Исследования и практика в медицине. 2016, Т. 3, №3, с. 17-29

ОРИГИНАЛЬНАЯ СТАТЬЯ
DOI: 10.17709/2409-2231-2016-3-3-2

ВОЗМОЖНОСТИ ЛЕЧЕНИЯ БОЛЬНЫХ ЗЛОКАЧЕСТВЕННЫМИ НОВООБРАЗОВАНИЯМИ ОРГАНОВ ЖЕНСКОЙ РЕПРОДУКТИВНОЙ СИСТЕМЫ С МЕТАСТАТИЧЕСКИМ ПОРАЖЕНИЕМ ГОЛОВНОГО МОЗГА

НАУЧНО-ПРАКТИЧЕСКИЙ ЖУРНАЛ
ИССЛЕДОВАНИЯ И ПРАКТИКА В МЕДИЦИНЕ
RESEARCH'n PRACTICAL MEDICINE JOURNAL
www.rpmj.ru
Том 3. №3. 2016

А.М.Зайцев, Е.Г.Новикова, О.Н.Кирсанова, М.И.Куржупов, Е.А.Потапова

МНИОИ им. П.А. Герцена – филиал ФГБУ «НМИРЦ» Минздрава России; 125284, Россия, Москва, 2-й Боткинский проезд, 3

РЕЗЮМЕ

Обзор литературы за последние 10 лет позволяет утверждать, что головной мозг является редкой мишенью метастазирования злокачественных новообразований (ЗНО) женских половых органов. Тем не менее, за последние 20 лет частота вторичного поражения головного мозга выросла в 6,5 раз. Метастазы в головном мозге опухолей половых органов составляют около 5%. Оптимальная тактика лечения внутримозговых метастазов при этом является до сих пор не решенной проблемой: при наличии очагов более 3 см рекомендуется хирургическое лечение с последующим проведением химио- и лучевой терапии; при очагах меньших размеров методом выбора является стереотаксическая радиохирургия головного мозга с последующей химиотерапией.

Цель исследования. Объединение собственного опыта лечения больных раком яичников (РЯ), раком шейки матки (РШМ) и раком эндометрия (РЭ) с метастазами в головном мозге и данных литературы для выработки тактики ведения пациентов с подобными заболеваниями.

Пациенты и методы. В нейрохирургическом отделении МНИОИ им. П.А. Герцена – филиал ФГБУ «НМИРЦ» Минздрава России с 2007 по 2016 гг. было пролечено 9 больных с метастазами РЯ в головном мозге, 6 больных с метастазами РЭ, 4 больных с метастазами РШМ.

Результаты. Пациенткам проведено микрохирургическое удаление метастатической опухоли из головного мозга с последующим комплексным лечением, на фоне которого достигнута высокая медиана общей выживаемости: у пациенток с метастазами РЯ – 14,0 мес при безрецидивной выживаемости 9,4 мес. Медиана выживаемости пациенток с метастазами РЭ и РШМ оказалась существенно ниже, составив всего 5,4 мес.

Заключение. В статье представлены современные взгляды на проблему лечения пациентов с внутричерепными метастазами злокачественных новообразований органов женской репродуктивной системы. Наш опыт демонстрирует, что проведение комплексного лечения, включающего нейрохирургическое, приводит к увеличению выживаемости больных, обеспечивая удовлетворительное качество жизни.

КЛЮЧЕВЫЕ СЛОВА:
метастазы в головном мозге, внутричерепные новообразования, рак яичников, рак эндометрия, рак шейки матки

Оформление ссылки для цитирования статьи: Зайцев А.М., Новикова Е.Г., Кирсанова О.Н., Куржупов М.И., Потапова Е.А. Возможности лечения больных злокачественными новообразованиями органов женской репродуктивной системы с метастатическим поражением головного мозга. Исследования и практика в медицине. 2016; 3(3): 17-29. DOI: 10.17709/2409-2231-2016-3-3-2

Для корреспонденции
Кирсанова Ольга Николаевна – младший научный сотрудник отделения нейрохирургии МНИОИ им. П.А. Герцена – филиал ФГБУ «НМИРЦ» Минздрава России
Адрес: 125284, Россия, Москва, 2-й Боткинский проезд, 3; E-mail: o.n.kirsanova@gmail.com

Информация о финансировании
Финансирование данной работы не проводилось.

Конфликт интересов
Все авторы сообщают об отсутствии конфликта интересов.

Статья поступила 30.03.2016 г., принята к печати 15.08.2016 г.

Research'n Practical Medicine Journal. 2016, V. 3, №3, p. 17-29

ORIGINAL ARTICLE

DOI: 10.17709/2409-2231-2016-3-3-2

THE POSSIBILITIES OF TREATMENT OF PATIENTS WITH MALIGNANT NEOPLASMS OF THE FEMALE REPRODUCTIVE SYSTEM WITH METASTATIC BRAIN LESION

A.M.Zaytsev, E.G.Novikova, O.N.Kirsanova, M.I.Kurzhupov, E.A.Potapova

P. Hertsen Moscow Oncology Research Institute-Branch, National Medical Radiology Research Center, Ministry of Health of Russia; 3, 2nd Botkinskiy proezd, Moscow, 125284, Russia

ABSTRACT

Literature review over the last 10 years suggests that the brain is a rare target of metastasis of neoplasms of female reproductive system. However, over the past 20 years, incidence of secondary brain damage increased 6.5 times. Genital tumor metastasis in the brain is around 5%. The optimal treatment strategy of intracerebral metastases in this case is still an unsolved problem: the presence of foci of more than 3 cm surgery and then chemotherapy and radiation therapy is recommended; with smaller foci method of choice is a stereotactic brain radiosurgery followed by chemotherapy.

Purpose. The Union of our own experience of treatment of patients with ovarian cancer (OC), cervical cancer (CC) and endometrial cancer (EC) with brain metastases and data from literature to develop the tactics of conducting patients with these diseases.

Patients and methods. The neurosurgical department of P. Hertsen Moscow Oncology Research Institute, Branch, National Medical Radiology Research Center, Ministry of Health of Russia from 2007 to 2016 we treated 9 patients with metastatic OC in the brain, 6 patients with metastatic ER, 4 patients with metastatic cervical cancer.

Resuts. Patients received microsurgical removal of metastatic tumors of the brain, followed by complex treatment, so they achieved a high median overall survival: patients with metastatic ovarian cancer - 14.0 months with disease-free survival of 9.4 months. The survival median of patients with metastatic ER and cervical cancer was significantly lower, amounting to only 5.4 months.

Conclusion. The article presents modern views on the problem of treating patients with intracranial metastases of malignant tumors of the female reproductive system. Our experience demonstrates that a comprehensive treatment, including neurosurgery, leads to increased survival of patients, providing a satisfactory quality of life.

KEYWORDS:
brain metastases, intracranial tumors, ovarian cancer, endometrial cancer, cervical cancer

For citation: Zaytsev A.M., Novikova E.G., Kirsanova O.N., Kurzhupov M.I., Potapova E.A. The possibilities of treatment of patients with malignant neoplasms of the female reproductive system with metastatic brain lesion. Issled. prakt. med. (Research'n Practical Medicine Journal). 2016; 3(3): 17-29. DOI: 10.17709/2409-2231-2016-3-3-2

For correspondence:
Olga N. Kirsanova – junior researcher, department of neurosurgery, P. Hertsen Moscow Oncology Research Institute, Branch, National Medical Radiology Research Center, Ministry of Health of Russia
Address: 3, 2nd Botkinskiy proezd, Moscow, 125284, Russia; E-mail: o.n.kirsanova@gmail.com

Information about funding
No funding of this work has been held.

Conflict of interest
All authors report no conflict of interest.

The article was received 30.03.2016, accepted for publication 15.08.2016

Метастазирование опухолей представляется одной из важнейших и до конца не решенных проблем современной онкологии. Головной мозг является мишенью метастазирования целого ряда опухолей. Известно, что у 20–40% онкологических больных метастазы в головном мозге развиваются на том или ином этапе болезни, составляя 20–30% всех внутричерепных новообразований [1].

По данным МНИОИ им. П.А. Герцена – филиал ФГБУ «НМИРЦ» Минздрава России, наиболее часто источником метастазирования в головной мозг является рак легкого (34%), рак молочной железы (26%), рак почки (11%), колоректальный рак (7,8%), меланома (9,3%) [2]. Появление внутримозговых метастазов традиционно ассоциируется с плохим прогнозом; так, медиана выживаемости больных без лечения составляет около 4 нед.

Метастазы попадают в головной мозг гематогенным путем, проникая в ткани через периваскулярные пространства Вирхова–Робина. Большинство метастазов локализуются на границе между серым и белым веществом, где диаметр сосудов существенно сужен, что способствует опухолевой эмболии. Также существует предположение, что микрометастазы злокачественных новообразований (ЗНО) из малого таза способны напрямую проникать в кровоток спинного мозга через сосуды паравертебрального венозного сплетения. Мозговой кровоток омывает преимущественно гемисферы (80%), затем – мозжечок и ствол мозга. Поэтому закономерно, что в 85% случаев внутримозговые метастазы обнаруживаются в больших полушариях, 10–15% – в мозжечке и 3% – в стволе мозга [3]. Внутричерепные метастазы обычно развиваются в виде четко отграниченных округлых узлов, что позволяет проводить условно радикальное хирургическое вмешательство. В то же время метастаз часто окружен зоной отека в результате нарушения гематоэнцефалического барьера в опухоли, что обуславливает выраженную очаговую и общемозговую симптоматику.

Течение заболевания при метастатическом поражении головного мозга часто острое с быстрым возникновением и нарастанием симптомокомплекса поражения церебральных структур, что характерно для инсультоподобного варианта развития опухолей. В целом выделяют общемозговую, очаговую, пароксизмальную, гипертензионно-гидроцефальную симптоматику, редко встречаются менингеальные симптомы [4].

По данным RTOG (The Radiation Therapy Oncology Group) 1997 г., все пациенты с внутримозговыми метастазами делятся на 3 класса (Recursive partitioning analysis (RPA) of prognostic factors) в зависимости от индекса Карновского, контролируемости первичного заболевания, возраста, наличия экстракраниальных образований, что является самостоятельным фактором прогноза заболевания (табл. 1) [5].

Метастазы опухолей половых органов в головном мозге составляют около 5% среди всех метастазов. Наиболее агрессивным течением из всех опухолей репродуктивной системы обладает рак яичников (РЯ). В Российской Федерации ежегодно РЯ выявляется более чем у 11 тысяч женщин, забо-

Таблица 1. Определение RPA-классов (по RTOG 1997 г.)
Table 1. RPA-class definition (RTOG 1997)

RPA классы Показатели	Класс 1	Класс 2	Класс 3
Индекс Карновского, %	>70	>70	<70
Контролируемость первичного заболевания	Контролируемо	Неконтролируемо	Любой статус
Возраст	<65	>65	Любой
Наличие экстракраниальных метастазов	Нет	Есть	Любой статус

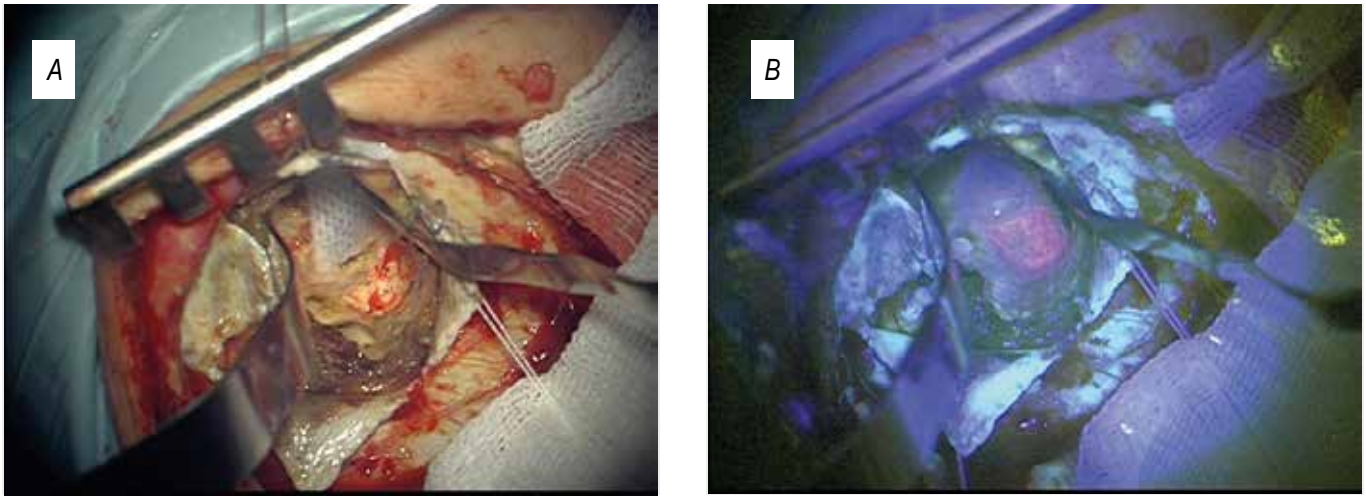

Рис. 1. Внутримозговой метастаз рака яичника: а) вид опухоли при осмотре в белом свете; б) вид опухоли в режиме флюоресцентной диагностики.

Fig. 1. Intracerebral metastasis of ovarian cancer: a) view of the tumor when viewed in white light; b) view of the tumor in the fluorescence diagnostic mode.

леваемость растет, его удельный вес в 2013 г. среди женского населения составил 4,6%, а смертность – 10,1 на 100 000 населения. За последние 10 лет в стране произошел прирост заболевания на 3,39% [6]. В России отмечаются низкие показатели 5-летней выживаемости при РЯ, составляя 36% (для сравнения – 5-летняя выживаемость в США составляет 50%, странах Европейского Союза – 40%) [7].

МАТЕРИАЛЫ И МЕТОДЫ

В нейрохирургическом отделении МНИОИ им. П. А. Герцена – филиал ФГБУ «НМИРЦ» Минздрава России с 2007 по 2016 гг. было пролечено 9 больных с метастазами рака яичника в головном мозге, 6 больных с метастазами РЭ, 4 больных с метастазами РШМ.

С целью контроля радикальности удаления опухоли использовался метод флуоресцентной навигации (ФД). Метастазы рака яичника отличаются хорошей флюоресцентной контрастностью опухоль/норма, равной в среднем 12/1, что позволяет выявлять участки повышенного накопления протопорфирина IX при ярком пурпурном свечении в диапазоне длинны волны 620–640 нм (рис. 1). У 3 (33,3%) больных интраоперационно проводился сеанс фотодинамической терапии (ФДТ). Во всех наблюдениях для ФД и ФДТ использовался препарат Аласенс (гидрохлорид 5-аминолевулиновой кислоты (5-АЛК)), производства ФГУ «ГНЦ НИОПИК» по разработанной в МНИОИ им. П. А. Герцена методике. 5-АЛК является предшественником гема, который, при избыточном введении в организм пациента, вызывает синтез и накопление эндогенного флюорохрома – протопорфирина IX в опухолевых клетках. Всем больным препарат Аласенс вводили путем приема внутрь

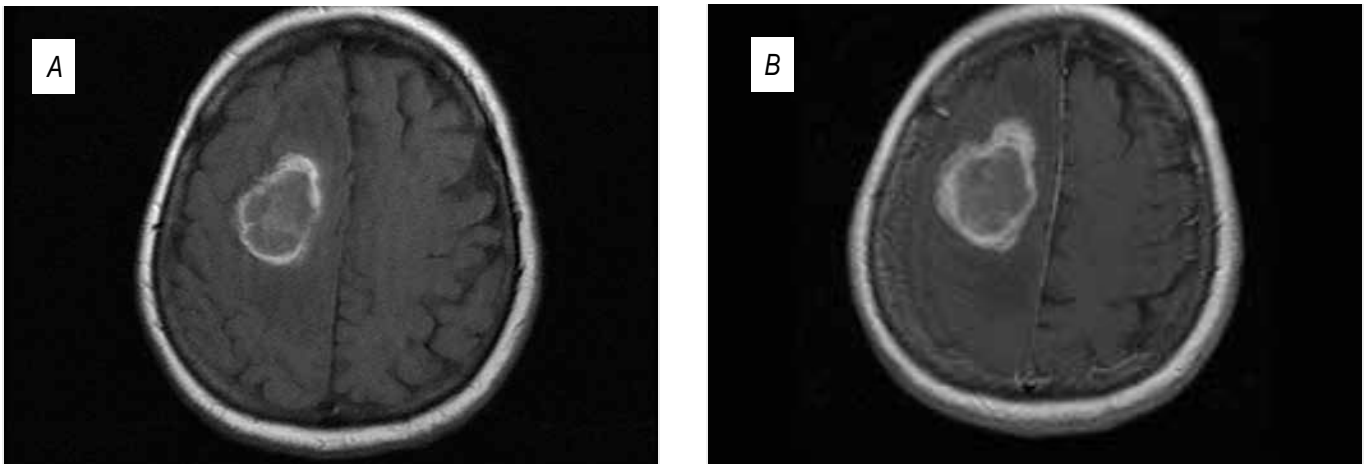

Рис. 2. Магнитно-резонансная томограмма пациентки с солитарным метастатическим поражением левой лобной области до операции: а) аксиальная проекция: Т1-взвешенное изображение; б) аксиальная проекция: Т1-взвешенное изображение с дополнительным контрастным усилением: патологическая ткань, накапливающая контрастное вещество, четко отграничивается от непораженной ткани мозга.

Fig. 2. MRI of a patient with a solitary metastatic lesion of the left frontal area before operation: a) axial projection, T1-weighted image; b) axial projection, T1-weighted image with additional contrast enhancement: pathological tissue, accumulating the contrast agent, is clearly delineated from unaffected tissue of the brain.

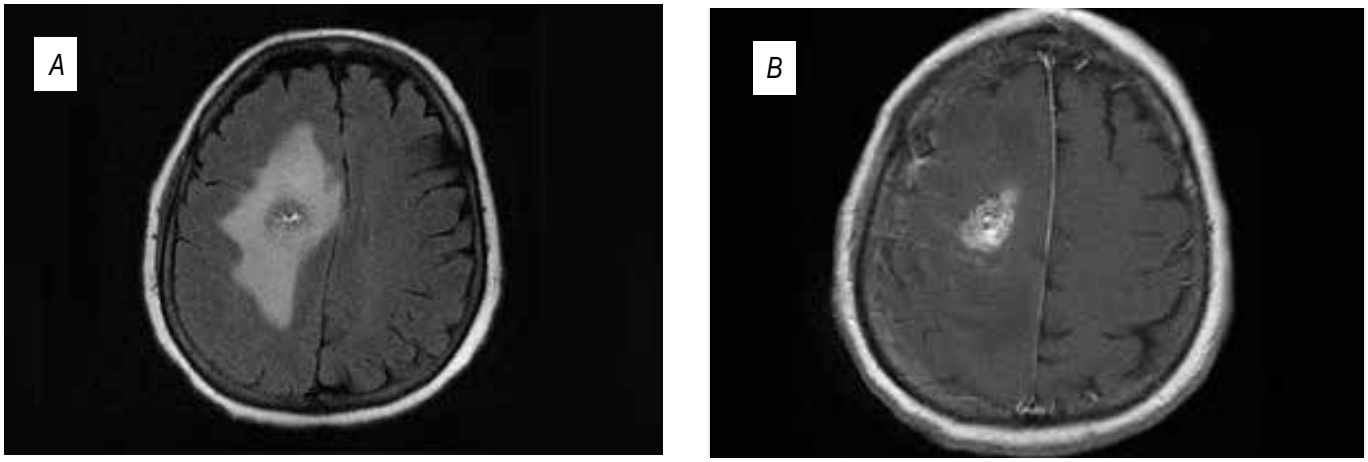

Рис. 3. Магнитно-резонансная томограмма пациентки с солитарным метастатическим поражением левой лобной области после операции: а) аксиальная проекция: Т1-взвешенное изображение; б) аксиальная проекция: Т1-взвешенное изображение с дополнительным контрастным усилением: опухоль удалена тотально, определяется гемостатический материал (Сурджисель) в ложе удаленной опухоли.

Fig. 3. Magnetic resonance tomography of a patient with a solitary metastatic lesion of the left frontal region after the operation: a) axial projection: T1-weighted images; b) axial projection: T1 weighted image with additional contrast enhancement: the tumor is removed totally, hemostatic material (Surgicel) is determined in the resected tumor bed.

в дозе 20 мг/кг за 2–2,5 ч до начала интубационного наркоза (за 3–4 ч до предполагаемого времени проведения ФД и ФДТ). Для проведения ФД использовалась флуоресцентная диагностическая установка: «D-Light AF System» Karl Storz (Germany) и операционный микроскоп Carl Zeiss OPMI Pentero. Для проведения ФДТ применялся полупроводниковый лазер ALOD-01 (Россия) с длиной волны 635 нм.

Контроль радикальности оценивался по данным МРТ с внутривенным контрастным усилением. Примеры до- и послеоперационных снимков представлены на рисунках 2 и 3.

Тактика дальнейшего лечения вырабатывалась на консилиуме с участием лучевых терапевтов, химиотерапевтов, нейрохирургов и онкогинекологов на основании существующих российских и международных клинических рекомендаций. Больные продолжали лечение как в МНИОИ, так и в других специализированных учреждениях. Данные динамического наблюдения анализировались с применением стандартных методик статистической обработки (программа Statistica 10, Excel 2014).

РЕЗУЛЬТАТЫ ИССЛЕДОВАНИЯ

Рак яичников

Общая характеристика больных РЯ представлена в таблице 2. Средний возраст составлял 54 года (24–67 лет). К 1-му и 2-му RPA-классу относились 5 (55,5%) больных, к 3-му RPA-классу – 4 (44,5%) пациентки. Наиболее часто (7 больных, 77,7%) метастазы обнаруживались в полушариях головного мозга, у 1 (11,1%) пациентки был первично поражен мозжечок, в 1 случае у пациентки после удаления конвекситальной опухоли через 11 мес выявлен новый очаг в гемисфере мозжечка, также потребовавший хирургического лечения. У 3 пациентов (33,3%) были одиночные (2–3) метастазы в головной мозг. Больных с множественными метастазами в головной мозг не зарегистрировано. Среднее время от выявления первичного очага составило 31,8 месяцев. Перед началом лечения все больные проходили комплексное обследование. У 5 (55,5%) больных были выявлены экстракраниальные метастазы, при этом у 4 (44,5%) женщин метастатическое поражение головного мозга было единственным проявлением генерализации процесса. Серозная аденокарцинома установлена у 5 пациенток, у 3 больных – низкодифференцированная аденокарцинома, у 1 больной – умеренно дифференцированная аденокарцинома. У всех пациенток ранее проводилось лекарственное лечение, средний бесплатиновый промежуток составил 13,4 мес.

Все пациенты до появления метастазов в головном мозге получали комплексное лечение, включавшее хирургическое лечение на первичном очаге и 1 линию полихимиотерапии. У 5 больных до метастатического поражения головного мозга уже регистрировался маркерный рецидив либо прогрессирование по органам, в связи с чем назначались схемы лечения в зависимости от длительности бесплатинового промежутка. После выявления внутримозгового метастаза всем пациенткам на первом этапе лечения выполнялось хирургическое лечение в условиях нейрохирургического отделения МНИОИ им. П. А. Герцена. С целью контроля радикальности удаления опухоли у 7 (77,7%) больных использовался метод ФД. У всех больных по данным контрольного МРТ в первые сутки после операции удаление метастаза выполнено тотально. Больные находились под динамическим наблюдением; период наблюдения составил от 3 до 84 мес. К моменту публикации живы 3 больных (33,3%), умерли 6 (77,7%). Важно отметить, что лишь 1 (11,1%) пациентка умерла от рецидива метастаза в головном мозге при массивном экстракраниальном прогрессировании процесса, 1 пациентка умерла от появления новых очагов в головном мозге, причиной смерти остальных больных стала генерализация основного процесса.

Рецидив в зоне удаленной опухоли был зарегистрирован в 5 случаях через 11, 16 и 36 мес соответственно. В 2 случаях выполнены повторные вмешательства, после которых проведено ранее не выполненное облучение всего головного мозга (ОВГМ). В одном случае проводились

Таблица 2. Основные характеристики группы больных РЯ.
Table 2. The main characteristics of group of patients with OC

Число случаев (возраст, лет)	RPA	Общая выживаемость*, мес	Безрецидивная выживаемость*, мес	Стадия	G	Экстракраниальные очаги на момент выявления метастазов в ГМ	Время между выявлением опухоли яичника и метастазов в ГМ	Бесплатиновый промежуток	Дальнейшее лечение
1 (25)	1	20	19	1	3	нет	42	13	ОВГМ + ПХТ
2 (49)	2	26	11	1	3	есть	33	24	ПХТ, новый очаг, операция + ПХТ, рецидив, ПХТ + ОВГМ
3 (64)	3	3	3	1	1	есть	84	3	ПХТ
4 (58)	1	12	12	2	1	нет	18	14	ОВГМ + ПХТ
5 (57)	3	18	16	2	2	есть	21	14	ПХТ + ОВГМ
6 (42)	2	72	36	3	3	есть	24	24	ОВГМ + ПХТ, рецидив в зоне удаленной опухоли, операция, ПХТ
7 (66)	3	8	7	4	3	есть	25	6	СРХГМ + ПХТ
8 (67)	3	4	4	4	3	нет	16	11	ПХТ
9 (58)	1	8	8	4	2	нет	24	12	СРХГМ + ПХТ

*выживаемость после выявления метастаза в головном мозге (ГМ)
G – степень дифференцировки.

ОВГМ и лекарственная терапия. У 1 пациентки был выявлен новый очаг, потребовавший комплексного лечения (хирургическое, проведение ОВГМ и химиотерапии).

На фоне комплексного лечения достигнута высокая медиана общей выживаемости – 14,0 месяцев (интерквартильный размах 10,2 мес, рис. 4). Медиана безрецидивной выживаемости составляла 9,4 мес (интерквартильный размах 7 мес (рис. 5)).

В малой группе пока очень сложно проследить факторы, влияющие на выживаемость, тем не менее, было показано, что общая выживаемость проявляла тенденцию к зависимости от количества внутримозговых очагов (p = 0,08).

После операции на головном мозге 8 больным было проведено комплексное лечение, включавшее облучение головного мозга и полихимиотерапию (ПХТ), одной пациентке выполнено радиохирургическое лечение на оставшийся метастаз с последующей полихимиотерапией. В 3 случаях выявлен продолженный рост в зоне операции в головном мозге, что потребовало проведения повторной операции в 2 случаях. У одной больной рецидив в зоне операции наблюдался через 16 мес после комплексного лечения (хирургическое лечение, дополненное сеансом интраоперационной фотодинамической терапии, ОВГМ и ПХТ). Однако с учетом массивного экстракраниального прогрессирования от хирургического лечения решено было отказаться.

Рак эндометрия

Общая характеристика больных РЭ представлена в таблице 3. Средний возраст составлял 56,6 лет (42–69 лет). К 1-му и 2-му RPA-классу относились 3 (50,0%) больных, к 3-му RPA-классу – 3 (50,0%) пациентки. У всех пациенток метастазы обнаруживались в полушариях головного мозга. У 2 пациенток они были одиночные (2–3). Больных с множественными метастазами в головной мозг не зарегистрировано. Среднее время от выявления первичного очага составило 14 мес. Перед началом лечения все больные проходили комплексное обследование. У 2 больных были выявлены экстракраниальные метастазы, а для 4 больных метастатическое поражение головного мозга было единственным проявлением генерализации процесса.

У 5 пациенток первичная опухоль была выявлена в среднем за 14,4 мес до появления очагов в головном мозге. Больные получали комплексное и комбинированное лечение. У одной больной рак эндометрия был выявлен в процессе онкопоиска после обнаружения внутримозго-

Таблица 3. Основные характеристики группы больных РЭ
Table 3. The main characteristics of group of patients with EC

Число случаев (возраст, лет)	RPA	Общая выживаемость*, мес	Безрецидивная выживаемость*, мес	Стадия	G	Экстракраниальные очаги на момент выявления метастазов в ГМ: 0 – нет, 1 – есть	Время между выявлением опухоли яичника и мтс в ГМ	Дальнейшее лечение
1 (69)	3	1	1	1	3	0	6	нет
2 (42)	3	9	9	1	2	1	2	ПХТ + ОВГМ
3 (61)	3	4	2	3	3	0	26	ОВГМ
5 (58)	2	7	7	1	1	1	18	ПХТ + ОВГМ
6 (56)	1	3	3	1	1	0	20	ОВГМ
7 (54)	1	4	3	4	3	0	0	нет

*выживаемость после выявления метастаза в головном мозге (ГМ)
G – степень дифференцировки.

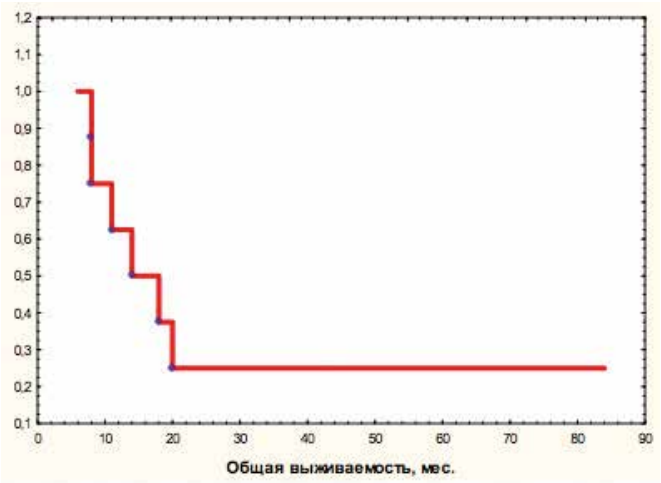

Рис. 4. Медиана общей выживаемости методом Каплана-Мейера.

Fig. 4. The median of overall survival by Kaplan-Meier.

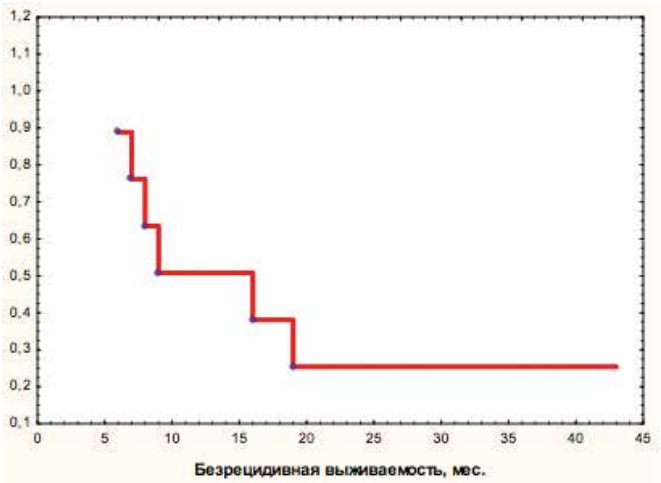

Рис. 5. Медиана безрецидивной выживаемости методом Каплана-Мейера.

Fig. 5. The median of progression-free survival using the Kaplan-Meier method.

вого новообразования. После выявления внутримозгового метастаза всем пациенткам на первом этапе лечения выполнялось хирургическое лечение в условиях нейрохирургического отделения МНИОИ им. П. А. Герцена.

С целью контроля радикальности удаления опухоли у 3 (50,0%) больных использовался метод ФД. Метастазы РЭ (как и рака яичников) демонстрируют хорошую флуоресцентную контрастность опухоль/норма, благодаря чему интраоперационное использование метаболической навигации представляется хорошим методом повышения радикальности вмешательства. У всех пациентов по данным МРТ с внутривенным контрастным усилением удаление опухоли выполнено радикально. Больные находились под динамическим наблюдением; период наблюдения составил от 1 до 9 мес. К моменту публикации живы 2 больных, умерли 4. У 4 пациенток причиной смерти являлась генерализация опухолевого процесса, при этом у 1 пациентки на фоне генерализации был зафиксирован продолженный рост оперированной опухоли.

После операции на головном мозге 3 больным была проведено комплексное лечение, включавшее ОВГМ и ПХТ, 2 больным – только ОВГМ. Несмотря на лечение, в данной группе пациенток средняя опухоль-специфическая выживаемость на фоне комплексного лечения составила 5,4 мес (рис. 6). Полученные нами данные соответствуют опыту, представленному в мировой литературе, свидетельствующему о крайне низкой выживаемости больных с метастазами РЭ в головном мозге.

Анализируя причины столь низкой медианы выживаемости, даже на больных метастатическим поражением головного мозга, можно отметить два фактора. Во-первых, метастазы в головной мозг наиболее часто дает самый агрессивно текущий рак с низкой степенью дифференцировки. Во-вторых, рак эндометрия сравнительно малочувствителен к химиотерапии, зато гормоночувствителен, однако ингибиторы ароматазы не проникают через гематоэнцефалический барьер.

Рак шейки матки

За 7 лет наблюдений в отделении выполнено хирургическое лечение всего 4 пациенткам с метастазами рака шейки матки в головном мозге. Средний возраст составлял 46,5 лет. К 1-му и 2-му RPA-классу относились 3 больных, к 3-му RPA-классу – 1 пациентка. У одной пациентки метастаз в головной мозг был солитарным, у 2 – единичным, у одной больной выявлено 10 метастатических очагов. Последняя больная прошла стереотаксическую лучевую терапию на все образования, в результате чего отмечена стабилизация. Однако через 3 мес после завершения лечения зарегистрирован рост одного из ранее облученных очагов, и, в связи с масс-эффектом, принято решение о его удалении. У одной из пациенток РШМ был выявлен за полгода до метастазирования в головной мозг, однако за противоопухолевым лечением пациентка не обращалась. Среднее время между обнаружением первичной опухоли и метастазом в головном мозге составило 24,7 мес.

После диагностики внутримозгового метастаза всем пациенткам на первом этапе лечения выполнялось хирургическое лечение в условиях нейрохирургического отделения МНИОИ им. П. А. Герцена.

С целью контроля радикальности удаления опухоли у 2 (50,0%) больных использовался метод ФД. Метастазы РШМ флуоресцентно контрастны. У всех пациенток по данным МРТ с внутривенным контрастным усилением удаление опухоли выполнено радикально. Одна больная скончалась на 7-е сутки после операции, в результате массивной тромбоэмболии легочных артерий, источником которой стали тромбы в сосудах малого таза, где находилась нелеченная опухоль шейки матки. В двух других случаях послеоперационный период протекал гладко, пациентки после операции продолжили лечение с проведением химиотерапии в 2 случаях, в одном – лучевой терапии, средняя выживаемость составила 6,4 мес. Следует отметить, что полученные нами данные соответствуют опыту, представленному в мировой литературе.

ОБСУЖДЕНИЕ

Опухоли женских половых органов обладают низкой потенцией к метастазированию в головной мозг. Больные с метастазами ЗНО женской репродуктивной системы в головной мозг представляют собой неоднородную группу пациентов с неоднозначным прогнозом. Данные зарубежной литературы и собственные наблюдения свидетельствуют о целесообразности нейрохирургического вмешательства в случае наличия клинически значимых метастазов более 3 см, вызывающих масс-эффект.

Среди больных РЯ интракраниальное метастазирование встречается всего лишь в 0,24–1,01% случаев [8]. При этом, за последние 20 лет количество больных, обращающихся с данной патологией, возрастает, что объясняется как увеличением продолжительности жизни больных, так и широким использованием методов нейровизуализации. Химиотерапия является одним из основных методов лечения РЯ, однако большинство химиопрепаратов плохо проникают в неповрежденный гематоэнцефалический барьер. Многие авторы отмечают увеличение частоты встречаемости внутримозговых метастазов РЯ. Так, the Royal Marsden

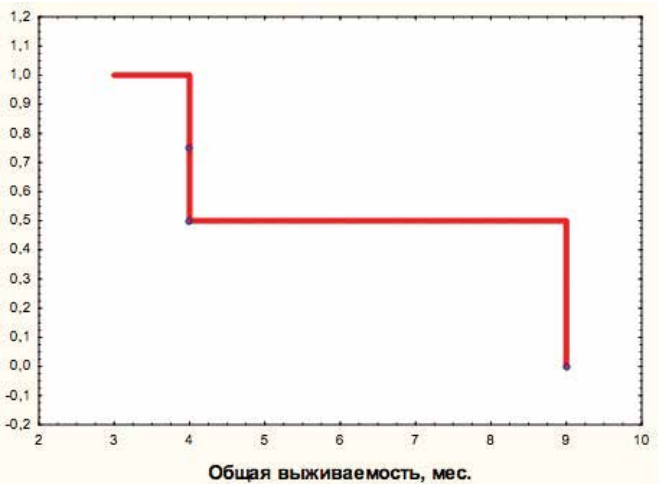

Рис. 6. Медиана общей выживаемости методом Каплана-Мейера.

Fig. 6. The median of overall survival by Kaplan-Meier.

Hospital приводит данные, согласно которым в 1980 г. среди больных РЯ метастазы в головном мозге развивались у 0,2%, а в 1999 г. – уже у 1,3% больных [9]. В целом, среди метастазов в головном мозге метастазы РЯ составляют от 0,2 до 11,6%. Причиной этих довольно низких цифр, вероятно, является относительно слабая способность серозного РЯ к гематогенному метастазированию. Ввиду редкой встречаемости стандартных подходов к лечению данной группы больных пока не разработано. Опыт отдельных центров редко превышает 20 наблюдений [9–22]. В данной статье приводится обзор доступных на сегодняшний день данных литературы и опыт нейрохирургического отделения МНИОИ в лечении этой группы пациентов.

Неоднозначным является вопрос: повышается ли уровень онкомаркеров при изолированном поражении головного мозга или рецидиве внутричерепного метастаза? N. Anupol и соавт. показано, что уровень CA-125 повышался у 66% (10 из 15) женщин, у которых развивались изолированные внутричерепные метастазы, но прогностическим фактором уровень CA-125 не являлся [19]. Аналогичные данные о повышении CA-125 у 33% больных опубликованы в работе Chen и соавт. [23] и Longo и соавт. [24].

Эпидемиологические данные по выявлению и лечению метастазов РЯ в головном мозге приведены в таблице 4. Среди 278 больных средний возраст пациенток при выявлении опухолей головного мозга составил 55,6 лет, время между диагностикой первичной опухоли и метастаза – 22,5 мес. Внутричерепные метастазы были множественными в 23–75% наблюдений, экстракраниальные метастазы присутствовали в 23–100% наблюдений.

Приведенные данные литературы демонстрируют обычно низкую медиану выживаемости после диагностирования метастатического поражения центральной нервной системы – 7,98 мес, коррелирующую с количеством внутримозговых очагов и экстракраниальной распространенностью процесса. Так, в работе J. P. Geisler и H. E. Geisler [10], медиана составляла 18,5 мес у пациентов с солитарным метастазом и 2,5 мес в случае множественного поражения. Медиана выживаемости была наиболее высокой при использовании комплексного лечения.

В группе G. Cormio и соавт. [11], включавшей 22 пациентки, которым проведено хирургическое удаление солитарного внутримозгового метастаза, медиана выживаемости составила 22 мес. Однако если аналогичное лечение проводилось больным с наличием экстракраниальных очагов, медиана падала более чем вдвое, составляя 9 мес. Также показано значение длительности безрецидивного периода, а именно: пациенты, метастатическое поражение головного мозга которых устанавливалось спустя более чем 29 мес после лечения первичной опухоли, имели 22-месячную медиану общей выживаемости, тогда как больные с ранним обнаружением метастазов имели медиану выживаемости достоверно (p = 0,03) ниже – 7 мес. По данным D. Kawamura и соавт., который анализировал 10 случаев лечения внутримозговых метастазов РЯ в головной мозг, накопленных за 8-летний период, интервал между лечением первичной опухоли яичников и манифестацией метастазов в головной мозг составил 3,5 лет.

Пациенты с солитарным метастазом в головном мозге обычно подвергались нейрохирургическому лечению с последующим ОВГМ. Комплексный подход обеспечивал повышение выживаемости в сравнении с отдельно хирургией или облучением. Для сравнения, в группе Z. R. Cohen и соавт. [12] общая медиана выживаемости больных, получивших комплексное лечение, составляла 23,1 мес, в то время как только после облучения головного мозга – 5,3 мес (p < 0,01), а после самостоятельного хирургического лечения – 6,9 мес (p < 0,01). Аналогичные данные

Таблица 4. Характеристика интракраниальных метастазов РЯ: данные литературы
Table 4. Characteristics of intracranial metastases of OC: literature data

Автор	Количество наблюдений, n	Возраст выявления первичного очага	Время между выявлением первичного очага и метастазом в головной мозг, мес	Процент множественных метастазов, n (%)	Экстракраниальные метастазы, n (%)	Медиана выживаемости после выявления мозговых метастазов, мес
Geisler [10]	16	–	19,0	8 (50)	8 (50)	3,0
Kolomaimen [14]	18	57,0	46,0	9 (50)	10 (55,5)	7,0
Cohen [12]	72	53,7	22,0	47 (65)	41 (57)	6,3
Tay [15]	4	–	16,5	3 (75)	4 (100)	19,5
Rodriguez [16]	15	57,0	18,5	10 (67)	4 (40)	9,0
Corn [17]	32	56,0	24,0	17 (30)	20 (62,5)	4,0
Kaminsky-Forrett [18]	8	58,0	15,0	2 (25)	7 (87)	3,0
Anupol [19]	15	–	22,0	7 (47)	7 (47)	6,0
Kumar [13]	18	54,0	29,0	12 (67)	13 (72)	7,2
Pectasides [20]	17	58,0	15,9	13 (65)	4 (23)	5,7
McMeekin [21]	15	–	19,5	6 (41)	–	6,0
LeRoux [22]	14	52,5	14,5	5 (36)	8 (57)	3,0
Cormio [11]	22	56,0	29,0	0	13 (59)	16,0
Chen [25]	19	54,0	25,2	12 (63)	10 (83)	16,0
Среднее значение	20,3	55,62	22,58	10,7 (48)	11,4 (56)	7,98

представлены L. Kumar и соавт. [13]: в группе из 18 больных с солитарным метастазом РЯ в головной мозг после комплексного лечения, включавшего на первом этапе хирургическое лечение, с последующей лучевой и химиотерапией, медиана выживаемости составила 7,2 мес, причем причиной смерти больных во всех случаях являлась системная диссеминация.

В отношении солитарных и олигометастазов РЯ в головной мозг на первом этапе лечения при наличии масс-эффекта методом выбора должно рассматриваться хирургическое лечение. Его задача состоит в гистологической верификации, устранении масс-эффекта и создании условий для проведения дальнейшего консервативного лечения. Основополагающими принципами хирургического лечения метастазов РЯ следует считать [2, 4]:

1. максимально возможное удаление опухоли;
2. минимальные послеоперационные осложнения;
3. точную диагностику и возможность навигации.

Нейрохирургическая операция должна выполняться только с применением операционного микроскопа. По показаниям, точность навигации и полнота удаления опухоли могут контролироваться с помощью интраоперационного ультразвукового исследования, ФД, нейромониторинга или нейронавигации. Среди методов нейрохирургического лечения предпочтение следует отдавать тотальной резекции в пределах безопасной зоны диссекции. Микрохирургическое удаление опухоли может быть дополнено сеансом интраоперационной фотодинамической терапии [26].

Стереотаксическая радиохирургия, сформировавшаяся как отдельное направление в нейрохирургии и лучевой терапии в 50-х гг. XX в., согласно RTOG 2000 г., может быть использована при лечении пациентов с олигометастазами (1–3 очага) в головной мозг, без масс-эффекта, менее 3 см в диаметре, без кровоизлияния, в том числе при наличии массивного внечерепного прогрессирования болезни [27, 28]. Так, на основании опыта лечения 1180 больных, B. Lippitz отмечает, что уровень локального контроля метастазов с применением «Гамма-ножа» составляет от 71 до 97% [29]. Преимуществом радиохирургии в случаях наличия и экстра-, и интракраниальных очагов является скорейшее создание условий для проведения системного лечения. По данным С. Р. Ильялова, проведение СРХГН (стереотаксическая радиохирургия «Гамма-ножом») позволило достичь стабилизации внутримозговых метастазов в 88,3% случаев, а у 93,3% больных удалось получить паллиативный эффект в виде стабилизации или регресса неврологической симптоматики [30]. В работе Da Silva с соавт. [31] у 2 больных, с метастазами РЯ до 4,1 см^3 путем облучения опухолей на аппарате Leksell Gamma Knife в СОД 45,8 Гр констатировалось уменьшение опухолей на 15% и более.

Немаловажным остается вопрос о необходимости ОВГМ после удаления солитарного метастаза РЯ. ОВГМ является методом выбора при множественных метастазах с или без экстракраниальных проявлений болезни, однако медиана выживаемости не превышает 3–10 мес. Рандомизированное исследование RTOG, сравнивающее гиперфракционированное облучение (1,6 Гр дважды в сутки до СОД 54,4 Гр), не показало прироста выживаемости в сравнении с традиционным фракционированием дозы (30 Гр за 10 фракций) [32].

При уже развившихся метастазах в головном мозге повреждается гематоэнцефалический барьер, что ведет к повышению его проницаемости для химиопрепаратов. Так, Z. R. Cohen и соавт. [12] приводят 1 случай полного клинического ответа и 2 случая частичного ответа среди 3 больных, получавших карбоплатин в монорежиме по поводу метастазов РЯ в головной мозг, не подвергавшихся хирургическому лечению. Пациентам с множественными метастазами рекомендовано проведение химиотерапии с включением цисплатина и гемцитабина в сочетании с ОВГМ [33]. В «адъювантном» режиме назначается химиотерапия, включающая 5-фторурацил, цисплатин и гемцитабин.

Факторами риска внутримозгового метастазирования РЯ считаются стадия процесса и степень дифференцировки опухоли. Наиболее часто метастазируют низкодифференцированные серозные опухоли. Влияние бесплатинового промежутка показано в работе J. Sehouli и соавт. [34], где в группе пациентов с платинорезистентным рецидивом РЯ медиана выживаемости составляла 7 мес и была достоверно ниже (p < 0,001), чем медиана выживаемости больных с платиночувствительным рецидивом (12 мес).

Несмотря на относительно низкую частоту метастазирования РЯ в головной мозг, с ростом общей продолжительности жизни пациенток и улучшением диагностики этот показатель имеет тенденцию к повышению. На общую выживаемость, согласно данным литературы, оказывают влияние количество очагов в головном мозге, соматический статус, чувствительность опухоли к препаратам платины, степень дифференцировки опухоли, наличие экстракраниальных метастазов, характер лечения, время между выявлением первичного очага и метастазированием, RPA-класс. Хирургическое лечение солитарных и одиночных метастазов в программе комплексной терапии позволяет достичь относительно длительной медианы выживаемости. Методом выбора при экстракраниальной генерализации процесса при небольших внутримозговых очагах без масс-эффекта является СРХГН. Так, безрецидивная выживаемость при использовании радиохирургии в подобной ситуации составляет 29 мес, тогда как при применении ОВГМ – всего 6, однако облучение отдельных очагов не обеспечивает контроля над возможными, еще не реализовавшимися, микрометастазами в вещество головного мозга.

РЭ является наиболее частой опухолью женской репродуктивной системы, при этом его внутричерепное метастазирование, в отличие от метастазов в легкие, печень и кости, констатируется редко. Частота прижизненно выявленных внутримозговых метастазов РЭ варьирует от 0,3 до 1,4%, по данным аутопсии – 3% [13, 35]. Крупных серий наблюдений данной группы больных найти не удалось, опубликованные данные ограничиваются, как правило, набором клинических случаев [11, 36–41]. Так, по данным L. T. Gien и соавт. [37], за период с 1991 по 2003 гг. из 1295 женщин, проходивших лечение по поводу РЭ в London Regional Cancer Centre, лишь у 8 (0,6%) из них выявлено метастазирование в головном мозге. По результатам обзора E. Piura [42], до 2012 г. описано лишь 115 слу-

чаев метастатического поражения головного мозга при РЭ, медиана выживаемости в среднем составила 5 мес с момента выявления очагов. Проанализировав выживаемость 91 больной РЭ, получившей лечение, авторы заключают, что удаление метастазов, преимущественно одиночных, в головном мозге с последующим ОВГМ приводит к лучшим показателям выживаемости в случае контроля системного заболевания.

Mahmoud-Ahmed и соавт. [43] проанализировали 10 случаев метастазов РЭ в головном мозге и отметили разительное отличие выживаемости пациенток, прошедших комплексное лечение – хирургическое, лучевое и лекарственное (15 мес), в сравнении с больными, подвергшимися только лучевой терапии или операции (2 мес). Стереотаксическая радиохирургия, по данным Monaco и соавт. [44], повышает медиану выживаемости до 5,8 мес. Факторами риска последующего развития метастазов в головном мозге считают низкую дифференцировку опухоли, III–IV стадии процесса на момент диагностики первичной опухоли и наличие специфической лимфоваскулярной инвазии.

В крупном обзоре E. Piura, B. Piura [45] описано 100 случаев метастазов РШМ, что составило 0,6% от всех метастатических опухолей, включенных в исследование. Средний интервал между выявлением первичной опухоли и очагов в головном мозге составил 18 мес. Изолированное метастазирование встречалось в 46,8% случаев, наличие экстракраниальных метастазов констатировано у 53,2% больных. У половины пациенток выявлялись солитарные метастазы, у остальных – единичные либо множественные метастазы в головном мозге. Медиана выживаемости от момента выявления метастаза составляла 4 мес, при этом лучших показателей удавалось добиться в группах пациенток, получавших комбинированное лечение.

Медиана выживаемости больных РЭ и РШМ в головном мозге, как по нашим данным, так и по данным зарубежных авторов, составляет около полугода даже на фоне комплексного лечения. Данный факт является не столько нейрохирургической, сколько онкологической проблемой. Следует подчеркнуть, что гибель больных наступает чаще не от продолженного роста в зоне операции, а от генерализации процесса. В этих ситуациях выполнение нейрохирургического лечения создает возможность продолжения системного лечения, однако не гарантирует его эффективность. Хирургическое лечение устраняет неврологическую симптоматику, улучшая качество жизни.

Низкая частота метастазирования опухолей женской репродуктивной системы в головной мозг снижает онкологическую настороженность врачей неврологов, онкологов и гинекологов. Зачастую, на момент нейровизуализации выявленный метастаз уже достигает значительных размеров, что затрудняет лечение пациентки.

Метастатическое поражение головного мозга традиционно считается финальным проявлением заболевания и характеризуется крайне пессимистичным прогнозом. Наш опыт демонстрирует, что проведение комплексного лечения, включающего нейрохирургическое, приводит к увеличению выживаемости больных, обеспечивая удовлетворительное качество жизни.

Список литературы

1. Лошаков В. А. Интракраниальные метастатические опухоли: Клиническая неврология. Под ред. Коновалова А. Н. Том III. Часть 1. Глава 20.2. 2005:402–8.

2. Зайцев А. М., Куржупов М. И., Самарин А. Е., Кирсанова О. Н. Лечение метастатического поражения головного мозга. Исследование и практика в медицине. 2015;2 (2):8–14. DOI: 10.17709/2409–2231–2015–2-2–8-14.

3. Disibio G., French S. W. Metastatic patterns of cancers: results from the large autopsy study. Arch Path Lab Med. 2008;132:931–939. DOI: 10.1043/1543–2165 (2008)132 [931: MPOCRF]2.0.CO;2.

4. NCCN clinical practice guidelines in Oncology. Central Nervous System Cancers, version I.2013.

5. Chen P. G., Lee Shih-Yuan, Barnett G. H., Vogelbaum M. A., Saxton J. P., Fleming P. A., Suh J. H. Use of the radiation therapy oncology group recursive partitioning analysis classification system and predictors of survival in 19 women with brain metastases from ovarian carcinoma. Cancer. 2005;104 (10). DOI: 10.1002/cncr.21472.

6. Каприн А. Д., Старинский В. В., Петрова Г. В. Злокачественные новообразования в России в 2013 году (заболеваемость и смертность). М., 2015. URL: http://www.oncology.ru/service/statistics/malignant_tumors/2013.pdf (дата обращения 27.03.2016).

7. Давыдов М. И., Аксель Е. М. Злокачественные новообразования в России и странах СНГ в 2001 г. М.: Медицинское информативное агентство, 2003.

8. Kawamura D., Tanaka T., Fuga M., Yanagisawa T., Tochigi S., Irie K., et al. Slow progression of calcified cerebellar metastasis from ovarian cancer: a case report and review of the literature. Neurol Med Chir (Tokyo). 2013;53 (10):722–6. DOI: 10.1155/2015/936260.

9. Ротин Д. Л. Клинико-морфологические и молекулярно-биологические аспекты развития метастазов в головном мозге. Вопросы нейрохирургии им. Н. Н. Бурденко. 2012;2:70–6.

10. Geisler J. P., Geisler H. E. Brain metastases in epithelial ovarian carcinoma. Gynecol Oncol. 1995;57:246–9. DOI: 10.1186/1471–2407–14–543.

11. Cormio G., Maneo A., Colamaria A., Loverro G., Lissoni A., Selvaggi L. Surgical resection of solitary brain metastasis from ovarian carcinoma: an analysis of 22 cases. Gynecol Oncol. 2003;89:116–9. DOI: http://dx.doi.org/10.1016/S0090–8258 (03)00060-X

12. Cohen Z. R., Suki D., Weinberg J. S., Marmor E., Lang F. F., Gershenson D. M., et al. Brain metastases in patients with ovarian carcinoma: prognostic factors and outcome. J Neurooncol. 2004;66:313–25. DOI: 10.1023/B: NEON.0000014516.04943.38.

13. Kumar L., Barge S., Mahapatra A. K., Thulkar S., Kishore G., Kumar S., et al. Central nervous system metastases from primary epithelial ovarian cancer. Cancer Control. 2003;3:244–53. DOI: 10.3109/01443615.2012.693981. Available at: https://www.moffitt.org/File%20Library/Main%20Nav/Research%20and%20Clinical%20Trials/Cancer%20Control%20Journal/v10n3/244.pdf.

14. Kolomainen D. F., Larkin J. M., Badran M., A'Hern R. P., King D. M., Fisher C., et al. Epithelial ovarian cancer metastasizing to the brain: a late manifestation of the disease with an increasing incidence. J Clin Oncol. 2002;20:982–6. DOI: 10.1200/JCO.20.4.982.

15. Tay S. K., Rajesh H. Brain metastases from epithelial ovarian cancer. Int J Gynecol Cancer. 2005;15 (5):824–9. DOI: 10.1111/j.1525–1438.2005.00143.x.

16. Rodriguez G. C., Soper J. T., Berchuck A., Oleson J., Dodge R., Montana G., et al. Improved palliation of cerebral metastases in epithelial ovarian cancer using a combined modality approach including radiation therapy, chemotherapy and surgery. J Clin Oncol. 1992;10:1553–60. DOI: 10.1016/0090–8258 (92)90611-L

17. Corn B. W., Greven K. M., Randall M. E., Wolfson A. H., Kim R. Y., Lanciano R. M. The efficacy of cranial irradiation in ovarian cancer metastatic t the brain: analysis of 32 cases. Obstet Gynecol. 1995;86:955–9. DOI: 10.1016/0029–7844 (95)00320-Q.

18. Kaminsky-Forrett M. C., Weber B., Conroy T., Spaeth D. Brain metastase from epithelial ovarian carcinoma. Int J Gynecol Cancer. 2000;10:366–71. DOI: 10.1046/j.1525–1438.2000.010005366.x.

19. Anupol N., Ghamande S., Odunsi K., Driscoll D., Shashikant L. Evaluation of prognostic factors and treatment modalities in ovarian cancer patients with brain metastases. Gynecol Oncol. 2002;85:487–92. DOI: 10.1006/gyno.2002.6653.

20. Pectasides D., Aravantinos G., Fountzilas G., Kalofonos C., Efstathiou E., Karina M., et al. Brain metastases from epithelial ovarian cancer. The Hellenic Cooperative Oncology Group (HeCOG) experience and review of the literature. Anticancer Res. 2005;25 (5):3553–8. DOI: 10.1634/theoncologist.11–3-252.

21. McMeekin D. S., Kamelle S. A., Vasilev S. A., Tillmanns T. D., Gould N. S., Scribner D. R., et al. Ovarian cancer metastatic to the brain: what is the optimal management? J Surg Oncol. 2001;78:194–201. DOI: 10.1002/jso.1149.

22. LeRoux P. D., Berger M. S., Elliott J. P., Tamimi HK. Cerebral metastases from ovarian carcinoma. Cancer. 1991;67:2194–9. Available at: http://onlinelibrary.wiley.com/doi/10.1002/1097–0142 (19910415)67:8<2194:: AID-CNCR2820670832>3.0.CO;2-%23/pdf.

23. Chen Y. L., Cheng W. F., Hsieh C. Y., Chen CA. Brain metastasis as a late manifestation of ovarian carcinoma. Eur J Cancer Care (Engl). 2011;20 (1):44–9. DOI: 10.1111/j.1365–2354.2009.01133.x.

24. Longo R., Platini C., Eid N., Elias-Matta C., Buda T., 'Nguyen D., et al. A late, solitary brain metastasis of epithelial ovarian carcinoma. BMC Cancer. 2014;14:543. DOI: 10.1186/1471–2407–14–543.

25. Chen P. G., Lee S. Y., Barnett G. H., Vogelbaum M. A., Saxton J. P., Fleming P. A., et al. Use of the Radiation Therapy Oncology Group recursive partitioning analysis classification system and predictors of survival in 19 women with brain metastases from ovarian carcinoma. Cancer. 2005;104:2174–80. DOI: 10.1002/cncr.21472.

26. Зайцев А. М., Куржупов М. И., Самарин А. Е., Кирсанова О. Н. Результаты лечения больных с метастатическим поражением головного мозга. Онкология. Журнал им. П. А. Герцена. 2014;3:4–10.

27. Shaw E., Scott C., Souhami L, Dinapoli R., Kline R., Loeffler J., et al. Single dose radiosurgical treatment of recurrent previously irradiated primary brain tumors and brain metastases: final report of RTOG protocol 90–05. J Radiat Oncol Biol Phys. 2000;47:291–8. DOI: 10.1016/S0360–3016 (99)00507–6.

28. Aoyama H., Shirato H., Tago M., Nakagawa K., Toyoda T., Hatano K., et al. Stereotactic radiosurgery plus whole-brain radiation therapy vs stereotactic radiosurgery alone for treatment of brain metastases: A randomized controlled trial. JAMA. 2006;295:2483–91. DOI: 10.1001/jama.295.21.2483.

29. Ogino A., Hirai T., Fukushima T., Serizawa T., Watanabe T., Yoshino A., et al. Gamma knife surgery for brain metastases from ovarian cancer. Acta Neurochir (Wien). 2012 Sep;154 (9):1669–77. DOI: 10.1007/s00701–012–1376–3.

30. Ильялов С. Р. Стереотаксическая радиохирургия внутримозговых метастазов рака с применением установки гамма-нож. Автореферат диссертации на соискание ученой степени кандидата медицинских наук, 2008 г.

31. Da Silva A. N., Nagayama K., Schlesinger D., Sheehan J. P. Early brain tumor metastasis reduction following Gamma Knife surgery. J Neurosurg. 2009;110:547–52. DOI: 10.3171/2008.4.17537.

32. Murray K. J., Scott C., Greenberg H. M., Emami B., Seider M., Vora N. L., et al. A randomized phase III study of accelerated hyperfractionation versusstandard in patients with unresected brain metastases: a report of the Radiation Therapy Oncology Group (RTOG) 9104. Int J Radiat Oncol Biol Phys. 1997;39:571–4. DOI: 10.1016/S0360–3016 (97)00341–6.

33. Melichar B., Urminska H., Kohlova T., Nova M., Cesak T. Brain metastases of epithelial ovarian carcinoma responding to cisplatin and gemcitabine combination chemotherapy: a case report and review of the literature. Gynecol Oncol. 2004;94:267–76. DOI: 10.1016/j.ygyno.2004.05.026.

34. Sehouli J., Pietzner K., Harter P., Mu¨nstedt K., Mahner S., Hasenburg A., et al. Prognostic role of platinum sensitivity in patients with brain metastases from ovarian cancer: results of a German multicenter study. Annals of Oncology. 2010;21 (11):2201–5. DOI: 10.1093/annonc/mdq229.

35. Orrru S., Lay G., Dessi M., Murtas R., Deidda M. A., Amichetti M. Brain metastases from endometrial carcinoma: report of 3 cases and review of the literature. Tumori. 2007;93:112–7. Available at: http://www.tumorijournal.com/article/brain-metastases-from-endometrial-carcinoma – report-of-three-cases-and-review-of-the-literature.

36. De Porre P. M., Subandono Tjokrowardojo A. J. Brain metastases of endometrial carcinoma. Case report and review of literature. Strahlenther Onkol. 1992;168:100–101.

37. Gien L. T., Kwon J. S., D'Souza D. P., Radwan J. S., Hammond J. A., Sugimoto A. K., et al. Brain metastases from endometrial carcinoma: a retrospective study. Gynecol Oncol. 2004;93:524–8. DOI: 10.1016/j.ygyno.2004.02.006.

38. Martinez-Manas R. M., Brell M., Rumia J., Ferrer E. Brain metastases in endometrial carcinoma. Gynecol Oncol. 1998;70:282–4. DOI: 10.1006/gyno.1998.5021.

39. Petru E., Lax S., Kurschel S., Gucer F., Sutter B. Long-term survival in a patient with brain metastases preceding the diagnosis of endometrial cancer. Report of 2 cases and review of the literature.J Neurosurg. 2001;94:846–8. DOI: 10.3171/jns.2001.94.5.0846.

40. Ruelle A., Zuccarello M., Andrioli G. Brain metastasis from endometrial carcinoma. Report of 2 cases. Neurosurg Rev. 1994;17:83–7. DOI: 10.5402/2012/581749.

41. Wronski M., Zakowski M., Arbit E., Hoskins W. J., Galicich J. H. Endometrial cancer metastasis to brain: report of 2 cases and a review of the literature. Surg Neurol. 1993;39:355–9.

42. Piura E., Piura B. Brain metastases from endometrial carcinoma. ISRN Oncol. 2012;2012:581749. DOI: 10.5402/2012/581749.

43. Mahmoud-Ahmed A. S., Suh J. H., Barnett G. H., Webster K. D., Belinson J. L., Kennedy A. W. The effect of radiation therapy on brain metastases from endometrial carcinoma: a retrospective study. Gynecol Oncol. 2001;83:305–9. DOI: 10.1006/gyno.2001.6384.

44. Monaco E. 3rd, Kondziolka D., Mongia S., Niranjan A., Flickinger J. C., Lunsford L. D. Management of brain metastases from ovarian and endometrial carcinoma with stereotactic radiosurgery. Cancer. 2008 Nov 1;113 (9):2610–4. DOI: 10.1002/cncr.23868.

45. Piura E., Piura B. Brain metastases from cervical carcinoma: overview of pertinent literature. Eur J Gynaecol Oncol. 2012;33 (6):567–73. DOI: 10.1700/1660.18186.

References

1. Loshakov V. A. Intrakranial'nye metastaticheskie opukholi: Klinicheskaya nevrologiya. [Intracranial metastatic tumors: clinical neurology]. Edited by Konovalov A. N. 2005. Vol. III. Part 1. Chapter 20.2. pp. 402–8. (In Russian).

2. Zaytsev A. M., Kurzhupov M. I., Potapova E. A., Kirsanova O. N. Treatment of metastatic brain lesion. Research'n Practical Medicine Journal. 2015;2 (2):8–14. DOI: 10.17709/2409–2231–2015–2-2–8-14 (In Russian).

3. Disibio G., French S. W. Metastatic patterns of cancers: results from the large autopsy study. Arch Path Lab Med. 2008;132:931–939. DOI: 10.1043/1543–2165 (2008)132 [931: MPOCRF]2.0.CO;2.

4. NCCN clinical practice guidelines in Oncology. Central Nervous System Cancers, version I.2013

5. Chen P. G., Lee Shih-Yuan, Barnett G. H., Vogelbaum M. A., Saxton J. P., Fleming P. A., Suh J. H. Use of the radiation therapy oncology group recursive partitioning analysis classification system and predictors of survival in 19 women with brain metastases from ovarian carcinoma. Cancer. 2005;104 (10). DOI: 10.1002/cncr.21472.

6. Kaprin A. D., Starinskij V. V., Petrova G. V. Zlokachestvennye novoobrazovaniya v Rossii v 2013 godu [Malignancies in Russia in 2013 (morbidity and mortality)]. Moscow, 2015. Available at: http://www.oncology.ru/service/statistics/malignant_tumors/2013.pdf (Accessed 27.03.2016) (In Russian).

7. Davydov M. I., Aksel' E. M. Zlokachestvennye novoobrazovaniya v Rossii i stranakh SNG v 2001 g. [Malignancies in Russia and the CIS countries in 2001]. Moscow: "Meditsinskoe informativnoe agentstvo" Publ., 2003. (In Russian).
8. Kawamura D., Tanaka T., Fuga M., Yanagisawa T., Tochigi S., Irie K., et al. Slow progression of calcified cerebellar metastasis from ovarian cancer: a case report and review of the literature. Neurol Med Chir (Tokyo). 2013;53 (10):722–6. DOI: 10.1155/2015/936260.
9. Rotin D. L. Clinico-morphological and molecular-biological aspects of cerebral metastases development. Problems of Neurosurgery named after N. N. Burdenko. 2012;2:70–6. (In Russian).
10. Geisler J. P., Geisler H. E. Brain metastases in epithelial ovarian carcinoma. Gynecol Oncol. 1995;57:246–9. DOI: 10.1186/1471–2407–14–543.
11. Cormio G., Maneo A., Colamaria A., Loverro G., Lissoni A., Selvaggi L. Surgical resection of solitary brain metastasis from ovarian carcinoma: an analysis of 22 cases. Gynecol Oncol. 2003;89:116–9. DOI: http://dx.doi.org/10.1016/S0090–8258 (03)00060-X.
12. Cohen Z. R., Suki D., Weinberg J. S., Marmor E., Lang F. F., Gershenson D. M., et al. Brain metastases in patients with ovarian carcinoma: prognostic factors and outcome. J Neurooncol. 2004;66:313–25. DOI: 10.1023/B: NEON.0000014516.04943.38.
13. Kumar L., Barge S., Mahapatra A. K., Thulkar S., Kishore G., Kumar S., et al. Central nervous system metastases from primary epithelial ovarian cancer. Cancer Control. 2003;3:244–53. DOI: 10.3109/01443615.2012.693981. Available at: https://www.moffitt.org/File%20Library/Main%20Nav/Research%20and%20Clinical%20Trials/Cancer%20Control%20Journal/v10n3/244.pdf.
14. Kolomainen D. F., Larkin J. M., Badran M., A'Hern R. P., King D. M., Fisher C., et al. Epithelial ovarian cancer metastasizing to the brain: a late manifestation of the disease with an increasing incidence. J Clin Oncol. 2002;20:982–6. DOI: 10.1200/JCO.20.4.982.
15. Tay S. K., Rajesh H. Brain metastases from epithelial ovarian cancer. Int J Gynecol Cancer. 2005;15 (5):824–9. DOI: 10.1111/j.1525–1438.2005.00143.x.
16. Rodriguez G. C., Soper J. T., Berchuck A., Oleson J., Dodge R., Montana G., et al. Improved palliation of cerebral metastases in epithelial ovarian cancer using a combined modality approach including radiation therapy, chemotherapy and surgery. J Clin Oncol. 1992;10:1553–60. DOI: 10.1016/0090–8258 (92)90611-L.
17. Corn B. W., Greven K. M., Randall M. E., Wolfson A. H., Kim R. Y., Lanciano R. M. The efficacy of cranial irradiation in ovarian cancer metastatic t the brain: analysis of 32 cases. Obstet Gynecol. 1995;86:955–9. DOI: 10.1016/0029–7844 (95)00320-Q.
18. Kaminsky-Forrett M. C., Weber B., Conroy T., Spaeth D. Brain metastase from epithelial ovarian carcinoma. Int J Gynecol Cancer. 2000;10:366–71. DOI: 10.1046/j.1525–1438.2000.010005366.x.
19. Anupol N., Ghamande S., Odunsi K., Driscoll D., Shashikant L. Evaluation of prognostic factors and treatment modalities in ovarian cancer patients with brain metastases. Gynecol Oncol. 2002;85:487–92. DOI: 10.1006/gyno.2002.6653.
20. Pectasides D., Aravantinos G., Fountzilas G., Kalofonos C., Efstathiou E., Karina M., et al. Brain metastases from epithelial ovarian cancer. The Hellenic Cooperative Oncology Group (HeCOG) experience and review of the literature. Anticancer Res. 2005;25 (5):3553–8. DOI: 10.1634/theoncologist.11–3-252.
21. McMeekin D. S., Kamelle S. A., Vasilev S. A., Tillmanns T. D., Gould N. S., Scribner D. R., et al. Ovarian cancer metastatic to the brain: what is the optimal management? J Surg Oncol. 2001;78:194–201. DOI: 10.1002/jso.1149.
22. LeRoux P. D., Berger M. S., Elliott J. P., Tamimi HK. Cerebral metastases from ovarian carcinoma. Cancer. 1991;67:2194–9. Available at: http://onlinelibrary.wiley.com/doi/10.1002/1097–0142 (19910415)67:8<2194:: AID-CNCR2820670832>3.0.CO;2-%23/pdf.
23. Chen Y. L., Cheng W. F., Hsieh C. Y., Chen C. A. Brain metastasis as a late manifestation of ovarian carcinoma. Eur J Cancer Care (Engl). 2011;20 (1):44–9. DOI: 10.1111/j.1365–2354.2009.01133.x.
24. Longo R., Platini C., Eid N., Elias-Matta C., Buda T., 'Nguyen D., et al. A late, solitary brain metastasis of epithelial ovarian carcinoma. BMC Cancer. 2014;14:543. DOI: 10.1186/1471–2407–14–543.
25. Chen P. G., Lee S. Y., Barnett G. H., Vogelbaum M. A., Saxton J. P., Fleming P. A., et al. Use of the Radiation Therapy Oncology Group recursive partitioning analysis classification system and predictors of survival in 19 women with brain metastases from ovarian carcinoma. Cancer. 2005;104:2174–80. DOI: 10.1002/cncr.21472.
26. Zaïtsev A. M., Kurzhupov M. I., Samarin A. E., Kirsanova O. N. Results of treatment in patients with metastatic brain involvement. Onkologiya. Zhurnal imeni P. A. Gertsena. 2014;3:4–10. (In Russian).
27. Shaw E., Scott C., Souhami L, Dinapoli R., Kline R., Loeffler J., et al. Single dose radiosurgical treatment of recurrent previously irradiated primary brain tumors and brain metastases: final report of RTOG protocol 90–05. J Radiat Oncol Biol Phys. 2000;47:291–8. DOI: 10.1016/S0360–3016 (99)00507–6
28. Aoyama H., Shirato H., Tago M., Nakagawa K., Toyoda T., Hatano K., et al. Stereotactic radiosurgery plus whole-brain radiation therapy vs stereotactic radiosurgery alone for treatment of brain metastases: A randomized controlled trial. JAMA. 2006;295:2483–91. DOI: 10.1001/jama.295.21.2483
29. Ogino A., Hirai T., Fukushima T., Serizawa T., Watanabe T., Yoshino A., et al. Gamma knife surgery for brain metastases from ovarian cancer. Acta Neurochir (Wien). 2012 Sep;154 (9):1669–77. DOI: 10.1007/s00701–012–1376–3
30. Ilialov S. R. Stereotaksicheskaya radiokhirurgiya vnutrimozgovykh metastazov raka s primeneniem ustanovki gamma-nozh. [Stereotactic radiosurgery of intracranial metastases with Gamma Knife installation]. Dissertation, 2008. (In Russian).
31. Da Silva A. N., Nagayama K., Schlesinger D., Sheehan J. P. Early brain tumor metastasis reduction following Gamma Knife surgery. J Neurosurg. 2009;110:547–52. DOI: 10.3171/2008.4.17537.
32. Murray K. J., Scott C., Greenberg H. M., Emami B., Seider M., Vora N. L., et al. A randomized phase III study of accelerated hyperfractionation versusstandard in patients with unresected brain metastases: a report of the Radiation Therapy Oncology Group (RTOG) 9104. Int J Radiat Oncol Biol Phys. 1997;39:571–4. DOI: 10.1016/S0360–3016 (97)00341–6.
33. Melichar B., Urminska H., Kohlova T., Nova M., Cesak T. Brain metastases of epithelial ovarian carcinoma responding to cisplatin and gemcitabine combination chemotherapy: a case report and review of the literature. Gynecol Oncol. 2004;94:267–76. DOI: 10.1016/j.ygyno.2004.05.026.
34. Sehouli J., Pietzner K., Harter P., Mu¨nstedt K., Mahner S., Hasenburg A., et al. Prognostic role of platinum sensitivity in patients with brain metastases from ovarian cancer: results of a German multicenter study. Annals of Oncology. 2010;21 (11):2201–5. DOI: 10.1093/annonc/mdq229.
35. Orrru S., Lay G., Dessi M., Murtas R., Deidda M. A., Amichetti M. Brain metastases from endometrial carcinoma: report of 3 cases and review of the literature. Tumori. 2007;93:112–7. Available at: http://www.tumorijournal.com/article/brain-metastases-from-endometrial-carcinoma – report-of-three-cases-and-review-of-the-literature.
36. De Porre P. M., Subandono Tjokrowardojo A. J. Brain metastases of endometrial carcinoma. Case report and review of literature. Strahlenther Onkol. 1992;168:100–101.
37. Gien L. T., Kwon J. S., D'Souza D. P., Radwan J. S., Hammond J. A., Sugimoto A. K., et al. Brain metastases from endometrial carcinoma: a retrospective study. Gynecol Oncol. 2004;93:524–8. DOI: 10.1016/j.ygyno.2004.02.006.
38. Martinez-Manas R. M., Brell M., Rumia J., Ferrer E. Brain metastases in endometrial carcinoma. Gynecol Oncol. 1998;70:282–4. DOI: 10.1006/gyno.1998.5021.
39. Petru E., Lax S., Kurschel S., Gucer F., Sutter B. Long-term survival in a patient with brain metastases preceding the diagnosis of endometrial cancer. Report of 2 cases and review of the literature.J Neurosurg. 2001;94:846–8. DOI: 10.3171/jns.2001.94.5.0846.
40. Ruelle A., Zuccarello M., Andrioli G. Brain metastasis from endometrial carcinoma. Report of 2 cases. Neurosurg Rev. 1994;17:83–7. DOI: 10.5402/2012/581749.
41. Wronski M., Zakowski M., Arbit E., Hoskins W. J., Galicich J. H. Endometrial cancer metastasis to brain: report of 2 cases and a review of the literature. Surg Neurol. 1993;39:355–9.
42. Piura E, Piura B. Brain metastases from endometrial carcinoma. ISRN Oncol. 2012;2012:581749. DOI: 10.5402/2012/581749.
43. Mahmoud-Ahmed A. S., Suh J. H., Barnett G. H., Webster K. D., Belinson J. L.,

Kennedy.AW. The effect of radiation therapy on brain metastases from endometrial carcinoma: a retrospective study. Gynecol Oncol. 2001;83:305–9. DOI: 10.1006/gyno.2001.6384.

44. Monaco E. 3rd, Kondziolka D., Mongia S., Niranjan A., Flickinger J. C., Lunsford L. D. Management of brain metastases from ovarian and endometrial carcinoma with stereotactic radiosurgery. Cancer. 2008 Nov 1;113 (9):2610–4. DOI: 10.1002/cncr.23868.

45. Piura E., Piura B. Brain metastases from cervical carcinoma: overview of pertinent literature. Eur J Gynaecol Oncol. 2012;33 (6):567–73. DOI: 10.1700/1660.18186.

Информация об авторах:

Зайцев Антон Михайлович – к. м.н., заведующий отделением нейрохирургии МНИОИ им. П. А. Герцена – филиал ФГБУ «НМИРЦ» Минздрава России

Новикова Елена Григорьевна – д. м.н., профессор, руководитель гинекологического отделения отдела опухолей репродуктивных и мочевыводящих органов МНИОИ им. П. А. Герцена – филиал ФГБУ «НМИРЦ» Минздрава России

Кирсанова Ольга Николаевна – младший научный сотрудник отделения нейрохирургии МНИОИ им. П. А. Герцена – филиал ФГБУ «НМИРЦ» Минздрава России

Куржупов Михаил Иванович – к. м.н., научный сотрудник отделения нейрохирургии МНИОИ им. П. А. Герцена – филиал ФГБУ «НМИРЦ» Минздрава России

Потапова Елена Александровна – врач-невролог отделения нейрохирургии МНИОИ им. П. А. Герцена – филиал ФГБУ «НМИРЦ» Минздрава России

Information about authors:

Anton M. Zaytsev – PhD, head of neurosurgical department, P. Hertsen Moscow Oncology Research Institute, Branch, National Medical Radiology Research Center, Ministry of Health of Russia

Elena G. Novikova – MD, professor, head of the gynecological department of the Division of tumors of reproductive and urinary organs, P. Hertsen Moscow Oncology Research Institute, Branch, National Medical Radiology Research Center, Ministry of Health of Russia

Olga N. Kirsanova – junior researcher of neurosurgical department, P. Hertsen Moscow Oncology Research Institute, Branch, National Medical Radiology Research Center, Ministry of Health of Russia

Mikhail I. Kurzhupov – PhD, researcher of neurosurgical department, P. Hertsen Moscow Oncology Research Institute, Branch, National Medical Radiology Research Center, Ministry of Health of Russia

Elena A. Potapova – neurologist of neurosurgical department, P. Hertsen Moscow Oncology Research Institute, Branch, National Medical Radiology Research Center, Ministry of Health of Russia