ISSN: 2409-2231
ISSN: 2410-1893

РЕЦЕНЗИРУЕМЫЙ
НАУЧНО-ПРАКТИЧЕСКИЙ ЖУРНАЛ

ИССЛЕДОВАНИЯ И ПРАКТИКА В МЕДИЦИНЕ

RESEARCH' n PRACTICAL
MEDICINE JOURNAL

СПЕЦВЫПУСК 2

Май, 2017

II Национальный конгресс

ОНКОЛОГИЯ РЕПРОДУКТИВНЫХ ОРГАНОВ: ОТ ПРОФИЛАКТИКИ И РАННЕГО ВЫЯВЛЕНИЯ К ЭФФЕКТИВНОМУ ЛЕЧЕНИЮ

11-13 мая 2017 года
Москва

УДК 61
ББК 5я43
Т29

Тезисы II Национального конгресса «Онкология репродуктивных органов: от профилактики и раннего
Т29 **выявления к эффективному лечению», 11–13 мая 2017 года, Москва – М. : КВАЗАР , 2017. – 108 с.**

ISBN 978-5-9908176-1-6

В издании собраны тезисы докладов и научные материалы, подготовленные участниками II Национального конгресса «Онкология репродуктивных органов: от профилактики и раннего выявления к эффективному лечению», 11–13 мая 2017 года, Москва

Издание предназначено для практикующих врачей: онкогинекологов, онкомаммологов, онкоурологов, акушеров-гинекологов (в том числе эндокринных гинекологов), маммологов, урологов, андрологов, радиологов, химиотерапевтов, специалистов функциональной диагностики, пластических хирургов, специализирующихся по реконструктивным операциям на молочной железе.

DOI: 10.17709/2409-2231-2017-4-S2

УДК 61
ББК 5я43

ISBN 978-5-9908176-1-6

9 785990 817616

© Составление сборника, препресс, вёрстка:
ООО «Квазар», 2017

РЕЦЕНЗИРУЕМЫЙ НАУЧНО-ПРАКТИЧЕСКИЙ ЖУРНАЛ
ИССЛЕДОВАНИЯ И ПРАКТИКА В МЕДИЦИНЕ
RESEARCH'n PRACTICAL MEDICINE JOURNAL
СПЕЦВЫПУСК 2
DOI: 10.17709/2409-2231-2017-4-S2

II Национальный конгресс

ОНКОЛОГИЯ РЕПРОДУКТИВНЫХ ОРГАНОВ: ОТ ПРОФИЛАКТИКИ И РАННЕГО ВЫЯВЛЕНИЯ К ЭФФЕКТИВНОМУ ЛЕЧЕНИЮ

11–13 мая 2017 года
Москва

ISSN: 2409-2231 (Print)
ISSN: 2410-1893 (Online)
Issled. prakt. med.

PEER-REVIEWED SCIENTIFIC AND PRACTICAL JOURNAL

RESEARCH'n PRACTICAL MEDICINE JOURNAL

Produced with the support of the National Medical Research Radiological Centre
of the Ministry of Health of the Russian Federation

EDITOR-IN-CHIEF

Andrey D. Kaprin,
Academician RAS, Dr. Sci. (Med.), Prof.,
Moscow, Russia

DEPUTY EDITOR-IN-CHIEF

Andrey A. Kostin
Dr. Sci. (Med.), Prof., Moscow, Russia

EDITOR

Aleksey S. Kalpinskiy,
Ph.D., Moscow, Russia

Kirill M. Nyushko,
Ph.D., Moscow, Russia

Leonid O. Petrov,
Ph.D., Moscow, Russia

Lyubov E. Salnikova,
Dr. Sci. (Biol.), Moscow, Russia

EXECUTIVE SECRETARY

Yuri V. Samsonov,
Ph.D., Ass Prof, Moscow, Russia

EDITORIAL BOARD

Aleksey Yu. Abramov,
Dr. Sci. (Med.), Moscow, Russia
Guzal R. Abuzarova,
Dr. Sci. (Med.), Ass Prof, Moscow, Russia
Boris Ya. Alekseev,
Dr. Sci. (Med.), Prof., Moscow, Russia
Vsevolod N. Galkin,
Dr. Sci. (Med.), Prof, Moscow, Russia
Oleg V. Gridnev,
Dr. Sci. (Med.), Moscow, Russia
Leonid Yu. Morgunov,
Dr. Sci. (Med.), Prof., Moscow, Russia
Rainer Rienmueller,
Dr. Sci. (Med.), Prof., Graz, Austria
Yuri S. Romanko,
Dr. Sci. (Med.), Prof., Moscow, Russia
Victoria V. Romikh, Moscow, Russia
Nadezhda I. Rozhkova,
Dr. Sci. (Med.), Prof., Moscow, Russia
Inna A. Tulina,
Ph.D., Moscow, Russia
Mikhail Yu. Val'kov,
Dr. Sci. (Med.), Prof., Arkhangelsk, Russia
Aleksandar M. Vuksanovic,
Dr. Sci. (Med.), Prof., Beograd, Serbia
Sergey K. Yarovoi,
Dr. Sci. (Med.), Moscow, Russia
Evgeniy A. Yumatov,
Dr. Sci. (Med.), Prof., Moscow, Russia

EDITORIAL COUNCIL

Petr V. Glybochko,
Academician RAS, Dr. Sci. (Med.), Prof.,
Moscow, Russia
Nikolay G. Goncharov,
Dr. Sci. (Med.), Prof., Moscow, Russia
Jie He,
MD, PhD, Beijing, China
Leri Kurashvili,
Dr. Sci. (Med.), Prof, Moscow, Russia
Jochen Neuhaus,
Ph.D., Ass. Prof., Leipzig, Germany
Sergey A. Rodin,
Ph.D., Ass Prof, Stockholm, Sweden
Andrei P. Seltsovskiy,
Dr. Sci. (Med.), Prof., Moscow, Russia
Veronica I. Skvortsova,
Dr. Sci. (Med.), Prof, Moscow, Russia

Translator: Kirpa-Ivanova E.

Index 58005
Agency «Rospechat» catalog «STI»

Publisher: «Quasar» LLC

31/2, 1 Vladimirskaya,
111401, Moscow, Russia

EDITORIAL OFFICE

3, 2 Botkinsky proezd,
125284, Russia, Moscow
e-mail: info@rpmj.ru
pfone: +7 495 741-9010
www.rpmj.ru

Printed by OOO «PRINT OPTIMA»
9/1, Montazhnaya Str.,
107497, Moscow, Russia
Submitted for publication 17.04.2017

Registered by the Federal Service
for Supervision of Communications,
Information Technology and
Communications.

PI № FS 77-58913, 05.08. 2014, print
EL №FS 77-58914, 05.08. 2014 online

Circulation of 400 copies
Free price.

Founders:
Andrey D. Kaprin
Andrey A. Kostin
Elena V. Kazmenko

www.rpmj.ru

ISSN: 2409-2231 (Печ.)
ISSN: 2410-1893 (Сет.)
Issled. prakt. med.

РЕЦЕНЗИРУЕМЫЙ НАУЧНО-ПРАКТИЧЕСКИЙ ЖУРНАЛ

ИССЛЕДОВАНИЯ И ПРАКТИКА В МЕДИЦИНЕ

Выходит при поддержке федерального государственного бюджетного учреждения
«Национальный медицинский исследовательский радиологический центр»
Министерства здравоохранения Российской Федерации.

ГЛАВНЫЙ РЕДАКТОР

Каприн А.Д.
академик РАН, д.м.н., проф.,
Москва, Россия

ЗАМЕСТИТЕЛЬ ГЛАВНОГО РЕДАКТОРА

Костин А.А.
д.м.н., проф., Москва, Россия

НАУЧНЫЕ РЕДАКТОРЫ

Калпинский А.С.
к.м.н., Москва, Россия

Нюшко К.М.
к.м.н., Москва, Россия

Петров Л.О.,
к.м.н., Москва, Россия

Сальникова Л.Е.
д.б.н., Москва, Россия

ОТВЕТСТВЕННЫЙ СЕКРЕТАРЬ

Самсонов Ю.В.
к.м.н., доцент, Москва, Россия

РЕДКОЛЛЕГИЯ

Абрамов А.Ю.
д.м.н., Москва, Россия
Абузарова Г.Р.
д.м.н., доцент, Москва, Россия
Алексеев Б.Я.
д.м.н., проф., Москва, Россия
Вальков М.Ю.,
д.м.н., проф., Архангельск, Россия
Виксанович А.
д.м.н., проф., Белград, Сербия
Галкин В.Н.
д.м.н., проф., Москва, Россия
Гриднев О.В.
д.м.н., Москва, Россия
Моргунов Л.Ю.
д.м.н., проф., Москва, Россия
Райенмюллер Р.
д.м.н., проф., Грац, Австрия
Рожкова Н.И.
д.м.н., проф., Москва, Россия
Романко Ю.С.
д.м.н., проф., Москва, Россия
Ромих В.В.,
Москва, Россия
Тулина И.А.,
к.м.н., Москва, Россия
Юматов Е.А.
д.м.н., проф., Москва, Россия
Яровой С.К.,
д.м.н., Москва, Россия

РЕДАКЦИОННЫЙ СОВЕТ

Глыбочко П.В.,
академик РАН, д.м.н., проф.,
Москва, Россия
Гончаров Н.Г.,
д.м.н., проф., Москва, Россия
Родин С.А.
к.м.н., доцент, Стокгольм, Швеция
Неухаус Йохен
д.м.н., проф., Лейпциг, Германия
Сельцовский А.П.
д.м.н., проф., Москва, Россия
Скворцова В.И.
д.м.н., проф., Москва, Россия
Курашвили Ю.Б.
д.м.н., проф., Москва, Россия
Хе Чжи,
д.м.н., проф., Бейджинг, Китай

Переводчик: Кирпа-Иванова Е.А.

Подписной индекс 58005
Агентство «Роспечать»,
Каталог «НТИ»

Издатель: ООО «Квазар»

111401, Россия, Москва,
ул. 1-ая Владимирская, 31 стр. 2

АДРЕС РЕДАКЦИИ

125284, Россия, Москва,
2-ой Боткинский проезд, дом 3
E-mail: info@rpmj.ru
Телефон: +7 495 741-9010
www.rpmj.ru

Спецвыпуск 2 отпечатан
в типографии ООО «ПРИНТ ОПТИМА»
107497, Москва,
ул. Монтажная, д. 9, стр. 1.
Подписано в печать 17.04.2017

Журнал зарегистрирован
в Роскомнадзоре

ПИ № ФС 77-58913
от 05.08.2014 — печатное издание

Эл № ФС 77-58914
от 05.08.2014 — сетевое издание.

Тираж 400 экз.

Цена свободная.

Учредители:
Каприн А.Д.
Костин А.А.
Казьменко Е.В.

За достоверность сведений,
указанных в рекламных
объявлениях, ответственность
несут рекламодатели.
Точка зрения редакции может
не совпадать с мнением авторов.

www.rpmj.ru

CONTENTS

Efficiency of buserelin long in combination with intrauterine levonorgestrel-releasing device in fertility-sparing treatment of atypical hyperplasia and early endometrial cancer
Avasova Ch. A., Novikova O. V. 16

Organ-sparing treatment of patients with kidney cancer with stage cT1–2. What's better?
Alekseev B.Ya., Kalpinskii A. S., Nyushko K. M., Vorob'ev N. V., Mukhomed'yarova A. A., Taraki I. A., Kostin A. A., Kaprin A. D. 17

Clinical T2c high risk prostate cancer: a really important prediction factor?
Alekseev B.Ja., Njushko K. M., Krasheninnikov A. A., Kalpinskij A. S., Vorob'ev N. V., Kaprin A. D. 18

Trends in surgical treatment of prostate cancer patients
Alekseev B.Ja., Njushko K. M., Krasheninnikov A. A., Sergienko S. A., Vorob'ev N. V., Kaprin A. D. 19

Multicentre study of assessing the effectiveness of salvage lymphadenectomy in prostate cancer patients with lymph node metastasis after radical treatment
Alekseev B. Y., Nyushko K. M., Reva S. A., Nosov A. K., Prokhorov D. G., Andabekov T. T., Krasheninnikov A. A., Safronova E. Y., Kalpinskiy A. S., Gusniev M. A., Kaprin A. D. 20

Place of HE4 in ovarian cancer patients monitoring
Alentov I. I., Sergeeva N. S., Marshutina N. V., Novikova E. G. 21

To assess dynamic changes in HER 2 neu in metastasis of breast cancer to the lungs
Andreyashkina I. I., Plokhov V. N., Vertyankin V. S., Konopatskova O. M. 22

Metabolites of estrogens as risk factors for cancer of the female reproductive system in postmenopausal women
Antonova I. B., Babaeva N. A., Aleshikova O. I., Ashrafyan L. A. 23

Early detection algorithm of recurrent ovarian cancer
Ashrafyan L. A., Ivashina S. V., Babaeva N. A., Antonova I. B., Aleshikova O. I. 24

Opportunities of ultrasound with various pathologies of the mammary glands
Bagdasarova I. G., Arabadjan M. S. 25

Differential diagnostics of purulent inflammatory tubo-ovarian complex and ovarian cancer
Balakshina N. G., Koch L. I. 26

Modern technologies for the prevention of lymphorrhea after radical prostatectomy
Basiashvili G. T., Ulyanin M. U., Gataullin I. G., Bariev A. E., Khairullina G. R., Ilivanov S. U. 27

Sentinel lymph nodes biopsy in the surgical treatment of patients with breast cancer
Bit-Sava E. M., Egorenkov V. V., Anchabadze M. G., Damenia A. O., Melnikova OA., Akhmedov R. M., Monogarova M. A., Nikitina V. V., Panina M. S., Meldo A. A., Zykov E. M., Chernobrovtseva V. V., Bashkirov L. V., Shelekhova K. V., Moiseenko V. M. 29

Tolerability of adjuvant and neoadjuvant chemo-hormone therapy in patients with metastases in the lymph nodes and oligometastases in the bones of the skeleton in prostate cancer
Bolotina L. V., Kharchenko N. V., Alekseev B.Ya., Nyushko K. M., Paichadze A. A., Ustinova T. V. 30

Clinical method in diagnosis of breast diseases in postmenopausal women
Borisova M. S., Martynova N.V. 31

Prevention of the development of neoplastic processes in the cervix when latent forms of human papillomavirus infection
Borovikov I. O., Kutsenko I. I., Goring Kh. I. 32

Evaluation of the effectiveness of women's examination rooms in Chelyabinsk region in the early detection of malignant neoplasms of the cervix
Bochkova A. G., Domozhirova A. S., Novikova T. S. 33

СОДЕРЖАНИЕ

Эффективность сочетания бусерелина лонг с внутриматочной левоноргестрел-рилизинг системой в консервативном лечении предрака и начального рака эндометрия
Авасова Ч. А., Новикова О. В. 16

Органо-сберегающее лечение больных раком почки со стадией сТ1–2. Что лучше?
Алексеев Б. Я., Калпинский А. С., Нюшко К. М., Воробьев Н. В., Мухомедьярова А. А., Тараки И. А., Костин А. А., Каприн А. Д. 17

Рак предстательной железы высокого риска стадии сТ2 с: действительно значимый фактор прогноза?
Алексеев Б. Я., Нюшко К. М., Крашенинников А. А., Калпинский А. С., Воробьев Н. В., Каприн А. Д. 18

Тенденции в хирургическом лечении больных раком предстательной железы
Алексеев Б. Я., Нюшко К. М., Крашенинников А. А., Сергиенко С. А., Воробьев Н. В., Каприн А. Д. 19

Мультицентровое исследование: эффективность спасительной лимфаденэктомии у больных раком предстательной железы с лимфогенным прогрессированием после радикального лечения
Алексеев Б. Я., Нюшко К. М., Рева С. А., Носов А. К., Прохоров Д. Г., Андабеков Т. Т., Крашенинников А. А., Сафронова Е. Ю., Калпинский А. С., Гусниев М. А., Каприн А. Д. 20

Место HE4 в мониторинге больных раком яичников
Алентов И. И., Сергеева Н. С., Маршутина Н. В., Новикова Е. Г. 21

Динамика изменения HER 2 neu при метастазировании рака молочной железы в легкие
Андреяшкина И. И., Плохов В. Н., Вертянкин С. В., Конопацкова О. М. 22

Метаболиты эстрогенов, как факторы риска рака органов женской репродуктивной системы в постменопаузе
Антонова И. Б., Бабаева Н. А., Алешикова О. И., Ашрафян Л. А. 23

Алгоритм ранней диагностики рецидивов рака яичников
Ашрафян Л. А., Ивашина С. В., Бабаева Н. А., Антонова И. Б., Алешикова О. И. 24

Возможности ультразвукового исследования при различной патологии молочных желез
Багдасарова И. Г., Арабаджан М. С. 25

Дифференциальная диагностика гнойных тубовариальных воспалительных образований и рака яичника
Балакшина Н. Г., Кох Л. И. 26

Современные технологии профилактики лимфореи после радикальной простатэктомии
Басиашвили Г. Т., Ульянин М. Ю., Гатауллин И. Г., Бариев А. Э., Хайруллина Г. Р., Иливанов С. Ю. 27

Биопсия сигнальных лимфатических узлов в хирургическом лечении больных раком молочной железы
Бит-Сава Е. М., Егоренков В. В., Анчабадзе М. Г., Дамениа А. О., Мельникова О. А., Ахмедов Р. М., Моногарова М. А., Никитина В. В., Панина М. С., Мелдо А. А., Зыков Е. М., Чернобривцева В. В., Башкиров Л. В., Шелехова К. В., Моисеенко В. М. 29

Переносимость адъювантной и неоадъювантной химиогормонотерапии больных с метастазами в лимфатических узлах и олигометастазов в костях скелета при раке предстательной железы
Болотина Л. В., Харченко Н. В., Алексеев Б. Я., Нюшко К. М., Пайчадзе А. А., Устинова Т. В. 30

Клинический метод в диагностике заболеваний молочной железы у женщин в постменопаузе
Борисова М. С., Мартынова Н. В. 31

Профилактика неопластических процессов в шейке матки при латентных формах папилломавирусной инфекции
Боровиков И. О., Куценко И. И., Горинг Х. И. 32

Эффективность работы женских смотровых кабинетов Челябинской области в раннем выявлении злокачественных новообразований шейки матки
Бочкова А. Г., Доможирова А. С., Аксенова И. А. 33

CONTENTS

Rehabilitation after mastectomy: deblocking the superior ribs
Vavilov M. P. 34

Concomitant gynecological pathology in endometriosis — associated infertility
Vandeeva E. N., Protasova A. E., Kuzmina N. S. 35

Reproductive function of cervical cancer patients after organsparring radical operations
Vinokurova E. A., Yaskevich N. N., Khamitova Z. F., Karymova R. R., Zyablova S. A. 36

Structure of miscarriage of early pregnancy
Volkov V. G., Pichugina L. V. 37

Effectiveness of medical rehabilitation of women after mastectomy for breast cancer by the method of complex screening-diagnostics of the functional state of the body
Gaidarova A.Kh., Kotenko N. V., Magomedova F. S., Paschenko V. B., Razinkin S. M. 38

Experience in the use of the ureteric bladder protector in the complex medical rehabilitation of patients with interstitial cystitis after adjuvant therapy for breast cancer
Gaidarova A.Kh., Pashchenko V. B., Kotenko N. V., Magomedova F. S. 39

The use of indole-3-carbinol in combination therapy of ovarian cancer as a way to increase its effectiveness
Gerfanova E.V, Aleshikova O. I., Ashrafyan L. A. 40

The first experience of core biopsy breast neoplasms "needle gun" under ultrasound control
Gromovenko Ye.Yu., Usenko Ye.Ye. 41

Risk factors of breast cancer in adolescent-girls
Gumeniuk O. I., Chernenkov Yu. V. 42

Innovative approach to population screening of uterine myoma
Dikareva L. V., Shvarev E. G., Ukhanova Yu.Yu. 43

The use of laser technologies in the treatment of genitourinary disorders in patients with uterine cancer after treatment
Dobrokhotova Ju. E., Venediktova M. G., Ilina I. Y., Morozova K. V., Suvorova V. A. 45

Experience in managing patients with precancerous diseases and cervical cancer during pregnancy
Dobrokhotov Y. E., Ter-Ovanesov M. D., Danielian S. Z., Venediktova M. G., Sarantsev A. N., Zykov A. E., Hasan A. S., Panova N. P., Savina Y. A., Morozova K. V. 46

Our experience of surgical treatment of radiation urogenital fistulas in women
Dovlatov Z. A., Loran O. B., Seregin A. V. 47

Women pelvic exenteration for urogenital cancer: quality of life and survival of patients
Dovlatov Z. A., Loran O. B., Seregin A. V. 48

Vagina cancer and prolapse of internal genitalia
Evsyukova L. V. 49

The efficiency of platinum chemotherapy regimens in the treatment of patients triple negative breast cancer
Enileeva A. A., Smirnova I. A., Kiseleva M. V., Lozovaja Y. A. 50

Activation of WNT-signal way in patients with myoma utery
Eseneeva F. M., Shalaev O. N., Khamoshina M. B., Orazmuradov A. A., Kiselev V. I., Salimova L. Y. 51

СОДЕРЖАНИЕ

Реабилитация после мастэктомии: деблокирование верхних ребер
Вавилов М. П. 34

Сочетанные гинекологические заболевания при эндометриоз-ассоциированном бесплодии
Вандеева Е. Н., Протасова А. Э., Кузьмина Н. С. 35

Репродуктивная функция больных раком шейки матки, перенесших органосохраняющие операции
Винокурова Е. А., Яскевич Н. Н., Хамитова З. Ф., Карымова Р. Р., Зяблова С. А. 36

Структура невынашивания беременности ранних сроков
Волков В. Г., Пичугина Л. В. 37

Эффективность медицинской реабилитации женщин после мастэктомии
по поводу рака молочной железы
Гайдарова А. Х., Котенко Н. В., Магомедова Ф. С., Пащенко В. Б., Разинкин С. М. 38

Протектор уротелия мочевого пузыря в комплексной программе медицинской реабилитации пациенток
с интерстициальными циститами после адъювантной терапии рака молочной железы
Гайдарова А. Х., Пащенко В. Б., Котенко Н. В., Магомедова Ф. С. 39

Препараты индол-3-карбинола в составе комбинированной терапии рака яичников,
как путь к повышению ее эффективности
Герфанова Е. В., Алешикова О. И., Ашрафян Л. А. 40

Первый опыт выполнения core-биопсий образований молочной железы системой «пистолет-игла»
под ультразвуковым контролем
Громовенко Е. Ю., Усенко Е. Е. 41

Факторы риска рака молочных желез у девочек-подростков
Гуменюк О. И., Черненков Ю. В. 42

Инновационный подход к популяционному скринингу миомы матки
Дикарева Л. В., Шварёв Е. Г., Уханова Ю. Ю. 43

Применение лазерных технологий в лечении генитоуринарных расстройств у больных
раком тела матки после лечения
Доброхотова Ю. Э., Венедиктова М. Г., Ильина И. Ю., Морозова К. В., Суворова В. А. 45

Опыт ведения пациенток с предраковыми заболеваниями и раком шейки матки во время беременности
Доброхотова Ю. Э., Тер-Ованесов М. Д., Данелян С. Ж., Венедиктова М. Г., Саранцев А. Н.,
Зыков А. Е., Хасан А. Ш., Панова Н. П., Савина Ю. А., Морозова К. В. 46

Хирургическое лечение лучевых урогенитальных свищей у женщин
Довлатов З. А., Лоран О. Б., Серегин А. В. 47

Экзентерация органов таза у женщин при опухолях мочеполовой системы: качество жизни
и выживаемость пациентов
Довлатов З. А., Лоран О. Б., Серегин А. В. 48

Рак влагалища и выпадение внутренних половых органов
Евсюкова Л. В. 49

Эффективность платиносодержащей химиотерапии в лечении больных трижды негативным
раком молочной железы
Енилеева А. А., Смирнова И. А., Киселева М. В., Лозовая Ю. А. 50

Активация WNT-сигнального пути у пациенток с миомой матки
Есенеева Ф. М., Шалаев О. Н., Хамошина М. Б., Оразмурадов А. А., Киселев В. И., Салимова Л. Я. 51

CONTENTS

Treatment planning of patients locally common cancer of the vulva
Zharov A. V. 52

Prostate biopsy under fusion control
Zyryanov A. V., Keln A. A., Oschepkov V. N., Ponomarev A. V., Surikov A. S. 53

Formation of the concept of a healthy lifestyle in Russia as a basis for the prevention of noncommunicable diseases
Kaprin A. D., Aleksandrova L. M., Starinskii V. V. 54

Value of penile scintigraphy with vasculogenic erectile dysfunction
Kaprin A. D., Kostin A. A., Leont'ev A. V., Lazutina T. N., Pylova I. V., Khalimon A. I., Ivanenko K. V., Kruglov D. P., Popov S. V., Mangutov F.Sh. 55

Neoadjuvant combined chemotherapy for primary inoperable cervical cancer
Kaprin A. D., Kostin A. A., Rerberg A. G., Novikova E. G., Chulkova O. V., Gevorkyan A. R., Khokhrikov G. I., Sidorov D. Y. 56

Organizational problems of early detection of prostate cancer in the clinical examination of the male population of Russia
Kaprin A. D., Kostin A. A., Starinsky V. V., Samsonov Y. V. 57

Surgical intervention in metastatic bone lesions
Karpenko V. Y., Bukharov A. V., Derzhavin V. A., Iluridze G. D. 58

Possibilities of various diagnostic methods in women taking long-term menopausal hormone therapy
Komarova A. N., Kuryakova I. E. 59

The influence of radiation and chemotherapy on spermatogenesis. Prognosis of male fertility after the treatment of oncological disease
Korshunov M. N., Korshunova E. S., Darenkov S. P. 60

Aimed Fusion-biopsy in routine clinical practice
Kossov F. A., Panov V. O., Kamolov B.Sh., Abdullin I. I., Kapustin V. V., Baranova E. A. 62

Prediction of spermatogenesis in patients with testicular cancer
Kostin A. A., Kulchenko N. G., Moskvichev D. V. 63

Choriocarcinoma (Clinical case)
Kokh L. I., Balakshina N. G. 64

Specialized mammography screening at the multifunctional diagnostic center as an opportunity to improve the efficiency of diagnosis of breast diseases
Kuzina S. V., Tarasov J. I., Zimina F. P. 65

Age features of immunity of women with gynecological diseases living in the territories contaminated as a result of the Chernobyl accident
Kuz'mina E. G., Mushkarina T.Yu., Konstantinova T. V. 66

Men’s reproductive potential after treatment of testicular cancer.
Kulchenko N. G. 67

Intraoperative radiotherapy for uterine body cancer by flexible conductors for the installation of intrastats
Lopatin O. L., Fetisova T. I., Smirnova G. F., Kolomiets S. A. 68

Asymmetry and cancer: is there a connection? Diagnostic search continues
Matveeva E. V., Kaprar I.Ya. 69

СОДЕРЖАНИЕ

Планирование лечения у больных местнораспространенным раком вульвы
Жаров А. В. 52

Биопсия предстательной железы под fusion контролем
Зырянов А. В., Кельн А. А., Ощепков В. Н., Пономарев А. В., Суриков А. С. 53

Формирование в России концепции здорового образа жизни как основа профилактики неинфекционных заболеваний
Каприн А. Д., Александрова Л. М., Старинский В. В. 54

Возможности фаллосцинтиграфии у пациентов с васкулогенной эректильной дисфункцией
Каприн А. Д., Костин А. А., Леонтьев А. В., Лазутина Т. Н., Пылова И. В., Халимон А. И. Иваненко К. В., Круглов Д. П., Попов С. В., Мангутов Ф. Ш. 55

Неоадъювантная комбинированная химиотерапия первично-неоперабельного рака шейки матки
Каприн А. Д., Костин А. А., Рерберг А. Г., Новикова Е. Г., Чулкова О. В., Геворкян А. Р., Хохриков Г. И., Сидоров Д. Ю. 56

Организационные проблемы раннего выявления рака предстательной железы при диспансеризации мужского населения России
Каприн А. Д., Костин А. А., Старинский В. В., Самсонов Ю. В. 57

Интервенционные вмешательства при метастатическом поражении костей
Карпенко В. Ю., Бухаров А.В, Державин В. А., Илуридзе Г. Д. 58

Возможности различных методов диагностики болезней молочной железы у женщин длительно принимающих менопаузальную гормональную терапию
Комарова А. Н., Курякова И. Е. 59

Влияние лучевой и химиотерапии на сперматогенез. Прогноз мужской фертильности после лечения онкологических заболеваний
Коршунов М. Н., Коршунова Е. С., Даренков С. П. 60

Прицельная Fusion-биопсия в рутинной клинической практике
Коссов Ф. А., Панов В. О., Камолов Б. Ш., Абдуллин И. И., Капустин В. В., Баранова Е. А. 62

Оценка перспективности адекватного сперматогенеза у пациентов с опухолями яичка
Костин А. А., Кульченко Н. Г., Москвичев Д. В. 63

Хориокарцинома (Случай из практики)
Кох Л. И., Балакшина Н. Г. 64

Специализированное маммологическое обследование на базе многопрофильного диагностического центра как возможность повышения эффективности диагностики заболеваний молочной железы
Кузина С. В., Тарасов Ю. И., Зимина А. П. 65

Возрастные особенности иммунитета женщин с гинекологическими заболеваниями, проживающих на территориях, загрязненных в результате аварии на ЧАЭС
Кузьмина Е. Г., Мушкарина Т. Ю., Константинова Т. В. 66

Репродуктивный потенциал у мужчин после лечения рака яичка
Кульченко Н. Г. 67

Интраоперационная лучевая терапия рака тела матки гибкими проводниками для установки интрастатов
Лопатин О. Л., Фетисова Т. И., Смирнова Г. Ф., Коломиец С. А. 68

Асимметрия и рак: есть ли связь? Диагностический поиск продолжается
Матвеева Э. В., Капрарь И. Я. 69

CONTENTS

The prevalence of cervical cancer in the Saratov region
Mikheeva Y. V. 70

Gynecological status as a risk factor for breast cancer in premenopausal women
Nudnov N. V., Novikova E. V. 71

The problem of diagnosis non-palpable breast cancer in premenopausal women
Nudnov N. V., Novikova E. V. 72

The role of contrast-enhanced mammography for determining
breast lesions: the first results.
Oksanchuk E., Kolesnik A., Meskih E. 73

Neuromediators metabolic disturbance in endometriosis related pelvic pain
Orazov M. R., Dukhin A. O., Orazmuradov A. A., Tokaeva E. S., Barsegyan L. K. 74

Perineal injury risk factors in second birth
Orazov M. R., Kampos E. S. 75

Extragenital pathology in girls and teen girls,
exposed to an action of ionizing radiation
Orazov M. R., Khamoshina M. B., Lichak N. V. 76

Venous thrombosis prophylaxes at radical prostatectomy: a combined approach
Proskokov A. A., Darenkov S. P., Gubaydullin R. R., Onegin M. A., Pinchuk I. S.,
Trofimov I. A., Klimov Y. A., Molchanov Y. V. 77

Treatment of triple-negative subtype of breast cancer
Rasskazova E. A., Zikiryakhodzhayev A. D., Frolova M. A., Glazkova E. V. 78

Russian project "Middle-aged women between oncology negligence
and oncologyphobia": first results
Rogovskaya S. I., Ledina A. V., Korolenkova L. I., Bebneva T. N., Radzinsky V. E., Akimkin V. G., Artymuk H. B.,
Belokrinitskaya T. E., Kukarskaya I. I., Tkachenko L. V., Mingaleva N. V., Ledin E. V., Manzhosova M. I. 79

The determination of indications for secondary cytoreductive surgeries in patiens with ovarian cancer relapse
Savinova A. R., Gataullin I. G. 81

The prognosing of the possibility of ovarian cancer relapse after accomplishment of the first-line therapy
Savinova A. R., Gataullin I. G. 82

Strategy and contra-version the screening benign diseases and breast cancer
Semikopenko V. A. 83

Status of serological tumor-associated markers in screening of malignant neoplasms
and monitoring of cancer patients (plenary report)
Sergeeva N. S., Marshutina N. V. 84

Joint determination of CA-125 and HE-4 markers as factors of ovarian cancer forecast in Kuzbass
Smirnova G. F., Fetisova T. I., Gadenova N. V., Lopatin O. L., Kolomiets S. A. 85

Why the main function of mammary glands — lactation — is not always effective
(analysis of 744 breast-feeding mothers questionnaire)
Stroeva L. E., Mozzhuhina L. I., Kalgina S. E., Ratynskaya N. V., Goryacheva N.Yu. 87

Morbidity and mortality from breast cancer in the Samara region in 2011–2015
Sukhareva E. A., Malkina L. G., Egorova A. G., Somov A. N. 88

СОДЕРЖАНИЕ

Распространенность рака шейки матки в Саратовской области
Михеева Ю. В. 70

Гинекологический статус как фактор риска рака молочных желез у женщин в пременопаузе
Нуднов Н. В., Новикова Е. В. 71

Проблемы диагностики непальпируемого рака молочных желез у женщин в пременопаузе
Нуднов Н. В., Новикова Е. В. 72

Контрастная маммография в дифференциальной диагностике заболеваний молочных желез: первые результаты
Оксанчук Е. А., Колесник А. Ю., Меских Е. В. 73

Нарушение обмена нейромедиаторов при эндометриоз-ассоциированной тазовой боли
Оразов М. Р., Духин А. О., Оразмурадов А. А., Токаева Э. С., Барсегян Л. К. 74

Перинеальная травма при повторных родах: факторы риска
Оразов М. Р., Кампос Е. С. 75

Экстрагенитальные заболевания девочек и девушек-подростков, подвергшихся воздействию ионизирующего излучения
Оразов М. Р., Хамошина. М.Б., Личак Н. В. 76

Профилактика венозного тромбоза после радикальной простатэктомии
Проскоков А. А., Даренков С. П., Губайдуллин Р. Р., Онегин М. А., Пинчук И.С, Трофимов И. А., Климов Ю. А., Молчанов Ю. В. 77

Лечение тройного негативного подтипа рака молочной железы
Рассказова Е. А., Зикиряходжаев А. Д., Фролова М. А., Глазкова Е. В. 78

Всероссийский проект «Женщины бальзаковского возраста: между онконебрежностью и онкофобией»: первые результаты
Роговская С. И., Ледина А. В., Короленкова Л. И., Бебнева Т. Н., Радзинский В. Е., Акимкин В. Г., Артымук Н. В., Белокриницкая Т. Е., Кукарская И. И., Ткаченко Л. В., Мингалева Н. В., Ледин Е. В., Манжосова М. И. 79

Показания к вторичным циторедуктивным операциям у пациенток с рецидивирующим раком яичников
Савинова А. Р., Гатауллин И. Г. 81

Прогнозирование рецидивирования рака яичников после завершения терапии первой линии
Савинова А. Р., Гатауллин И. Г. 82

Стратегия и контра-версии скрининга доброкачественных заболеваний и рака молочной железы
Семикопенко В. А. 83

Статус серологических опухолеассоциированных маркеров в скрининге злокачественных новообразований и мониторинге онкологических больных (пленарный доклад)
Сергеева Н. С., Маршутина Н. В. 84

Совместное определение маркеров СА-125 и НЕ-4 как факторов прогноза рака яичников в Кузбассе
Смирнова Г. Ф., Фетисова Т. И., Гаденова Н. В., Лопатин О. Л., Коломиец С. А. 85

Почему не всегда эффективна главная функция молочных желез — лактация (анализ результатов анкетирования 744 кормящих грудью матерей)
Строева Л. Е., Мозжухина Л. И., Калгина С. Е., Ратынская Н. В., Горячева Н. Ю. 87

Заболеваемость и смертность от рака молочной железы в Самарской области в 2011–2015 гг.
Сухарева Е. А., Малкина Л. Г., Егорова А. Г., Сомов А. Н. 88

CONTENTS

Efficiency cytological diagnosis of cervical intraepithelial neoplasia
and cervical cancer — effect type of instrument
Sushinskaya T. V., Volchenko N. N., Dobrohotova Y. E., Mel'nikova V. Y., Borisova O. V., Petrov A. N., Tugulukova A. A. 89

New perspectives of prediction of venous thromboembolism in cervical cancer depending
on gistological subtitle before and after treatment
SushinskayaT. V., Stuklov N. I., Dobrohotova Y. E. 90

Morphological features of neuroendocrine neoplasms of female genital tract
Tagibova T.Sh., Nikogosyan S. O., Anurova O. A., Kuznecov V.V 91

Epidemiological characteristic of breast cancer in Tyumen region
Fedorov N. M., Naletov A. A., Burhanova L. A. 92

Analysis of the possibility of breast ultrasound for receiving the most accurate topographic
and anatomical indicators of a malignant tumor
Khamitov A. R., Ismagilov A.Kh. 93

Long-term results of application of photodynamic therapy
in cases of infiltrative forms of genital endometriosis
Khachaturyan A. R., Yarmolinskaya M. I., Papayan G. V. 94

BRCA breast cancer. Surgical prevention and treatment features
Khodorovich O. S., Solodkiy V. A., Snigireva G. P., Chikhikvadze V. D., Novikova E. I. 95

Immediate results of sentinel lymph node biopsy
in patients with early breast cancer
Khodorovich O. S., Solodkiy V. A., Fomin D. K. Galushko D. A., Meskhikh E. V. 96

New forms of detection of breast cancer in women of Russian Federation
Chernichenko I. I., Makhinenko A. A. 97

Alternative treatment for women with mammary gland disease
Chernichenko I. I., Khadzhieva E. D. 98

Actual problems of breast cancer screening at the regional level
Chinkov A. V. 99

Use of local anesthesia for transrectal prostate biopsy
Shatylko T. V., Korolev A.Yu., Kerimova N. B. 100

Testicular microlithiasis, male infertility and testicular tumors
Shatylko T. V., Korolev A.Yu., Tugusheva S.Sh. 101

Fertility sparing treatment for patients with bilateral borderline ovarian tumors
Shevchuk A. S., Novikova E. G., Baranova O. D. 102

Means of informatization allowed an analysis of the effectiveness of mammograms performed,
develop proposals for the Organization of onkostrahovanija
Shinkarev S. A., Sinitsyn Y. I. 103

Application of electronic resources in regionally oriented personicated prevention of oncological diseases
(on the example of breast cancer)
Shirlina N. G., Stasenko V. L. 104

Comparative evaluation of methods for diagnosis of cervical pathology in pregnant women
Yusupova M. A., Djumaniyazova G. M., Khodjaeva Z. K. 105

СОДЕРЖАНИЕ

Эффективность цитологической диагностики цервикальной интраэпителиальной неоплазии и рака шейки матки — влияние типа используемого инструмента
Сушинская Т. В., Волченко Н. Н., Доброхотова Ю. Э., Мельникова В. Ю., Борисова О. В., Петров А. Н., Тугулукова А. А. 89

Перспективы прогнозирования венозной тромбоэмболии в зависимости от гистологического подтипа рака шейки матки
Сушинская Т. В., Стуклов Н. И., Доброхотова Ю. Э. 90

Морфологические особенности нейроэндокринных новообразований женских половых органов
Тагибова Т. Ш., Никогосян С. О., Анурова О. А., Кузнецов В. В. 91

Эпидемиологическая характеристика рака молочной железы на примере Тюменской области
Федоров Н. М., Налётов А. А., Бурханова Л. А. 92

Анализ возможности ультразвукового исследования молочных желез для получения максимально точных топографо-анатомических показателей злокачественной опухоли
Хамитов А. Р., Исмагилов А. Х. 93

Отдаленные результаты применения фотодинамической терапии при инфильтративных формах наружного генитального эндометриоза
Хачатурян А. Р., Ярмолинская М. И., Папаян Г. В. 94

BRCA-ассоциированный рак молочной железы. Особенности хирургической профилактики и лечения
Ходорович О. С., Солодкий В. А., Снигирева Г. П., Чхиквадзе В. Д., Новикова Е. И. 95

Непосредственные результаты биопсии сигнальных лимфатических узлов у пациенток с ранними стадиями рака молочной железы
Ходорович О. С., Солодкий В. А., Фомин Д. К., Галушко Д. А., Меских Е. В. 96

Новые формы выявления рака молочной железы у женщин Российской Федерации
Черниченко И. И., Махиненко А. А. 97

Альтернативный вариант помощи женщинам с болезнями молочных желез
Черниченко И. И., Хаджиева Э. Д. 98

Актуальные проблемы скрининга рака молочной железы на региональном уровне
Чинков А. В. 99

Применение локальной анестезии при трансректальной биопсии простаты
Шатылко Т. В., Королёв А. Ю., Керимова Н. Б. 100

Тестикулярный микролитиаз, мужское бесплодие и опухоли яичка
Шатылко Т. В., Королёв А. Ю., Тугушева С. Ш. 101

Органосохраняющее лечение больных с двусторонними пограничными опухолями яичников
Шевчук А. С., Новикова Е. Г., Баранова О. Д. 102

Средства информатизации позволили провести анализ эффективности маммографического скрининга, сформировать предложения по онкострахованию
Шинкарев С. А., Синицын Ю. И. 103

Электронные ресурсы в профилактике онкологических заболеваний (на примере рака молочной железы)
Ширлина Н. Г., Стасенко В. Л. 104

Сравнительная оценка методов диагностики болезней шейки матки у беременных
Юсупова М. А., Джуманиязова Г. М., Ходжаева З. К. 105

Эффективность сочетания бусерелина лонг с внутриматочной левоноргестрел-рилизинг системой в консервативном лечении предрака и начального рака эндометрия

Ключевые слова:
рак эндометрия, атипическая гиперплазия эндометрия, консервативное лечение, бусерелин лонг, сохранение фертильности

Keywords:
endometrial cancer, atypical endometrial hyperplasia, buserelin long, fertility-sparing treatment

Авасова Ч.А., Новикова О.В.

Московский научно-исследовательский онкологический институт имени П.А. Герцена – филиал ФГБУ «Национальный медицинский исследовательский радиологический центр» Минздрава России
125284, Россия, Москва, 2-й Боткинский проезд,
E-mail: ch.ava@bk.ru

Efficiency of buserelin long in combination with intrauterine levonorgestrel-releasing device in fertility-sparing treatment of atypical hyperplasia and early endometrial cancer

Avasova Ch.A., Novikova O.V.

P. Hertsen Moscow Oncology Research Institute – Branch of National Medical Research Radiological Centre, Ministry of Health, Russian Federation
3, 2nd Botkinskiy proezd, Moscow, 125284, Russia
E-mail: ch.ava@bk.ru

Целью исследования являлась оценка эффективности нового варианта самостоятельной гормонотерапии предрака и начального рака эндометрия (РЭ) у женщин репродуктивного возраста — сочетанного применения агониста гонадотропин-рилизинг гормона бусерелина лонг в сочетании с внутриматочной левоноргестрел-содержащей рилизинг системой.

Материалы и методы. В исследование включены 27 пациенток, среди них гистологический диагноз атипической гиперплазией эндометрия (АГЭ) установлен у 20 больных, в остальных 7 случая — высокодифференцированная эндометриоидная аденокарцинома без признаков инвазии в миометрий по данным экспертного УЗИ и МРТ малого таза с контрастированием.

Медиана возраста на момент начала лечения составила 33 года (от 25 до 43 лет). Все женщины выражали настойчивое желание сохранить репродуктивную функцию. До установления диагноза предрака и начального рака эндометрия не имели детей 23/27 больных, у 15 пациенток не было беременности никогда, 10 женщин наблюдались по поводу первичного (6) и вторичного (4) бесплодия.

Практически в половине случаев (12/27) АГЭ и РЭ не имели клинических проявлений: у 10 пациенток патология эндометрия выявлена при обследовании по поводу бесплодия, в 2 случаях при профилактическом осмотре. В остальных случаях поводом к гистологическому исследованию эндометрия послужили нарушения менструального цикла: 13 пациенток имели различные варианты маточных кровотечений от скудных до обильных, 2 женщины обратились по поводу аменореи.

Самостоятельную гормонотерапию проводили по схеме внутриматочная левоноргестрел-содержащая система в сочетании с препаратом бусерелин-лонг внутримышечно в дозе 3,75 мг каждые 28 дней. Через 3 и 6 мес от начала проводилось контрольное обследование в объеме цервикогистероскопии, раздельного диагностического выскабливания и гистологического исследования эндометрия для оценки эффективности лечения.

Результаты. При обследовании через 3 месяца от начала самостоятельной гормонотерапии по данным гистологического исследования соскоба из полости матки у 20/27 пациенток атипических изменений в эндометрии не определялось. Лечение во всех случаях было продолжено до 6 мес. При гистологическом исследовании эндометрия после 6 мес гормонотерапии у 25 из 27 пациенток установлен полный ответ. В двух случаях самостоятельная гормонотерапия была продлена до 9 мес (у пациенток с исходным диагнозом G1 и G2 эндометриоидной аденокарциномы), что позволило достичь гистологически подтвержденного полного ответа. Таким образом, излечения удалось достичь у всех пациенток, включенных в исследование. При использовании новой схемы гормонотерапии, включающей внутриматочную левоноргестрел-содержащую систему и бусерелин лонг, побочные эффекты, характерные для климактерического синдрома, такие как приливы, жары, эмоциональная лабильность, были отмечены у 30% пациенток. Выраженность данной симптоматики не требовала отмены лечения. После окончания лечения всем пациенткам рекомендовали попытку реализации репродуктивной функции с возможностью применения вспомогательных репродуктивных технологий. Три пациентки выразили желание отложить планирование беременности, в связи с чем для профилактики рецидива им рекомендовано дальнейшее использование внутриматочной левоноргестрел-содержащей системы.

Выводы. Сочетанное применение препарата бусерелин лонг и внутриматочной левоноргестрел-содержащей системы в течение 6–9 месяцев является эффективным вариантом самостоятельной гормонотерапии атипической гиперплазии и начального рака эндометрия у молодых пациенток, желающих сохранить репродуктивный потенциал.

Органо-сберегающее лечение больных раком почки со стадией cT1-2. Что лучше?

Ключевые слова:
рак, органо-сберегающее лечение

Keywords:
cancer, organ-sparing treatment

Алексеев Б.Я., Калпинский А.С., Нюшко К.М., Воробьев Н.В., Мухомедьярова А.А., Тараки И.А., Костин А.А., Каприн А.Д.

Московский научно-исследовательский онкологический институт им. П.А. Герцена – филиал ФГБУ «Национальный медицинский исследовательский радиологический центр» Минздрава России
125284, Россия, Москва, 2-й Боткинский проезд, 3
E-mail: Dr.Kalpinskiy@gmail.com

Organ-sparing treatment of patients with kidney cancer with stage cT1-2. What's better?

Alekseev B.Ya., Kalpinskii A.S., Nyushko K.M., Vorob'ev N.V., Mukhomed'yarova A.A., Taraki I.A., Kostin A.A., Kaprin A.D.

P. Hertsen Moscow Oncology Research Institute – Branch of the National Medical Research Radiological Centre of the Ministry of Health of the Russian Federation
3, 2nd Botkinskiy proezd, Moscow, 125284, Russia
E-mail: Dr.Kalpinskiy@gmail.com

В настоящее время наблюдается уменьшение размеров первично выявляемых опухолей почки с увеличением доли локализованного почечно-клеточного рака (ПКР) стадии cT1, основным вариантом лечения которых является органо-сберегающие методики.

Цель нашего исследования — сравнить функциональные и онкологические результаты в группах открытой (ОРП), лапароскопической резекции почки (ЛРП) и радиочастотной термоабляции (РЧТА) у больных ПКР стадии cT1.

Материалы и методы. В отделении онкоурологии МНИОИ им П. А. Герцена в период с 1993 по 2015 гг. органо-сберегающее хирургическое лечение по поводу опухоли почки проведено 808 больным, из них 378 (46,8%) пациентам выполнили ОРП, 360 (44,5%) — ЛРП и 70 (8,7%) пациентам РЧТА. У больных, которым выполнили ОРП, чаще, чем в группе ЛРП и РЧТА выявляли опухоли большего размера с интрапаренхиматозным расположением и в среднем сегменте почки опухоли ($p < 0,05$). Интрапаренхиматозная локализация опухоли почки в группе пациентов, которым выполнили ОРП зарегистрировали у 40% больных, в группе ЛРП — у 32,3% пациентов, а в группе РЧТА — 14,3% ($p < 0,05$).

Результаты. Группы больных были сопоставимы по возрасту, гендерному составу и времени наблюдения ($p < 0,05$). Средний возраст пациентов в группе ОРП составил 55,2 лет (23–79), в группе ЛРП 56,4 лет (16–79) и 68,5 (46–84) лет в группе РЧТА. Медиана размера опухоли почки в группе ОРП была наибольшей и составила 35 (11–180) мм, в группе ЛРП 25 (10–85) мм и в группе РЧТА 28 (11–45) мм, что было связано с отбором больных ($p <0,05$). Медиана времени операции в группе ЛРП была достоверно меньше и составила 120 мин. (60–360), ОРП — 165 (60–410) мин., и в группе РЧТА — 13 мин. (6–26); $p < 0,05$. Медиана кровопотери была наименьшей в группе ЛРП и составила 150 мл (интерквартильный размах — ИКР 50–300 мл) и для больных, которым выполнили ОРП — 700 мл (400–1000 мл) $p < 0,001$. Медиана времени ишемии оказалась более продолжительной в группе ЛРП — 22 мин (17–27) и в группе ОРП 15 мин (11–20) $p < 0,001$. Частота интра — и послеоперационных осложнений в группе пациентов, которым выполнили ОРП, ЛРП и РЧТА оказалась сопоставимой и составила 7,4%; 6,6% и 4,2%; соответственно. Средняя скорость клубочковой фильтрации (СКФ) до и после операции оказалась сопоставимой в группах ОРП и ЛРП, но была значимо ниже в группе РЧТА; $p < 0,001$. Показатели безрецидивной выживаемости достоверно ниже были в группе РЧТА (69,9%), чем в группе ОРП (94,9%) и ЛРП (95,2%) $p < 0,01$. Показатели опухолево-специфической выживаемости в группе ЛРП были наилучшие и составили 98,9%, а в группе ОРП составили 95,7% и в группе РЧТА — 94,3% ($p = 0,04$).

Выводы. Выполнение ЛРП сопряжено с уменьшением времени оперативного вмешательства, снижении кровопотери при низкой частоте осложнений и сопоставимых функциональных и онкологических результатах. Применение РЧТА может быть оправдано у пожилых пациентов с выраженной сопутствующей патологией и, несмотря на высокую частоту рецидивов, характеризуется сопоставимыми показателями опухолево-специфической выживаемости.

Рак предстательной железы высокого риска стадии cT2c: действительно значимый фактор прогноза?

Ключевые слова:
рак предстательной железы, стадирование, клиническая стадия T2c

Keywords:
prostate cancer, staging, clinical stage T2c

Алексеев Б.Я., Нюшко К.М., Крашенинников А.А., Калпинский А.С., Воробьев Н.В., Каприн А.Д.

Московский научно-исследовательский онкологический институт имени П.А. Герцена – филиал ФГБУ «Национальный медицинский исследовательский радиологический центр» Минздрава России
125284, Россия, Москва, 2-й Боткинский проезд, 3
E-mail: krush07@yandex.ru

Clinical T2c high risk prostate cancer: a really important prediction factor?

Alekseev B.Ja., Njushko K.M., Krasheninnikov A.A., Kalpinskij A.S., Vorob'ev N.V., Kaprin A.D.

P. Hertsen Moscow Oncology Research Institute – Branch of the National Medical Research Radiological Centre of the Ministry of Health of the Russian Federation
3, 2nd Botkinskiy proezd, Moscow, 125284, Russia
E-mail: krush07@yandex.ru

Цель исследования. Оценить безрецидивную выживаемость (БРВ) в подгруппе больных раком предстательной железы (РПЖ) с клинической стадией cT2 c в зависимости от других предоперационных факторов прогноза.

Пациенты и методы. Проведен ретроспективный анализ базы данных, включившей 1864 больных РПЖ, которым выполнена радикальная простатэктомия (РПЭ) в отделении онкоурологии МНИОИ им. П. А. Герцена. Стадия РПЖ cT2c диагностирована у 747 (40,1%) пациентов. В этой когорте произведена оценка влияния основных клинических факторов прогноза (уровня ПСА, процента позитивных биоптатов (ППБ) и дифференцировки опухоли по шкале Глисона по данным биопсии) на показатели БРВ больных. Для стратификации больных по группам риска в когорте больных РПЖ cT2c использовали общепринятые критерии с использованием только уровня ПСА и дифференцировки опухоли по данным биопсии. РПЖ промежуточного риска (ПСА 10–20 нг/мл, Глисон 7) верифицирован у 541 (72,4%) больных; РПЖ высокого риска (ПСА >20 нг/мл, Глисон 8–10) — у 206 (27,6%).

Результаты. Стадия pT2a-T2b верифицирована у26 (3,5%), pT3a-pT4– у329 (44%) пациентов. У больных промежуточного риска МТС в ЛУ выявлены у 69 из 541 (12,8%) пациентов, в подгруппе высокого риска — у 55 из 206 (26,7%) больных (p < 0,001). За средний период наблюдения 35,5 ± 33,1 мес (3–174) биохимический рецидив диагностирован у 119 (16%) больных. 5 и 10-летняя БРВ составила 60 ± 3,5% и 42,4 ± 5,9%. В подгруппе больных cT2 c при отсутствии неблагоприятных факторов прогноза 5-летняя БРВ была практически в 2 раза выше: 5-летняя БРВ в когорте промежуточного и высокого риска при cT2 c стадии составила 68,9 ± 3,1% и 39,1 ± 4,3% (p = 0,002). В подгруппе больных cT2 c с уровнем ПСА ≤10 и >10 нг/мл 5-летняя БРВ составила 73,3±4,5% и 50,7 ± 5,9%, соответственно (p = 0,001). В подгруппе с ППБ ≤50% и >50% 5-летняя БРВ составила 70,1 ± 3,9% и 52,2 ± 4,7%, соответственно (p = 0,002). В подгруппе больных с Глисоном ≤6, 7 и 8–10 различия 5-летней БРВ также достоверны (p = 0,001). Независимыми предикторами, влияющими на БРВ явились ППБ (ОР = 1,9; 95% ДИ = 1,3–2,8; p = 0,002) и дифференцировка опухоли по Глисону по данным биопсии (ОР = 1,29; 95% ДИ = 1,1–1,6; p = 0,09).

Заключение. Трактовка РПЖ высокого риска только на основании наличия клинической стадии cT2 c некорректна и требует пересмотра с комплексным использованием дополнительных прогностических факторов, таких как уровень ПСА, дифференцировка опухоли по шкале Глисона и ППБ. К группе РПЖ высокого риска прогрессирования целесообразно определить больных с сочетанием клинической стадии cT2 c и других неблагоприятных факторов прогноза.

Тенденции в хирургическом лечении больных раком предстательной железы

Ключевые слова:
рак предстательной железы, хирургическое лечение, тенденции

Keywords:
prostate cancer, surgical treatment, trends

Алексеев Б.Я., Нюшко К.М., Крашенинников А.А., Сергиенко С.А., Воробьев Н.В., Каприн А.Д.

Московский научно-исследовательский онкологический институт имени П.А. Герцена – филиал ФГБУ «Национальный медицинский исследовательский радиологический центр» Минздрава России
125284, Россия, Москва, 2-й Боткинский проезд, 3
E-mail: krush07@yandex.ru

Trends in surgical treatment of prostate cancer patients

Alekseev B.Ja., Njushko K.M., Krasheninnikov A.A., Sergienko S.A., Vorob'ev N.V., Kaprin A.D.

P. Hertsen Moscow Oncology Research Institute – Branch of the National Medical Research Radiological Centre of the Ministry of Health of the Russian Federation
3, 2nd Botkinskiy proezd, Moscow, 125284, Russia
E-mail: krush07@yandex.ru

Цель исследования. Оценка непосредственных и отдаленных результатов и осложнений хирургического лечения больных РПЖ в зависимости от опыта хирургов, года выполненного вмешательства, а также характеристик больных РПЖ, которым выполняли радикальную простатэктомию.

Пациенты и методы. С 1998 по 2016 гг. в отделении онкоурологии МНИОИ им. П. А. Герцена — филиал ФГБУ «НМИРЦ» Минздрава России по поводу локализованного и местно-распространенного РПЖ прооперировали 1870 больных. Проведено ретроспективное исследование, больные распределены на группы: 760 пациентов оперированы до 2010 года, 1110 больных — с 2010 по 2016 гг. Средний возраст больных составил 62,9 ± 6,3 и 63,1 ± 6,5 года соответственно (p = 0,89). Средний уровень ПСА 13,9 ± 9,8 и 18,4 ± 46 нг/мл (p = 0,09); средний процент позитивных биоптатов 48,2 ± 29,6 и 47,5 ± 30,4% (p = 0,5). Оценивали характеристики пациентов и результаты хирургического лечения в зависимости от года выполненной операции.

Результаты. При анализе предоперационных факторов выявлено, что с 2010–2016 гг. увеличилась доля больных с уровнем ПСА >20 нг/мл (26,5% против 20,3% в группе больных, оперированных до 2010 г. p < 0,01), чаще верифицировали низкодифференцированные опухоли при биопсии (Глисон 8–10: 12,3% против 4,9%; p < 0,01), а также увеличилось количество больных с местно-распространенными формами заболевания (23,6% против 18,3%; p = 0,06). Таким образом, после 2010 г. хирургическому лечению подвергалось достоверно большее число больных РПЖ с высоким риском прогрессирования (71,26% после 2010 г. против 58,16% до 2010 г.; p < 0,01). По мере накопления хирургического опыта отмечено уменьшение среднего объема интраоперационной кровопотери с 1281 ± 780,1 до 391,3 ± 494 мл (p < 0,01), продолжительности операции с 181,1 ± 48,1 до 166,7 ± 39,7 минут (p < 0,01). При плановом морфологическом исследовании у больных после 2010 г. чаще диагностировали метастазы в ЛУ (20,4% по сравнению с 13,3% до 2010 г.; p = 0,0001). Показатели 5-летней биохимической безрецидивной выживаемости в группах низкого, промежуточного и высокого риска у больных до 2010 г. и 2010–2016 гг. составили соответственно 81,2 ± 5,2 и 93,4 ± 3,8 (p = 0,59); 64,6 ± 5,7 и 76,3 ± 6,6 (p = 0,96); 42,7 ± 6,8 и 51,2 ± 3,4 (p = 0,03).

Выводы. Существует тенденция к увеличению числа больных РПЖ с высоким риском прогрессирования и наличием неблагоприятных факторов прогноза, которым выполняют хирургическое лечение. По мере накопления хирургического опыта снижается объем кровопотери и время операции. У больных с неблагоприятными факторами (лимфогенных метастазов) показано проведение адъювантной терапии с целью улучшения показателей выживаемости.

Мультицентровое исследование: эффективность спасительной лимфаденэктомии у больных раком предстательной железы с лимфогенным прогрессированием после радикального лечения

Ключевые слова:
спасительная лимфаденэктомия, рак предстательной железы, лимфогенное прогрессирование, олигометастазы, многоцентровое исследование

Keywords:
salvage lymph node dissection, prostate cancer, nodal progression, oligometastases, multi-center study

Алексеев Б.Я.[1], Нюшко К.М.[1], Рева С.А.[2], Носов А.К.[2], Прохоров Д.Г.[3], Андабеков Т.Т.[3], Крашенинников А.А.[1], Сафронова Е.Ю.[1], Калпинский А.С.[1], Гусниев М.А.[1], Каприн А.Д.[1]

[1] Московский научно-исследовательский онкологический институт им. П.А. Герцена – филиал ФГБУ «Национальный медицинский исследовательский радиологический центр» Минздрава России
125284, Россия, Москва, 2й Боткинский проезд, д. 3
[2] ФГБУ «Научно-исследовательский институт онкологии им. Н.Н. Петрова» Минздрава России
197758, Россия, Санкт-Петербург, пос. Песочный, ул. Ленинградская, 68
[3] ФГБУ «Российский научный центр радиологии и хирургических технологий» Минздрава России
197758, Россия, Санкт-Петербург, пос. Песочный, ул. Ленинградская, 70
E-mail: krush07@yandex.ru

Multicentre study of assessing the effectiveness of salvage lymphadenectomy in prostate cancer patients with lymph node metastasis after radical treatment

Alekseev B.Y.[1], Nyushko K.M.[1], Reva S.A.[2], Nosov A.K.[2], Prokhorov D.G.[3], Andabekov T.T.[3], Krasheninnikov A.A.[1], Safronova E.Y.[1], Kalpinskiy A.S.[1], Gusniev M.A.[1], Kaprin A.D.[1]

[1] P. Hertsen Moscow Oncology Research Institute – Branch of the National Medical Research Radiological Centre of the Ministry of Health of the Russian Federation
3, 2nd Botkinskiy proezd, Moscow, 125284, Russia
[2] N. Petrov Research Institute of Oncology of Ministry of Health
68, ul. Leningradskaya, pos. Pesochnyi, Saint Petersburg, 197758, Russia
[3] Russian scientific center of radiology and surgical tech nologies of Ministry of Health
70, ul. Leningradskaya, pos. Pesochnyi, Saint Petersburg, 197758, Russia
E-mail: krush07@yandex.ru

Цель исследования. Оценить результаты спасительной тазовой лимфаденэктомии (СЛАЭ) у больных РПЖ с лимфогенным прогрессированием заболевания после радикальных методов терапии.

Пациенты и методы. Обобщены результаты хирургического лечения больных, которым выполнена спасительная лимфаденэктомия по поводу олиго-метастатического лимфогенного прогрессирования РПЖ после проведенного лечения в 3 центрах — МНИОИ им. П. А. Герцена — филиале НМИРЦ; НИИ онкологии им. Н. Н. Петрова и ФГБУ РНЦРХТ МЗ РФ. В данном многоцентровом исследовании оценены непосредственные и отдаленные результаты хирургического лечения 57 пациентов.

Результаты. Результаты исследования показали высокую эффективность методики СЛАЭ у больных РПЖ с прогрессированием заболевания после радикального лечения. Так, ответ на проведенную терапию в виде снижения уровня ПСА отмечен у 47 (82,5%) больных. Снижение уровня ПСА ≥50% от исходного значения через месяц после операции зарегистрировано у 38 (66,7%) больных. Полный ответ в виде снижения ПСА ≤0,2 нг/мл отмечен у 13 (22,8%) больных. За всю медиану периода наблюдения 12 мес. больные с полным ответом на терапию не получали ГТ.

Заключение. СЛАЭ является эффективным методом терапии больных с наличием лимфогенного прогрессирования РПЖ после проведенного радикального лечения, демонстрирующим удовлетворительные онкологические результаты. У значительного контингента больных СЛАЭ ассоциирована с хорошим ответом на терапию в виде снижения уровня ПСА и длительным безрецидивным периодом. У ряда пациентов хирургическое удаление лимфогенных метастазов позволяет отсрочить или отказаться от проведения ГТ и рассчитывать на увеличение показателей общей выживаемости больных.

Место HE4 в мониторинге больных раком яичников

Ключевые слова:
рак яичников, серологические опухолеассоциированные маркеры, CA125, HE4

Keywords:
ovarian cancer, serum tumor markers, CA125, HE4

Алентов И.И.[1], **Сергеева Н.С.**[1,2], **Маршутина Н.В.**[1], **Новикова Е.Г.**[1]

[1] Московский научно-исследовательский онкологический институт имени П.А. Герцена – филиал ФГБУ «Национальный медицинский исследовательский радиологический центр» Минздрава России
125284, Россия, Москва, 2-й Боткинский пр., д. 3
[2] ФГБОУ ВО «Российский национальный исследовательский медицинский университет имени Н.И. Пирогова» Минздрава России
117997, Россия, г. Москва, ул. Островитянова, д. 1
E-mail: prognoz.06@mail.ru

Place of HE4 in ovarian cancer patients monitoring

Alentov I.I.[1], **Sergeeva N.S.**[1,2], **Marshutina N.V.**[1], **Novikova E.G.**[1]

[1] P. Hertsen Moscow Oncology Research Institute – Branch of the National Medical Research Radiological Centre of the Ministry of Health of the Russian Federation
3, 2nd Botkinskiy proezd, Moscow, 125284, Russia
[2] Pirogov Russian National Research Medical University
1, Ostrovitianov Str., Moscow, 117997, Russia
e-mail: prognoz.06@mail.ru

Цель. Исследовать значимость HE4 как дополнительного к CA125 маркера на разных этапах лечения и наблюдения больных РЯ.

Пациенты и методы. Уровни CA125 и HE4 исследованы у 124 больных РЯ в динамике (всего по 1095 измерений каждого маркера) с помощью коммерческих тест-систем ARCHITECT (Abbott, США).

Результаты. Установлено, что корреляция между уровнями CA125 и HE4 на свех этапах мониторинга отсутствует, что свидетельствует о том, что эти маркеры отражают разные стороны опухолевого процесса. Диагностическая чувствительность CA125 и HE4 на старте лечения составили 96,9% и 80,0%, а при доказанном рецидиве — 80,0% и 33,3%, соответственно. Доля наблюдений, в которых реакция маркеров на изменение статуса опухолевого процесса различалась, возрастала от 20,0% (на старте лечения) до 54,2% (при развитии рецидива). Вычислены уровни CA125 (535 ед/мл) и HE4 (205 ед/мл), превышение которых после завершения неоадъювантной ХТ является предиктором неоптимальной циторедукции. Показано, что повышенный уровень хотя бы одного из двух маркеров после двух курсов адъювантной ХТ ассоциирована с временем безрецидивного течения, не превышающим 1 года. На основании комплексного анализа представленных данных были разработаны показания для применения HE4 в качестве дополнительного (к CA125) маркера для лабораторного мониторинга больных РЯ.

Заключение. HE4 целесообразно использовать в мониторинге больных РЯ как дополнительный к CA125 серологический маркер для более полного описания статуса опухолевого процесса.

Динамика изменения HER 2 neu при метастазировании рака молочной железы в легкие

Ключевые слова:
иммуногистохимический метод, рак молочной железы, метастазы в легкие

Keywords:
immunohistochemical method, breast cancer, metastases to the lungs

Андреяшкина И.И., Плохов В.Н., Вертянкин С.В., Конопацкова О.М.

ГОУ ВПО «Саратовский государственный медицинский университет им. В.И.Разумовского» Минздрава России
410003, Россия, Саратов, ул. Большая Казачья, д. 112
E-mail: andreyashkina79@mail.ru

To assess dynamic changes in HER 2 neu in metastasis of breast cancer to the lungs

Andreyashkina I.I., Plokhov V.N., Vertyankin V.S., Konopatskova O.M.

Saratov State Medical University them. V.I.Razumovsky Health Ministry Of Russia Russia
112, Bol'shaya Kazach'ya, Saratov, 410003, Russia
E-mail: andreyashkina79@mail.ru

При метастазировании рака молочной железы в легкие большое прогностическое значение имеют иммуногистохимические маркеры, такие как эпидермальный фактор роста HER 2 neu, тканевые маркеры пролиферации и апоптоза. Знание иммуногистохимических маркеров как эпидермальный фактор роста HER 2 neu, тканевые маркеры пролиферации и апоптоза позволяют разработать оптимальную модель для оценки риска метастазирования рака молочной железы в легкие у отдельного больного и выбора метода лечения.

Цель работы. Анализ уровня экспрессии HER 2 neu у больных раком молочной железы при метастазировании в легкие.

Материал и методы. Иммуногистохимические исследования были выполнены на первичных опухолях и метастазах 64 пациенток раком молочной железы с метастазами в легкие.

Результаты. Частота встречаемости опухолей с гиперэкспрессией HER 2 neu составила 58%, тогда как опухоли с отрицательным HER 2 neu статусом отмечались в 14,5% наблюдениях. Экспрессия HER 2 neu, как фактор прогноза статистически коррелирует с экспрессией РЭ, РП. При оценке гормонального статуса иммуногистохимическим методом положительная экспрессия рецепторов эстрогенов выявлена в 35% наблюдениях, из них слабая отмечена в 57,2% наблюдениях, умеренная в 28,6% наблюдениях и выраженная — в 14,3% наблюдениях. Экспрессия рецепторов прогестерона отмечена в 45% наблюдениях, из них выраженная экспрессия выявлена в 22,2% наблюдениях, умеренная — в 22,2% наблюдений, слабая в 55,6% наблюдений. Экспрессия HER 2 neu отмечена в 70% исследований, из них выраженная положительная экспрессия наблюдалась в 35,7% наблюдениях, умеренная — в 50% наблюдений и слабая — в 14,3% наблюдений ($p < 0,05$). Увеличение экспрессии HER 2 neu сопровождается уменьшением экспрессии РЭ в 75% наблюдений и уменьшением экспрессии РП в 80% наблюдений ($p < 0,05$). При сравнении экспрессии HER 2 neu в первичной опухоли, метастатическом лимфоузле и узле в легких отмечено умеренное увеличение экспрессии по мере прогрессирования. При прогрессировании опухоли изменение экспрессии HER 2 neu не наблюдается, таким образом, изначально агрессивная опухолевая клетка сохраняет свой потенциал, как при лимфогенном метастазировании, так и при гематогенном метастазировании в легкие. При проведенном корреляционном анализе связи экспрессии HER 2 neu с морфологическими параметрами при прогрессировании рака молочной железы было отмечено, что высокий уровень экспрессии HER 2 соответствует низкой степени дифференцировки и III степени злокачественности опухоли. Сочетание данных морфологических параметров в метастатическом узле в легких свидетельствует о том, что в метастазировании в легкие принимает участие наиболее агрессивный пул опухолевых клеток. При проведении неоадъювантной полихимиотерапии (от 3 до 6 курсов в стандартном режиме с антрациклинами) на этапе лечения первичной опухоли изменения HER 2 neu — статуса отмечено в 25% наблюдений и в 75% наблюдений, статус не изменился. Усиление экспрессии HER 2 neu у 12,5% пациенток и у 12,5% экспрессия снизилась. Изменение экспрессии HER 2 neu после проведения неоадъювантной полихимиотерапии носит неопределенный характер и не позволяет сделать клинически значимого заключения.

Выводы. Отмечено влияние экспрессии HER 2 neu на метастазирование рака молочной железы в легкие. При сравнении уровня экспрессии HER 2 neu по мере прогрессирования опухолевого процесса наблюдается нарастание экспрессии в метастатическом узле в легких, по сравнению с экспрессией маркеров в первичной опухоли.

Метаболиты эстрогенов, как факторы риска рака органов женской репродуктивной системы в постменопаузе

Ключевые слова:
рак женской репродуктивной системы, метаболиты эстрогенов, постменнопауза

Keywords:
cancer of the female reproductive system, metabolites of estrogens, postmenopausa

Антонова И.Б., Бабаева Н.А., Алешикова О.И., Ашрафян Л.А.

ФГБУ «Российский научный центр рентгенорадиологии» МЗ РФ
117997, Россия, Москва, ул. Профсоюзная, д. 86
E-mail: Iran24@yandex.ru

Metabolites of estrogens as risk factors for cancer of the female reproductive system in postmenopausal women

Antonova I.B., Babaeva N.A., Aleshikova O.I., Ashrafyan L.A.

Russian Scientific Center of Roentgenoradiology (RSCRR) of the Ministry of Healthcare of the Russian Federation
86, Profsoyuznaya Str., Moscow, 117997, Russia
E-mail: Iran24@yandex.ru

Высокая экспрессия 16α-0 НЕ1 в сочетании с эстрогеновыми рецепторами в постменопаузе формирует патогенетическую основу для реализации промоторного варианта гормонального канцерогенеза при раке органов женской репродуктивной системы

С целью изучения этого вопроса мы обследовали 60 больных раком молочной железы, 60 больных раком эндометрия, 67 больных злокачественными эпителиальными опухолями яичников, 30 пациенток контрольной группы, определяя уровень метаболитов в моче (2-ОН, 16α-ОН) и их соотношение. Проанализированы средние уровни метаболитов 2-ОНЕ1 и 16α-ОНЕ1 у 125 больных РШМ, 198 пациенток с наличием дисплазии шейки матки I–III степени, в сравнении со 100 пациентками группы контроля.

Средний уровень метаболита 2-ОН в группе больных РМЖ (10,60 нг/мл) в 2,6 раза ниже, чем в контрольной группе (27,4 нг/мл). В то же время, средний уровень метаболита 16α-ОН (18,63 нг/мл) оказался выше, чем в контрольной группе в 2,1 раза. Соотношение метаболитов в группах также демонстрировало существенные, статистически достоверные ($p < 0,01$), различия. В контрольной группе величина 2-ОН/16α-ОН более, чем в 5 (5,7) раз превышала этот же коэффициент для больных РМЖ.

Средний уровень метаболита 2-ОН в группе больных раком эндометрия (6,82 нг/мл) на 26,8% ниже, чем в контрольной группе (9,31 нг/мл). В то же время, средний уровень метаболита 16α-ОН оказался выше, чем в контрольной группе (6,66 нг/мл и 4,43 нг/мл соответственно) на 33,5%. При раке эндометрия величина 2-ОН/16α-ОН находилась на уровне 1,16, в то время, как в контрольной группе это показатель был 2,1. Снижение величины 2-ОН/16α-ОН при РЭ составило 51,5% по сравнению с пациентками контрольной группы.

Средний уровень метаболита 2-ОН в группе больных РЯ (8,25 нгмл) на 11,4% ниже, чем в контрольной группе (9,31 нг/мл). В то же время, средний уровень метаболита 16α-ОН оказался выше, чем в контрольной группе (8,69 нг/мл и 4,43 нг/мл соответственно) на 49,03%, то есть, был выше практически в 2 раза. Соотношение метаболитов в группах так же демонстрировало существенные, статистически достоверные ($p < 0,001$) различия. При РЯ величина 2-ОНЕ1/16α-ОНЕ1 находилась на уровне 1,04 в то время, как в контрольной группе это показатель был 2,32. Снижение величины 2-ОНЕ1/16α-ОНЕ1 при РЯ составило 55,2% по сравнению с пациентками контрольной группы.

В группе пациенток с наличием дисплазий различной степени тяжести данные количественного определения уровней метаболитов и их соотношения достоверно не отличались от показателей возрастной нормы ($p > 0,05$). Соотношение метаболитов 2-ОНЕ1/16α-ОНЕ1 также было снижено лишь на 7,1%, по сравнению с группой контроля ($p > 0,05$).

В группе больных РШМ, наблюдается иная картина — средний уровень «физиологического» метаболита 2-ОНЕ1 был на 35,3% ниже, чем в группе контроля, а уровень «агрессивного» метаболита 16α-ОНЕ1, на 35,2% выше, чем в контрольной группе.

Таким образом, соотношение 2-ОНЕ1 к 16α-ОНЕ1 можно считать адекватным маркером и диагностическим критерием при определении риска и прогноза развития рака органов женской репродуктивной системы.

Сегодня не представляется возможным сформировать исчерпывающую картину по всем этапам злокачественной трансформации. Однако, вследствие ряда общих моментов в развитии неоплазий репродуктивного тракта, проблема патогенеза гинекологического рака отлична от опухолей других локализаций. Выделяются факторы и группы риска именно для пациенток с заболеваниями органов женской репродуктивной системы. На наш взгляд, исходя из анализа многолетних исследований, наиболее важным ключевым фактором является нарушение гормонального метаболизма в постменопаузальном периоде, как пусковой механизм злокачественной трансформации. Следующим неотъемлемым моментом является изменение микробиоценоза во всех гормонзависимых органах после менопаузы, с усилением патологического влияния вирусного фактора.

Литература

1. Ашрафян Л. А., Киселев В. И., Муйжнек Е.Л Патогенетическая профилактика рака репродуктивных органов. М.: Димитрейд График Групп, 2009, 176 с.
2. Берштейн Л. М. Рак гормонозависимых тканей в системе основных неинфекционных заболеваний человека. СПб.: Эскулап, 2009, 128 с.
3. Ашрафян Л.А, Киселев В. И. Опухоли репродуктивных органов (этиология и патогенез). М.: Димитрейд График Групп, 2008, 216 с.
4. Берштейн Л. М. Циркулирующие стволовые клетки: сравнение рака молочной железы и патологии сердечно — сосудистой системы. Вопросы онкологии. 2009; 55 (5): 528–33.
5. Henderson B. E.,Feigelson H. S. Hormonal carcinogenesis. Carcinogenesis. 2000; 21: 427–433.

Алгоритм ранней диагностики рецидивов рака яичников

Ключевые слова:
рецидив рака яичников, опухолевые очаги, сонография, допплерография, ПЭТ

Keywords:
recurrent ovarian cancer, the tumor foci, sonography, Doppler, PET

Ашрафян Л.А., Ивашина С.В., Бабаева Н.А., Антонова И.Б., Алешикова О.И.

ФГБУ «Российский научный центр рентгенорадиологии» МЗ РФ
117997, Россия, Москва, ул. Профсоюзная, д. 86
E-mail: s.ivashina@bk.ru

Early detection algorithm of recurrent ovarian cancer

Ashrafyan L.A., Ivashina S.V., Babaeva N.A., Antonova I.B., Aleshikova O.I.

Russian Scientific Center of Roentgenoradiology (RSCRR) of the Ministry of Healthcare of the Russian Federation
86, Profsoyuznaya Str., Moscow, 117997, Russia
E-mail: s.ivashina@bk.ru

Цель. Ранняя диагностика рецидивного рака яичников является одной из самых актуальных проблем в онкогинекологии Неутешительные результаты лечения и высокая смертность пациенток раком яичников во многом обусловлены высоким удельным весом поздних стадий, выходом опухолевого процесса рака яичников за рамки локального.

Все вышесказанное убедило нас в необходимости целенаправленной научной разработки по поиску путей стандартизованной ранней диагностики рецидивов рака яичников.

Пациенты и методы. Клинический материал включал две группы: 55 пациенток с безасцитным вариантом заболевания и 33 пациентки с асцитным вариантом заболевания. Подобное разделение было связано с тем, что клиническое проявление заболевания, характер рецидивных очагов в корне различны при этих вариантах. Рассмотрим три диагностических метода: маркерную диагностику (СА-125), сонографию, позитронно-эмиссионную томографию (ПЭТ КТ)

Результаты. Анализ материала показывает, что при безасцитных вариантах рецидива практически у половины больных (49,1%) уровень маркера СА-125 в пределах нормальных его значений. У трети больных (30,3%) с асцитным вариантом рецидива показатели СА-125 также в пределах нормы. Уже этот факт исключает возможность сколь-нибудь эффективной диагностики рецидива рака яичников, если ориентироваться на показатели маркера СА-125. Маркерная диагностика абсолютно неинформативна при муцинозном и светлоклеточном вариантах рака яичников. Частота пациенток с высоким уровнем экспрессии маркера практически удваивается при поражении брюшины, что еще раз свидетельствует о значении мезотелиального компонента, как фактора, напрямую связанного с продукцией протеина СА-125.

Наиболее же частые сроки клинического проявления рецидива укладываются в 3–18 месяцев. Большая часть единичных рецидивов реализуется в течение первых 1,5 лет. Успешный исход лечения зависит, прежде всего, от ранней дианостики рецидивов рака яичников.

Как показали наши исследования — значительная часть рецидивных опухолевых очагов аваскулярны (56,7%), или имеют скудную васкуляризацию (16,0%), умеренная и выраженная васкуляризация отмечены лишь в 25,3% наблюдений.

Таким образом, используя целый арсенал ультразвуковых технологий информативность сонографии при диагностике рецидивов рака яичников составила 90,9%. Наименьшая она при единичных локализациях — 82,4%, чуть выше при 2–3 локализациях и, практически, абсолютная при множественных локализациях При рецидивах рака яичников информативность ПЭТ составила 71,4%. Изучая информативность метода при выявлении опухолевых очагов в разных анатомических зонах, мы убедились в возможностях ПЭТ достаточно эффективно решать и эту задачу: из 19 в 16 наблюдениях (84,2%) выявлены рецидивные опухоли, наличие которых подтверждено дополнительными методами визуализации и хирургическими вмешательствами.

Достаточно эффективной оказалась ПЭТ и при вариантах, где имелся всего лишь один рецидивный очаг — 79,3%. Неэффективность диагностического мониторинга ПЭТ была связана или с кистозным типом рецидива, или небольшим (до 0,5 см) опухолевым очагом.

Расчеты показывают, что наибольшая эффективность метода при рецидивах рака яичников проявилась в ходе сонографии: чувствительность — 91,7%, специфичность — 88,4%. Наименьшая чувствительность и специфичность при маркерной диагностике — 78,6% и 85,4% соответственно. Для ПЭТ чувствительность составила 82,4%, специфичность — 89,7%. Под термином ранний рецидив мы подразумеваем наличие единичного (или двух) опухолевого очага до 3 см (безасцитный вариант) или асцита в количестве 100–300 мл.

Заключение. Наши исследования свидетельствуют, что при безасцитном варианте рецидива рака яичников работает сонография и ПЭТ. При асцитном варианте можно отдать предпочтение маркерной диагностике и сонографии.

Возможности ультразвукового исследования при различной патологии молочных желез

Ключевые слова:
онкология молочной железы, УЗИ, скрининг обследование

Keywords:
cancer of the breast, ultrasound, screening examination

Багдасарова И.Г., Арабаджан М.С.

Альфа- Центр Здоровья
344022, Россия, Ростов-на-Дону, ул. Социалистическая, д. 154А
E-mail: aro5252@mail.ru

Opportunities of ultrasound with various pathologies of the mammary glands

Bagdasarova I.G., Arabadjan M.S.

Alpha-Health Center
154A Sotsialisticheskaya Str., Rostov-na-Donu, 344022, Russia
E-mail: aro5252@mail.ru

Цель исследования. Несомненно, что проблема раннего выявления рака молочной железы имеет наибольшее значение для проведения адекватной терапии в полном объеме. В связи с этим, с целью ранней диагностики различной патологии молочной железы изучить возможности ультразвукового исследования на этапах скрининга.

Материал и методы. Проведено обследование молочных желез у 87 женщин в возрасте 20–62 лет методом УЗИ на аппарате Logiq E9 с использованием линейного датчика 6–15 МГц.

Результаты. Анализ результатов ультразвукового исследования показал, что у 42 женщин были выявлены доброкачественные опухоли, у 17 — кисты, у 21 — дисгормональные гиперплазии и у 7 подозрения на рак молочной железы. Все пациентки были направлены к онкологу для уточнения диагноза, в результате чего, анализ полученного материала после проведения гистологического исследования позволил установить у 5 женщин рак молочной железы, у 22 — доброкачественные опухоли, у 14 — кисты и у 12 — дисгормональные гиперплазии. Всем пациенткам с доброкачественной патологией молочных желез было рекомендовано диспансерное наблюдение у онколога.

Вывод. Анализ проведенных исследований позволил установить, что ультразвуковой метод исследования является одним из основных методов ранней диагностики различной патологии молочных желез и в особенности рака молочной железы.

Дифференциальная диагностика гнойных тубоовариальных воспалительных образований и рака яичника

Ключевые слова:
гнойные тубоовариальные образования, рак яичника, лапаротомия

Keywords:
inflammatory disease, laparotomy, cancer ovarian

Балакшина Н.Г., Кох Л.И.

ФГБОУ ВО «Сибирский государственный медицинский университет» Минздрава России
634050, Россия, Томск, Московский тракт, д. 2
E-mail: doctor_natali@mail.ru

Differential diagnostics of purulent inflammatory tubo-ovarian complex and ovarian cancer

Balakshina N.G., Koch L.I.

Siberian State Medical University of Minzdrav of Russia
2, Moskovskiy trakt, Tomsk, 634050, Russia
E-mail: doctor_natali@mail.ru

Цель. Изучить возможности дифференциальной диагностики и хирургического лечения пациенток с гнойными тубоовариальными воспалительными образованиями (ГТВО) и раком яичников (РЯ) в ургентной гинекологии.

Пациенты и методы. Прооперированы 102 пациентки в возрасте от 14 до 72 лет по скорой помощи с клиникой «острого живота» в гинекологическом отделении областной клинической больницы. Из них с ГТВО было 84 женщины (1-я группа), РЯ — 18 (2-я группа). Все пациентки предъявляли жалобы на недомогание, общую слабость, боли в животе с иррадиацией в прямую кишку (82), в поясницу (60); субфебрильную (63) и гектическую температуру (59); тошноту (53) и рвоту (23); дизурию (56); запоры (9). Давность заболевания колебалась от 12 часов до 1,5 месяцев. До операции проведено обследование: сбор анамнеза, объективное, бимануальное, ректовагинальное, клинико-лабораторное (ОАК, ОАМ, биохимические, коагулограмма), рентгенологическое и УЗИ исследование органов грудной клети и брюшной полости, малого таза, компьютерная томография (КТ) органов малого таза, консультации хирурга и терапевта. Гинекологический статус характеризовался наличием в области придатков образований с одной (30%) или обеих сторон (70%), болезненностью при исследовании (100%). При прямокишечно-влагалищном обследовании определяли конгломерат, доходящий до стенок малого таза с одной или двух сторон. Размеры образований были от 8–10 до 25–30 см в диаметре. При УЗИ ОМТ в локализации придатков матки визуализировался конгломерат размерами от 6 до 20 см в диаметре, при этом пиосальпинкс и абсцессы яичников четко диагностировались. При рентгенологическом исследовании органов брюшной полости у 6 больных была выявлена картина частичной кишечной непроходимости. Показаниями к операции у больных были абдоминальный болевой синдром и выраженная интоксикация. Хирургическое вмешательство выполнялось всем пациенткам срединным лапаротомным доступом под эндотрахеальным наркозом.

Интраоперационно у женщин выявлены одно- и двухсторонний тубоовариальный абсцесс (42), пиосальпинкс (26), абсцесс яичника (16) с вовлечением в процесс мочевого пузыря, кишечника, сальника с серозным и гнойным выпотом (50–100 мл). РЯ был обнаружен у 18 пациенток с локализацией в одном (14) и обоих яичниках (4) с асцитом (300–500 мл) и метастазами в большом сальнике и на брюшине малого таза. При ГТВО органоуносящие операции были выполнены у 36 (43%) пациенток, с сохранением репродуктивных органов — у 48 (57%). При РЯ у всех женщин проведена экстирпация матки с придатками с обеих сторон и резекция большого сальника. Осложнений после операций не было.

Результаты. Сходная клиническая картина «острого живота» при данной патологии приводит к тому, что пациентки поступают в гинекологический стационар, где им проводится хирургическое лечение. Алгоритм обследования больных в экстренной ситуации одинаков. Трудности дифференциальной диагностики у пациенток обусловлены общностью жалоб и клинической картиной «острого живота». Бимануальное исследование и дополнительные методы обследования не выявили отличительных признаков. Предварительный диагноз острого живота не вызывал сомнений и уточнялся только интраоперационно. При ГТВО «острый живот» обусловлен распространением процесса с развитием неотграниченного перитонита, при РЯ — нарастанием асцита, нарушением питания в опухоли и растяжением капсулы образования. Окончательный клинический диагноз был установлен после микроскопического исследования операционного материала. Гнойное поражение придатков матки подтверждено у всех пациенток 1 группы. Во 2 группе после гистологического исследования была установлена 2 стадия РЯ у 14 (78%) больных, 3 стадия –у 4 (22%), при этом эпителиальный РЯ был у 16 женщин, опухоли стромы полового тяжа — у 2.

Заключение. Верификация ГТВО и РЯ у пациенток с клинической картиной «острого живота» до операции трудна, однако дифференциальная диагностика важна, так как лечебная тактика при этих заболеваниях различна. У женщин с ГТВО возможно выполнение органосберегающих операций, при РЯ — чаще проводятся радикальные органоуносящие вмешательства. Не вызывает сомнений, что в ургентной ситуации хирург-гинеколог должен быть готовым к тому, что в своей практике он может встретиться со злокачественной опухолью яичника.

Современные технологии профилактики лимфореи после радикальной простатэктомии

Ключевые слова:
рак простаты, лимфорея, радикальная простатэктомия

Keywords:
prostate cancer, lymphocele, radical prostatectomy

Басиашвили Г.Т.[1], Ульянин М.Ю.[1], Гатауллин И.Г.[2], Бариев А.Э.[1], Хайруллина Г.Р.[3], Иливанов С.Ю.[2]

[1] Республиканский клинический онкологический диспансер Министерства здравоохранения Республики Татарстан
420029, Россия, Казань, ул. Сибирский тракт д. 29
[2] Казанская государственная медицинская академия – филиал ФГБОУ ДПО РМАНПО Минздрава России
420012, Россия, Казань, ул. Бутлерова, д. 36
[3] ФГБОУ ВО «Казанский государственный медицинский университет» Минздрава России
420012, Россия, Казань, ул. Бутлерова, д. 49
E-mail: giga_2@rambler.ru

Modern technologies for the prevention of lymphorrhea after radical prostatectomy

Basiashvili G.T.[1], Ulyanin M.U.[1], Gataullin I.G.[2], Bariev A.E.[1], Khairullina G.R.[3], Ilivanov S.U.[2]

[1] Republican Clinical Oncological Dispensary of the Ministry Health of the Republic Tatarstan
29, Sibirskii trakt, Kazan', 420029, Russia
[2] Kazan State Medical Academy – Branch of the State Pedagogical University of the Russian Federation, Ministry of Health of the Russian Federation
36, Butlerova Str., Kazan', 420012, Russia
[3] Kazan State Medical University of the Ministry of Health of Russia
49, Butlerova Str., Kazan', 420012, Russia
E-mail: giga_2@rambler.ru

Цель. Лимфомфоцеле является частым осложнением после радикальной простатэктомии. Нами предложен метод профилактики. Критерием эффективности проводимой профилактики с проведением аппликации фибринового клея интра- и послеоперационных осложнений после радикальной простатэктомии явилось: отсутствие у 87% оперированных больных лимфореи, лимфоцеле, тромбозов ниж.конечностей.

Методы. В настоящее время тазовая лимфаденэктомия является обязательным компонентом радикальной простатэктомии которая имеет не только лечебное но и диагностическое значение, и несет важную информацию о стадии онкологического процесса. Однако тазовая лимфаденэктомия (стандартная или расширенная) сопровождается удалением значительной массы тканей с пересечением и ранением большого количества мелких лимфотических и кровеносных сосудов, зачастую которые не перевязываются, так как не визуализируется во время операции. Эти обстоятельства приводят к скоплению серозной и геморрагической жидкости, и способствуют формированию лимфоцеле (серомы). Образование лимфоцеле (кист в забрюшинном пространстве, заполненных лимфой) в раннем послеоперационном периоде после тазовой лимфаденэктомии и радикальной простатэктомии составляет 25–50%. Механизм их развития связан с рассечением при тазовой лимфаденэктомии эфферентных лимфатических сосудов с последующей аккумуляцией лимфы в забрюшинном пространстве. Клинически тазовые лимфоцеле протекают бессимптомно или проявляются симптомами сдавления подвздошных вен, артерий. Наиболее часто — это симптомы сдавления мочеточников, раздражения мочевого пузыря, задержка стула, отек половых органов, боли в нижней половине живота, отеки нижних конечностей. Диагноз устанавливается на основании лучевых методов диагностики. Для профилактики лимфоцеле при лимфаденэктомии необходимо тщательно лигировать края резецированных лимфатических сосудов. Лечение лимфоцеле заключается в аспирации содержимого кисты с ее последующим дренированием. В некоторых случаях приходится прибегать к иссечению кисты с пришиванием краев ее стенки к брюшной стенке для выполнения полости лимфоцеле грануляциями. Длительное и большое скопление лимфоцеле в образованном замкнутом пространстве могут провоцировать сдавление близлежащих органов и структур малого таза (стеноз мочеточника, сдавление подвздошных сосудов, развитие кишечной непроходимости). Кроме того длительная лимфорея приводит к потерю свободных аминокислот и обуславливает гипоальбуминемию, тромбоз нижних конечностей.

Результаты. Технический результат заявляемого решения заключается в предупреждении образования лимфоцеле в забрюшинном пространстве после радикальной простатэктомии с сокращением сроков лечения. Способ осуществляется следующим образом: соблюдая правила асептики, на гемостатическую губку наносят фибриновый клей, затем производят аппликацию на сухую раневую поверхность по границам лимфоаденэктомии, после 2–3-минутной экспозиции гемостатическую губку удаляют.

При таком способе нанесения фибринового клея на раневой поверхности образуется белая тонкая эластическая масса, плотно прилипающую к тканям, имитируя основной этап свертывания крови. Таким образом, за счет

облитерации мелких кровеносных и лимфотических сосудов уменьшается образования лимфоцелле (серомы) и достигается надежный гемостаз. После нанесения фибринового клея предпузырное пространство дренируется двумя 2х — просветными дренажными трубками. Рана послойно ушивается.

Критерием эффективности проводимой профилактики с проведением аппликации фибринового клея интра- и послеоперационных осложнений после радикальной простатэктомии явилось: отсутствие у 87% (27) оперированных больных лимфореи, лимфоцеле, отсутствие у этих больных стеноза мочеточника, сдавление подвздошных сосудов, что приводит к отечности нижних конечностей, мягких тканей лона, мошонки. У 30 (96,8%) пациентов отсутствие интра- ранних послеоперационных кровотечений и тромбоэмболических осложнений, т к. с использованием современных методов лигирования и коагуляции кровеносных и лимфатических сосудов позволяют более детально визуализировать операционное поле, что приводит к значительному сокращению продолжительности операции и величины интраоперационной кровопотери.

У 27 (87%) больных послеоперационный период сократился на 3–5 дней, что приводит к быстрой реабилитации, активации больного и сокращению койко-дня в реанимационном отделении и уменьшает экономические затраты.

Заключение. Таким образом, предлагаемый способ профилактики лимфареи после радикальной простатэктомии позволяет уменьшить количество послеоперационных осложнений, способ уменьшает образования лимфоцеле (серомы) и сокращает сроки лимфореи от 1 до 3 суток, сокращаются сроки послеоперационной реабилитации, и способствует к ранней активации пациента. Преимущество данного метода: простота исполнения, доступность препарата хороший медицинский результат, экономическая составляющая.

Биопсия сигнальных лимфатических узлов в хирургическом лечении больных раком молочной железы

Ключевые слова:
рак молочной железы, сигнальный лимфатический узел, биопсия сигнальных лимфатических узлов

Keywords:
breast cancer, sentinel lymph node, biopsy of the sentinel lymph nodes

Бит-Сава Е.М.[1,2], Егоренков В.В.[1], Анчабадзе М.Г.[1], Дамениа А.О.[1], Мельникова О.А.[1], Ахмедов Р.М.[1], Моногарова М.А.[1], Никитина В.В.[2], Панина М.С.[2], Мелдо А.А.[1], Зыков Е.М.[1], Чернобривцева В.В.[1], Башкиров Л.В.[1], Шелехова К.В.[1], Моисеенко В.М.[1]

[1] ГБУЗ «Санкт-Петербургский клинический научно-практический центр специализированных видов медицинской помощи (онкологический)»
197758, Россия, Санкт-Петербург, пос. Песочный, ул. Ленинградская д. 68А
[2] ФГБУВО «Санкт-Петербургский государственный педиатрический медицинский университет» Минздрава России
194100, Россия, Санкт-Петербург, ул. Литовская, д. 2
E-mail: bit-sava@mail.ru

Sentinel lymph nodes biopsy in the surgical treatment of patients with breast cancer

Bit-Sava E.M.[1,2], Egorenkov V.V.[1], Anchabadze M.G.[1], Damenia A.O.[1], Melnikova OA.[1], Akhmedov R.M.[1], Monogarova M.A.[1], Nikitina V. V. [2], Panina M.S.[2], Meldo A.A.[1], Zykov E.M.[1], Chernobrovtseva V.V.[1], Bashkirov L.V.[1], Shelekhova K.V.[1], Moiseenko V.M.[1]

[1] St. Petersburg Clinical Research Center of Specialized Types of Care (Oncology)
68A, Leningradskaya St., Pesochny, St.Petersburg, 197758, Russia
[2] Saint-Petersburg State Pediatric Medical University Ministry of Health of the Russian Federation
2, Litovsky St., St.Petersburg, 194100, Russia
E-mail: bit-sava@mail.ru

Биопсия сигнальных лимфатических узлов (БСЛУ) позволяет добиться высокой диагностической информативности и минимального объема хирургического вмешательства в аксиллярной области у больных раком молочной железы (РМЖ) без метастазов в подмышечных лимфатических узлах (ЛУ).

Цель. Улучшение результатов хирургического лечения больных РМЖ.

Материалы и методы. В исследование включены 42 больные РМЖ cT1–2N0M0 (средний возраст — 50 лет), которым выполнялась БСЛУ при подкожной мастэктомии с одномоментной установкой эндоротеза и при радикальной резекции молочной железы с/без маммопластики лоскутом широчайшей мышцы спины. Для подтверждения категории cN0 помимо маммографии, ультразвукового исследования и эластографии у 14 больных проводилась магнитно-резонансная томография (МРТ), позитронная эмиссионная томография совмещенная с компьютерной томографией (ПЭТ-КТ). В опухоль молочной железы за день до операции вводился радиоактивный фармакологический препарат (РФП) Tc99m-технефит с последующей сцинтиграфией сигнального ЛУ на однофотонном эмиссионном компьютерном томографе (ОФЭКТ). Интраоперационная идентификация сигнального ЛУ проводилась при помощи гамма-детектора.

Результаты. При срочном гистологическом исследовании в 9,5% (у 4 из 42 больных) были обнаружены метастазы в сигнальных ЛУ. Частота ложнонегативных результатов (ЛНР) равнялась 9,5% (у 4 из 42 больных). При использовании МРТ и ПЭТ-КТ по результатам срочного и окончательного гистологического исследования метастазов в сигнальных ЛУ не выявлено, ЛНР не было.

Заключение. Дополнительное применение МРТ и ПЭТ-КТ позволяет установить статус аксиллярных ЛУ и значимо повысить чувствительность метода БСЛУ. Низкая частота ЛНР позволяет использовать БСЛУ у больных РМЖ с клинически негативными подмышечными ЛУ безотносительно метода хирургического лечения.

Переносимость адъювантной и неоадъювантной химиогормонотерапии больных с метастазами в лимфатических узлах и олигометастазов в костях скелета при раке предстательной железы

Ключевые слова:
рак предстательной железы, адъювантная и неоадъювантная химиогормонотерапия

Keywords:
prostate cancer, adjuvant and neoadjuvant chemo-hormone therapy

Болотина Л.В.[1], **Харченко Н.В.**[2], **Алексеев Б.Я.**[1], **Нюшко К.М.**[1], **Пайчадзе А.А.**[1], **Устинова Т.В.**[1,2]

[1] Московский научно-исследовательский онкологический институт имени П.А. Герцена – филиал ФГБУ «Национальный медицинский исследовательский радиологический центр» Минздрава России
125284, Россия, Москва, 2-й Боткинский проезд, 3
[2] Российский университет дружбы народов (РУДН)
117198, Россия, Москва, ул. Миклухо-Маклая, д. 6
E-mail: lbolotina@yandex.ru

Tolerability of adjuvant and neoadjuvant chemo-hormone therapy in patients with metastases in the lymph nodes and oligometastases in the bones of the skeleton in prostate cancer

Bolotina L.V.[1], **Kharchenko N.V.**[2], **Alekseev B.Ya.**[1], **Nyushko K.M.**[1], **Paichadze A.A.**[1], **Ustinova T.V.**[1,2]

[1] P. Hertsen Moscow Oncology Research Institute – Branch of the National Medical Research Radiological Centre of the Ministry of Health of the Russian Federation
3, 2nd Botkinskiy proezd, Moscow, 125284, Russia
[2] Peoples Friendship University of Russia
6, Miklukho-Maklaya Str., Moscow, 117198, Russia
E-mail: lbolotina@yandex.ru

На сегодняшний день взгляд на проблему лечения рака предстательной железы (РПЖ) с наличием метастазов в лимфатических узлах и олигометастазов в костях скелета изменился в сторону применения агрессивного мультимодального подхода с использованием наиболее рациональных комбинаций среди всех имеющихся методов воздействия. Назначение ранней химиогормонотерапии (ХГТ) представляется крайне актуальным направлением и требует дальнейшего исследования.

Цель. Целью исследования является оценка переносимости ХГТ у больных раком предстательной железы высокого риска прогрессирования заболевания.

Материалы и методы. С 2016 г. по настоящее время в исследование включено 12 больных РПЖ высокого риска прогрессирования (T3 aN+, T3 aN+M1) в возрасте 47–72 лет. На старте всем больным выполнялись КТ органов грудной и брюшной полостей, МРТ малого таза, определялся уровень ПСА. Адъювантная (n = 6) и неоадъювантная (n = 6) ХГТ проводилась каждые 3 недели в режиме: доцетаксел 75 мг/м2 в/в в 1 день 21-дневного цикла на фоне преднизолона 10 мг/сутки. Гормональная терапия включала аЛГРГ. Длительность лечения составила 6 мес с контрольным обследованием после 3 и 6 циклов. Всего проведено 39 курсов ХГТ. Четыре пациента на момент наблюдения завершили весь объем лекарственного лечения.

Результаты. Основными проявлениями токсичности явились гематологическая (n = 4) и гастроинтестинальная (диарея (n = 1), стоматит (n = 1)), однако они не превышали I–II степени. С целью профилактики развития клинически значимых проявлений 2/3 больных получали КСФ уже с 3 дня лечебного цикла. Только у 1 пациента без профилактического введения КСФ была отмечена фебрильная нейтропения, потребовавшая редукции дозы цитостатика на 20%. Удовлетворительная переносимость и приемлемый уровень качества жизни позволили проводить лечение в амбулаторных условиях.

Выводы. Небольшое число наблюдений позволяет сделать только предварительное заключение о приемлемом профиле токсичности ХГТ. А профилактическое применение КСФ дает возможность проводить лечение с сохранением адекватности доз и интервалов терапии.

Клинический метод в диагностике заболеваний молочной железы у женщин в постменопаузе

Ключевые слова:
осмотр, пальпация, молочная железа, рак молочной железы

Keywords:
examination, palpation, breast, breast cancer

Борисова М.С., Мартынова Н.В.

Институт повышения квалификации ФМБА России
125371, Россия, Москва, Волоколамское шоссе, д. 91
E-mail: marja-ms@mail.ru

Clinical method in diagnosis of breast diseases in postmenopausal women

Borisova M.S., Martynova N.V

Institute for Advanced Studies of the Federal Medical and Biological Agency of Russia
91, Volokolamskoe shosse, Moscow, 125371, Russia
E-mail: marja-ms@mail.ru

Цель. Определить диагностическую эффективность клинического метода (осмотр, пальпация) при заболеваниях молочных желез у женщин в постменопаузе.

Пациенты и методы. Обследовано 230 женщин в постменопаузе, из них 90– без патологии молочных желез, 50 — с РМЖ, 41 — с доброкачественными образованиями, 38 — с ФКМ, 11 — с послеоперационными изменениями. Средний возраст пациенток — 59 лет. Перед лучевым алгоритмом врачом — рентгенологом всем женщинам производились осмотр и пальпация молочных желез.

Результаты. При осмотре асимметрия и нарушение конфигурации молочных желез отмечались у 20% пациенток с РМЖ, у 2,6% в группе пациенток с ФКМ и 4,9% — при доброкачественных опухолях. Асимметрия в группе с послеоперационными изменениями встречалась у всех пациенток. Гиперемия и втяжение кожи — характерные визуальные признаки РМЖ встречались у 24% при РМЖ. Втяжение кожи отмечалось при ФКМ в 2,6% случаев, не определялось при доброкачественных образованиях. У пациенток с РМЖ втяжение соска встречалось в 6% случаев, в группе контроля также отмечалось длительное втяжение соска — 2,2%. При пальпации злокачественные опухоли были выявлены в 86% случаев, доброкачественные образования пальпировались значительно реже — 34%. ФКМ пальпаторно определялась в 8% случаев. При РМЖ неправильная форма образований выявлена в 56% случаев, при доброкачественных опухолях — 5,3%, при ФКМ — 4,9%. При выявлении данного фактора вероятность диагноза РМЖ достигает 87,5% [95% CI = 84–99,9%] — 28 из 32 случаев. Данный признак можно считать высокоинформативным фактором РМЖ. Размеры узлового образования при пальпации более 2 см также с высокой вероятностью 93,1% [95% CI = 77,2–99,2%] указывают на РМЖ — 27 из 29 случаев. Следовательно, при выявлении пальпируемых опухолей размером более 2 см диагноз РМЖ подтверждается в 9 случаев из 10. При РМЖ бугристая поверхность пальпируемых образований является высокоинформативным признаком и составляет в 66% выявленных случаев. У 129 пациенток с патологией молочных желез было выявлено 60 пальпируемых образований, что составляет 46,5%. Чувствительность клинического метода в диагностике РМЖ составила 86% [95% CI = 73,3–94,2%%], в группе доброкачественных опухолей — 34,2% [95% CI = 20–50,6%%], в группе ФКМ — 7,9% [95% CI = 2–21,4%%].

Заключение. Осмотр и пальпация молочных желез — обязательный и важный этап диагностики заболеваний молочных желез, должен проводиться врачом — рентгенологом для предварительной оценки состояния молочных желез и сопоставления с данными рентгеновской маммографии.

Профилактика неопластических процессов в шейке матки при латентных формах папилломавирусной инфекции

Ключевые слова:
латентная форма папилломавирусной инфекции, профилактическая терапия, глицирризиновая кислота

Keywords:
latent form of human papillomavirus infection, prophylactic therapy, Glycyrrhizinic acid

Боровиков И.О., Куценко И.И., Горинг Х.И.

ФГБО УВО «Кубанский государственный медицинский университет» Минздрава России
350000, Россия, Краснодар, ул. Седина, д. 4
E-mail: bio2302@mail.ru

Prevention of the development of neoplastic processes in the cervix when latent forms of human papillomavirus infection

Borovikov I.O., Kutsenko I.I., Goring Kh. I.

Kuban State Medical University of the Ministry of Health of the Russian Federation
4, Sedina Str., Krasnodar, 350000, Russia
E-mail: bio2302@mail.ru

Папилломавирусная инфекция привлекает внимание в связи с высокой контагиозностью и тенденцией к росту частоты данного заболевания, способностью вируса папилломы человека (ВПЧ) индуцировать злокачественные процессы. При этом до сих пор ведутся споры о необходимости и объеме профилактики бессимптомных носителей данного вируса.

Цель: оптимизация менеджмента пациенток с латентными формами папилломавирусной инфекции высокого канцерогенного риска (ПВИ ВКР) путем разработки патогенетически обоснованной профилактической терапии с применением препарата эхинацеи в комплексе липотейхоевой и глицирризиновой кислотами («Кольпоцид-гель»).

Материалы и методы. Наблюдалось 90 пациенток с латентной формой ПВИ ВКР. Все женщинам до профилактической терапии была проведена коррекция нарушений вагинального микробиоценоза. Исследуемых разделили на 2 группы: I — 45 пациенток, которым проводилось лишь динамическое наблюдение в течение 5 лет; II — 45 пациенток, которым проводилась топическая профилактика препаратом эхинацеи в комплексе с активированной липотейхоевой и глицирризиновой кислотами — «Кольпоцид CrystalMatrix-FS» гель вагинальный, РФ» (1 раз в сутки на область наружных половых органов и интравагинально в течение 10 дней каждые 6 месяцев в течение пяти лет — время мониторинга).

Результаты. Мониторинг исследуемых групп выявил, что в первый год CIN I обнаружен у 4,4% пациенток I группы (во II группе таких пациенток не было), в последующие 4 года количество CIN I увеличилось до 32,4 и 12,4% соответственно в I и II группах. Пациентки с неопределенной кольпоцитологической структурой соскоба шейки матки (ASC-US), требующие наблюдения и дальнейшей верификации составили: в I группе — 12,4%, а во II — 6,6%. Средняя динамика вирусной нагрузки в группе пассивного наблюдения (I) за пятилетний срок была равна 45,6, при этом во II группе она оказалась в 1,8 раз ниже (25,0).

Заключение. Применение терапии эхинацеей в комплексе с липотейхоевой и глицирризиновой кислотами у пациенток с латентной формой папилломавирусной инфекции позволяет провести успешную профилактику неопластических процессов в шейке матки.

Эффективность работы женских смотровых кабинетов Челябинской области в раннем выявлении злокачественных новообразований шейки матки

Ключевые слова:
рак шейки матки, активная выявляемость, организация онкологической помощи

Keywords:
cervical cancer, active detection, the organization of cancer care

Бочкова А.Г., Доможирова А.С., Аксенова И.А.

ГБУЗ «Челябинский областной клинический онкологический диспансер»
454087, Россия, Челябинск, ул. Блюхера 42
E-mail: annabochkova7496@mail.ru

Evaluation of the effectiveness of women's examination rooms in Chelyabinsk region in the early detection of malignant neoplasms of the cervix

Bochkova A.G., Domozhirova A.S., Novikova T.S.

Chelyabinsk Region Oncology Center
42, Blucher Str., Chelyabinsk, 454087, Russia
E-mail: annabochkova7496@mail.ru

Цель. Оценить выявляемость злокачественных новообразований шейки матки на ранних стадиях по результатам работы смотровых кабинетов (СК) Челябинской области за период 2010–2015 гг.

Материалы и методы. Проанализированы сведения о заболеваемости злокачественными новообразованиями женских половых органов, сформированные на базе ГБУЗ «Челябинский областной клинический онкологический диспансер», за период 2010–2015 гг., а также отчеты о работе СК учреждений здравоохранения муниципальных образований Челябинской области.

Результаты. С 2010 по 2015 гг/показатель заболеваемости ЗНО шейки матки в Челябинской области существенно не изменил своих позиций и варьирует от 21,8 до 23,3 на 100 тыс. женского населения, стабильно занимая 6-е ранговое место (5,1%) в общей структуре заболеваемости женского населения, при этом в области показатели заболеваемости ЗНО шейки матки в расчете на 100 000 населения выше, чем по Российской Федерации. Анализ динамики показателей смертности от ЗНО шейки матки в регионе за указанный период времени не демонстрирует тенденции к снижению, составляя 8,4–9,7 на 100 тыс. женского населения. Однако положительным моментом в работе онкологической службы региона следует считать снижение показателя одногодичной летальности за последние 10 лет, при чем в Челябинской области данный показатель снизился на 6,5%, тогда как в РФ снижение зафиксировано на 4,3%. Это в свою очередь демонстрирует успехи в организации профилактической и лечебно-диагностической помощи женскому населению региона. Активная выявляемость на профилактических осмотрах ЗНО шейки матки в Челябинской области характеризуется постоянным и неуклонным ростом и лишь немногим уступает среднероссийским показателям: в 2010 г. — 31,6%, в 2015–33,3%, против 28,9% и 37,4% в РФ. На конец 2015 г. в Челябинской области функционировало 163 СК (для сравнения, в 2010 г. — 147), из них женских смотровых — 98. Ежегодно в СК области осматривается около 450 тыс. женщин, при этом удельный вес лиц женского пола, осмотренных в смотровых кабинетах от числа впервые обратившихся в поликлинику в 2010–2014 гг., составил 60,5% и лишь в 2015 г. отмечен прирост данного показателя на 12%, т. е. 72%. В 2015 г. в женских СК области было выявлено 740 случаев всех ЗНО, что на 12,4% больше по сравнению с 2010 г. На протяжении изучаемого периода самый низкий процент удельного веса больных ЗНО шейки матки с I–II стадией опухолевого процесса, выявленных активно в СК, зафиксирован в 2011 г.: в 2010 г. — 51,9%, в 2011 г. — 42,1%, в 2012 г. — 50,0%, в 2013 г. — 48,4%, в 2014 г. — 48,6%, в 2015 г. — 56,3%. Необходимо отметить, что выявляемость больных на ранних стадиях заболевания ЗНО шейки матки в женских СК, превышает аналогичный показатель по Челябинской области в целом — 56,3% против 48,4% в 2015 г. Одним из основных критериев оценки диагностического компонента помощи онкологическим больным в учреждениях общей лечебной сети является показатель запущенности. Самый низкий процент запущенных форм ЗНО шейки матки (III–IV) был выявлен в смотровых кабинетах области в 2015 г –43,7%, самый максимальный процент в 2011 г. — 57,9%.

Заключение. Таким образом, на сегодняшний день для регионального здравоохранения Челябинской области четко определена задача по увеличения частоты диагностирования ранних форм ЗНО женских половых органов за счет оптимизации программ по совершенствованию работы смотровых кабинетов. Разработка программ по улучшению посещаемости смотровых кабинетов позволит повысить показатели выявляемости ЗНО на более ранних стадиях, а значит минимизировать затраты на дальнейшее лечение и реабилитацию таких пациенток.

Реабилитация после мастэктомии: деблокирование верхних ребер

Ключевые слова:
рак молочной железы (РМЖ), патология ребер, реабилитация

Keywords:
breast cancer, costal pathology, rehabilitation

Вавилов М.П.

ФГБОУ ДПО «Российская медицинская академия непрерывного профессионального образования» Минздрава России
125993, Россия, Москва, ул. Баррикадная, д. 2/1
E-mail: marx.vavilov@mail.ru

Rehabilitation after mastectomy: deblocking the superior ribs

Vavilov M.P.

Russian Medical Academy for continuous professional education of the Ministry of Health of the Russian Federation
2/1, Barrikadnay Str., Moscow, 125993, Russia
E-mail: marx.vavilov@mail.ru

Недостаток сведений о «реберной боли» (McCormick B. et al., 1989), передней грудной клетки (Geber L. et al.,1992), патологии ребер (Вавилов М. П., 2010) после радикальной мастэктомии (РМЭ).

Цель: описать клинику блокирования верхних ребер (БВР) после РМЭ и химиолучевого лечения и показать возможности мануальной терапии.

Пациенты и методы. Мануальная диагностика и лечение проведена 136 больным РМЖ в клинике РМАПО в период с 2001 по 2006 гг. Средний возраст их составил 54 ± 11,4 г. У 90% пациенток диагностировали РМЖ IIa–IIIb стадий. Было выполнено РМЭ (по Маддену — в 45%, Пейти — в 29%, Холстеду — Майеру — в 4,5% случаев) и радикальная резекция в 21,5%. Использовались мануальная диагностика и деблокирование ребер, мышечное тестирование, провокационные методы по компрессии сосудисто-нервного пучка (СНП) в верхней апертуре грудной клетки (ВАГК), постизометрическая релаксация мышц (ПИР).

Результаты. БВР после РМЭ встречается чаще (64%), чем до операции (13%), при чем изолированно или попарно (первых трех) — в 84% случаев. Наиболее часто БВР сопровождалась спазмом и укорочением подлопаточной, большой грудной, лестничных и малой грудной мышц (в 75–71% случаев). Достоверность такой тенденции ($p < 0,05$) подтвержда-ется положительной корреляцией БВР с частотой спазма лестничных и трапециевидной мышц ($r = 0,43$ и $0,31$). Для надостной и подлопаточной мышц эти значения составили: $r = 0,24$ и $0,31$. БВР ведет к компрессии СНП в области ВАГК: при скаленус — синдроме компрессия СНП обнаружена в 71%, реберно-ключичном — в 60%, синдроме малой грудной мышцы — в 60%, синдроме чрезмерного отведения — в 57% случаев. ПИР мышц, деблокирование и (само)- мобилизация верхних ребер до и после РМЭ приводили к раннему купированию болевого синдрома, устранению двигательных нарушений и более быстрой динамике восстановлению объема движений (разница через 3 и 6 месяцев по сгибанию и отведению: $p < 0,01$). В целом это позволяет оптимизировать реабилитацию больных в раннем периоде после РМЭ и улучшить качество жизни пациенток.

Сочетанные гинекологические заболевания при эндометриоз-ассоциированном бесплодии

Ключевые слова:
эндометриоз, эндометриоз-ассоциированное бесплодие, сочетанная гинекологическая патология.

Keywords:
endometriosis, endometriosis-associated infertility, concomitant gynecological pathology

Вандеева Е.Н.[1], Протасова А.Э.[1,2], Кузьмина Н.С.[2]

[1] ФГБУ «Северо-Западный федеральный медицинский исследовательский центр им. В.А.Алмазова» Минздрава России
197341, Россия, Санкт-Петербург, ул. Аккуратова, д. 2
[2] ГБОУ ВПО «Первый Санкт-Петербургский государственный медицинский университет им. И.П.Павлова» Минздрава России
197022, Россия, Санкт-Петербург, ул. Льва Толстого, д. 6-8
E-mail: katvan1983@mail.ru

Concomitant gynecological pathology in endometriosis – associated infertility

Vandeeva E.N.[1], Protasova A.E.[1,2], Kuzmina N.S.[2]

[1] The Federal Almazov North-West Medical Research Centre
2, Akkuratova Str., St. Petersburg, 197341, Russia
[2] First Saint-Petersburg State Medical University. Academician n.a. IP Pavlov's
6-8, L'va Tolstogo Str., St. Petersburg, 197022, Russia
E-mail: katvan1983@mail.ru

Цель исследования. Определить сопутствующую гинекологическую патологию женщин репродуктивного возраста при эндометриоз — ассоциированном бесплодии.

Материалы и методы. Ретроспективный анализ протоколов хирургического вмешательства 80 пациенток, от 25 до 35 лет, проходивших лечение с 2011 по 2015 гг. по поводу эндометриоз-ассоциированного бесплодия в ФГБУ «СЗФМИЦ им. В. А. Алмазова» Минздрава России.

Результаты. Средний возраст больных составил 30 лет (±4,6). Длительность бесплодия колебалась от 3 до 5 лет. Пациенткам выполнена лапароскопическая операция с верификацией и стадированием эндометриоза.

Первую группу составили 61 (76,2%) пациентка с эндометриозом I–II стадии. Сопутствующие доброкачественные новообразования яичника выявлены у 7 (11,4%) пациенток — дермоидная киста. Лейомиома матки встречалась в 10% случаев.

Эндометриоз III–IV стадии диагностирован у 19 (23,7%) человек — вторая группа, у которых выявлено сочетание с множественной лейомиомой матки в 8 (42,1%) случаев, 3 (15.7%) пациентки с доброкачественными новообразованиями яичника (фолликулярная киста — 1, дермоидная киста — 1, геморрагическая киста желтого тела — 1). Цистоаденома — 1 (5,2%) пациентка, текома яичника 1 (5,2%) случай.

Выводы. В 68% случаев выявлена повышенная частота сопутствующей гинекологической патологией при эндометриоз — ассоциированном бесплодии, у пациенток второй группы с эндометриозом III–IV стадии.

Репродуктивная функция больных раком шейки матки, перенесших органосохраняющие операции

Ключевые слова:
рак шейки матки, рак in situ, беременность, диатермоэлектроэксцизия

Keywords:
cervix cancer, in situ carcinoma, pregnant women, diathermoexcission

Винокурова Е.А.[1], Яскевич Н.Н.[2], Хамитова З.Ф.[1], Карымова Р.Р.[1], Зяблова С.А.[3]

[1] ФГБОУ ВО «Тюменский государственный медицинский университет» Минздрава России
625023, Россия, Тюмень, ул. Одесская, д. 54
[2] ГАУЗ ТО «Многопрофильный клинический медицинский центр «Медицинский город»
625003, Россия, Тюмень, ул. Барнаульская, д. 32
[3] ГБУЗ ТО «Перинатальный центр»
625002, Россия, Тюмень, ул. Даудельная, д. 1
E-mail: vinokurovaelena@mail.ru

Reproductive function of cervical cancer patients after organsparring radical operations

Vinokurova E.A.[1], Yaskevich N.N.[2], Khamitova Z.F.[1], Karymova R.R.[1], Zyablova S.A.[3]

[1] Tyumen State Medical University Ministry of Health of the Russian Federation
54, Odesskaya Str., Tyumen, 625023, Russia
[2] Tyumern Medical Center “Medical City”
32, Barnaulskaya Str., Tyumen, 625041, Russia
[3] Tyumen Perinatology Center
1, Daudelnaya Str., Tyumen, 625002, Russia
E-mail: vinokurovaelena@mail.ru

Цель. Провести ретроспективный анализ возможности реализации репродуктивной функции у больных раком шейки матки, перенесших радикальные органосохраняющие операции при cancer in situ и раке шейки матки I ст.

Пациенты и методы. 294 пациентки с диагнозом: а) Carcinoma in situ — 206 женщин (70,1%); б) рак шейки матки (РШМ) I ст. — 88 (29,9%). Всем пациенткам вне зависимости от возраста и от стадии заболевания был выполнен органосохраняющий метод хирургического лечения — диатермоэлектроэксцизия шейки матки (ДЭЭ) в отделении гинекологии ГАУЗ ТО «МКМЦ «Медицинский город» и, проживающих на территории Тюменской области в период с 2008 по 2016 гг.

Результаты. По истечении 2 лет от даты проведения радикального органосохраняющего оперативного лечения РШМ (ДЭЭ) желанная запланированная беременность наступила у 24 женщин. У пациенток с диагнозом cancer in situ беременность наступила у 18 женщин. Течение беременности в данной группе осложнилось неразвивающаяся беременностью в 16,7% (3) случаев, преждевременными родами в 13,3% (2 женщины). Выполнение кесарева сечения зафиксировано в 13,3% (2 пациентки). При анализе по возрастным группам: а) в возрасте от 18 до 25 лет — 7 женщин (из них у 6 пациенток беременность завершилась срочными родами через естественные родовые пути, у 1-й — срочными оперативными родами); б) от 26 до 30 лет — 7 женщин (2 случая — неразвивающаяся беременность в сроке до 12 недель, выполнено прерывание беременности по медицинским показаниям, 2 случая — преждевременные роды через естественные родовые пути, 2 беременности, завершившиеся срочными родами через естественные родовые пути, 1 случай — срочные оперативные роды); в) в возрастной категории от 31 до 35 лет — 4 женщины (1 случай — неразвивающаяся беременность в сроке до 12 недель, выполнено прерывание беременности по медицинским показаниям, 3 случая — срочные роды через естественные родовые пути). Беременность наступила у 6 женщин с диагнозом РШМ I ст. Течение беременности в данной группе осложнилось 1 случаем преждевременных оперативных родов в 16,7%. При анализе по возрастным группам: а) от 26 до 30 лет — 4 женщины (3 случая срочных родов через естественные родовые пути; 1 случай — преждевременные оперативные роды в 27 недель); б) от 31 до 35 лет — 2 женщины, у обеих беременность завершилась срочными родами через естественные родовые пути. При дальнейшем наблюдении после лечения cancer in situ и РШМ I ст методом ДЭЭ рецидивов заболевания выявлено не было.

Заключение. Радикальный органосохраняющий метод лечения начальных стадий рака шейки матки (ДЭЭ) позволяет сохранить полноценную способность пациенток к беременности, ее вынашиванию и вагинальным родам у женщин репродуктивного возраста. Организованная тактика преконцепционной подготовки и ведения беременности данных пациенток группы высокого перинатального риска в условиях областного перинатального центра позволила добиться отсутствия такого грозного осложнения, — как самопроизвольный выкидыш по причине истмико-цервикальной недостаточности, и низкого показателя частоты преждевременных родов — 14,3%. Родоразрешение через естественные родовые пути проведено 76,2% беременным, имевшим в анамнезе начальные стадии рака шейки матки.

Структура невынашивания беременности ранних сроков

Ключевые слова:
невынашивание беременности, самопроизвольный аборт

Keywords:
miscarriage, spontaneous abortion

Волков В.Г.[1], Пичугина Л.В.[2]

[1] ГБОУ ВО «Тульский государственный университет»
300012, Россия, Тула, пр. Ленина, д. 92
[2] ГУЗ Городская больницы №9, г. Тулы
300002, Россия, Тула, ул. Марата, д. 39
E-mail: miss-lemonti@yandex.ru

Structure of miscarriage of early pregnancy

Volkov V.G.[1], Pichugina L.V.[2]

[1] Tula State University
92, Lenina Avenue, Tula, 300012, Russia
[2] City hospital No. 9
39, Marata Str., Tula, 300002, Russia
E-mail: miss-lemonti@yandex.ru

Около 80% всех выкидышей происходит до 12-й недели гестации, большинство (70–80%) имеют спорадический характер — действие повреждающих факторов имеет преходящий характер, не нарушая репродуктивную функцию женщины в последующем. Около 50–70% спорадических ранних выкидышей обусловлены формированием генетически неполноценного, нежизнеспособного эмбриона. В связи с этим возникают закономерные вопросы: нужно ли сохранять во что бы то ни стало каждую беременность, кого и по каким показаниям госпитализировать?

Цель исследования: оценить показания к госпитализации в круглосуточный гинекологический стационар беременных с диагнозом угрожающий аборт.

Был проведен ретроспективный анализ 280 историй болезни беременных находившихся на стационарном лечении с диагнозом угрожающий аборт в первом триместре беременности в период с 01.01 по 31.12.16 г.

Основными жалобами при поступлении были: на боли внизу живота — 64%, из них у 20% данные жалобы носили неинтенсивный, периодический характер, на кровянистые выделения — у 30%, 6% беременных были направлены в отделение с признаками повышенного тонуса матки по УЗИ. Средняя длительность пребывания в стационаре составила 12 ± 2 дня.

По возрасту беременные распределились следующим образом: до 20 лет (14%), от 20 до 30 лет (40%), от 30 до 40 лет (30%), больше 40 лет (16%).

Первобеременных — 40%, 1 роды в анамнезе — 31%, 2 родов — 14%, более 2 родов — 6%, аборты в анамнезе у 48% пациенток (1–30%, 2–16%, 3–2%), самопроизвольные выкидыши у каждой пятой пациентки, в том числе привычное невынашивание (потеря трех последующих беременностей и более) — 8%.

Изучение репродуктивных исходов за период госпитализации в зависимости от симптомов угрожающего аборта выявило, что, в группе пациенток с болями внизу живота, беременность прогрессировала на момент выписки в 96,5% наблюдений, в 3,5% — диагностирована остановившаяся в развитии беременность. В то же время у женщин с кровянистыми выделениями обнаружены значимые отличия от предыдущей группы. Самопроизвольный выкидыш произошел у 18% пациенток, у 11% в данной группе была диагностирована замершая беременность. Останавливаясь более подробно на категории пациенток, поступивших в стационар с жалобами на кровянистые выделения из половых путей, были выделены две подгруппы. В первую вошли женщины без признаков ретрохориальных/ретроамниотических гематом на фоне кровянистых выделений из половых путей, что составило — 37%, а во вторую подгруппу — с наличием отслоек и гематом, различных по размеру — 63%. Изучение исходов беременности за данную госпитализацию показало, что частота репродуктивных потерь в первой подгруппе не превысила 4%, у женщин второй подгруппы в 33% наблюдений произошел — самопроизвольный выкидыш.

Выводы: ведущими причинами госпитализации женщин с угрозой прерывания в первом триместре в гинекологическое отделение, являлись жалобы на боли внизу живота, у 20% они носили неинтенсивный, периодический характер, при этом частота репродуктивных неудач у данной группы не превышала общепопуляционные риски, и, следовательно, было возможно их наблюдение в амбулаторных условиях, без необходимости госпитализации в стационар круглосуточного пребывания и назначения излишних медикаментозных препаратов в ранние сроки беременности. Пациентки с жалобами на кровянистые выделения из половых путей безусловно требуют повышенного внимания и дифференцированного подхода к их ведению. Так пациентки с наличием отслоек и гематом по данным УЗИ имеют более высокие риски репродуктивных потерь.

Литература

1. Руководство по амбулаторно-поликлинической помощи в акушерстве и гинекологии. Под ред. В. Е. Радзинского. 2-е изд., перераб. и доп. М.: ГЭОТАР-Медиа, 2014, с. 157–164.
2. Радзинский В. Е., Майскова И. Ю. Контраверсии невмешательства. Ранние сроки беременности: обсуждение насущных вопросов с учетом современных данных. Status Praesens. 2014; 2 (19): 32–37.
3. Радзинский В. Е. Акушерская агрессия. М.: Изд-во журнала Status Praesens, 2011, 688 с.

Эффективность медицинской реабилитации женщин после мастэктомии по поводу рака молочной железы

Ключевые слова:
медицинская реабилитация, мастэктомия

Keywords:
medical rehabilitation, mastectomy

Гайдарова А.Х., Котенко Н.В., Магомедова Ф.С., Пащенко В.Б., Разинкин С.М.

ФГБУ «Российский научный центр медицинской реабилитации и курортологии» Минздрава России
121099, Россия, Москва, Новый Арбат, д. 32
E-mail: gaydarova88@mail.ru

Effectiveness of medical rehabilitation of women after mastectomy for breast cancer by the method of complex screening-diagnostics of the functional state of the body

Gaidarova A.Kh., Kotenko N.V., Magomedova F.S., Paschenko V.B., Razinkin S.M.

Russian Scientific Center for Medical Rehabilitation and Health Resorts of the Ministry of Health of Russia
32, Novy Arbat Str., Moscow, 121099, Russia
E-mail: gaydarova88@mail.ru

Вопрос комплексной реабилитации женщин после мастэктомии представляет большую социально-экономическую значимость. Обширные хирургические вмешательства, адъювантная терапия, применяемые при лечении рака молочной железы, приводят к серьезным соматическим нарушениям, которые объединяются в постмастэктомический синдром, включающий постмастэктомический дефект, лимфатический отек (лимфостаз) верхней конечности, ограничение амплитуды движений в плечевом суставе, поражения периферической нервной системы, психологические отклонения.

Цель исследования. Методом скрининг-диагностики функционального состояния организма человека оценить эффективность комплекса реабилитационных мероприятий у женщин после мастэктомии, проведенной по поводу рака молочной железы.

Материалы и методы. Проведено рандомизированное клиническое исследование с распределением больных на группы лечения. В первой группе (n = 32) проводилось базовое лечение методом комплексной дренирующей терапии, являющейся стандартом медицинской реабилитации у женщин после мастэктомии по поводу рака молочной железы, с диагнозом постмастэктомический синдром. Базовое комплексное лечение включало лимфатический мануальный дренаж, автоматический пневмомассаж групповые занятия лечебной физкультуры, гидрокинезотерапию в бассейне. Во второй группе (n = 35) на фоне базового комплексного лечения проводились процедуры механотерапии в сочетании с кинезиотейпированием. Комплексная скрининг-диагностика функционального состояния организма человека по вариабельности сердечного ритма, биоимпедансметрии, биоэлектрографии проводилась у всех обследуемых до и после медицинской реабилитации для оценки эффективности лечения.

Результаты. По данным антропометрии, наблюдалась более выраженная динамика уменьшения окружности плеча, предплечья лучезапястного сустава. Так, у пациентов группы с кинезиотейпированием через 7–10 дней окружность лучезапястного сустава и предплечья уменьшилась в среднем на 1,5 см, в то время как у пациентов группы сравнения антропометрические данные уменьшались в среднем на 1 см и в более поздние (14–21-й день) сроки.

По данным биоимпедансметрии антропометрическая разница объема верхних конечностей к концу лечения стала составлять 1–1,5 см на симметричных участках плеча и предплечья. При дальнейшем наблюдении, через 4 недели после проведенного лечения в обеих группах нарастания асимметрии биоимпеданса на руках не происходило.

Анализ спектральных показателей сердечного ритма пациенток свидетельствует о снижении показателя общей мощности спектра в обеих группах исследования и отсутствие достоверных изменений после реабилитации, при значении нижнего предела для здоровых людей 2448 мс2. Полученные данные соответствуют критерию неадаптивного типа регуляции сердечного ритма, преимущественно по стресс-индексу и показателю мощности в диапазоне очень низких частот VLF: тип регуляции сердечного ритма неадаптивный -умеренное преобладание центральной регуляции, где SI > 100, а VFL > 240 мс^2. Достоверно менялись показатели ПАРС и SI в обеих группах, что свидетельствовало о тенденции перехода из состояния вегетативной дизадаптации с преобладанием симпатикотонии, к улучшению в обеих группах функционального состояния пациенток и их компенсаторно-адаптационных возможностей.

Заключение. Реабилитационный комплекс дренирующей терапии как отдельно, так и в сочетании с кинезиотейпированием и механотерапией приводит к улучшению субъективных и объективных показателей по параметрам антропометрии, биоимпедансметрии верхних конечностей.

Протектор уротелия мочевого пузыря в комплексной программе медицинской реабилитации пациенток с интерстициальными циститами после адъювантной терапии рака молочной железы

Ключевые слова:
рак молочной железы, комплексная реабилитация, интерстициальный цистит, протектор уротелия мочевого пузыря, эффективность лечения, качество жизни

Keywords:
breast cancer, complex rehabilitation, interstitial cystitis, protector of bladder urothelium, treatment effectiveness, quality of life

Гайдарова А.Х., Пащенко В.Б., Котенко Н.В., Магомедова Ф.С.

ФГБУ «Российский научный центр медицинской реабилитации и курортологии» Минздрава России
121099, Россия, Москва, Новый Арбат, д. 32
E-mail: gaydarova88@mail.ru

Experience in the use of the ureteric bladder protector in the complex medical rehabilitation of patients with interstitial cystitis after adjuvant therapy for breast cancer

Gaidarova A.Kh., Pashchenko V.B., Kotenko N.V., Magomedova F.S.

Russian Scientific Center for Medical Rehabilitation and Health Resorts of the Ministry of Health of Russia
32, Novy Arbat Str., Moscow, 121099, Russia
E-mail: gaydarova88@mail.ru

Человечество открывает все новые и новые методы диагностики и лечения различных заболеваний, однако ежегодно на земном шаре от злокачественных опухолей умирает около 7 млн. человек. По данным ВОЗ, онкологические заболевания по частоте заболеваемости стоят на 2 месте, а в некоторых промышленно развитых регионах — на первом месте. Достаточно частым осложнением после проведения адъювантной терапии по поводу рака молочной железы, является возникновение интерстициального цистита.

Цель. Целью данного исследования являлась оценка эффективности применения протектора уротелия мочевого пузыря при комплексной медицинской реабилитации пациенток с интерстициальными циститами после проведения адъювантной терапии по поводу рака молочной железы.

Методы исследования. В исследовательскую группу были включены 30 пациенток с постмастэктомическим синдромом, которые помимо жалоб на отек и ограничение движения в конечности на стороне операции, жаловались на дизурию, частое и болезненное мочеиспускание, гематурию. В диагностике интерстициальных циститов были применены общеклинические, бактериологические, инструментальные методы исследования. В зависимости от тактики лечения данные пациентки были разделены на две группы. Пациентки первой группы (n-15) получили базовую медикаментозную терапию по поводу интерстициального цистита на фоне комплексной программы медицинской реабилитации, направленной на лечение послеоперационного лимфостаза. В комплексную реабилитацию пациенток второй группы (n-16), было добавлено внутрипузырное введение протектора уротелия мочевого пузыря. Инстилляции проводились 1 раз в 3 дня в течении 9 дней, а затем в режиме одно введение в неделю еще 3 недели. Диагностическими критериями являлись: жалобы, общий анализ мочи, посев мочи на флору и чувствительность к антибиотикам, УЗИ органов мочевой системы и сравнивались у всех обследуемых до и после медицинской реабилитации для оценки эффективности лечения.

В первой группе клинические проявления интерстициального цистита уменьшились у 11 (73.3%) пациентов в течении 10 дней лечения, у 2-х пациентов без динамики, две пациентки отмечали обострение процесса. Рецидив в течение последующего месяца наступил у 8 человек из первой группы.

В группе применения протектора уротелия мочевого пузыря в результате исследования через 30 дней частота ночного мочеиспускания сократилась в 2 раза у 57% пациентов, болевая симптоматика снизилась по вербальной рейтинговой шкале оценки боли с 8 ± 0,54 до 2 ± 0,52 баллов. Основные УЗИ-признаки воспаления (взвесь в просвете мочевого пузыря и утолщение его стенок) исчезли у 60% числа больных из второй группы. Гематурия исчезла у всех пациентов. Рецидив в течение последующих 3 месяцев наступил у 2 человек из 2 группы.

Заключение. Таким образом, правильное и своевременное применение протектора уротелия мочевого пузыря повышает эффективность лечения интерстициальных циститов, увеличивает период ремиссии, повышает качество жизни этой достаточно сложной категории пациентов.

Препараты индол-3-карбинола в составе комбинированной терапии рака яичников, как путь к повышению ее эффективности

Ключевые слова:
рак яичников, опухолевая стволовая клетка, воспаление, асцит, индол-3-карбинол, эпигалокатехин-3-галлат

Keywords:
ovarian cancer, tumor stem cell, inflammation, ascites, indole-3-carbinol, epigallocatechin-3-gallate

Герфанова Е.В., Алешикова О.И., Ашрафян Л.А.

ФГБУ «Российский научный центр рентгенорадиологии» Минздрава России
117997, Россия, Москва, ул. Профсоюзная, д. 86
E-mail: evgeniyagerf@gmail.com

The use of indole-3-carbinol in combination therapy of ovarian cancer as a way to increase its effectiveness

Gerfanova E.V., Aleshikova O.I., Ashrafyan L.A.

Russian Scientific Center of Roentgeno-Radiology of the Ministry of Health of the Russian Federation
86, Profsoyuznaya Str., Moscow, 117997, Russia
E-mail: evgeniyagerf@gmail.com

Цель: изучение эффективности стандартной комбинированной терапии больных раком яичников (РЯ) при включении в схему основного лечения препаратов, содержащих индол-3-карбинол (I3C) и сочетание I3C с эпигалокатехин-3-галлатом (EGCG).

Пациенты и методы. В исследование были включены 284 пациентки, проходившие обследование и лечение по поводу распространенного (III стадии) серозного РЯ, сопровождающегося асцитом и/или плевритом. Участниц исследования разделили на группы. Во всех группах использовался общепринятый вариант комбинированного лечения, включающий стандартную ПХТ (по схемам TP, TC, DC) и циторедуктивную операцию в наиболее оптимальном возможном объеме.

При этом у пациенток 1-й, 2-й и 3-й групп хирургической операции предшествовала неоадъювантная химиотерапия (НАХТ) (2–4 курса) с заблаговременным и пролонгированным приемом препаратов I3C (ИндинолФорто) (для 1-й группы) и его сочетания с EGCG (Промисан) (для 2-й и 3-й групп). Кроме того, пациентки 3-й группы (n = 42) после курса НАХТ и последующего оперативного вмешательства получали пролонгированную ПХТ. В качестве групп сравнения (контрольных) были приняты две группы больных асцитной формой серозного РЯ III стадии, в схему лечения которых не были включены препараты I3C. Пациентки 1-й группы сравнения (n = 40) проходили лечение по стандартной методике: циторедуктивная операция и 6 курсов АХТ. Пациентки 2-й группы сравнения (n = 80) — по схеме: НАХТ, операция и 6 курсов АХТ.

Результаты. Включение в схему НАХТ распространенного серозного РЯ препаратов I3C и его сочетания с EGCG существенно увеличивает эффективность лечения (в группах 1 (I3C), 2 (I3C, EGCG), 3 (I3C, ППХТ) частичный ответ опухоли регистрировался в 30,4%, 31,6%, 31,0% наблюдений, соответственно, в группе сравнения 2 (НАХТ, АХТ) в 10% наблюдений (p = 0,11)), что повышает возможность реализации оптимального условно радикального хирургического лечения.

Применение препаратов I3C и его комбинации с EGCG в составе стандартной комбинированной терапии серозного РЯ практически исключает асцитный вариант рецидива (в группах 1 (I3C), 2 (I3C, EGCG), 3 (I3C, ППХТ) число рецидивов РЯ, сопровождающихся асцитом составило 7,9%, 8,2%, 9,1%, соответственно; в группах сравнения 1 (АХТ) и 2 (НАХТ, АХТ) — 36,8% и 39,7%, соответственно p < 0,05); способствует сохранению чувствительности опухоли к 1-й линии химиотерапии у преимущественного числа больных (в группах 1 (I3C), 2 (I3C, EGCG), 3 (I3C, ППХТ) у 97,4%, 98,3% 97% больных, соответственно, в группе сравнения 2 (НАХТ, АХТ) и 1 (АХТ) у 78,2% и 84,2% больных, соответственно (p < 0,05)); позволяет более широко использовать повторные хирургические вмешательства (в группах 1 (I3C), 2 (I3C, EGCG), 3 (I3C, ППХТ) повторная циторедукция была выполнена 23,7%, 24,6%, 30,3% больным, соответственно, в группах сравнения 1 (АХТ) и 2 (НАХТ, АХТ) — 5,3% и 6,4% больным), что расширяет спектр возможных вариантов лечения при рецидивах РЯ.

Полный ответ опухоли в виде исчезновения всех опухолевых очагов по завершению комбинированного лечения был наиболее значимым в исследуемых группах 1 (I3C), 2 (I3C, EGCG), 3 (I3C, ППХТ) 93,5–94,7–95,2% случаев, соответственно, в то время как в группе сравнения 2 (НАХТ, АХТ) 73,8%, а в группе сравнения 1 (АХТ) 62,5%.

Большинство пациенток без прогрессирования РЯ, помимо стандартной терапии, получали препараты I3C (17,4% из группы 1), I3C и EGCG (19,7% из группы 2) и их комбинацию с пролонгированной ПХТ (21,4% из группы 3). В группах сравнения 1 и 2 количество больных без прогрессирования составило 5,0% и 2,5% соответственно.

Медиана 5-летней выживаемости составила 60 месяцев в группах 1–3, 46 месяцев в группе сравнения 1 и 44 месяца группе сравнения 2.

Заключение. Прием препаратов I3C и сочетание I3C с EGCG дополнительно к стандартной комбинированной терапии РЯ способствовал повышению ее эффективности путем формирования условий для достижения более длительной безрецидивной и общей продолжительности жизни.

Первый опыт выполнения core-биопсий образований молочной железы системой «пистолет-игла» под ультразвуковым контролем

Ключевые слова:
ультразвук, биопсия, «пистолет-игла», образования молочной железы

Keywords:
ultrasound, biopsy, needle gun, breast education

Громовенко Е.Ю., Усенко Е.Е.

МБУЗ «Клинико-диагностический Центр «Здоровье»
344011, Россия, Ростов-на-Дону, пер. Доломановский, д. 70/3
E-mail: elen511111@yandex.ru

The first experience of core biopsy breast neoplasms "needle gun" under ultrasound control

Gromovenko Ye.Yu., Usenko Ye.Ye.

Clinical-Diagnostic Center "Zdorovye"
70/3, per.Dolomanovskij, Rostov-on-Don, 344011, Russia
E-mail: elen511111@yandex.ru

Цель работы. Выявить показания, доказать преимущество проведения толстоигольных биопсий системой «пистолет-игла» разнокалиберных (в том числе мелких) образований молочных желез под ультразвуковым (УЗ)-контролем.

Пациенты и методы. С сентября 2016 г. по март 2017 г. были отобраны 65 пациенток в возрасте от 35 до 65 лет, с образованиями молочных желез (МЖ), для дообследования, верификации диагноза, определения дальнейшей тактики. Всем пациенткам выполнена Core-биопсия МЖ под УЗ-контролем. Пациентки разделены на три группы. I группа — 32 пациентки (49,23%) — с образованиями до 1,0 см (от 0,5 × 0,7 см до 0,6 × 1,0 см). Из них одна пациентка с образованием 0,45 см. II группа — 18 пациенток (27,69%) — с образованиями 1,2–2,0 см. III группа — 15 пациенток (23,08%) — с образованиями более 2,0 см (2,2 см до 3,5 см). В III группе образования были представлены гипоэхогенными (разноэхогенными) зонами, в большинстве своем с нечеткими контурами, практически все аваскулярные в режиме ЦДК. На маммограммах (ММГ) и магнитно-резонасных томограммах (МРТ) МЖ данные изменения визуализированы как зоны тяжистых фиброзных изменений. По данным МРТ МЖ, во всех образованиях трех групп пациенток отмечались явления контрастирования, с полным или частичным накоплением контрастного вещества. Биопсии выполнены по стандартной методике «пистолетом» итальянской фирмы «MEDAX», иглами 16 G ×100 мм и 18 Gx120 мм. Точность положения биопсийной иглы контролировали при сонографическом изображении, совмещая срез скана оси иглы с продольным срезом поверхности датчика.

Результаты. В 32,30% случаях (21 пациент из всех трех групп) гистологически верифицирована пролиферативная форма фиброзно-кистозной болезни (в том числе в самом мелком образовании 0,45 см из отобранных), с явлениями дисплазии, от слабой до I–II ст. — 4,6% (3 пациента I группы), очаг атипической лобулярной гиперплазии (ALH) 1,5% (1 пациентка II группы). В 4,6% случаях (3 пациента II группы) — РМЖ (умеренно-дифференцированная протоковая карцинома, инфильтративный рак). 26,15% (17 пациенток I–II групп) — фиброаденомы. 30,76% (20 человек II–III групп) — непролиферавная форма ФКБ, с выраженным склерозом стромы и дистрофическим обызвествлением. Всем пациенткам с пролиферативно-активной формой ФКБ, с дисплазией и очагами атипии, с наличием фиброаденом, выполнена секторальная резекция в условиях хирургического стационара МБУЗ КДЦ «Здоровье» с проведением срочного интраоперационного и послеоперационного гистологических исследований. Достоверность сопоставленных до-, интра- и послеоперационного морфологических диагнозов, по нашим данным, составляет 99,6%. При выявленных РМЖ в забранных образцах тканей, дополнительно проведены иммуногистохимические исследования в условиях КДЦ «Здоровье», с результатами которых пациенты направлены в онкологические учреждения города Ростова-на-Дону, для своевременного комплексного лечения.

Заключение. Показаниями к выполнению core- биопсии молочной железы под УЗ-контролем явились сонографические изменения и образования в ткани молочной железы, коррелирирующие с результатами ММГ исследования, данными контрастной МРТ МЖ, размерами от 0,45 см, наличие участков тяжистой перестройки структуры ткани молочной железы.

Выявленный РМЖ в отобранных группах пациентов составил около 5%.

Узловые формы составили более 70%, из них — пролиферативные формы ФКБ (также с элементами атипии, дисплазии) — 40%, фиброаденомы (а также на фоне пролиферативной ФКБ) — более 30%.

Core- биопсия с многократными образцами в виде «столбиков» ткани позволяет расширить морфологическую диагностику и верифицировать диагноз с непальпируемыми образованиями, тяжистыми бесструктурными изменениями в ткани молочной железы, с проведением своевременного хирургического лечения, раннего комплексного лечения, оптимального выбора органосохраняющих операций при атипии и дисплазии, РМЖ, что позволит продлить и повысить дальнейшее качество жизни пациенток.

Факторы риска рака молочных желез у девочек-подростков

Ключевые слова:
молочные железы, рак молочных желез, девочки-подростки, дисплазия молочных желез

Keywords:
breast, breast cancer, adolescent-girls, breast dysplasia

Гуменюк О.И., Черненков Ю.В.

ФГБОУ ВО «Саратовский государственный медицинский университет им. В.И. Разумовского» Минздрава России
410012, Россия, Саратов, ул. Б.Казачья, 112
E-mail: olgachap@rambler.ru

Risk factors of breast cancer in adolescent-girls

Gumeniuk O.I., Chernenkov Yu.V.

Saratov State Medical University named after V.I. Razumovsky
112, B.Kazachya Str., Saratov, 410012, Russia
E-mail: olgachap@rambler.ru

Цель. Выявить распространенность факторов риска рака молочных желез у девочек пубертатного возраста.

Пациенты и методы. Проведено анкетирование, осмотр и обследование 2371 девочек-подростков в возрасте 10–18 лет (средний возраст 15,8 ± 3,1 года). При анкетировании использовалась собственная анкета по оценке маммологического здоровья девочек-подростков. Обследование также включало ультразвуковое исследование молочных желез, щитовидной железы, органов малого таза.

Результаты. Нарушение менструального цикла (дисменорея, полименорея, гиперменорея), заболевания щитовидной железы (эндемический зоб, аутоиммунный тиреодит, гипотиреоз), раннее менархе (начало первой менструации в возрасте до 13 лет) диагностированы у каждой третьей девушки. Наличие длительной стрессовой ситуации, вредных привычек (курение) имела каждая четвертая, ожирение (с индексом массы тела более 97 центили) — каждая десятая девушка. На наличие случаев рака молочной железы у близких родственниц (матери, бабушки) указали 8% девушек. Травмы молочных желез в анамнезе имели 6% респонденток. Половина обследованных (53%) указали на наличие у них предменструальной масталгии, 7% обследованных — на наличие постоянных масталгий. Обращал внимание тот факт, что основная часть пациенток с масталгиями, считали себя здоровыми, а их мамы и бабушки считали масталгии — нормальным вариантом течения пубертатного периода. У девочек-подростков, предъявляющих жалобы на масталгии, в 63% случаев диагностирована мастопатия: с железистым компонентом в 12%, с кистозным — в 13%, фиброзным компонентом — в 38% случаев. Фиброаденома выявлена у четырех девушек.

Заключение. Девочки-подростки имеют все известные факторы риска рака молочных желез, среди которых лидируют факторы, обусловленные образом жизни (курение, стресс), а также нарушения менструального цикла и заболевания щитовидной железы. Более чем у половины девушек с масталгиями диагностируются различные формы дисплазии молочных желез. Полученные результаты диктует необходимость ежегодного профилактического маммологического обследования девочек, вступающих в пубертат; выделения группы риска среди данной категории по заболеваемости молочных желез, активное проведение лечебных и профилактических мероприятий. Масталгии, предменструальные и постоянные, являются убедительным признаков заболеваний молочных желез (в т. ч. пролиферативных форм дисплазии, увеличивающих риск развития рака в 25–30 раз) и являются показанием для маммологического обследования.

Инновационный подход к популяционному скринингу миомы матки

Ключевые слова:
миома матки, менструальные выделения, морфология биологических жидкостей, маркеры пролиферации и апоптоза

Keywords:
uterine myoma, menstrual excretions, morphology of biological fluids, markers of proliferation and apoptosis

Дикарева Л.В., Шварёв Е.Г., Уханова Ю.Ю.
ФГБОУ ВО «Астраханский медицинский университет»
414000, Россия, Астрахань, ул. Бакинская, д. 121
E-mail: geshvarev09@rambler.ru

Innovative approach to population screening of uterine myoma

Dikareva L.V., Shvarev E.G., Ukhanova Yu.Yu.
Astrakhan State Medical University
121, Bakinskaya Str., Astrakhan', 414000, Russia
E-mail: geshvarev09@rambler.ru

Эксперты ВОЗ указывают, что если для раннего выявления патологии шейки матки существует простой и эффективный PAP тест, то для диагностики на доклиническом этапе предопухолевых и опухолевых заболеваний тела матки и яичников таких тестов в настоящее время нет. С учетом нарастания масштабов заболеваемости ММ в популяции, заметного «омоложения» контингентов заболевших, начала ее формирования под влиянием различных факторов риска задолго до появления манифестных признаков заболевания необходимость разработки относительно простых, но достаточно информативных методов скрининга патологии мио-эндометрия (которые можно было бы широко использовать в условиях женской консультации!) имеет большое практическое значение.

Цель исследования: разработать диагностический тест для выявления доклинических форм ММ путем определения структурных маркеров, а также маркеров пролиферации и апоптоза в МВ и ЭС.

Методы исследования: клинический, патогистологический, цитологический, биохимический, клиновидной дегидратации БЖ, трансвагинальной эхографии, статистический.

В качестве изучаемого объекта были выбраны МВ и ЭС обследуемых пациенток т. к. именно ткань эндометрия наиболее чутко реагирует на изменения гомеостаза органов репродуктивной системы, при этом в указанных БЖ могут быть выявлены биохимические и структурные маркеры характерные для процесса формирования рассматриваемой патологии. М. А. Володиным и Е. Г. Шварёвым (1993) описана способность ряда ферментов и их изоформ накапливаться в апикальных отделах железистых клеток, а затем выделяться в состав эндометриального секрета при гиперпластических процессах и раке эндометрия, что было использовано для создания иммунохимического диагностического теста [1].

Опухолевый рост, как известно, является следствием первоначальной мутации клетки, а в дальнейшем — нарушения тканевого гомеостаза, поддерживаемого балансом между двумя процессами — клеточной пролиферацией и апоптозом. Иммуноферментный анализ МВ (в их состав кроме собственно крови и фрагментов отторгающегося эндометрия также входят эндометриальный и эндоцервикальный секрет) показал, что изменение уровней маркеров пролиферации и апоптоза (APRIL — лиганд, индуцирующий пролиферацию и TRIAL — лиганд TNF, индуцирующий апоптоз) при формировании ММ может быть выявлено задолго до появления манифестных признаков заболевания [3].

Проведенный анализ показал возможность использования маркеров пролиферации и апоптоза в комплексной диагностике ММ. Установлено, что уровни APRIL и TRAIL находятся в прямой зависимости от темпов ее роста и пролиферативной активности: так при уровне APRIL от 4,8 до 6,4 нг/мл и TRAIL от 24,0 до 27,0 пг/мл диагностировали простую ММ, а при значении APRIL от 11,1 до 14,7 нг/мл и TRAIL от 20,0 до 22,5 пг/мл — пролиферирующую, быстрорастущую ММ. Наиболее информативными для исследования оказались МВ, точность анализов которых открывает принципиально новые возможности не только для раннего выявления ММ, но и для прогнозирования темпов ее роста.

Традиционно морфологические исследования в медицине сосредоточены главным образом на клеточных элементах и тканях, тогда как особенности строения БЖ остаются малоизученными. Установлено, что в норме микроскопическая картина исследуемой капли БЖ (фации) имеет более или менее однородную структуру, а при малейшем воздействии различных повреждающих факторов (окислительных, токсичных) гидратная оболочка белков изменяется и начинаются процессы агрегации молекул [2]. При микроскопии фаций МВ больных с пролиферирующей ММ выявлены аномальные включения — параллельные структуры (83,3 ± 6,8%) — маркеры пролиферации и волокнистые структуры (50,0 ± 9,13%) — маркеры гипоксии, содержание которых было достоверно выше, чем у больных простой ММ. Фации пациенток с простой ММ характеризовались низким или средним уровнем структурирования, тогда как при пролиферирующей ММ уровень структурирования возрастал, увеличивался удельный веса маркеров патологических состояний (жгутовых трещин — 36,7%, листовидных

структур — 26,7%), свидетельствующих о нарастании гипоксии и склеротических процессах, происходящих в органе. Разработка и внедрение новых методов диагностики гормонозависимых опухолей (в том числе и ММ) на основе микроскопического изучения особенностей строения твердой фазы БЖ (фаций ЭС и МВ) в сочетании с определением уровней лигандов, индуцирующих пролиферацию (TRAIL) и апоптоз (APRIL), является одним из инновационных подходов к решению рассматриваемой клинической проблемы.

Литература

1. Шварёв Е. Г. Опухолевые маркеры в диагностике и оценке эффективности гормонотерапии рака эндометрия. Автореферат … докт. дисс. СПб., 1993.
2. Уханова Ю. Ю. Клинико-диагностическое и прогностическое значение маркеров биологических жидкостей в оценке риска пролиферации миомы матки. Автореферат … канд. дисс. Казань, 2016.
3. Шатохина С. Н., Шабалин В. Н. Диагностика различных патологических состояний по морфологической картине биологических жидкостей («Литос — система»), медицинская технология. М., 2009, 79 с.

Применение лазерных технологий в лечении генитоуринарных расстройств у больных раком тела матки после лечения

Ключевые слова:
генитоуринарные расстройства, недержание мочи, генитальный пролапс, CO2-лазер

Keywords:
genitourinary disorders, urinary incontinence, genital prolapse, CO2 laser

Доброхотова Ю.Э., Венедиктова М.Г., Ильина И.Ю., Морозова К.В., Суворова В.А.

ФГБОУ ВО «Российский национальный исследовательский медицинский университет им. Н.И.Пирогова» Минздрава России
117997, Россия, Москва, ул. Островитянова, д. 1
E-mail: doctor.suvorova@gmail.com

The use of laser technologies in the treatment of genitourinary disorders in patients with uterine cancer after treatment

Dobrokhotova Ju.E., Venediktova M.G., Ilina I.Y., Morozova K.V., Suvorova V.A.

N.I. Pirogov Russian National Research Medical University
1, Ostrovityanova Str., Moscow, 117997, Russia
E-mail: doctor.suvorova@gmail.com

Этиология тазовых расстройств носит многофакторный характер. После проведенного лечения по поводу рака тела матки наряду с хирургическим вмешательством развитию генитоуринарных расстройств способствует лучевая терапия, проводимая в составе комбинированного или комплексного лечения. Одним из распространенных и эффективных методов лечения является применение CO2-лазера с диной волны 10 600 нм. Лазерная энергия фракционно подается на стенки влагалища и область наружного отверстия уретры. Положительный эффект достигается в результате запуска процессов неоколлагенеза и неоангиогенеза, что приводит к повышению упругости тканей и улучшению трофики.

Цель. Изучить эффективность применения CO2-лазера в лечении генитоуринарных расстройств у больных раком тела матки после лечения.

Материалы и методы. В исследуемую группу (n = 40) вошли пациентки, перенесшие лечение по поводу рака тела матки в 2010–2011 гг. и имеющие один из следующих диагнозов: пролапс стенок и купола влагалища 1–2 степени (n = 19), стрессовое (n = 32) или смешанное (n = 9) недержание мочи, вульвовагинальная атрофия (n = 28). Симптомы различных генитоуринарных расстройств встречались у пациенток как изолированно, так и в совокупности. Средний возраст больных составлял 62,2 ± 4,7 года. Были проведены следующие обследования: кашлевая проба, pH-метрия влагалища, Q-tip тест, УЗИ с ЦДК стенок влагалища, перинеометрия для определения силы тазовых мышц, соноэластография в режиме реального времени, анкетирование с помощью международных опросников, таких как, PFDI-20 (Pelvic Floor Disorders Distress Inventory), VSQ (The Vulvovaginal Symptom Questionnaire), FSFI (Female Sexual Function Index). Всем пациенткам было проведено 3 сеанса воздействия CO2-лазера процедурой FemTouch на установке AcuPulse (Lumenis) с интервалом 21–28 дней, согласно руководству по применению. Энергия импульсов при вагинальном воздействии и воздействии на вульву (с применением микросканера AcuScan 120) составляла от 7,5 до 10 мДж. При воздействии на вульву использовалась местная аппликационная анестезия на основе лидокаина. Длительность процедуры FemTouch составляла 10–15 минут.

Результаты. При оценке опросника PFDI-20 медиана баллов до лечения составляла 111 [80; 127], после — 77 [65; 114], что говорит об уменьшении выраженности и снижении частоты встречаемости симптомов генитоуринарных расстройств. Отмечено статистически значимое снижение степени выраженности таких симптомов как, недержание мочи при кашле, чихании или смехе ($p = 0{,}0001$), учащенное мочеиспускание ($p = 0{,}0026$), недержание мочи вследствие сильного позыва к мочеиспусканию ($p = 0{,}0009$), чувство неполного опорожнения мочевого пузыря ($p = 0{,}0001$), чувство давления в нижних отделах живота ($p = 0{,}0003$). Медиана баллов по данным опросника FSFI увеличилась с 19 [13; 26] до 31 [20; 35], что означает улучшение качества сексуальной функции. При оценке опросника VSQ отмечена положительная динамика в отношении частоты встречаемости и степени проявлений сухости ($p = 0{,}0001$), жжения ($p = 0{,}0001$) и зуда ($p = 0{,}0015$) во влагалище и области вульвы. По данным соноэластографии в режиме реального времени отмечено повышение упругости стенок влагалища ($p < 0{,}05$), при контрольном УЗИ с ЦДК выявлено увеличение количества визуализируемых сосудов в области влагалищной стенки, что показывает улучшение трофики тканей данной области. После проведенного лечения отмечено уменьшение Q-tip угла, что говорит об уменьшении подвижности уретры, а также незначительное изменение медианы показателей pH влагалища и увеличение силы мышц тазового дна.

Заключение. Применение CO2-лазера у пациенток с генитоуринарными расстройствами после лечения по поводу рака тела матки способствует уменьшению проявлений генитального пролапса 1–2 степени, стрессового недержания мочи, вульвовагинальной атрофии и способствует улучшению качества жизни.

Опыт ведения пациенток с предраковыми заболеваниями и раком шейки матки во время беременности

Ключевые слова:
рак шейки матки, беременность, дисплазия шейки матки

Keywords:
cervical cancer, pregnancy, cervical dysplasia

Доброхотова Ю.Э.[1], Тер-Ованесов М.Д.[2], Данелян С.Ж.[2], Венедиктова М.Г.[1], Саранцев А.Н.[2], Зыков А.Е.[2], Хасан А.Ш.[2], Панова Н.П.[2], Савина Ю.А.[2], Морозова К.В.[1]

[1] ФГБОУ ВО «Российский национальный исследовательский медицинский университет им. Н.И.Пирогова» Минздрава России
117513, Россия, Москва, ул. Островетянова, д. 1
[2] ГБУЗ «Городская клиническая больница №40 г. Москвы»
129301, Россия, Москва, ул. Касаткина, д. 7

Experience in managing patients with precancerous diseases and cervical cancer during pregnancy

Dobrokhotov Y.E.[1], Ter-Ovanesov M.D.[2], Danielian S.Z.[2], Venediktova M.G.[1], Sarantsev A.N.[2],, Zykov A.E.[2], Hasan A.S.[2], Panova N.P.[2],Savina Y.A.[2], Morozova K.V.[1]

[1] Pirogov Russian National Research Medical University
1, ul. Ostrovetyanova Str., Moscow, 117513, Russia
[2] City Clinical Hospital №40 Moscow
7, Kasatkina Str., Moscow, 129301, Russia

Несмотря на все возрастающее количество скрининговых программ, рак шейки матки по прежнему остается одной из наиболее распространенных локализаций злокачественных новообразований женской репродуктивной системы. На протяжении последних 10 лет проблема распространенности рака шейки матки является одной из наиболее актуальных для здравоохранения большинства стран мира. Отмечается неуклонный прирост числа заболевших данным видом злокачественного процесса как в общей популяции, так и в группе беременных женщин, что является особенно сложной клинической проблемой по выбору тактики диагностики и лечения.

Цель: оценить клинический опыт диагностики и ведения беременных с предраковыми заболеваниями и раком шейки матки.

Материалы и методы. В исследуемую группу было включено 78 беременных с признаками предраковых и злокачественных процессов в эпителии шейки матки по данным мазка на онкоцитологию, наблюдавшихся в ГБУЗ ГКБ № 40 в период с середины 2014 по 2016 гг.

Результаты. У 61 беременной были выявлены изменения соответствующие HSIL, у 12 — результат онкоцитологии указывал на наличие suspicion рака шейки матки и у 5 пациенток выявлена злокачественная трансформация клеток эпителия шейки матки. В группе с HSIL биопсия шейки матки выполнена 53 беременным, а в остальных 8 случаях была произведена атипичная конизация шейки матки. По результатам гистологического исследования полученного материала в 6 случаях не выявлено признаков дисплазии, CIN I (LSIL) выявлен в 11 наблюдениях, HSIL верифицирован у 44 беременных (CIN II — 21 случая, CIN III– 23 случев). Рак шейки матки in situ был установлен гистологически всего у 2 пациенток группы HSIL по данным онкоцитологии, что составило 3,3% ($p < 0,05$).

В группе обследованных женщин с подозрением на рак шейки матки по онкоцитологии всем была выполнена атипичная конизация шейки матки. В 3 случаях верифицирован рак шейки матки in situ, у 7 беременных выявлены изменения эпителия в пределах HSIL (CIN II — 2 случая, CIN III– 5 случая), в 2 наблюдениях установлен рак шейки матки с минимальной инвазией (стадия T1 a1N0M0–1 случай, стадия T1 a2N0M0–1 случай). В группе с выявленной по онкоцитологии злокачественной трансформацией клеток эпителия шейки матки 2 беременным была выполнена атипичная конизация шейки матки, по результатам которой рак шейки матки T1 a1N0M0 верифицирован в 1 случае и у 1 пациентки устновлен рак шейки матки T1 a2N0M0. У беременных данной группы с клиническими признаками рака шейки матки по результатам выполненной биопсии установлен диагноз рака шейки матки Ib1 в 1 наблюдении, в 2 оставшихся случаях верифицирован рак шейки матки II стадии.

В последующем одной беременной с верифицированным раком шейки матки T1 a2N0M0 было выполнено оперативное лечение на сроке беременности 12 недель в объеме операции Вертгейма в сочетании с прерыванием беременности. Пациентке с диагнозом рак шейки макти T1b1N0M0 на первом этапе в сроке 12–13 недель гестации было выполнено прерывание беременности, с последующей тазовой лимфаденэктомие и после морфологического подтверждения отсутствия метстатического поражения тазовых лимфаузлов было выполнено органосохраняющее оперативное вмешательство в объеме влагалищной трахелэктомии.

Выводы. Полученные нами результаты подтверждают опыт предыдущих исследователей и свидетельствуют о нецелесообразности инвазивного диагностического вмешательства на шейке матки по время беременности при выявлении изменений эпителия в пределах HSIL по онкоцитологии.

Хирургическое лечение лучевых урогенитальных свищей у женщин

Ключевые слова:
новообразования мочеполовой системы, лучевые урогенитальные свищи, фистулопластик

Keywords:
neoplasms of the genitourinary system, radiation urogenital fistulas, fistuloplasty

Довлатов З.А., Лоран О.Б., Серегин А.В.

ФГБОУ ДПО «Российская медицинская академия непрерывного профессионального образования» Минздрава России
125993, Россия, Москва, ул. Баррикадная, д. 2/1, стр. 1
E-mail: dovlatov.zyaka@mail.ru

Our experience of surgical treatment of radiation urogenital fistulas in women

Dovlatov Z.A., Loran O.B., Seregin A.V.

Russian Medical Academy of Continuous Professional Education of the Ministry of Healthcare of the Russian Federation
2/1, Barrikadnaya Str., Moscow, 125993, Russia
E-mail: dovlatov.zyaka@mail.ru

Цель. Продемонстрировать возможности современных подходов к хирургическому лечению лучевых урогенитальных свищей у женщин.

Пациенты и методы. Хирургическое лечение проведено у 178 женщин 35–76 лет (медиана — 56 лет) с лучевыми урогенитальными свищами, из которых пузырно-влагалищный свищ был у 154 (86,5%) пациенток, пузырно-влагалищно-прямокишечный свищ — у 9 (5,1%), пузырно-прямокишечный свищ — у 6 (3,4%), резервуаро-влагалищный свищ — у 6 (3,4%) и пузырно-сигмоидный свищ — у 3 (1,7%). Свищи имели первичный характер в 102 (57,3%) случаях, рецидивный — в 76 (42,7%). При рецидивных свищах число предыдущих операций по фистулопластике составило от 1 до 7 операций на человека (в среднем — 2,4). Лучевая терапия была проведена по поводу рака шейки матки у 120 пациенток, рака мочевого пузыря — у 30, рака прямой кишки — у 16, рака тела матки — у 10, рака сигмовидной кишки — у 1, сочетанного рака шейки матки и рака мочевого пузыря — у 1. По поводу указанных онкологических заболеваний в 140 (78,7%) случаях, кроме лучевой или химиолучевой терапии, было проведено оперативное вмешательство в рамках мультимодального лечения. Сроки диагностирования лучевых свищей составили от 4 месяцев до 10 лет (медиана — 27 месяцев) после курса радиотерапии. Размер свища в наибольшем измерении составил менее 1,5 см у 51 (28,7%) пациентки, 1,5–3 см — у 102 (57,3%) и более 3 см — у 25 (14%).

Результаты. При первичных свищах операцию выполняли при медиане 14 месяцев с момента их образования, рецидивных — при медиане 13 месяцев после предыдущей операции. В 158 (88,8%) случаях произведена органосохраняющая операция, в 20 (11,2%) — органоуносящая операция (экзентерация тазовых органов). Из 158 органосохраняющих операций в 112 (70,9%) случаях отмечен положительный эффект, в 46 (29,1%) — рецидив свища. При первичном свище негативный результат операции отмечен в 14,3%, рецидивном свище — в 53,3%. При использовании трансплантата (лоскут Марциуса, «Коллост») рецидив свища отмечен в 22,6%, без использования — в 46,5%. При предварительной колостомии при кишечных свищах рецидив отмечен в 20%, без нее — в 100%. Из 46 пациенток с рецидивом после первой операции 5 пациенток воздержались от повторной операции, 2 пациенткам в связи с выраженными постлучевыми изменениями тканей выполнено только суправезикальное отведение мочи, и у 39 пациенток выполнена повторная операция с использованием трансплантата, а при вовлечении кишечника после предварительной колостомии. Положительный результат после повторной операции достигнут у 43,6% (17/39) пациенток. Среди 22 пациенток с двумя рецидивами в 14 случаях произведена третичная операция с использованием трансплантата, после которой заживление свища произошло в 42,9% (6/14) наблюдениях. Таким образом, общий показатель положительного результата оперативного лечения достиг уровня 85,4% (135/158).

Заключение. Современные подходы к хирургическому лечению лучевых урогенитальных свищей у женщин позволяют добиться достаточно высоких показателей успеха лечения. Основными факторами, способствующими повышению эффективности лечения таких свищей, могут быть признаны большой хирургический опыт учреждения, соблюдение сроков лечения (не ранее 12 месяцев после возникновения свищей), использование различных трансплантатов для создания межсвищевого барьера и предварительное отведение кишечного содержимого при кишечных свищах.

Экзентерация органов таза у женщин при опухолях мочеполовой системы: качество жизни и выживаемость пациентов

Ключевые слова:
экзентерация органов таза, рак органов мочеполовой системы, качество жизни, выживаемость пациентов

Keywords:
pelvic exenteration, urogenital cancer, quality of life, survival of patients

Довлатов З.А., Лоран О.Б., Серегин А.В.

ФГБОУ ДПО «Российская медицинская академия непрерывного профессионального образования» Минздрава России
125993, Россия, Москва, ул. Баррикадная, д. 2/1, стр. 1
E-mail: dovlatov.zyaka@mail.ru

Women pelvic exenteration for urogenital cancer: quality of life and survival of patients

Dovlatov Z.A., Loran O.B., Seregin A.V.

Russian Medical Academy of Continuous Professional Education of the Ministry of Healthcare of the Russian Federation
2/1, Barrikadnaya Str., Moscow, 125993, Russia
E-mail: dovlatov.zyaka@mail.ru

Цель. Оценить влияние экзентерации органов таза при опухолях органов мочеполовой системы на качество жизни и выживаемость пациентов.

Пациенты и методы. Экзентерация органов таза выполнена у 92 женщин 37–74 лет (медиана — 53 года) по поводу рака мочевого пузыря (РМП) в 45 (48,9%) случаях и рака шейки матки (РШМ) — в 47 (51,1%). При РМП стадии были распределены следующим образом: $T_1N_0M_0G_3$–3 человека; $T_{2a\text{-}b}N_0M_0G_{1–3}$–14; $T_{2a\text{-}b}N_1M_0G_{1–3}$–2; $T_{3a\text{-}b}N_0M_0G_{1–3}$–17; $T_{3a\text{-}b}N_1M_0G_{1–3}$–5; $T_{3a\text{-}b}N_0M_1G_{1–3}$–1; $T_{4a}N_0M_0G_{1–3}$–3. Из 45 больных РМП 16 (35,6%) человек получали неоадъювантную химиотерапию. Среди больных РШМ выделены следующие группы: больные с первичным РШМ с прорастанием опухоли в мочевой пузырь ($T_{4\,a}N_{0–1}$ $M0_{–1}$) — 22 человека; больные с неизлеченным первичным РШМ ($T_{3b}N_{0–1}$ M_0) после завершения курса химиолучевой терапии в сроки 1–2 месяца — 8 человек; больные с рецидивным РШМ ($T_{1–3}N_0M_0$) — 17 человек (I стадия — 3 случая, II стадия — 8 случаев, III стадия — 6 случаев). Передняя экзентерация произведена у 82 (89,1%) пациенток, тотальная — у 10 (10,9%). Медиана послеоперационного наблюдения составила 51 мес. (3–104 мес.). В послеоперационном периоде химио- или химиолучевая терапия применена у 63 (68,5%) пациенток, различные операции по поводу отдаленных метастазов — у 7 (7,6%). Качество жизни после операции изучали с помощью опросника SF-36.

Результаты исследования. Качество жизни пациенток в течение 60 лет после экзентерации тазовых органов, в целом, не ухудшилось, а, наоборот, практически по всем аспектам улучшилось, в том числе по ряду параметров (физическое функционирование; ролевое функционирование, обусловленное физическим состоянием; интенсивность боли; социальное функционирование) имело место статистически значимое его улучшение. Такая тенденция, возможно, объясняется тем, что избавление пациенток от онкологического заболевания и коррекция последствий его лечения с обеспечением хороших функциональных результатов со стороны мочевой и пищеварительной систем позволили компенсировать ущерб, обусловленный травматичным оперативным вмешательством в виде экзентерации тазовых органов. 5-летняя общая и безрецидивная выживаемость пациенток после экзентерации тазовых органов составила 60,9±15,8% и 55,4±12,6% соответственно. Наши данные находятся в числе наиболее лучших результатов общей и безрецидивной выживаемости пациенток после экзентерации органов таза в сравнении с аналогичными показателями из мировой литературы.

Заключение. Достижение относительно высоких результатов лечения и качества жизни пациенток при экзентерации тазовых органов, возможно, объясняется достаточно большим хирургическим опытом и высоким уровнем материально-технической оснащенности нашего учреждения. Поэтому преимущественное выполнение такого сложного вмешательства на базе референс-центров можно рассматривать как одно из важнейших условий улучшения результатов лечения такой категории пациенток.

Рак влагалища и выпадение внутренних половых органов

Ключевые слова:
пролапс гениталий у женщин, декубитальные язвы, рак шейки матки и влагалища

Keywords:
prolapse of genital in women, vagina ulcer, cancer coli uteri and vaginae

Евсюкова Л.В.

ФГБОУ ВО «Рязанский государственный медицинский университет им. академика И.П.Павлова» Минздрава России
390026, Россия, Рязань, ул. Высоковольтная, д. 9
E-mail: levsjuk@yandex.ru

Vagina cancer and prolapse of internal genitalia

Evsyukova L.V.

Ryazan State Medical University named after academician I.P.Pavlov
9, Vysokovol'tnaya Str., Ryazan', 390026, Russia
E-mail: levsjuk@yandex.ru

В настоящее время злокачественные новообразования органов репродуктивной системы женщин — проблема высокой социальной значимости. Статистические данные по заболеваемости раком влагалища и вульвы в РФ появились только в 2011 г. С тех пор, ежегодно выявляется более 400 случаев злокачественных новообразований влагалища (в 2011 г. в России заболеваемость составляла 418 случаев, в 2014 г. — 458), из них доля ВПЧ-ассоциированных ЗНО влагалища — 40%. Рак влагалища в большей своей части (2/3 случаев) регистрируется у женщин в возрасте старше 60 лет.

Если при раке шейки матки временем инфицирования вирусом папилломы человека считается половой дебют, когда незрелый организм девочки имеет эктопию цилиндрического эпителия на шейке матки, то в постменопаузальном периоде местом инфицирования ВПЧ могут стать трофические изменения стенок влагалища на фоне гипоэстрогении и особенно при наличии декубитальных язв при вывороте стенок влагалища, даже при отсутствии половых контактов. У женщин пожилого возраста выпадение внутренних половых органов является довольно распространенной патологией, которая в структуре гинекологической заболеваемости составляет около 30%. Декубитальные язвы воспринимаются пациентами, да и врачами, как обыденное и неизбежное осложнение полного выпадения стенок влагалища, требующие лечение и обследование только на до госпитальном этапе перед операцией. Но под маской декубитальных язв шейки матки или влагалища могут скрываться неопластические процессы, что в рутинной практике, при отсутствии онкологической настороженности у врачей приводит к запоздалой диагностике и лечению злокачественных новообразований. Стратегической задачей профилактики онкологических заболеваний является ранняя диагностика их, а для этого необходимо повышать уровень знаний врачей акушеров-гинекологов и онкологов. Насколько сложно бывает поставить диагноз опухоли влагалища даже при визуализации типичной картины карциномы, демонстрируется следующим клиническим наблюдением.

Пациентка М., 72 лет, поступила в гинекологическое отделение повторно для решения вопроса об оперативном лечении по поводу полного выпадения половых органов и неэффективности лечения декубитальных язв в течение длительного времени (более 10 лет). Из анамнеза известно, что пациентка находится в постменопаузе 24 года, менструальная функция не нарушалась, имела 12 беременностей, две из которых закончились физиологическими родами здоровыми детьми массой более 4000 г, в родах были разрывы промежности, другие беременности завершались медабортами. Опущение стенок влагалища диагностировано в возрасте 50 лет, постепенно прогрессировало. Позже неоднократно проводилось лечение в амбулаторных и стационарных условиях по поводу декубитальных язв, последний эпизод 2 месяца назад, но без эффекта.

Гинекологический осмотр при поступлении был аналогичен предыдущему и выявил полное выпадение стенок влагалища, на которых имелись разрастания в виде цветной капусты, выступавшие за слизистую передней поверхности грыжевого мешка, доходящие до уретры, распространяющиеся на всю правую стенку и имеющие грибовидную форму, ломкие, кровоточащие и твердые на ощупь. Эти разрастания располагались на широком инфильтрированном основании, ограничивали подвижность влагалищной стенки. Справа имелась кровоточащая плотная язва, имеющая форму кратера, с инфильтрированным основанием, вокруг которой определялись участки некротизированных тканей с отторгающимися крошковидными массами, гнойным отделяемым с резким гнилостным запахом. Шейка матки при этом оставалась практически чистой. Заправить выпавшие органы не представлялось возможным, из-за плотной инфильтрации стенок влагалища, и по той же причине пропальпировать содержимое грыжевого мешка было затруднено.

Гистологическое заключение впервые за 10 лет взятой биопсии опухоли влагалища: неороговевающий плоскоклеточный рак влагалища. Интерес представленного наблюдения обусловлен редким сочетанием рака влагалища и выпадения половых органов, запоздалой диагностикой видимого невооруженным глазом злокачественного новообразования, при участии в данном случае нескольких врачей. Это еще раз говорит о необходимости повышать бдительность докторов в плане онкологической настороженности, особенно при нетипичном течении заболеваний.

Эффективность платиносодержащей химиотерапии в лечении больных трижды негативным раком молочной железы

Ключевые слова:
трижды негативный рак молочной железы, химиотерапия

Keywords:
triple negative breast cancer, chemotherapy

Енилеева А.А., Смирнова И.А., Киселева М.В., Лозовая Ю.А.

Медицинский радиологический научный центр им. А.Ф. Цыба – филиал ФГБУ «Национальный медицинский исследовательский радиологический центр» Минздрава Росссии
249036, Россия, Калужская область, Обнинск, ул. Королёва, 4
E-mail: alena.enileeva@yandex.ru

The efficiency of platinum chemotherapy regimens in the treatment of patients triple negative breast cancer

Enileeva A.A., Smirnova I.A., Kiseleva M.V., Lozovaja Y.A.

A. Tsyb Medical Radiological Research Centre – Branch of the National Medical Research Radiological Centre of the Ministry of Health of the Russian Federation (A. Tsyb MRRC)
4, ul. Koroleva, Obninsk, Kaluga region, 249036, Russia
E-mail: alena.enileeva@yandex.ru

На данный момент, нет единых стандартов лечения больных трижды негативным раком молочной железы (ТН РМЖ), и схемы химиотерапии, выбираются на основании тех же принципов, что и для других подтипов РМЖ. В неоадъювантное лечение ТН РМЖ, как правило, входят антрациклины, таксаны, препараты платины. В настоящее время нет четких данных, рекомендующих использование препаратов платины в качестве химиотерапии ТН РМЖ, а включение препаратов платины в терапию сопровождается увеличением токсичности лечения, при этом, значимого увеличения безрецидивной и общей выживаемости не получено.

Цель. Оценка эффективности различных схем неоадъювантной химиотерапии по результатам полного морфологического ответа опухоли у больных трижды негативным раком молочной железы.

Материалы и методы. В клинике центра за 2015–2016 гг. проведено лечение 70 больных ТН РМЖ в возрасте от 30 до 72 лет, средний возраст пациентов 48 лет. Распределение по стадиям заболевания: ст. T1–2N0M0–25 больных; T1–3N1–2M0–29 больных; T1–3N3M0–16 больных. Неоадъювантная ПХТ у пациентов 1-й группы (n = 21) включала 12 курсов ПХТ по схеме Паклитаксел еженедельно, в сочетании с препаратом Карбоплатин 1 раз в 21 день+ 4 курса ПХТ по схеме Доксорубицин + Циклофосфан 1 раз в 21 день. Во 2-й группе (n = 23) — 12 курсов ПХТ по схеме Паклитаксел в монорежиме, еженедельно + 4 курса по схеме Доксорубицин + Циклофосфан 1 раз в 21 день. В 3 группе (n = 26) проводилось 6–8 курсов ПХТ по схеме 5-Фторурацил + Доксорубицин + Циклофосфан 1 раз в 21 день.

Результаты. Частота полных морфологических ответов в 1-й группе отмечалась у 16 больных (76,2%), частичная регрессия у 5 пациентов (23,8%). Во 2-й группе полный ответ достигнут у 11 больных (47,8%), частичный ответ — у 12 больных (52,2%); в 3-й группе полный ответ у 4 больных (15,4%), частичный ответ — у 22 пациентов (84,6%).

Выводы. При использовании режима химиотерапии, включающего Паклитаксел в дозоуплотненном режиме, в сочетании с Карбоплатином по схеме 1 раз в 21 день + 4 курса по схеме Доксорубицин+Циклофосфан по схеме 1 раз в 21 день, позволяют добиться полного морфологического ответа в 67,6% случаев.

Активация WNT-сигнального пути у пациенток с миомой матки

Ключевые слова:
миома матки, эпигенетика, эпигенетические механизмы, ДНК метилирование, WNT-сигнальный путь, ген *WIF1*

Keywords:
myoma, epigenetics, epigenetic mechanisms, DNA- methylation, Wnt signaling pathway, gene *WIF1*

Есенеева Ф.М.[1], Шалаев О.Н.[4], Хамошина М.Б.[1], Оразмурадов А.А.[1], Киселев В.И.[2], Салимова Л.Я.[3]

[1] Российский университет дружбы народов
117198, Россия, Москва, ул. Миклухо-Маклая, д. 6
[2] Институт медико-биологических проблем ФГБОУ ВПО «Российский университет дружбы народов»
115093, Россия, Москва, ул. Подольское шоссе, д. 8. стр. 5, офис 501
[3] Городская клиническая больница им. В.М.Буянова
115516, Россия, Москва, ул. Бакинская, д. 26
[4] ГБУЗ ЯНАО «Ноябрьская центральная городская больница»
629806, Россия, Ямало-Ненецкий автономный округ, Ноябрьск, ул. Муравленко, 42б
E-mail: eseneeva85@bk.ru

Activation of WNT-signal way in patients with myoma utery

Eseneeva F.M.[1], Shalaev O.N.[4], Khamoshina M.B.[1], Orazmuradov A.A.[1], Kiselev V.I.[2], Salimova L.Y.[3]

[1] Peoples Friendship University of Russia (RUDN University)
6, Miklukho-Maklaya Str., Moscow, 117198, Russia
[2] The Institute of Biomedical Problems of RUDN,
8/5, office 501, Podol'skoe shosse, Moscow, 115093, Russia
[3] V.M. Buyanov's City Clinical Hospital
26, Bakinskaya Str., Moscow, 115516, Russia
[4] Noyabrsk City Clinical Hospital
42b Muravlenko Str., Noyabr'sk, 629806, Russia
E-mail: eseneeva85@bk.ru

Цель: изучить патогенетическое значение ДНК-метилирования в развитии и прогнозировании миомы матки гена WNT-ингибирующего фактора 1 (WIF1) при миоме матки по сравнению с тканью нормального миометрия.

Методы: изучены образцы биоптатов миоматозного узла миометрия, полученные в ходе консервативной миомэктомии или экстирпации матки у 30 пациенток в возрасте от 35 до 45 лет (средний возраст 40 лет). В контрольную группу вошли образцы биоптатов нормального миометрия, взятые у тех же самых пациенток. Все образцы прошли этапы выделения ДНК, проведения «тачдаун» ПЦР-амплификации, секвенирования и статистического анализа результатов секвенирования.

Результаты. Выявлено гиперметилирование в области промотора гена фактора *WIF1* в биоптатах миоматозного узла по сравнению со здоровым миометрием.

Заключение. Метилирование *WIF1*, приводящее к активации WNT-сигнального пути, может играть ключевую роль в патогенезе миомы матки и требует дальнейших исследований в этом направлении.

Планирование лечения у больных местнораспространенным раком вульвы

Ключевые слова:
вульва, рак, местнораспространенный, лечение

Keywords:
vulvar cancer, locally common, treatment

Жаров А.В.

ФГБОУВО «Кубанский государственный медицинский университет» Минздрава России
350007, Россия, Краснодар, ул. Седина, д. 4
E-mail: zharov.1966@yandex.ru

Treatment planning of patients locally common cancer of the vulva

Zharov A.V.

Kuban State Medical University of the Ministry of Health of Russia
4, Sedina Str., Krasnodar, 350007, Russia
E-mail: zharov.1966@yandex.ru

Несмотря на визуальную локализацию рака вульвы каждая вторая пациентка поступает в специализированное лечебное учреждение с местнораспространенными формами заболевания, когда опухолевый процесс переходит на влагалище, уретру, анус, имеются метастазы в регионарных лимфатических узлах. В данной ситуации для лечения больной недостаточно использования какого-либо одного метода специальной терапии и необходим многокомпонентный подход.

Цель. Оптимизировать лечебную тактику у больных местнораспространенным раком вульвы.

Методы исследования. Более 20 лет мы применяем многокомпонетный подход к лечению больных местнораспространенным раком вульвы. На первом этапе лечения используется неоадьювантная ПХТ, которая позволяет добиться существенной резорбции опухоли без негативных последствий, свойственных предоперационной лучевой терапии. Негативным является быстрое развитие лучевых реакций, особенно у пациенток с опухолью на нейродистрофическом фоне тканей вульвы, быстрым присоединением серьезного воспаления с выраженным болевым синдромом, а послеоперационный период сопровождается частым нагноением послеоперационной раны с вялым и длительным ее заживлением. На втором этапе выполняется хирургическое вмешательство с использованием комбинированных операций с резекцией влагалища и/или уретры. Лимфаденэктомия выполняется единым блоком с вульвой с обязательным иссечением паховых складок. Образовавшийся обширный раневой дефект, закрывается с использованием кожно-фасциальных лоскутов на ножке с задних поверхностей бедер. На третьем этапе проводим послеоперационную лучевую терапию на область первичного очага и при наличии метастазов в удаленных лимфатических узлах на зоны регионарного метастазирования.

Результаты. Данная тактика позволила добиться следующих отдаленных результатов лечения. В целом при опухолях с распространением T2–3N0–2 пятилетняя выживаемость составила 80,7% случаев. При T2N0–2 и T3N0–2 соответственно 83,6% и 75,0% наблюдений. Поражение регионарных лимфатическим узлов заметно снижало результаты лечения. Так, при отсутствии метастазов с размером первичного очага T2–3 пятилетняя выживаемость составила 93,0% случаев, а при их наличии — 67,5% наблюдений.

Заключение. Неоадьювантная ПХТ позволяет добиться хорошей резорбции опухоли без увеличения числа послеоперационных осложнений. Комбинированные и реконструктивно-пластические операции позволяют расширить возможности для радикального хирургического вмешательства с одновременно лучшими функциональными и косметическими результатами лечения. Послеоперационная лучевая терапия снижает риск местных и локо-регионарных рецидивов.

Биопсия предстательной железы под fusion контролем

Ключевые слова:
рак простаты, магнитно-резонансная томография (МРТ), таргетная биопсия, fusion-изображение

Keywords:
prostate cancer, magnetic resonance imaging (MRI), targeted biopsy, fusion image

Зырянов А.В.[1,2], Кельн А.А.[1,2], Ощепков В.Н.[2], Пономарев А.В.[1,2], Суриков А.С.[1,2]

[1] Областной урологический центр, ОАО МСЧ «Нефтяник»
625032, Россия, Тюмень, ул. Ю.Семовских, д. 1
[2] ГАУЗ ТО «МКМЦ «Медицинский город»
625000, Россия, Тюмень, ул. Барнаульская, д. 32
E-mail: artyom-keln@yandex.ru

Prostate biopsy under fusion control

Zyryanov A.V.[1,2], Keln A.A.[1,2], Oschepkov V.N.[2], Ponomarev A. V.[1,2], Surikov A.S.[1,2]

[1] Regional Urological Center, MSP "Neftyanik"
1, U.Semovskich Str., Tyumen, 625032, Russia
[2] MCMC «Medical city»
32 Barnaulskiy Str., Tyumen, 625000, Russia
E-mail: artyom-keln@yandex.ru

Биопсия под МРТ-ТРУЗ контролем зачастую является референсным методом диагностики, когда, несмотря на наличие клинических подозрений на РПЖ, стандартная биопсия или другие методики не позволяют подтвердить или исключить неопластический процесс. Данный вид биопсии позволяет топографически точно локализовать процесс в пораженном органе и оценить его распространение.

Цель исследования. Продемонстрировать необходимость выполнение повторных fusion биопсии с целью диагностики рака предстательной железы.

Материалы и методы. В период с сентября 2016 по март 2017 года в отделении онкоурологии областного урологического цента ОАО МСЧ Нефтяник 38 была выполнена методика fusion биопсии предстательной железы. Ранее все пациенты были подвергнуты стандартной биопсии под ТРУЗ контролем. Возрастной диапазон пациентов — от 44 до 70 лет (средний возраст пациентов 61,3 ± 6,5). Уровень ПСА у данной группы больных — от 0,2 до 34,16 нг/мл в среднем 10,4 ± 9,6 нг/мл, средний объем предстательной железы — 50,8 (29,2–98,0) см3. У большинства пациентов (n = 26, 68,2%) диагностирован уровень ПСА в «серой зоне» 4–10 нг/мл. Показания для проведения fusion-биопсии: пациенты с отрицательными биопсиями в анамнезе, но стойким подозрением на РПЖ 12 (31,5%); пациентам с предраковыми состояниями после первичной биопсии, атипичная мелкоацинарная пролиферация (ASAP) — 10 (26,4%); простатическая интраэпителиальная неоплазия — ПИН) — 16 (42,1%). С целью объективизации оценка МРТ-изображений производится врачом-рентгенологом по общепринятой системе отчета и информации при визуализации простаты (PIRADS): III балла изменения выявлены у 23 пациентом (60,5%), IV — 8 (21,1%), V — 7 (18,4%).

Результаты и обсуждения. По результатам fusion биопсии аденокарцинома ПЖ была диагностирована у 20 (52,7%) больных, у 12 (31,5%) пациентов выявлена высокая ПИН и у 6 (15,8%) — доброкачественная гиперплазия в сочетании с хроническим простатитом. Наибольший процент выявленной РПЖ отмечался при использовании схемы биопсии, состоящей из 24 точек. При увеличении числа полученных столбиков ткани с 24 до 26 и 39 выявляемость аденокарциномы составила 21%, 21% и 10,5% соответственно. Анализ полученных результатов показал, что аденокарцинома локализовалась изолированно в 1 фрагменте ткани у 4 пациентов (20%) и опухоль занимала ≤10% ткани биоптата у 3 (15%), у 7 (35%) пациентов — в двух фрагментах, у 3 (15%) — в 3 фрагментах, у 3 (15%) — в 4 фрагментах, у 2 (10%) — в 5 фрагментах, у 1 (5%) — в 7 фрагментах. Благодаря раздельному размещению получаемых фрагментов ткани было установлено, что наиболее часто встречаемая локализация РПЖ отмечена в периферических отделах ПЖ (60%). По результатам выполнения fusion биопсии РПЖ с суммой баллов 6 по шкале Глисона у11 (55%), 7 баллов у 7 (35%) и 8–10 баллов у 2 (10%) пациентов соответственно. Индекс по шкале Глисона 7 баллов подразделялся на 2 группы: у 2 пациентов имелись паттерны 3+4 (10%), у 5 (25%) 4+3.

Заключение. Выполнение повторной fusion биопсии ПЖ позволило диагностировать РПЖ у 52,7% пациентов, перенесших ранее одну стандартную трансректальную биопсию. Улучшение выявляемости РПЖ при выполнении повторной fusion биопсии происходит в основном за счет локализованных форм РПЖ.

Формирование в России концепции здорового образа жизни как основа профилактики неинфекционных заболеваний

Ключевые слова:
здоровый образ жизни, профилактика

Keywords:
healthy lifestyle, prevention

Каприн А.Д.[1], Александрова Л.М.[2], Старинский В.В.[1]

[1] ФГБУ «Национальный медицинский исследовательский радиологический центр» Минздрава России
249036, Россия, Калужская область, Обнинск, ул. Королёва, 4
[2] Московский научно-исследовательский онкологический институт имени П.А. Герцена – филиал ФГБУ «Национальный медицинский исследовательский радиологический центр» Минздрава России
125284, Россия, Москва, 2-й Боткинский проезд, 3
E-mail: mnioi.alex@mail.ru

Formation of the concept of a healthy lifestyle in Russia as a basis for the prevention of noncommunicable diseases

Kaprin A.D.[1], Aleksandrova L.M.[2], Starinskii V.V.[1]

[1] National Medical Research Radiological Centre of the Ministry of Health of the Russian Federation
4, ul. Koroleva, Obninsk, Kaluga region, 249036, Russia
[2] P. Hertsen Moscow Oncology Research Institute – Branch of the National Medical Research Radiological Centre of the Ministry of Health of the Russian Federation
3, 2nd Botkinskiy proezd, Moscow, 125284, Russia
E-mail: mnioi.alex@mail.ru

Здравоохранение Российской Федерации рассматривает проблему формирования здоровья и здорового образа жизни (ЗОЖ) как одно из приоритетных направлений развития, что отражено в нормативных документах государственного и ведомственного уровня. Согласно Концепции развития системы здравоохранения в Российской Федерации до 2020 г. «сохранение и укрепление здоровья населения Российской Федерации возможно лишь при условии формирования приоритета здоровья в системе социальных и духовных ценностей российского общества путем создания у населения экономической и социокультурной мотивации быть здоровым и обеспечения государством правовых, экономических, организационных и инфраструктурных условий для ведения здорового образа жизни». В целях совершенствования политики в сфере здравоохранения, направленной на сохранение и укрепление здоровья граждан, Президентом Российской Федерации В. В. Путиным был подписан указ, ориентированный на формирование ЗОЖ россиян. Важнейшую роль в улучшении здоровья населения и увеличении продолжительности жизни должно играть формирование единой профилактической среды, основным компонентом которой является ЗОЖ, повышение престижности здоровья как фактора активного и творческого долголетия.

Пропаганда ЗОЖ влечет за собой ряд важных положительных тенденций развития системы здравоохранения и общества в целом. Возрастает роль профилактической составляющей оказания медицинской помощи, что способствует снижению, во-первых, распространенности среди населения факторов риска (ФР) развития социально значимых заболеваний, в том числе онкологических, во-вторых, показателей заболеваемости и инвалидизации, в-третьих, экономических затрат государства на лечение и социальные выплаты.

Профилактика рассматривается как активный метод укрепления и сохранения здоровья населения, при этом существующие в настоящее время подходы в пропаганде основ ЗОЖ преимущественно направлены лишь на профилактику ФР. Ведущими изменяемыми поведенческими ФР развития неинфекционных заболеваний являются употребление табака, нерациональное питание, недостаточная физическая активность и пагубное употребление алкоголя. По оценкам экспертов воздействие на них позволит предотвратить, по меньшей мере, 80% болезней сердца, инсультов и случаев диабета, 40% случаев ЗНО.

Участие в формировании ЗОЖ является неотъемлемой частью профессиональной деятельности каждого медицинского работника независимо от специальности и занимаемой должности. Препятствием в проведении эффективной работы по профилактике неинфекционных заболеваний и формированию основ ЗОЖ в практическом здравоохранении являются прежде всего профессиональные причины, обусловленные недостатком знаний и навыков по организации работы с населением, возникающим в результате преимущественной ориентации врачей на лечебную работу, а также низкой вовлеченностью среднего медицинского персонала в профилактическую деятельность.

Литература

1. Концепция развития системы здравоохранения в Российской Федерации до 2020 года. Федеральный справочник. 2010; 12: 119–148.
2. О совершенствовании государственной политики в сфере здравоохранения: Указ Президента РФ от 7 мая 2012 г. № 598.
3. Резолюция первого национального съезда врачей Российской Федерации.
4. Зыбуновская Н. В., Покида А. Н. Здоровый образ жизни как социальная ценность и реальная практика. Социология власти. 2010; 7: 48–55.
5. Доклад о ситуации в области неинфекционных заболеваний в мире, 2014. Женева: ВОЗ 2014.
6. Радченко О. Р., Уразманов А. Р., Мусин Н. М. О подготовке медицинских кадров по программам профилактики неинфекционных заболеваний и формирования основ здорового образа жизни. Фундаментальные исследования 2014; 10–9: 1786–1789.

Возможности фаллосцинтиграфии у пациентов с васкулогенной эректильной дисфункцией

Ключевые слова:
эректильная дисфункция, фаллосцинтиграфия, узи полового члена

Keywords:
erectile dysfunction, penile scintigraphy, ultrasound of the penis

Каприн А.Д., Костин А.А., Леонтьев А.В., Лазутина Т.Н., Пылова И.В., Халимон А.И. Иваненко К.В., Круглов Д.П., Попов С.В., Мангутов Ф.Ш.

ФГБУ «Национальный медицинский исследовательский радиологический центр» Минздрава России
249036, Россия, Калужская область, Обнинск, ул. Королёва, 4
E-mail: faridv7@gmail.com

Value of penile scintigraphy with vasculogenic erectile dysfunction

Kaprin A.D., Kostin A.A., Leont'ev A.V., Lazutina T.N., Pylova I.V., Khalimon A.I., Ivanenko K.V., Kruglov D.P., Popov S.V., Mangutov F.Sh.

National Medical Research Radiological Center of the Ministry of health of the Russian Federation
4, ul. Koroleva, Obninsk, Kaluga region, 249036, Russia
E-mail: faridv7@gmail.com

Эректильная дисфункция (ЭД) — постоянная или периодическая неспособность достижения и/или поддержания эрекции, достаточной для проведения полового акта. Органическая ЭД зачастую возникает вследствие сосудистых нарушений. Существенное значение в развитии ЭД принадлежит эндотелиальной дисфункции. Нарушение кровотока в сосудах может манифестировать ЭД, а также атеросклерозом коронарных артерий. При васкулогенной ЭД часто возникает необходимость комплексной, расширенной диагностики с привлечением не только ультразвуковой допплерографии, но и других методов лучевой диагностики.

Цель исследования: улучшить результаты диагностики ЭД с помощью использования малоинвазивного метода — фаллосцинтиграфии.

Материалы и методы. Нами было обследовано 88 мужчин, с жалобами на нарушения эрекции, средний возраст был 55 ± 6 лет. Всем пациентам выполняли стандартное клиническое обследование. Все больные заполняли опросники МИЭФ (международный индекс эректильной функции) и AMS — Aging Male Screening (опросник возрастных симптомов). Пациентам также выполняли УЗИ полового члена и фаллосцинтиграфию.

Результаты и обсуждение. Все обследованные пациенты (n = 88) предъявляли жалобы на снижение качества и уменьшение количества спонтанных эрекций, медленное увеличение напряжения (тумесценции) полового члена во время полового акта.

Результаты анализа опросника МИЭФ демонстрировали, что в исследуемой группе было 12 (13,6%) больных с тяжелой степенью ЭД, 19 (21,5%) — с умеренной, 28 (31?8%) с умеренно-легкой степенью, 31 (23,8%) — с легкой степенью.

По данным УЗИ полового члена в основной группе у пациентов зафиксированы признаки ЭД у 50 (56,8%) мужчин. Из них артериальная недостаточность сосудов полового члена выявлена у 21 (23,6%) человек, веноокклюзивная ЭД у 17 (19,3,5%) больных, смешанная ЭД у 11 (12,5%). У 38 (43,2%) пациентов не зафиксированы какие-либо структурные изменения при фармакодопплерографии полового члена.

Применение методики фаллосцинтиграфии позволяет оценить состояние микроциркуляторного русла полового члена. У 12 мужчин (13,6%) при фаллосцинтиграфии патологических изменений не было выявлено, поэтому ЭД у них определена как психогенная. У 27 (30,6%) человек при радиоизотопном исследовании была выявлена артериальная ЭД, у 21 (23,9%) — веноокклюзивная ЭД, у 28 (31,9%) отмечено нарушение микроциркуляции в кавернозных телах полового члена.

Выводы. Фаллосцинтиграфия продемонстрировала высокую чувствительность (87,5%) и специфичность (80%) по сравнению с УЗИ (78,9% и 60% соответственно) в диагностике нарушений микроциркуляции кавернозных тел полового члена.

Неоадъювантная комбинированная химиотерапия первично-неоперабельного рака шейки матки

Ключевые слова:
рак шейки матки, неоадъювантная регионарная химиотерапия

Keywords:
cervical cancer, neoadjuvant regional chemotherapy

Каприн А.Д., Костин А.А., Рерберг А.Г., Новикова Е.Г., Чулкова О.В., Геворкян А.Р., Хохриков Г.И., Сидоров Д.Ю.

Московский научно-исследовательский онкологический институт им. П.А. Герцена – филиал ФГБУ «Национальный медицинский исследовательский радиологический центр» Минздрава России
125284, Россия, Москва, 2-й Боткинский проезд, 3
Email: arerberg@yandex.ru

Neoadjuvant combined chemotherapy for primary inoperable cervical cancer

Kaprin A.D., Kostin A.A., Rerberg A.G., Novikova E.G., Chulkova O.V., Gevorkyan A.R., Khokhrikov G.I., Sidorov D.Y.

P. Hertsen Moscow oncology research institute – Branch of the National Medical Research Radiological Centre of the Ministry of Health of the Russian Federation
3, 2nd Botkinsky proezd, Moscow, 125284, Russia
Email: arerberg@yandex.ru

Цель. Оценить эффективность и безопасность применения комбинированного введения препаратов при неоадъювантной внутриартериальной химиотерапии местно-распространенного рака шейки матки.

Пациенты и методы. В исследование включена 21 женщина с диагнозом рак шейки матки в возрасте от 29 до 56 лет (средний возраст — 40 лет). По стадиям опухолевого процесса пациентки распределились следующим образом: I стадия (cT1bN0M0) — 2 (10%) женщины, IIa стадия (cT2aN0M0) — 6 (29%) пациенток, IIb стадия (cT2bN0M0) — 10 (47%) больных, IIIb стадия (cT3bN0M0) — 3 (14%) человека. Морфологически у всех (100%) женщин опухоль была представлена плоскоклеточным раком G1–3. Основными клиническими симптомами заболевания у всех пациенток являлись боли в нижних отделах живота, кровянистые выделения из половых путей. Средний объем опухоли по данным МРТ при I стадии заболевания составил 56,9 см3, при IIa стадии — 64,5 см3, при IIb стадии — 54,6 см3, при IIIb стадии — 99,5 см3. Всем пациенткам проведено 2 курса регионарной химиотерапии с использованием цисплатина в дозе 75 мг/м2. На следующий день системно вводился препарат паклитаксел в дозе 175 мг/м2. Всего проведено 42 курса лечения. Контрольное обследование с оценкой эффективности выполнялось после 2 курса лечения (МРТ и УЗИ исследование органов малого таза, определение опухолевого маркера SCC).

Результаты. При осмотре у всех пациенток отмечено уменьшение размеров опухоли. Клинический ответ в виде снижения болевого синдрома, отсутствия ранее имевшихся кровянистых выделений из половых путей, был отмечен у 21 (100%) пациенток. Опухолевый ответ оценивался по критериям RECIST 1.1. Полная регрессия опухоли зарегистрирована у 5 (24%) пациенток, частичная регрессия — у 14 (66%) больных, стабилизация опухолевого процесса — у 1 (5%) женщин. Прогрессирование опухолевого процесса выявлено у 1 (5%) пациентки. Достигнутый объективный ответ позволил в последующем реализовать хирургический этап лечения у 18 (85%) женщин, 2 (10%) больным удалось провести лучевую терапию, у 1 (5%) больной, в связи с прогрессированием опухолевого процесса в виде метастатического поражения легких, была реализована системная химиотерапия. Осложнений в процессе проведенного регионарного лечения отмечено не было.

Заключение. Предварительный анализ свидетельствует, что суперселективная внутриартериальная химиотерапия у больных раком матки IB1-IIIb стадии позволяет добиться объективного ответа у 95% пациенток. У преобладающего числа больных (85%) удалось реализовать хирургический этап лечения.

Организационные проблемы раннего выявления рака предстательной железы при диспансеризации мужского населения России

Ключевые слова:
диспансеризация, рак простаты, заболеваемость, смертность, злокачественные новообразования, ПСА

Keywords:
prophylactic medical examination, the prostate cancer, morbidity, mortality, malignant neoplasms, PSA

Каприн А.Д.[1], Костин А.А.[1], Старинский В.В.[1], Самсонов Ю.В.[2]

[1] ФГБУ «Национальный медицинский исследовательский радиологический центр» Минздрава России
249036, Россия, Калужская область, Обнинск, ул. Королёва, 4
[2] Московский научно-исследовательский онкологический институт имени П.А. Герцена – филиал ФГБУ «Национальный медицинский исследовательский радиологический центр» Минздрава России
125284, Россия, Москва, 2-й Боткинский проезд, 3
E-mail: samsonovu@list.ru

Organizational problems of early detection of prostate cancer in the clinical examination of the male population of Russia

Kaprin A.D.[1], Kostin A.A.[1], Starinsky V.V.[1], Samsonov Y.V.[2]

[1] National Medical Research Radiological Centre of the Ministry of Health of the Russian Federation
4, ul. Koroleva, Obninsk, Kaluga region, 249036, Russia
[2] P. Hertsen Moscow Oncology Research Institute – Branch of the National Medical Research Radiological Centre of the Ministry of Health of the Russian Federation
3, 2nd Botkinskiy proezd, Moscow, 125284, Russia
E-mail: samsonovu@list.ru

Начиная с 2013 года в России проводится программа диспансеризации населения. Получены первые разноречивые данные. В связи с чем возникают обоснованные вопросы о необходимости и целесообразности проведения диагностики рака простаты с тотальным использованием ПСА маркера у пациентов после 50 лет.

Цель исследования — изучение эффективности диспансеризации в выявлении рака предстательной железы в России. В связи с этим проведена экспертно-аналитическая оценка результатов диспансеризации мужского населения и данных государственной медицинской статистики по заболеваемости раком предстательной железы в 2013–2014 гг. с использованием информационно-аналитической системы популяционного ракового регистра.

Первый опыт проведения диспансеризации говорит о том, что просветительская работа среди мужского населения России, оснащенность медицинских учреждений первичного звена необходимым оборудованием для ранней диагностики РПЖ, а также просвещенность урологов и хирургов о проблемах профилактики и диагностики рака данной нозологии способствуют повышению эффективности лечения за счет роста числа случаев выявления ранней стадии опухолевой патологии, при котором значительно возрастет выживаемость больных во всех возрастных категориях.

В 2013 г. при диспансеризации из 9607 пациентов, у которых был заподозрен рак предстательной железы, последний подтвержден в 3759 случаях, что составляет 14% от всех выявленных при диспансеризации ЗНО.

В возрасте 21–36 лет РПЖ подтвердился в 92% от всех заподозренных случаев, в возрасте 39–60 в 25%, в возрасте свыше 60 лет — в 9,8% случаев.

По статистическим данным 2014 года отмечается тенденция к росту заболеваемости раком предстательной железы в России. Так «грубый» показатель заболеваемости раком предстательной железы составил 54,9 на 100 тыс. мужского населения, за 10 лет прирост составил 143,9%. Удельный вес рака предстательной железы среди всех ЗНО мужчин составил 14,3%. В 2014 г. было выявлено 37186 новых случаев рака предстательной железы. Удельный вес больных с I–II стадией заболевания среди первично выявленных составил 52,5%. Взято на диспансерный учет 34 443 пациентов, из них активно выявлено 27,5% (в 1993 года данный показатель составил 2.7%). Средний возраст впервые выявленных в 2014 г. больных соответствовал 69,5 года (2003 г. — 70,4).

Полученные показатели за 2014 г. говорят о том, что тотальное применение ПСА скрининга не привело к ожидаемым результатам, в связи с чем вышел Приказ Минздрава России от 03.02.2015 N36 ан «Об утверждении порядка проведения диспансеризации определенных групп взрослого населения» (Зарегистрировано в Минюсте России 27.02.2015 N 36268), где определение ПСА было перенесено на 2-й этап диспансеризации.

Окончательное подведение итогов диспансеризации планируется в 2017 году.

Интервенционные вмешательства при метастатическом поражении костей

Ключевые слова:
метастатическое поражение костей, малоинвазивная хирургия, вертебропластика, остеопластика

Карпенко В.Ю., Бухаров А.В, Державин В.А., Илуридзе Г.Д.

Московский научно-исследовательский онкологический институт имени П.А. Герцена – филиал ФГБУ «Национальный медицинский исследовательский радиологический центр» Минздрава России
125284, Россия, Москва, 2-й Боткинский проезд, 3
E-mail: iluridze01@gmail.com

Surgical intervention in metastatic bone lesions

Keywords:
metastatic lesions of bones, minimally invasive surgery, vertebroplasty, osteoplasty

Karpenko V.Y., Bukharov A.V., Derzhavin V.A., Iluridze G.D.

P. Hertsen Moscow Oncology Research Institute – Branch of the National Medical Research Radiological Centre of the Ministry of Health of the Russian Federation
3, 2nd Botkinskiy proezd, Moscow, 125284, Russia
E-mail: iluridze01@gmail.com

Метастатическое поражение костей — это самая частая причина хронической боли у онкологических больных. Примерно у трети больных с метастазами в кости выявляются патологические переломы, что в итоге приводит к резкому ухудшению качества жизни пациентов. Интервенционные методики лечения деструкции костей у онкологических больных позволяют значительно улучшить качество жизни пациентов, не прибегая к обширным хирургическим вмешательствам.

Цель исследования: оценить эффективность малоинвазивных методов, у больных с опухолевым поражением костей скелета.

Материалы и методы. В МНИОИ им. П.А. Герцена с 2006 по 2017 гг. по поводу опухолевого поражения костей 407 пациентам выполнено 602 малоинвазивных оперативных вмешательства, таких как вертебропластика (ВП) (n = 459), остеопластика (ОП) (n = 71) и радиочастотные термоаблации (РЧТА) (n = 82). Средний возраст 48 лет. Наиболее часто малоинвазивные методы лечения выполнялись у пациентов с метастазами рака молочной железы — 273 (51,5%) и при метастазах рака почки у 90 (17%). РЧТА выполнялась при наличии экстраоссального мягкотканого компонента опухоли. У 77 больных выполнено 82 РЧТА опухолей костей в сочетании с последующей ВП (32) или ОП (20), так как очаги поражения локализовались в костях несущих осевую нагрузку.

Результаты. Все больные были активизированы через 1–12 часов после манипуляций. Положительная динамика болевого синдрома по визуальной аналоговой шкале отмечена у 280 (85%) больных, по шкале Watkins у 267 (81%), по шкале Karnofski качество жизни улучшилось у 257 (78%). Многоуровневая вертебропластика (от 6 до 15 позвонков) выполнена 28 (10%) пациентам с множественным метастатическим поражением и диффузным болевым синдромом в области позвоночника. Осложнения в виде интерпозиции полиметилметакрилата в мягкие ткани и/или в позвоночный канал наблюдались у 50 (15%) больных, из них клинически проявляемые осложнения у 4 (1,2%) пациентов. Ожог кожи и подкожной жировой клетчатки в области РЧТА был у трех (4%) больных.

Средний срок госпитализации — 2 койко-дня.

Вывод. Малоинвазивные методы в лечении пациентов с метастатическим поражением костной системы позволяют значительно уменьшить интенсивность болевого синдрома, риск возникновения патологического перелома, увеличить двигательную активность пациентов и тем самым значительно улучшить качество их жизни, не влияя на сроки проведения специальной терапии.

Возможности различных методов диагностики болезней молочной железы у женщин длительно принимающих менопаузальную гормональную терапию

Ключевые слова:
менопаузальная гормональная терапия, молочная железа, критерии диагностики

Keywords:
menopausal hormone therapy, breast, diagnostic criteria

Комарова А.Н., Курякова И.Е.

НУЗ Отделенческая клиническая больница на станции Барнаул.
656015, Россия, Алтайский край, Барнаул, ул. Молодежная, д. 20
E-mail: a.n.komarova@bk.ru

Possibilities of various diagnostic methods in women taking long-term menopausal hormone therapy

Komarova A.N., Kuryakova I.E.

Separate Clinical Hospital at the station Barnaul
20, Molodezhnaya Str., Altai Territory, Barnaul, 656015, Russia
E-mail: a.n.komarova@bk.ru

Цель. Изучить возможности различных методов диагностики состояния молочных желез у женщин с климактерическим синдромом длительно принимающих менопаузальную гормональную терапию.

Пациентки и методы. В соответствии с поставленной задачей с 2010 по 2015 гг. было проведено комплексное исследование состояние молочных желез у 114 женщин, использующих менопаузальную гормональную терапию. Возраст женщин составил от 43 до 60 лет, у 18 из них были множественные узловые образования (фиброаденомы) размером не более 16 мм.

Программа обследования пациенток включала общеклиническое и гинекологическое обследование, оценку гормонального статуса, УЗИ органов малого таза и молочных желез, рентгенмаммографию.

Все больные с целью коррекции климактерического синдрома получали препарат эстрадиол/дидрогестерон (фемостон) в различных режимах дозирования. Все женщины на фоне приема МГТ констатировали купирование вазомоторных симптомов.

Пациенты были распределены на 4 группы в зависимости от типа строения молочной железы по системе BI-RADS (A, B, C, D). Наименьшая маммографическая плотность наблюдалась в группе «A», наибольшая — «D»

Результаты. При контрольном исследовании состояния молочных желез через 6 месяцев от начала использования препарата у 88,9% женщин группы «D» по данным ультразвукового исследования молочных желез, было выявлено увеличение толщины фиброгландулярной зоны на 12,3%. У пациенток группы «A», на фоне приема менопаузальной гормональной терапии увеличение объема железистой ткани по данным ультразвукового исследования впервые 6 месяцев приема препарата было только у 9,6% женщин и составил 5,3% от начальных значений. У женщин группы «B» увеличение объема железистой ткани наблюдалась у 22,2% женщин прирост объема ткани при этом составил 8,7%. У пациенток группы «C» увеличение объема железистой ткани наблюдалось у 68,9% увеличение толщины фиброгландулярной зоны составило 10,7% от начальных значений.

После 9 месяцев приема заместительной гормональной терапии отмечена стабилизация гиперпластических процессов в молочных железах у женщин всех групп, увеличение объема ткани не наблюдалось. В группе «A» состояние железистой ткани у всех женщин вернулось к исходным значениям. В группе «B» и «C» увеличенный объем ткани наблюдался у 14,8 и 20,7% соответственно. В группе «D» увеличенный объем сохранялся у 32,3% женщин.

При контрольной маммографии через 1 год от начала приема препарата состояние молочных желез было стабильным. Только у женщин группы «C» и «D» сохранялась гиперпалазия железистой ткани в 6,8% и 19,3% случаев соответственно.

При динамическом наблюдении за множественными фиброаденомами всем женщинам ежегодно проводилась пункционная биопсия образований в молочных желез под контролем УЗИ с цитологическим исследованием. В 1 случае (0,8%) была выявлена атипическая гиперплазия. Этой пациентке гормональный препарат был отменен и проведено оперативное лечение в объеме секторальной резекции молочной железы. В 2 случаях (1,6%) выявлен незначительный рост образований молочных желез в пределах 6% от первоначального объема. Было приято решение о дальнейшем наблюдении. Через 1 год приема МГТ отмечена стабилизация процесса. Дальнейших отрицательных изменений в течение 4-х лет наблюдений не выявлено.

Заключение. У женщин с фиброзно-кистозной мастопатией при применении менопаузальной гормональной терапии в первые месяцы может наблюдаться выраженная гиперплазия железистой ткани, особенно у женщин с фиброзно-кистозной мастопатией преобладанием железистого компонента. В связи с данной тенденцией методом выбора контроля за состоянием молочных желез на фоне МГТ может быть рекомендована ульразвуковая маммография. У женщин, имеющих доброкачественные образования в молочной железе на фоне получаемой терапии, не наблюдалось ухудшение состояния. Наличие патологии молочной железы не является противопоказанием для назначения гормональной терапии.

Влияние лучевой и химиотерапии на сперматогенез. Прогноз мужской фертильности после лечения онкологических заболеваний

Ключевые слова:
лучевая терапия, химиотерапия, мужская фертильность

Keywords:
radiation therapy, chemotherapy, male fertility

Коршунов М.Н.[1], **Коршунова Е.С.**[1,2,3], **Даренков С.П.**[1]

[1] ФГБУ ДПО «Центральная государственная медицинская академия» Управления делами президента РФ
121359, Россия, Москва, Маршала Тимошенко, 19/1А
[2] ФГБУ «Национальный медицинский исследовательский радиологический центр» Минздрава России
249036, Россия, Обнинск, ул. Королева, д. 4
[3] ГБУ «Научно-исследовательский институт организации здравоохранения и медицинского менеджмента ДЗМ»
115184, Россия, Москва, ул. Большая Татарская, д. 30
E-mail: m_korshunov@bk.ru

The influence of radiation and chemotherapy on spermatogenesis. Prognosis of male fertility after the treatment of oncological disease

Korshunov M.N.[1], **Korshunova E.S.**[1,2,3], **Darenkov S.P.**[1]

[1] The Central Medical Academy Office of the President of Russian Federation. Department of urology
19/1A, Marshala Timoshenko, Moscow, 121359, Russia
[2] National Medical Research Centre of Radiology
4, Koroleva Str., Obninsk, 249036, Russia
[3] Research Institute of Medical Management
30, Bolshaya Tatarskaya Str., Moscow, 115184, Russia
E-mail: m_korshunov@bk.ru

В настоящее время отмечается увеличение распространенности онкологических заболеваний у детей, подростков и взрослых мужчин. Применение современных методик противораковой терапии приводит к увеличению средней продолжительности жизни данной категории пациентов. Снижение репродуктивного потенциала может стать следствием как основного заболевания, так и побочным эффектом проводимого лечения. Для части методик лечения изменения могут носить обратимый характер. Но в ряде случаев мужчина может полностью утратить способность к воспроизведению. Учитывая тенденцию к увеличению группы пациентов-долгожителей репродуктивного возраста, прогноз сохранности гаметогенеза при противораковом лечении, сроки восстановления фертильности и оценка возможных рисков генетических пороков у потомства являются особо важными.

Так, лучевая и химиотерапия могут вызывать нарушения репродуктивной и эндокринной функций яичка. Несмотря на значимый прогресс в модернизации лучевой терапии (ЛТ), она может вызывать необратимые изменения сперматогенеза. Яички испытывают лучевую нагрузку при экспозиции соседних областей тела и локальном воздействии. Доза облучения яичек зависит от внутреннего распределения радиации, размеров пораженной области и ее близости к гонадам. Воздействие на парааортальные лимфоузлы приводит к лучевой нагрузке на яички, соответствующей 0,1–0,2 Гр. Экспозиция районов, прилегающих к области малого таза приводит к остаточной радиационной нагрузке на яички от 0,5 до 2,0 Гр. ЛТ области малого таза приводит к критическому воздействию на гаметогенез. Тотальное облучение — ассоциировано с высоким риском дисфункции гонад. Черепно-мозговая лучевая терапия дозах выше 20 Гр, может вызывать бесплодие у мужчин за счет нарушения гипоталамо-гипофизарного комплекса. Наиболее чувствительными к лучевым повреждениям являются незрелые сперматогонии, в то время как клетки Лейдига являются более устойчивыми и могут выдерживать дозы до 20 Гр. Нарушение функции яичек при облучении носит дозозависимый характер. Низкие дозы 0,1 Гр, могут влиять на морфологию и количество сперматогоинев. К олигозооспермии приводят дозы облучения <0,8 Гр. Использование нагрузок 0,8–2 Гр — к транзиторной, а >2 Гр могут необратимой азооспермии. Период возвращения параметров спермограммы к исходным составляет от 10–24 месяцев, при применении больших доз радиации может увеличиваться.

Химиотерапия оказывает выраженный гаметотоксический эффект. Степень повреждения гонад зависит от режима терапии, длительности курса и возраста пациента. Алкилирующие вещества и цисплатин способны вызывать длительную азооспермию. Цитотоксические вещества могут повреждать как герминативный эпителий, так и соматическое окружение яичка, делая его неспособным к поддержанию процесса дифференцировки выживших половых клеток. При использовании цитотоксических препаратов, не способных вызывать длительную азооспермию, ятрогенная олиго-/азооспермия носит временный характер и сперматогенез обычно восстанавливается через 3 месяца после окончания курса. При использовании более токсичных веществ, характерны длительные периоды азооспермии. Восстановление параметров спермы после терапии низкими дозами может занимать от 1–3 лет (высокие могут вы-

звать длительную или полную азооспермию). При восстановлении количества сперматозоидов после проведения цитотоксической терапии, подвижность сперматозоидов сохраняется нормальной и в общем случае фертильность восстанавливается. Противоопухолевые препараты могут вызывать повреждения структуры ДНК сперматозоидов, влияя на процессы репликации, репарации и расхождения хромосом, приводя к наследуемым мутациям, включая моногенные заболевания и анэуплоидии в стволовых клетках. При этом мутагенные риски наиболее высоки, если беременность наступает в течение одного цикла сперматогенеза. Воздействие на постмитотических стадиях сперматогенеза приводит к мутации сперматозоидов на протяжении нескольких месяцев. Чувствительность мейотических и постмейотических клеток к индукции мутаций следует рассматривать как важный фактор, в случаях создания банка спермы после начала курса химиотерапии. Структурные хромосомные нарушения гамет могут иметь место на протяжении 5 лет после окончания химио- или ЛТ. Результаты экспериментов указывают на потенциальное наличие значимых генетических рисков, если зачатие или криоконсервация спермы происходит во время цитотоксической терапии.

Во всех случаях, когда это возможно, перед проведением противоопухолевого лечения следует рекомендовать пациенту создать банк спермы с учетом качества эякулята.

Выводы. Сперматогенез является уязвимым звеном при коррекции онкологического заболевания. Своевременное информирование пациентов с онкопатологией о гаметотоксичных эффектах лучевой и химиотерапии и рекомендация создания криобанка спермы позволят мужчине иметь в будущем генетическое потомство. Это является важным аспектом моральной поддержи больного и его родственников перед проведением лечения основного заболевания.

Прицельная Fusion-биопсия в рутинной клинической практике

Ключевые слова:
рак предстательной железы, МРТ, прицельная fusion-биопсия, мпМРТ, стандартная биопсия предстательной железы, МРТ/УЗИ fusion

Keywords:
prostate cancer, MRI, target fusion-biopsy, mpMRI, prostate biopsy, MR/US fusion

Коссов Ф.А., Панов В.О., Камолов Б.Ш., Абдуллин И.И., Капустин В.В., Баранова Е.А.

ФГБОУ ДПО «Российской медицинской академия непрерывного образования»
125993, Россия, Москва, ул. Баррикадная, д. 2/1, стр. 1
E-mail: fil-doc@yandex.ru

Aimed Fusion-biopsy in routine clinical practice

Kossov F.A., Panov V.O., Kamolov B.Sh., Abdullin I.I., Kapustin V.V., Baranova E.A.

Russian Medical Academy of Postgraduate Education
2/1, building 1, Barrikadnaya Str., Moscow, 125993, Russia
E-mail: fil-doc@yandex.ru

Стандартная биопсия (СБ) предстательной железы (ПЖ), состоящая из 10–12 точек, с последующей гистологической верификацией, в настоящее время является неотъемлемой частью диагностики рака предстательной железы (РПЖ). Частота обнаружения РПЖ при СБ колеблется от 31–42%, однако число ложноотрицательных результатов остается чрезмерно высоким. Активное и массовое внедрение в рутинную клиническую практику мультипараметрической магнитно-резонансной томографии (мпМРТ) в сочетании с использованием гибридных технологий, таких как прицельная fusion-биопсия (ПБ) могут существенно повысить выявляемость раков среднего и высокого риска, как при первичной биопсии ПЖ, так и у пациентов с отрицательными биопсиями в анамнезе. В рамках этой работы мы попытались описать методику и поделиться первым опытом использования этой технологии в рутинной клинической практике.

Материалы и методы. Было обследовано 20 больных. Анализ данных включал пациентов с первичной биопсией и ранее отрицательными СБ в анамнезе. Исследуемую популяцию составляли мужчины в возрасте от 44 до 71 года (медиана возраста 62 года). Критериями включения являлись наличие у пациентов: 1) изменения лабораторных показателей (повышения уровня ПСА, PHI); 2) изменения в структуре ПЖ, выявленные в ходе мпМРТ (PI-RADS>2); 3) положительные/сомнительные результаты физикального исследования (пальцевое ректальное исследование). Критериями для выполнения мпМРТ ПЖ являлись: повышенный уровень ПСА и/или наличие положительных/подозрительных результатов пальцевого ректального исследования. По результатам мпМРТ ПЖ у всех пациентов был выявлен по крайней мере один подозрительный очаг согласно системе отчетности PI-RADS v.2 (PI-RADS>2). Исследования выполнялось в два этапа: 1) проведение мпМРТ ПЖ; 2) выполнения процедуры прицельной fusion-биопсии по средством аппаратного комплекса GE Logic 9.

Результаты. В ходе проведенного анализа часть полученных результатов оказалась статистически не достоверной в связи с малой выборкой больных. Однако полученные данные позволяют определить основные тенденции и перспективы развития методики. А именно, прицельная биопсия статистически достоверно (коэффициент корреляции Спирмена — 0,8, $p < 0,0001$) не уступает стандартной биопсии по степени выявления узлов с высоким потенциалом злокачественности, при этом по результатам регрессионного анализа точность выявления рака высоко риска при ПБ оказалось выше в сравнении с стандартной биопсии ($p < 0,0001$). Использование методики ПБ позволяет выполнять меньшее количество вколов для выявления гистологического материала с наибольшим потенциалом злокачественности. Данные МРТ показали статистически достоверную корреляцию с результатами ПБ ($p < 0,02$, коэффициент корреляции при ПБ 0,7). Применение методики ПБ показало отсутствие чувствительности к выявлению клинически не значимого рака ПЖ.

Выводы. Результаты последних достижений в области медицинской визуализации в совокупности с применением гибридных технологий не оставляют сомнений, что дальнейший вектор развития выполнения биопсии ПЖ будет сведен к концепции «прицельной или зрячей» биопсии, что в свою очередь может существенно повысить выявляемость рака среднего и высокого риска. Использование методики МРТ/УЗИ Fusion биопсии позволяет существенно повысить обнаружение клинически значимых форм РПЖ, правильно выставить клиническую стадию заболевания, верно стратифицировать риски, что является существенно важным фактором в выборе тактики лечения для каждого конкретного больного.

Оценка перспективности адекватного сперматогенеза у пациентов с опухолями яичка

Ключевые слова:
рак яичка, криоконсервация, прогноз фертильности, ингибин В

Keywords:
testicular cancer, cryopreservation, forecasting fertility, inhibin B

Костин А.А.[1,2], Кульченко Н.Г.[1], Москвичев Д.В.[1,3]

[1] Российский университет дружбы народов
117198, Россия, Москва, ул. Миклухо-Маклая, д. 6
[2] ФГБУ «НМИРЦ» Минздрава России
249036, Россия, Калужская область, Обнинск, ул. Королева, д. 4
[3] Клиника «Мать и дитя»
127015, Россия, Москва, ул. Бутырская, 46, стр. 2
E-mail: kle-kni@mail.ru

Prediction of spermatogenesis in patients with testicular cancer

Kostin A.A.[1,2], Kulchenko N.G.[1], Moskvichev D.V.[1,3]

[1] Peoples Friendship University of Russia
6, Miklukho-Maklaya Str., Moscow, 117198, Russia
[2] National Medical Research Radiological Centre of the Ministry of Health of the Russian Federation.
4, Koroleva Str., Obninsk, Kaluga region, 249036, Russia
[3] «Mother and child» Clinic
46/2, Butyrskaya Str., Moscow, 127015, Russia
E-mail: kle-kni@mail.ru

Рак яичка составляет около 1% всех случаев рака у мужчин. Наиболее часто опухоли у мужчин возникают в возрасте 15–39 лет. Использование современной высокодозной химиотерапии и новых методик лучевой терапии привели к увеличению показателей выживаемости пациентов, перенесших рак. Общая выживаемость мужчин, лечившихся по поводу рака яичка, возросла с 50% в 1970 году до 70% в 1990-е годы, и достигала 90% в настоящее время. Выполнение программы вспомогательных репродуктивных технологий у пациентов с онкологическими заболеваниями не представляются возможными без криотехнологий. Наиболее часто с целью консервации спермы обращаются пациенты с семиномой яичка (27,18%), смешанным тестикулярным раком (14,98%), опухолями сперматогенного эпителия (12,34%). В России регистрируется низкий показатель криоконсервации спермы, из-за отсутствия информирования пациентов, слабой заинтересованности пациента сохранения половых клеток перед началом лечения онкологического заболевания.

Очень часто при верифицированной опухоли яичка у пациентов уже страдает фертильность спермы по ряду показателей (морфология, подвижность (a + b) сперматозоидов и др.). Эти факторы не способствует получению качественной спермы после добавления буферной среды и размораживания криоконсерванта у данной группы пациентов. По данным европейских исследователей после добавления криопротектора отмечается значительное снижение концентрации сперматозоидов более чем в два раза (с 27 млн. сперматозоидов/мл до 10,66 млн. сперматозоидов/мл) и снижение подвижность a + b (с 33?16% до 3,16%) ($p < 0,001$). И, более чем у половины мужчин после комбинированного лечения опухолей яичка, регистрируется секреторная азооспермия. Поэтому сохранение фертильной спермы является актуальным направлением онкорепродуктологии.

Результаты наших исследований демонстрируют, что у пациентов с необструктивной формой азооспермии имеются характерные изменения гормонального профиля. Уровни ТТГ, ЛГ, тестостерона, пролактина, ГСПГ не имели достоверных отличий по сравнению с пациентами с сохраненным сперматогенезом ($p > 0,05$). Зато мы зафиксировали достоверное ($p < 0,05$) изменение уровня гормонов: ФСГ (от 2,3 до 26,8 мЕд/л), ингибина В (88,4 ± 7,8 пг/мл), антимюллерова гормона (АМГ) (3,2 ± 1,4 нг/мл). Более того, на фоне снижения сывороточного ингибина В, мы зафиксировали низкую экспрессию тканевого ингибина В в сперматогониях. Поэтому, мы считаем, что предикторами сохранности сперматогенного эпителия у больных с азооспермией из всех показателей гормонального профиля являются АМГ, ФСГ, ингибин В.

Наши данные сопоставимы с результатами зарубежных исследователей — Van Castern N. J., Boellaard W. P. et all (2012), которые считают, что с целью прогнозирования репродуктивного здоровья мужчинам с онкологическим заболеванием целесообразно контролировать уровень ФСГ, ингибин В, бета-ХГЧ, альфа-фетопротеина.

Выводы: криоконсервация спермы у пациентов раком яичка — это единственный шанс на будущее биологическое отцовство. С целью прогнозирования репродуктивной функции яичка и качества криоконсерванта у онкологических пациентов рекомендовано определять адекватность сперматогенеза на основании уровня: ФСГ, ингибин В, АМГ.

Хориокарцинома (Случай из практики)

Ключевые слова:
хорионкарцинома,
послеродовый период

Keywords:
choriocarcinoma,
ostpartum period

Кох Л.И., Балакшина Н.Г.

ГБОУ «Сибирский государственный медицинский университет» Минздрава России
634050, Россия, Томск, Московский тракт, д. 2
E-mail: doctor_natali@mail.ru

Choriocarcinoma (Clinical case)

Kokh L.I., Balakshina N.G.

Siberian State Medical University
2, Moskovskiy trakt, Tomsk, 634050, Russia
E-mail: doctor_natali@mail.ru

Цель. Продемонстрировать клинический случай хорионкарциномы в послеродовом периоде, с проведением своевременной диагностики, адекватной консервативной терапией и благоприятным исходом.

Пациенты и методы. Больная С. К. А. 35 лет, доставлена в гинекологическое отделение скорой помощью с маточным кровотечением на 18 сут после родов через естественные родовые пути при доношенный беременности. Осложнений в родах не было. Вес ребенка 3140 гр. Гистологическое исследование последа — плацента соответствует сроку беременности. Выписана на 5-е сутки после УЗИ половых органов — без патологии. После родов периодически отмечала мажущие кровянистые выделения, боли внизу живота. На 18-е сутки ночью кровянистые выделения из половых путей усилились, вызвала БСП. Обследована. Данная беременностей 3, абортов — 2, роды 1 — настоящая беременность. При гинекологическом исследовании отмечен цианоз слизистой влагалища и шейки матки, наружный зев закрыт, матка увеличена до 10 недель, мягковатая, подвижная, безболезненная. Придатки не определяются. Из цервикального канала кровянистые выделения в незначительном количестве. По результатам общеклинических данных была только анемия легкой степени (Нв 107 Г/л). По УЗИ ОМТ определили крупную матку, размерами 60 × 61 × 65 (мм) с гиперэхогенной структурой в виде узла по передней стенке. Полость матки расширена до 14 мм, длина шейки матки 34 мм, яичники — обычные. Асцита нет. Заключение: Лохиометра. Узловое образование по передней стенке матки.

УЗИ ОБП и почек — без изменений. Рентгенография легких: объемные образования правого легкого. Результат компьютерной томографии легких: по всем легочным полям определяются множественные, разнокалиберные, округлой формы образования, с четкими, неровными контурами, размером от 2,3 до 21,8 мм. Заключение КТ — признаки метастатического поражения легких.

Результаты. Произведено РДВ. Удалены крупные фрагменты некротизированной плацентарной ткани. Результат гистологического исследования: хориокарцинома.

Больная переведена в онкодиспансер для проведения химиотерапии. Ей проведено 3 курса химиотерапии. Через 12 месяцев после ХТ восстановился менструальный цикл.

Заключение. Отсутствие изменений внутренних половых органах по данным УЗИ (перед выпиской из родильного дома) и гистологического исследования последа еще не является гарантией полного благополучия в послеродовом периоде. Анализ данного случая указывает на необходимость более тщательного наблюдения за беременной, родами и послеродовым периодом.

Специализированное маммологическое обследование на базе многопрофильного диагностического центра как возможность повышения эффективности диагностики заболеваний молочной железы

Ключевые слова:
рак молочной железы, современный алгоритм обследования, диагностический центр

Keywords:
breast cancer, modern algorithm of medical screening, diagnostic center

Кузина С.В., Тарасов Ю.И., Зимина А.П.

ГБУЗ НО «Клинический диагностический центр»
603006, Россия, Нижний Новгород, ул. Решетниковская, д. 2
E-mail: pr@dcnn.ru

Specialized mammography screening at the multifunctional diagnostic center as an opportunity to improve the efficiency of diagnosis of breast diseases

Kuzina S.V., Tarasov J.I., Zimina F.P.

State Budgetary Healthcare Institution of N.Novgorod district Clinical Diagnostic Centre
2, Reshetnikovskaya Str., N.Novgorod, 603006, Russia
E-mail: pr@dcnn.ru

Рак молочной железы (РМЖ) в развитых странах, в том числе и в России, устойчиво держит первое место в структуре онкологической заболеваемости и смертности среди женщин. С другой стороны, до 80% женщин репродуктивного возраста страдают доброкачественными заболеваниями молочных желез. Проблема диагностики ранних форм рака молочной железы во многих регионах Российской Федерации остается нерешенной. В связи с этим совершенствование работы маммологической службы можно отнести к одним из наиболее актуальных задач Российского здравоохранения в области охраны здоровья женщины.

Цель. Продемонстрировать преимущества работы специализированных маммологических кабинетов на базе многопрофильного диагностического центра по диагностике и лечению заболеваний молочных желез и выявлению ранних форм рака молочной железы.

Пациенты и методы. Клинический диагностический центр является многопрофильным учреждением, которое обслуживает 49 районов Нижегородской области и Н. Новгород, а также ряд других регионов Поволжья. Диагностике заболеваний молочной железы уделяется особое внимание. Специализированный прием врача-маммолога осуществляется с 1997 года. Своевременная диагностика минимальных форм РМЖ относится к числу приоритетных задач.

Техническое оснащение Центра дает возможность применять в нашей практике все существующие стандартные неинвазивные методы обследования (рентгеновская маммография, УЗИ молочных желез, МР-маммография) и инвазивные (ТАПБ под контролем УЗИ с цитологическим исследованием, трепан (core) — биопсия под контролем УЗИ и прицельная стереотаксическая биопсия с гистологическим и последующим ИГХ исследованием, рентгеноконтрастная дуктография).

Комплекс обследования для каждой пациентки подбирается индивидуально в зависимости от ее возраста, гормонального статуса и патологии, выявленной при клиническом осмотре. Только рациональная последовательность применения современных диагностических методов, входящих в комплекс, позволяет наиболее достоверно диагностировать различные патологические состояния в молочных железах, в том числе минимальный рак d менее 1 см. Такой подход позволяет полностью использовать преимущества каждого метода и нивелировать недостатки и ограничения Совместное применение маммографии и сонографии увеличило чувствительность методов до 96%, а специфичность — до 98%. Для оптимизации морфологической диагностики разработаны показания для ТАПБ под контролем УЗИ и трепанобиопсии под УЗИ-контролем и рентгенологическим контролем. Соблюдение последовательности этапов морфологической верификации и тесное сотрудничество цитологической и гистологической лабораторий Центра позволяют свести практически к нулю ошибки при постановке диагноза. Морфологическая верификация диагнозов злокачественных новообразований молочной железы соответствует российскому уровню — 97–98%.

Пациентки с доброкачественными заболеваниями молочных желез, учитывая их многофакторный характер, на базе центра получают квалифицированное обследование у смежных специалистов (гинеколог, эндокринолог, иммунолог, невропатолог). Совместное ведение пациентки врачами этих специальностей позволяет добиться наилучших результатов при лечении дисгормональных состояний (замыкается диагностическое и лечебное звено).

Результаты. В ходе работы по развитию мамологического обследования разработана оптимальная модель системы с определенной последовательностью этапов, отраженная в едином алгоритме. Вследствие чего увеличилась выявляемость злокачественных новообразований молочной железы в течении 10 лет на 22,5%. В нашем случае, когда все методы современной диагностики сосредоточены в одном учреждении, пациентка с установленным диагнозом РМЖ направляется сразу же в онкологический диспансер, что значительно сокращает сроки предоперационной подготовки и демонстрирует экономическую эффективность такого подхода.

Заключение. Таким образом, опыт работы маммологических кабинетов на базе многопрофильного диагностического центра показывает высокую эффективность применения рационального комплекса диагностических методик при заболеваниях молочной железы, что позволяет с высокой достоверностью установить правильный диагноз и выбрать оптимальный вариант лечения на догоспитальном периоде. Рациональная организация производственного процесса позволяет повышать качество диагностических исследований.

Возрастные особенности иммунитета женщин с гинекологическими заболеваниями, проживающих на территориях, загрязненных в результате аварии на ЧАЭС

Ключевые слова:
воспаление, гиперплазия, состояние иммунитета, возрастная динамика

Кузьмина Е.Г., Мушкарина Т.Ю., Константинова Т.В.

Медицинский радиологический научный центр им. А.Ф. Цыба – филиал ФГБУ «Национальный медицинский исследовательский радиологический центр» Минздрава России
249031, Россия, Калужская область, Обнинск, ул. Маршала Жукова, 10
E-mail: kuzmina_e_g@mail.ru

Keywords:
inflammation, hyperplasia, immunity, age-related dynamics

Age features of immunity of women with gynecological diseases living in the territories contaminated as a result of the Chernobyl accident

Kuz'mina E.G., Mushkarina T.Yu., Konstantinova T.V.

A. Tsyb Medical Radiological Research Centre – Branch of the National Medical Research Radiological Centre of the Ministry of Health of the Russian Federation
10, ul. Marshala Zhukova, Kaluga Region, Obninsk, 249036, Russia
E-mail: kuzmina_e_g@mail.ru

При диспансеризации женщин Клинцовского района Брянской области в 2014 году было обнаружено, что при воспалительных и гиперпластических заболеваниях, ВГЗ, у женщин отмечается снижение количества регуляторов иммунного ответа, Treg, и повышение инициации апоптоза Т-лимфоцитов, CD3+CD95+. Мы предположили, что индуцируемый апоптоз иммунокомпетентных клеток может различаться в зависимости от времени пребывания и возраста в экологически неблагоприятной зоне. Цель исследования – сопоставить показатели активации иммунокомпетентных клеток у женщин разных возрастных групп с ВГЗ, постоянно проживающих в районах Брянской области на загрязненных радионуклидами территориях в результате чернобыльской аварии.

В анализ включены результаты диспансеризации 2014 г. 130 женщин Клинцовского района Брянской области с ВГЗ (аднекситы, цервициты, гиперплазии эндометрия). Иммунитет сопоставлен в 3 возрастных группах: 1. Подростки и женщины до 27 лет, родившиеся после аварии в семьях жителей Брянской области (11 человек); 2гр. женщины 28–44 лет, бывшие детьми и подростками во время аварии (58 чел) и 3 группа – женщины, 45-60 лет, бывшие взрослыми людьми во время аварии (61 чел). Срок постоянного проживания на загрязненных радионуклидами территориях составил от 16 до 28 лет. В периферической крови проведена оценка функционального состояния (активации) общих Т-клеток, CD3+HLADR+, цитотоксических Т-лимфоцитов; CD8+CD38+; НК-клеток, CD16+HLADR+; инициации апоптоза общих Т-клеток, CD3+CD95+, Т-хелперов, CD4+CD95+; уровень регуляторных Т-клеток, Treg, CD45-CD4+CD25+CD127-. Были учтены также уровни общих Т-клеток, Т-хелперов, Т-киллеров, В-, ТНК- и НК-клеток по экспрессии маркеров CD3+, CD4+, CD8+, CD19+, CD3+CD16 и CD16+CD56+, меченных разными флюорохромами (Becton Dickinson). Использован метод проточной цитофлюориметрии на приборе FACS Canto II (BD, США) с 4-цветной флуоресцентной меткой. Для сравнения средних значений использован t-критерий Стьюдента.

У женщин первой группы, родившихся после чернобыльской аварии, по сравнению со второй и третьей группой значимо более высокий уровень активированных Т-цитотоксических лимфоцитов, CD8+CD38+, ниже инициация апоптоза общих Т-клеток, CD3+CD95+, и апоптоза Т-хелперов, CD4+CD95+. Также ниже уровень ТНК-клеток, повышение которых свидетельствует о напряженности противоопухолевого иммунитета. Вторая группа занимает промежуточное положение, достоверно отличаясь от третьей группы по всем показателям, за исключением уровня апоптоза. В общей выборке обследованных женщин прослеживается обратная корреляционная зависимость между количеством активированных Т-цитотоксических лимфоцитов и числом Treg-клеток. Обнаруженные изменения количества клеток и уровня активации Т-цитотоксических лимфоцитов, НКТ-клеток, НК-лимфоцитов и активации апоптоза могут быть отнесены как к значимым возрастным физиологическим особенностям реагирования иммунной системы на воспаление и развитие гиперплазии при проживании в экологически неблагоприятных условиях, так и к продолжительности действия радиационного фактора. Возможность влияния радиации на активацию лимфоцитов может быть обоснована при учете коллективных доз облучения, накопленных за время проживания в экологически неблагоприятных условиях.

Литература

1. Балева Л. С., Сипягина А. Е., Карахан Н. М. Состояние здоровья детского населения России, подвергшегося радиационному воздействию вследствие аварии на ЧАЭС. Итоги 29-летнего наблюдения Детского научно-практического центра противорадиационной защиты. Российский вестник перинатологии и педиатрии. 2015; 60 (4): 6–10.
2. Загуменнова О. Н., Малышева Е. В., Гулин А. В. Исследование субпопуляции лимфоцитов людей, подвергшихся хроническому радиационному воздействию. Вестник ТГУ. 2013; 18 (5): 2877–2881.

Репродуктивный потенциал у мужчин после лечения рака яичка

Ключевые слова:
рак яичка, фертильность спермы, криоконсервация

Кульченко Н.Г.
Российский университет дружбы народов
117198, Россия, Москва, ул. Миклухо-Маклая, д. 6
E-mail: kle-kni@mail.ru

Keywords:
testicular cancer, fertility of the sperm, cryopreservation

Men's reproductive potential after treatment of testicular cancer

Kulchenko N.G.
Peoples Friendship University of Russia
6, ul. Miklukho-Maklaya, Moscow, 117198, Russia
E-mail: kle-kni@mail.ru

В последнее время отмечен неуклонный рост онкологических заболеваний у мужчин молодого возраста. В структуре общей онкологической заболеваемости рак яичка составляет от 1 до 1,5% среди мужчин и 5% всех опухолей урогенитального тракта. Опухоли яичка различаются по гистологическому типу, но 90–95% приходится на герминогенные опухоли. С клинической точки зрения важно разделение герминогенных опухолей на две группы: семиномы и несеминомы, к которым относятся эмбриональный рак, тератома, опухоль желточного мешка, хорионкарцинома отдельно или в сочетании как друг с другом, так и с семиномным компонентом.

С 1990-х годов, использование современных подходов в химио- и лучевой терапии в сочетании с хирургическими методами позволяет вылечить в 90% случаев тестикулярный рак. Однако, лечение данного заболевания может привести к недостаточности яичек: субфертильности и бесплодия из-за повреждения гонад, или половых клеток, вызванной комбинированной терапией. Репродуктивное здоровье таких пациентов зависит от многих факторов: возраст на момент лечения, вида лечения, длительности лечения и т. д.

Используемые в лечении рака яичка современные химиотерапевтические препараты вызывают угнетение сперматогенеза путем нарушение отдельных нитей ДНК и блокировки клеточного цикла в S–фазе и G2. Цитотоксическая активность большинства химиопрепаратов связана со способностью взаимодействовать молекулами кислорода и железа, что приводит к образованию свободных радикалов, вызывающих оксидативный стресс, фрагментацию молекул ДНК и блокирование клеток в G2 фазе.

Действие лучевой терапии на репродуктивную функцию мужчин не однозначно. Этот метод противоопухолевой терапии вызывает неспецифическое разрушение делящихся половых и соматических клеток. Поэтому в настоящее время является актуальным изучение цитотоксического действия комбинированного лечения опухолей яичка на клетки сперматогенеза в период реабилитации больных.

Результаты зарубежных исследований показывают, что у пациентов, получавших химиотерапию, азооспермия в большинстве случаев развивается через 3 месяца после лечения и стойко сохраняется в течение 6–9 месяцев. Это подтверждает то, что цитостатическое действие применяемых препаратов избирательно нацелено на половые клетки: сперматогонии и сперматоциты первого порядка. Так же большинство цитостатических препаратов проникают через гемато-тестикулярный барьер, нарушая его функцию и разрушают сертоли-сертолиевые контакты. Однако, у наблюдаемых мужчин в период от 9 до 12 месяцев в 40% случаев появляются единичные клетки сперматогенеза. А, через 24 месяцев, у 15% пациентов фиксируется концентрация сперматозоидов близкая к норме.

Сперматогенез после лучевой терапии у больных значительно ухудшается через 6 месяцев после лечения. Практически у всех мужчин выявляется азооспермия. Это объясняется гипотезой о радиационно-индуцированных повреждений сперматогоний и сперматид. У таких мужчин стойкая азооспермия фиксируется до 12 месяцев. Лишь через 24 месяца у этих пациентов возможно частичное восстановление сперматогенеза.

Таким образом, наиболее критическими периодами снижения сперматогенеза вплоть до развития азооспермии после лечения рака яичка являются ранние сроки ремиссии (3–6 месяцев). Именно в этот период и далее пациентам необходимо проводить активную антиоксидантную, метаболическую терапию с целью улучшения и восстановления собственной репродуктивной функции.

Однако, остается плохо изученный вопрос о воздействии комбинированной терапии на генетический материал сперматозоидов, пациентов с опухолями яичка. Доказано, что у таких пациентов на фоне восстановления объема и концентрации спермы увеличивается доля сперматозоидов с фрагментацией ДНК, что приводит к снижению их оплодотворяющей способности, нарушению развития эмбриона и прерыванию беременности. Поэтому, с целью сохранения качества жизни пациента с онкологическим заболеванием и снижения рисков репродуктивных потерь при ВРТ рекомендовано заблаговременно применять криоконсервацию спермы.

Выводы. Сохранение фертильности является одним из важных факторов, составляющих качество жизни онкологического пациента.

Интраоперационная лучевая терапия рака тела матки гибкими проводниками для установки интрастатов

Ключевые слова:
рак тела матки, интрастаты, проводники, лучевая терапия

Keywords:
cancer of the body of the uterus, intrastats, conductors, radiotherapy

Лопатин О.Л., Фетисова Т.И., Смирнова Г.Ф., Коломиец С.А.

ГБУЗ КО ОКОД «Областной клинический онкологический диспансер»
650036, Россия, Кемерово, ул. Волгоградская, д. 35
ФГБОУ ВО «Кемеровский государственный медицинский университет» Минздрава России
650056, Россия, Кемерово, ул. Ворошилова, д. 22а
E-mail: 7marta777@mail.ru

Intraoperative radiotherapy for uterine body cancer by flexible conductors for the installation of intrastats

Lopatin O.L., Fetisova T.I., Smirnova G.F., Kolomiets S.A.

Regional Clinical Oncology Center
35, Volgogradskaya, Kemerovo, 650036, Russia
Kemerovo State Medical University of the Ministry of Health of Russia
22a, Voroshilova Str., Kemerovo, 650056, Russia
E-mail: 7marta777@mail.ru

Частота возникновения рака тела матки имеет динамику устойчивого роста 11?1 на 100 тыс в 05 г и 16,6 в 15 г. Вместе с тем число рецидивов после комбинированного лечения — 28–40% при железисто-плоскоклеточном варианте и 5–10% при аденокарциномах. 80% всех рецидивов приходится на первые 2 года. Частота рецидивов, очевидно, связана с трудностями подведения эффективной дозы облучения к очагу процесса. Считаем возможным предложить метод интраоперационного контактного облучения путей лимфооттока. Суть метода состоит в постановке герметичных гибких проводников интраоперационно для проведения инрастатов. Проводники устанавливаются, строго следуя правилам асептики и антисептики, и представляют собой герметично запаянные на одном конце полихлорвиниловые трубки. Трубки на свободном конце маркированы «левая» и «правая», концы трубок выводятся через влагалище. Запаянные концы разведены в соответствии с маркировкой до уровня культей сосудистых пучков. После установки без фиксации проводников проводится перитонизация листками широкой связки матки. Брюшная полость ушивается наглухо. Больная транспортируется на установку «Гаммомед», где через проводники вводятся интрастаты. Проводится рентген контроль локализации интрастатов, планирование фигуры облучения, дается доза 10–20 Гр. После проведения сеанса интрастаты и проводники удаляются без труда. Ведение послеоперационного периода стандартное. Для профилактики отека культи и нарушения оттока используются тампоны с мазью Вишневского во влагалище со второго по пятый дни послеоперационного периода. Метод прост, не сопряжен с операционным риском, послеоперационных осложнений не наблюдалось. Проведено 5 случаев, рецидивов в течение 5 лет нет.

Асимметрия и рак: есть ли связь? Диагностический поиск продолжается

Ключевые слова:
гомолатеральность, ультразвуковая диагностика, рак молочной железы

Keywords:
homolaterality, ultrasound diagnostic, breast cancer

Матвеева Э.В., Капрарь И.Я.

ООО «Современные диагностические технологии» Клиника «Евромед»
350051, Россия, Краснодар, ул. Лузана, д. 19
E-mail: evmatveeva74@mail.ru

Asymmetry and cancer: is there a connection? Diagnostic search continues

Matveeva E.V., Kaprar I.Ya.

1Modern diagnostic technologies" Ltd. The Clinic "Euromed"
19, Luzana Str., Krasnodar, 350051, Russia
E-mail: evmatveeva74@mail.ru

Геометрическая прогрессия выявления патологических фокусов в физиологически связанных органах заставляет вести постоянный поиск критериев ранней диагностики в разрезе бюджетных, доступных большому числу пациентов, методик.

Цель. Проанализировать данные динамического наблюдения за пациентками репродуктивного возраста для подтверждения/опровержения выявленных ранее особенностей развития очаговых болезней эндокринно-репродуктивной сферы — латерализация, идентичность показателей кровотока и жесткости ткани патологических фокусов.

Материалы. Для анализа были отобраны данные четырехкратного ультразвукового мультипараметрического исследования щитовидной и молочных желез, матки с придатками на уз-сканерах «Aloka ProSound Alpha 6» и «Accuvix A 30» у 74 пациенток от 19 до 52 лет. Критериями включения послужили: наличие при первичном УЗИ патологических фокусов с гомолатеральным расположением в двух из трех органов интереса; наличие менструального цикла. Критериями исключения выбраны: онкоанамнез, гормонотерапия в период наблюдения; аменорея независимо от генеза.

Результаты. По данным первичного УЗИ пациентки разделены на 2 группы по доминированию эхоструктуры очагов: кистозный тип образований — 41 случай (55%), узловой — 33 (45%). Последующие УЗИ с одномоментным осмотром ЩЖ-МЖ-матки с придатками проводились через 6–12–18 мес. В разные сроки у 100% пациенток выявлены очаги в «третьем» органе, аналогичные по эхоструктуре и латерализации расположения патологическим фокусам в двух других. Показатели кровотока (индекс резистентности, далее ИР) и эластометрии ECI (индекс жесткости) также идентичны. При доброкачественых процессах в группе кистозной дисплазии показатели низкие — ИР всегда ниже 0,56, ECI 0,86–1,2; при солидном характере противоположные показатели- высокий ИР 0,65–0,8 и ECI от 2,3 до 3,3. Особого внимания заслуживает тот факт, что в 8 случаях (11% от общего числа взятых в анализ) «третий» очаг имел уз-признаки онкологической патологии, что подтверждено интраоперационным патогистологическим анализом: в ЩЖ 2 очага кистозной эхоструктуры — папиллярный рак, в молочных железах — 4 узлового характера, 2 — внутрипротоковые образования — все карциномы неспецифического типа.

Выводы. Необходимо учитывать возможность развития сочетанной патологии эндокринно-репродуктивной сферы при выявлении фокуса в одном или нескольких органах интереса; рекомендуется расширение объема УЗИ с применением современных технологий для максимально ранней диагностики, что значительно сократит экономические затраты на более дорогостоящие методики обследования и объем требуемой помощи, что в конечном итоге влияет на трудопотери и сохранение репродуктивного потенциала в масштабах государства.

Распространенность рака шейки матки в Саратовской области

Ключевые слова:
рак шейки матки, заболеваемость, скрининг

Keywords:
cervical cancer, morbidity, screening

Михеева Ю.В.

ГУЗ «Областной онкологический диспансер №2»
410053, Россия, Саратов, Смирновское ущелье, д. 1
E-mail: miheevayv@ood2.ru

The prevalence of cervical cancer in the Saratov region

Mikheeva Y.V.

Regional Oncology dispensary №2
1, Smirnovskoe ushchel'e, Saratov, 410053, Russia
E-mail: miheevayv@ood2.ru

Цель. Проанализировать заболеваемость и смертность женщин от рака шейки матки в Саратовской области в период с 2010 по 2015 гг. Показать важность совершенствования скрининговых программ цервикальной патологии населения.

Пациенты и методы. В структуре онкогинекологической патологии в мире рак шейки матки (РШМ) составляет 15%, а смертность от этого заболевания — 8% [1]. В РФ заболеваемость РШМ неуклонно растет с каждым годом и составила в 2015 г. 119,7 на 100 тыс. населения, что на 6% выше, в сравнении с 2010 годом (112,6%) [2].

В основу исследования легли медико-статистические данные официальной отчетности ГУЗ «Областной онкологический диспансер № 1» за 2010–2015 гг. и МНИОИ им. П. А. Герцена филиал ФГБУ «НМИРЦ» Минздрава России за 2005–2015 гг.

Результаты. В Саратовской области отмечается неуклонная тенденция к росту заболеваемости раком шейки матки. В 2015 году диагноз установлен в 311 случаях, что на 36 больше, чем в 2014 г. и на 90 случаев больше, чем в 2010 г. Пик заболеваемости приходится на группу женщин фертильного возраста.

Благодаря внедрению скрининга рака шейки матки в регионе снизился показатель запущенности (III–IV стадия) в сравнении с 2010 годом (28,9%) и составил 22,2% (РФ — 34,6%). При этом выявлено лишь 6 (2,0%) случаев рака шейки матки в стадии in situ, что в 14 раз меньше, чем в среднем по РФ (28,2%). Удельный вес больных с I–II стадией опухолевого процесса с впервые установленным диагнозом рака шейки матки составил 77,5% (2010 г. — 71,0%; РФ — 63,9%), III–IV стадии — 22,0% (2010 г. — 28,9%; РФ — 34,6%).

Рак шейки матки является одной из основных причин высокой смертности женщин репродуктивного возраста от злокачественных новообразований. Показатель одногодичной летальности больных раком шейки матки в Саратовской области в динамике за 5 лет несколько снизился и составил 16,4% (2010 г. — 18,5%; РФ — 15,2%). Несмотря на совершенствование онкологической помощи населению, пятилетняя выживаемость больных раком шейки матки за последние 5 лет снизилась и составила 65,1% (2010 г. — 69,0%; РФ — 65,3%)

В области увеличилось число выявленных случаев рака шейки матки при профилактических осмотрах с 26,6% в 2010 году до 39,0% в 2015 году, что на 16% больше, чем средний показатель по РФ (32,7%).

Заключение. Так образом, необходимо дальнейшее изучение проблемы заболеваемости раком шейки матки для улучшения эпидемиологической ситуации в Саратовской области.

Литература

1. 1. Краснопольский В. И. и др. Эффективность вакцинопрофилактики ВПЧ-ассоциированных заболеваний и рака шейки матки в Московской области. Альманах клинической медицины. 2015; 37: 105–110.
2. 2. Каприн А. Д. и др. Состояние онкологической помощи населению России в 2015 году. М: ФГБУ «МНИОИ им. П. А. Герцена» Минздрава России; 2016. 236.

Гинекологический статус как фактор риска рака молочных желез у женщин в пременопаузе

Ключевые слова:
пременопауза, гинекологический статус, непальпируемый рак молочных желез

Keywords:
premenopause, gynecological status, non-palpable cancer

Нуднов Н.В., Новикова Е.В.

ФГБОУ «Институт повышения квалификации ФМБА России»
125371, Россия, Москва, Волоколамское шоссе, д. 91
E-mail: helennova@inbox.ru

Gynecological status as a risk factor for breast cancer in premenopausal women

Nudnov N.V., Novikova E.V.

Institute of the Federal Medical-Biological Agency of Russia
91, Volokolamsk Highway, Moscow, 125371, Russia
E-mail: helennova@inbox.ru

Результаты многочисленных исследований свидетельствуют о взаимосвязи между риском рака молочных желез (РМЖ) и репродуктивным статусом женщины. Больные с гиперпластическими процессами половой системы составляют группу наиболее высокого риска развития тяжелой патологии МЖ. В период пременопаузы прогестерон-дефицитное состояние и абсолютная/относительная гиперэстрогения приводят к морфофункциональной перестройке и пролиферации железистого и стромального компонентов в молочной железе и в матке.

Цель исследования. Анализ гинекологического статуса и его взаимосвязи с выявлением непальпируемого РМЖ у женщин пременопаузального возраста.

Материалы и методы. Представлены результаты этапного комплексного клинического и инструментального обследования молочных желез (МЖ) 2680 женщин, выполненного в 2010–2015 гг. У 423 (15,8%) пациенток пременопаузального возраста выявлены НОМЖ, из которых верифицировано 129 (30,4%) РМЖ. В исследование включены женщины без наследственного/семейного анамнеза по РМЖ и не страдающие ожирением. РМГ выполняли 100% женщин на аппарате «Mammomat» (Siemens). Применяли методики стандартной и дополнительной РМГ. УЗИ МЖ и органов малого таза выполняли всем пациенткам на аппарате «Aixploren Supersonic». Для категорирования поражений применяли классификацию *BI-RADS*. Всем больным с подозрением на РМЖ выполнена морфологическая верификация (МВ).

Результаты. Изменения, предрасполагающие к развитию заболеваний МЖ, выявлены у 338 женщин (80%) пациенток. Распределение факторов риска (ФР): акушерско-гинекологическая патология у 259 пациенток (61,2%); патология МЖ в анамнезе: воспалительные заболевания у 34 (8,0%); травмы у 18 (4,3%); диспластические доброкачественные заболевания (ДДЗМЖ) у 27 (6,4%); ФР не выявлено у 85 (20,1%) женщин. Превалировала патология миометрия: миома матки, чаще в сочетании с аденомиозом (n = 259; 61,2%). В структуре перенесенных в анамнезе воспалительных заболеваний МЖ преобладали лактационные маститы: из 34 (8,0%) случаев 6 (1,4%) прооперировано. ДДЗМЖ, с оперативным лечением в анамнезе, выявлены у 27 (6,4%) пациенток: 21 удаление фиброаденомы (ФА); 6 секторальных резекций по поводу ДДЗМЖ. Наибольшее количество женщин с гинекологической патологией и оперированных по поводу ДДЗМЖ мы отмечали в возрасте 46–48 лет (n = 93), что объясняется максимальной выраженностью дисбаланса в гормональном статусе на этапе становления пременопаузального периода и высокой онкологической настороженностью пациенток.

В нашем исследовании значимые ФР присутствовали у 120 (93%) из 129 пациенток с диагностированным непальпируемым РМЖ. У 111 (86%) по данным УЗИ малого таза подтверждена гинекологическая патология. Чаще выявлялись миома матки (n=100;77,5%) и дисплазия эндометрия (n = 11;8,5%). Из 4 больных ранее оперированных (мастит), у 1 пациентки РМЖ выявлен в компроментированной МЖ, с локализацией в зоне постоперационных изменений. При этом, ни в 1 из случаев оперированных ДДЗМЖ в анамнезе, РМЖ не выявлен.

Выводы. Гинекологические заболевания коррелируют с заболеваниями МЖ в 80% случаев и в 86% случаев с РМЖ. Миома матки встречается у 2/3 больных РМЖ. Повреждение тканей МЖ (посттравматическое/поствоспалительное) является фактором риска развития РМЖ в соотношении 1:14. Анализ данных гинекологического статуса, взаимосвязь патологических процессов в МЖ и органах женской половой сферы, диктует необходимость обязательного исследования как МЖ, так и малого таза у женщин пременопаузального возраста.

Проблемы диагностики непальпируемого рака молочных желез у женщин в пременопаузе

Ключевые слова:
непальпируемые образования молочных желез, категории BI-RADS, прямые и косвенные признаки злокачественности, непальпируемый рак

Keywords:
non-palpable lesions of breast, categories BI-RADS, direct and indirect signs of malignancy, non-palpable cancer

Нуднов Н.В., Новикова Е.В.

ФГБОУ «Институт повышения квалификации ФМБА России»
125371, Россия, Москва, Волоколамское шоссе, д. 91
E-mail: helennova@inbox.ru

The problem of diagnosis non-palpable breast cancer in premenopausal women

Nudnov N.V., Novikova E.V.

Institute of the Federal Medical-Biological Agency of Russia
91, Volokolamsk Highway, Moscow, 125371, Russia
E-mail: helennova@inbox.ru

В пременопаузе выявляется до 70% непальпируемых образований молочных желез (НОМЖ), 1/3 из которых злокачественные. Раннее выявление рака МЖ (РМЖ) способствует снижению смертности: 10-летняя выживаемость при размерах ≤1 см у 95% больных; а при размерах 2–5 см у 85–60% пациенток.

Цель. Анализ выявляемости и проблем диагностики НОМЖ, возможностей стандартных и дополнительных методик РМГ в обнаружении непальпируемого РМЖ и определении значимых радиологических признаков злокачественности; оценка впервые и вновь выявленных изменений у женщин в пременопаузе.

Материалы и методы. С 2010 по 2015 гг. обследовали 2680 женщин, у 423 (15,8%) в пременопаузе выявлены НОМЖ, из них 129 (30,4%) РМЖ. Всем больным выполняли рентгеновскую маммографию (РМГ) в 2 проекциях и сонографию (УЗИ). Дополнительно применяли снимки в боковой проекции, прицельные с локальной компрессией и с увеличением в 1,8 раза. Категорировали НОМЖ по классификации BI-RADS. При подозрении на РМЖ выполняли морфологическую верификацию (МВ).

Результаты. За указанный период ежегодно обследовали 446 ± 6 женщин в возрасте от 43 до 51 года. В 2015 г. сравнительно с 2010 г. нами отмечен рост числа выявленных НОМЖ в 2,5 раза (с 43 до 106) с увеличением числа доброкачественных изменений в 2,3 раза (с 29 до 67) и непальпируемого РМЖ втрое (с 14 до 39). Доля доброкачественных изменений составила 69,6% (n = 294), РМЖ 30,4% (n = 129). По данным РМГ НОМЖ выявляли в виде: объемных образований (ОО) ≤15 мм 63% (n = 268); микрокальцинатов (МКЦ) 18% (n = 77); локальной тяжистости (ЛТ) 12% (n=49); асимметрии плотности (АП) 7% (n = 29). Снижению чувствительности (91,2%) и специфичности (61%) стандартной РМГ способствовали: высокая Rg-плотность МЖ (n = 37), размеры ОО ≤5 мм (n = 38) и трудности в морфометрии МКЦ (n = 53). По данным УЗИ доля НОМЖ 69% (n = 291). В 132 (31%) случаях поражения были УЗ-негативными, усложняя категорирование. Дополнительные РМГ применили в 24,4% случаев (боковые 14,2%; прицельные с компрессией 3,8%; с увеличением 2,8%; аксиллограммы 3,7%). Значимые Rg-признаки уверенно выявлялись лишь на дополнительных РМГ, с верной трактовкой BI-RADS категории, что повысило чувствительность метода до 98%, специфичность до 75%. Показания к МВ по данным РМГ значимые рентгенологические признаки РМЖ: для ОО нечеткость контура, неправильная форма (98,8/83%); для МКЦ плеоморфность, нечеткость контуров (98,9/93,9%), V/кластерное распределение (92,3/81,2%). При ЛТ РМЖ (n = 8, 16,3%) выявлялся только при РМГ в виде «звездчатости» с плотным центром и нечетким контуром (суммарно 88,9%). УЗ-критерии РМЖ для ОО: нечеткие контуры, неправильная форма, непараллельная ориентация (96/74/56%). Из 172 (40,7%) впервые выявленных НОМЖ, РМЖ верифицирован у 41 (23,8%) пациентки, из них у 25 (61%) в виде ОО с точечными кальцинатами. Из 251 (59,3%) вновь выявленных НОМЖ (при повторных раундах РМГ), РМЖ обнаружен у 88 (35%), из них у 50 (57%) в виде скоплений МКЦ.

Выводы. Высокая и гетерогенная Rg-плотность тканей МЖ у женщин пременопаузального возраста, УЗ-негативность затрудняют выявление и трактовку НОМЖ. Дополнительные проекции РМГ повышают информативность метода на 5%, способствуют правильному категорированию изменений, что на 11% снижает число необоснованных биопсий. Предикторами биопсии для НОМЖ являются значимые рентгенологические и УЗ признаки злокачественности. Впервые выявленные ОО с точечными кальцинатами и вновь выявленные МКЦ у женщин в пременопаузе более чем в 1/2 случаев сопряжены с высоким риском РМЖ.

Контрастная маммография в дифференциальной диагностике заболеваний молочных желез: первые результаты

Ключевые слова:
молочная железа, рак молочной железы, диагностика, маммография, контраст

Keywords:
breast, breast cancer, diagnosis, mammography, contrast

Оксанчук Е.А., Колесник А. Ю., Меских Е.В.

ФГБУ «Российский научный центр рентгенорадиологии» Минздрава России
117997, Россия, Москва, ул. Профсоюзная, д. 86
E-mail: Loksanchuk@gmail.com

The role of contrast-enhanced mammography for determining breast lesions: the first results

Oksanchuk E., Kolesnik A., Meskih E.

Russian Scientific Center of Roentgenoradiology of the Ministry of Healthcare of the Russian Federation
86, Profsoyuznaya Str., Moscow, 117997, Russia,
E-mail: Loksanchuk@gmail.com

Рак молочной железы является главной причиной смертности от злокачественных заболеваний среди женщин, и количество впервые выявленных случаев растет год от года. Остается важным ранняя диагностика злокачественных заболеваний молочной железы, в связи с чем в мире разрабатываются все новые технологии обследования молочных желез. Одной из таких методик является двуэнергетическая спектральная контрастная маммография — рентгенологическое исследование молочных желез с контрастным усилением с выполнением снимков высокой и низкой энергий, позволяющий оценить наличие патологического кровотока. Исследования это методики начались в 2011 г и активно продолжаются в наши дни. По данным мировой литературы, CESM обладает высокой чувствительностью, сравнимой с МРТ, однако проще и дешевле в использовании. В России данная методика только начинает свое развитие и на данный момент не существует отечественных данных по эффективности данного метода.

целью нашего исследования является оценка эффективности диагностики образований молочных желез при использовании методики контрастной маммографии (CESM).

Материалы и методы. С 03.2016 по 03.2017 гг. в РНЦРР было обследовано 845 женщин в возрасте от 20 до 60 лет с плотной структурой молочной железы (ACR 3–4). Стандартный комплекс методов исследования включал: клинический осмотр, цифровую рентгеновскую маммографию, ультразвуковое исследование молочных желез с ЦДК и эластографией. В дополнении, с целью уточнения диагноза, использовалась методика контрастной маммографии (CESM). Исследование проводилось на маммографическом аппарате Senographe Essential с использованием специального программного обеспечения Senobright, GE Healthcare.

Результаты. В 253 случаях были выявлены изменения в молочных железах. Из них: 178 — доброкачественные (BIRADS 2–3), 45 — злокачественные (BIRADS 5). 30 больным с предположительным диагнозом «рак молочной железы» (BIRADS 4 a, b, c) была выполнена контрастная маммография (CESM). Полученные изображения «зон интереса» (участки локальной перестройки структуры, скопления микрокальцинатов, участки ассиметрии, рубцовые изменения, узловые образования) интерпретировались как высококонтрастные (BIRADS 5) — в 6 случаях, среднеконтрастные (BIRADS 4) — в 13 случаях, низкоконтрастные (BIRADS 3–2)-в 9, неконтрастные (BIRADS 1) — в 2 случаях. Полученные изменения были подтверждены морфологически. Все высококонтрастные образования оказались раком молочной железы, все низкоконтрастные –доброкачественными образованиями, среднеконтрастные: 4 — рак молочной железы, 2 — атипические гиперплазии, 3 — фиброаденомы, 4 — фиброзно-кистозная болезнь.

Выводы. Таким образом, контрастная маммография (CESM) показывает себя как эффективный метод в дифференциальной диагностике образований молочных железах, особенно на плотном железистом фоне.

Нарушение обмена нейромедиаторов при эндометриоз-ассоциированной тазовой боли

Ключевые слова:
эндометриоз,
хроническая тазовая боль, нейромедиаторы, гистамин

Keywords:
endometriosis,
chronic pelvic pain,
neuromediators, histamine

Оразов М.Р., Духин А.О., Оразмурадов А.А., Токаева Э.С., Барсегян Л.К.

ФГАОУ ВО «Российский университет дружбы народов»
117198, Россия, Москва, ул. Миклухо-Маклая, д. 6
E-mail: omekan@mail.ru

Neuromediators metabolic disturbance in endometriosis related pelvic pain

Orazov M.R., Dukhin A.O., Orazmuradov A.A., Tokaeva E.S., Barsegyan L.K.

People's Friendship University of Russia
6, Miklucho-Maklaya Str., Moscow, 117198, Russia
E-mail: omekan@mail.ru

Хроническая тазовая боль является наиболее частым и специфичным симптомом эндометриоза. Общеизвестно, что эндометриоз развивается в организме женщины на фоне нейроиммуногормональной дисфункции. Патогенез ХТБ весьма неоднозначен и связан с формированием патологической алгической системы, являющейся морфофункциональной основой болевого поведения, характерным для пациентов с эндометриозом. Ноцицептивные, невропатические и психогенные компоненты патофизиологических механизмов боли могут быть вовлечены в патогенез тазовой боли, ассоциированной с эндометриозом.

Цель исследования. Определение уровня гистамина, оценка выраженности болевого синдрома и депрессивного синдрома у женщин с эндометриозом и ассоциированной с ним ХТБ.

Методы исследования. В исследование было включено 100 пациенток репродуктивного возраста от 18 до 45 лет, с наружным генитальным эндометриозом. Из них основную группу составили 60 пациенток с тазовой болью, обусловленной наружным генитальным эндометриозом, в группу контроля было включено 40 женщин с наружным генитальным эндометриозом, без болевого синдрома. Верификация диагноза эндометриоз в обеих группах было подтверждено лапароскопическим и морфологическим исследованием. Количественное содержание медиатора ноцицептивной системы головного мозга гистамина в сыворотке крови определяли методом высокоточного (в нг/мл) иммуноферментного твердофазного анализа. Для характеристики болевого синдрома использовалась визуальная аналоговая шкала (Visual Analog Scale, VAS), ВАШ, оценка депрессивного синдрома на основании опросника для оценки качества жизни при эндометриозе (EHR-30), оценку тревожности по опроснику Спилбергера–Ханина.

Результаты. Уровень гистамина у пациенток основной группы соответствовал показателям хронической тазовой боли слабой, умеренной и выраженной интенсивности (медианы равны 1,36 ± 0,7 нг/мл, 2,41 ± 0,8 нг/мг и 3,26 ± 0,2 нг/мл соответственно). В контрольной группе уровень гистамина составил 0,5 ± 0,3 нг/мл. При анализе интенсивности боли по ВАШ выявлено, что жалобы на боль предъявляли все женщины основной группы (n = 60). Из 60 женщин основной группы — 20 (33,3%) отмечали боль выраженной степени тяжести, 25 женщин (41,6%) — умеренной степени тяжести, 15 женщин (25,1%)- слабой степени тяжести.

Выводы. По результатам данного исследования выявлено, что психоэмоциональное состояние женщин с тазовой болью, ассоциированной с эндометриозом, характеризуется высокими уровнями депрессивных и тревожных расстройств, значительным снижением уровня качества жизни. Также выявлена прямая взаимосвязь между интенсивностью болевого синдрома и уровнем гистамина в периферической крови пациенток с эндометриозом.

Перинеальная травма при повторных родах: факторы риска

Ключевые слова:
влагалищные роды, пролапс гениталий, перинеальная травма, родовая травма

Keywords:
vaginal delivery, postpartum pelvic floor support, pelvic organ prolaps, perineal injury, childbirth injury

Оразов М.Р., Кампос Е.С.

ФГАОУВО «Российский университет дружбы народов»
117279, Россия, Москва, ул.Миклухо-Маклая, д. 6
E-mail: kampos@list.ru

Perineal injury risk factors in second birth

Orazov M.R., Kampos E.S.

People's Friendship University of Russia
6, Miklicho-Maklaya Str., Moscow, 117198, Russia
E-mail: kampos@list.ru

Цель исследования. Целью исследования явилось изучение факторов риска возникновения перинеальной травмы у повторнородящих.

Материалы и методы. Исследование включало 117 (n = 117) повторнородящих женщин с отягощенным акушерско-гинекологическим анамнезом, как основная изучаемая группа. В контрольную группу было включено 100 повторнородящих (n = 100) женщин аналогичного возраста, с неотягощенным гинекологическим и соматическим анамнезом. Проведен ретроспективный анализ историй родов пациенток родильного дома ГКБ 29 изучаемой и контрольной групп и изучена взаимосвязь между факторами риска и перинеальной травмой. Статистическую обработку данных производили на персональном компьютере с использованием пакета программ Biostatistics (версия 4,03) для Windows. Вычисляли среднюю арифметическую (M) и среднюю ошибку средней арифметической (м). Различия между группами устанавливали с учетом критерия t-Стьюдента. Статистический показатель считали достоверным при $p < 0,05$.

Результаты. Средний возраст пациенток составил 32 ± 3 года. Ретроспективный анализ историй родов продемонстрировал, что достоверно больше перинеальной травмы наблюдалось у повторнородящих из изучаемой когорты в сравнении с контрольной группой ($p < 0,05$). Роды у 18,8% (n = 22) пациенток изучаемой группы осложнились разрывами промежности I–II степени, в то время как в контрольной группе 5% (n = 5) пациенток перенесли перинеальную травму ($p < 0,05$). Изучение факторов риска в отдельности показывает, что 26,1% (6) пациенток с крупным плодом перенесли перинеальную травму, 20,8% (5) пациенток с рубцом на промежности после предыдущего разрыва или эпизиотомии, 14,2% (3) с ОРСТ I степени, 12,5% (3) пациенток, роды которых осложнились слабостью родовой деятельности с применением родостимуляции окситоцином. Отдельного внимания заслуживает оперативное влагалищное родоразрешение (вакуум-экстракция плода аппаратом KIWI) — 20% (5) пациенток перенесли перинеальную травму, в одном случае (4%) была произведена эпизиотомия. Выявленные факторы риска повышают вероятность разрыва промежности в среднем в 3,8 раза ($p < 0,5$). Крупный плод увеличивает риск перинеальной травмы в 5,2 раза, рубец на промежности в 4,2 раз; сужение таза в 2,8 раза, родостимуляция — в 2,5 раза, оперативное влагалищное родоразрешение в 4 раза.

Вывод. Таким образом, вышеупомянутые данные позволяют относить крупные размеры плода, оперативное родоразрешение, родостимуляцию, сужение таза и рубцовые изменения промежности к значимым факторам риска перинеальной травмы при повторных родах.

Экстрагенитальные заболевания девочек и девушек-подростков, подвергшихся воздействию ионизирующего излучения

Ключевые слова:
ионизирующее излучение, репродуктивное здоровье, экстрагенитальная патология

Keywords:
ionizing radiation, reproductive health, extragenital pathology

Оразов М.Р., Хамошина.М.Б., Личак Н.В.
ФГАОУ ВО «Российский университет дружбы народов»
117198, Россия, Москва, ул. Миклухо-Маклая, д. 6
E-mail: omekan@mail.ru

Extragenital pathology in girls and teen girls, exposed to an action of ionizing radiation

Orazov M.R., Khamoshina M.B., Lichak N.V.
People's Friendship University of Russia
6, Miklucho-Maklaya Str., Moscow, 117198, Russia
E-mail: omekan@mail.ru

Репродуктивное здоровье относится к числу основных показателей состояния здоровья населения, является важным критерием общественного здоровья и происходящих в нем сдвигов. Состояние репродуктивной функции женщин во многом определяется ее развитием в детстве и пубертатном периоде. Гипоталамо-гипофизарная регуляция, особенно чувствительна к радиационным воздействиям, так как именно концентрация в крови гонадотропных гормонов в зонах радиационного риска подвергалась более выраженным изменениям. Поэтому, репродуктивные проблемы молодежи остаются, предметом пристального внимания учеными всего мира посей день.

Цель исследования. Целью исследования явилась изучение показателей преморбидного фона и структуры соматической патологии девочек-подростков родившихся и проживающих в регионах радионуклидного загрязнения.

Методы исследования. В исследование были включены основная группа — 76 (n = 76) девочек, родившихся у женщин, подвергшихся в пубертатном возрасте (до 17 лет включительно), действию полного спектра радионуклидов после аварии на Чернобыльской АЭС (с учетом радио йода) и проживающих в зоне с правом отселения (с уровнем загрязнения почвы по цезию-137 = 555–1665 кБк/кв.км); Группу контроля составили 30 (n = 30) условно здоровых девочек проживающих в зоне, которая не подвергалась радиации.

Результаты. Анализ состояния соматического здоровья девочек основной группы позволил установить, что девочки раннего пубертатного возраста в анамнезе страдали частыми острыми респираторными заболеваниями (39% против 17,5% $p < 0,05$). Мы выявили интересный факт, что каждая третья девочка изучаемой когорты в анамнезе перенесла острый трахеобронхит и пневмонию (31,6% против 14,3% $p < 0,05$). Интересно, что аналогичное количество девочек имели в анамнезе заболевания ЛОР-органов (32,1% против 12,1% $p < 0,05$). Следует обратить внимание на то, что девочки раннего пубертатного возраста, в отличие от контрольной группы, достоверно чаще болели редицивирующими заболеваниями мочевыделительной системы, в частности хроническим пиелонефритом и хроническим циститом (26,8%; против 11,6%, $p < 0,05$), также имели сопутствующую эндокринную патологию (22,2%). В подростковом периоде у девочек основной группы, по сравнению с девочками раннего пубертатного возраста (44,2% против 16,7% $p < 0,05$), страдали повторными острыми респираторными заболеваниями, более половины из них перенесли лакунарные гнойные ангины (58,9% против 13,5% $p < 0,05$), у них резко выросла частота отоларингологических заболеваний в виде ежегодных обострений хронического тонзиллита у 62,1% (16,5% $p < 0,05$). Частота заболеваний желудочно-кишечного тракта было достоверно выше в 1,3 раза в отличие от такого в группе контроля ($p < 0,05$).

Выводы. Таким образом, вышеизложенные показатели преморбидного фона изучаемой когорты продемонстрировали низкий индекс соматического здоровья, который как следствие, может привести к существенным нарушениям становления репродуктивной системы в этом и последующих возрастных периодах.

Профилактика венозного тромбоза после радикальной простатэктомии

Ключевые слова:
тромбоэмболия,
простатэктомия,
тромбопрофилактика,
венозный тромбоз

Keywords:
thromboembolism,
prostatectomy,
thromboprophylaxes,
venous thrombosis

Проскоков А.А., Даренков С.П., Губайдуллин Р.Р., Онегин М.А., Пинчук И.С, Трофимов И.А., Климов Ю.А., Молчанов Ю.В.

ФГБУ «Клиническая больница» Управления делами Президента Российской Федерации, 107150, Россия, Москва, улица Лосиноостровская, д. 45
E-mail: dr.proskokov@mail.ru

Venous thrombosis prophylaxes at radical prostatectomy: a combined approach

Proskokov A.A., Darenkov S.P., Gubaydullin R.R., Onegin M.A., Pinchuk I.S., Trofimov I.A., Klimov Y.A., Molchanov Y.V.

Clinical Hospital of General Management Department of the President of Russian Federation
45, Losinoostrovskaya Str., Moscow, 107150, Russia
E-mail: dr.proskokov@mail.ru

Цель. Сравнить эффективность различных комбинаций тромбопрофилактики у пациентов, оперированных по поводу рака предстательной железы.

Материалы и методы. Пациенты, которым предстояла радикальная лапароскопическая простатэктомия (n = 300), были рандомизированы в 2 группы по 150 человек. Пациенты обеих групп надевали компрессионные чулки перед операцией; чулки оставались на ногах в течение 7 дней после операции. В группе fast-tack (n = 150) тромбопрофилактика производилась путем введения эноксапарина (4000 МЕ) за 12 часов до оперативного вмешательства и затем в течение 7 дней после оперативного вмешательства 1 раз в день. Контроль интраоперационной кровопотери в группе fast-track осуществлялся интраоперационным введением транексамовой кислоты 1 г. После операции производилась механическая тромбопрофилактика системой SCD (устройство последовательной компрессии нижних конечностей, Tyco Healthcare/Covidien, Gosport, UK) сразу после перевода пациента в послеоперационную палату и продолжалась до момента подъема пациента на ноги, что обычно происходило на 2-й день после операции. В дальнейшем, в течение 3-х дней система SCD подключалась каждый раз, когда пациент ложился в постель. В группе контроля тромбопрофилактика включала введение эноксапарина через 12 часов после операции и, также в течение 7 дней, 1 раз в день. На 8-й день после операции все больные переводились на пероральный прием ривароксабана по 20 мг, 1 раз в день, в течение 30 дней.

Результаты. Популяция пациентов в группах была гомогенной по показаниям к операции (локальный рак простаты), полу, типу анестезии и длительности операции (сочетанная анестезия ЭТА+ЭА 100%; все операции длились более 120 минут), стандартная периоперационная терапия для каждой из групп выполнялась одной командой. У всех пациентов (100%) отмечался очень высокий риск ВТЭ в связи с наличием множественных факторов риска (хирургия малого таза — 100%; возраст >40 лет — 100%; злокачественность — 100%; активное курение — 28%; ожирение — 29%; варикозная болезнь — 14%). Интраоперационная и послеоперационная летальность отсутствовала. Средняя кровопотеря была значительно ниже в группе fast-track и составила 185 ± 84 (мин 50; макс 1500) мл, против 683 ± 98 (мин 50; макс 2000) в группе контроля ($p < 0,001$).

Ни одного случая ТЭЛА в группах не зарегистрировано. Количество тромбозов глубоких вен нижних конечностей было достоверно меньше в группе fast-track (0 против 12 (8%); $p < 0,001$).

Заключение. Использование комбинированной схемы тромбопрофилактики с добавлением перемежающейся пневматической компрессии (SCD) после радикальной лапароскопичекой простатэктомии значительно снижает риск тромбоэмболических осложнений.

Лечение тройного негативного подтипа рака молочной железы

Рассказова Е.А.[1], **Зикиряходжаев А.Д.**[1,2,3], **Фролова М.А.**[4], **Глазкова Е.В.**[4]

[1] Московский научно-исследовательский онкологический институт имени П.А. Герцена – филиал ФГБУ «Национальный медицинский исследовательский радиологический центр» Минздрава России
125284, Россия, Москва, 2-й Боткинский проезд, 3
[2] ГБОУ ВПО «Первый Московский государственный медицинский университет им. И.М. Сеченова» Минздрава России
119991, Россия, Москва, ул. Трубецкая, д. 8, стр. 2
[3] ФГАОУВО «Российский университет дружбы народов». 117198, Россия, Москва, ул. Миклухо-Маклая, 6
[4] ФГБУ «Российский онкологический научный центр им. Н.Н.Блохина» Минздрава России
115478, Россия, Москва, Каширское шоссе, д. 23
E-mail: rasskaz2@yandex.ru

Ключевые слова:
рак молочной железы, подтипы рака, тройной негативный подтип, неоадъювантная полихимиотерапия, лечебный патоморфоз, реабилитация

Keywords:
breast cancer, cancer subtypes, triple negative subtype, neoadjuvant chemotherapy, therapeutic pathomorphosis; rehabilitation

Treatment of triple-negative subtype of breast cancer

Rasskazova E.A.[1]., **Zikiryakhodzhayev A.D.**[1,2,3], **Frolova M.A.**[4], **Glazkova E.V.**[4]

[1] P. Hertsen Moscow Oncology Research Institute – Branch of the National Medical Research Radiological Centre of the Ministry of Health of the Russian Federation
2nd Botkinskiy proezd, Moscow, 125284, Russia
[2] I.M. Sechenov First Moscow State Medical University
8/2, Trubetskaya Str., Moscow, 119991, Russia
[3] Russian University of Friendship of Peoples. 6, Miklukho-Maklaya Str., Moscow, 117198, Russia
[4] N.N. Blokhin Russian Cancer Research Center, Russian Academy of Medical Sciences
23, Kashirsky highway, Moscow, 115478, Russia
E-mail: rasskaz2@yandex.ru

Цель. Улучшить результаты лечения тройного негативного подтипа рака молочной железы.

Пациентки и методы. В исследовании включено 40 пациенток с тройным негативным подтипом рака молочной железы (РМЖ). Период наблюдения с 2012 по 2016 гг., хирургическое лечение пациенткам выполнено в МНИОИ им. П. А. Герцена. Все больные получали различные режимы неоадъвантной химиотерапии (НАПХТ), цель исследования — оценить эффективность различных режимов НАПХТ, в том числе в зависимости от наличия мутаций в генах BRCA 1,2, CHEK2.

Медиана возраста пациенток составила 45,9 (31–69) года. Начальные стадии РМЖ (I–IIA) — 10 (25%) пациенток, местно-распространенный РМЖ — 30 (75%) пациенток. Мутации BRCA1,2, CHEK2 определены у 25 больных, мутации выявлены у 8 (32%) пациенток.

У 2 пациенток РМЖ IIIC стадий после проведения НАПХТ эффект был расценен как недостаточный для выполнения хирургического лечения, и им была проведена предоперационная лучевая терапия.

Всем пациенткам было выполнено хирургическое лечение различного объема, от радикальных резекций до радикальных мастэктомий с или без реконструкцией.

У 5 пациенток с мутациями в генах BRCA1,2 выполнена профилактическая подкожная мастэктомия с одномоментной реконструкцией имплантом, 2 пациентки отказались от профилактической мастэктомии, у 1 пациентки с наличием мутации гена CHEK2 был диагностирован первично-множественный метахронный рак молочных желез, ранее ей не выполняли профилактическую мастэктомию и через 6 лет реализовался рак во второй молочной железе.

Число пациенток до 40 лет в исследовании 11 (27,5%), в группе с мутациями в генах BRCA1,2, CHEK2 — пациентки моложе 40 лет — 4 (50%).

Морфологическое исследование после НАПХТ включало в себя указание размеров остаточной опухоли, состояние тканей молочной железы, число исследованных лимфатических узлов, а также определение степени лечебного патоморфоза как в первичной опухоли, так и в случае метастастатических лимфатических узлов, степень лечебного патоморфоза указывалась в них.

Результаты. Полный лечебный патоморфоз (IV степень патоморфоза по Лавниковой) в первичной опухоли был достигнут у 20 (50 ± 7,9%) больных. Так же лечебный патоморфоз был оценен и в лимфатических узлах, при наличии в них метастазов РМЖ. Полный лечебный патоморфоз в лимфатических узлах был достигнут у 7 (31,8 ± 10,2%) больных. При наблюдении у 3 (7,5%) пациенток диагностированы отдаленные метастазы, 2-летняя общая выживаемость 38/40 (95%).

Заключение. Проведенное исследование показало высокую эффективность режимов НАПХТ по схеме АС+Т и еженедельного введения доксорубицина 25 мг/м^2, цисплатина 30 мг/м^2 и паклитаксела 100 мг/м^2.

Достижение IY степени лечебного патоморфоза при НАПХТ по схеме (АС+Т) — 50 ± 7,9%, при интенсифицированном режиме — 62,5 ± 12,5%.

Частота лечебного патоморфоза IY степени 62,5 ± 18,3% была выше у больных с наследственной формой заболевания по сравнению с группой со спорадическим РМЖ 46,9 ± 8,8%, $p > 0,05$.

Во всей группе двухлетняя безрецидивная выживаемость составила 92,5%, а двухлетняя общая выживаемость — 95%.

Таким образом, проведенное исследование показало высокую эффективность НАПХТ у больных тройным негативным подтипом РМЖ различных стадий, частота достижения объективного ответа составила 90 ± 4,7%, лечебного патоморфоза IY степени — 50 ± 7,9%.

Всероссийский проект «Женщины бальзаковского возраста: между онконебрежностью и онкофобией»: первые результаты

Ключевые слова:
онкофобия, онконебрежность, гормонофобия, анкетирование

Keywords:
oncologyphobia, oncology negligence, hormonephobia, questionnaire

Роговская С.И.[1], Ледина А.В.[2,3], Короленкова Л.И.[4], Бебнева Т.Н.[2,5], Радзинский В.Е.[2], Акимкин В.Г.[6] Артымук Н.В.[7], Белокриницкая Т.Е.[8], Кукарская И.И.[9], Ткаченко Л.В.[10], Мингалева Н.В.[11], Ледин Е.В.2,[12], Манжосова М.И.[13]

[1] Российская Ассоциация по генитальным инфекциям и неоплазии (РАГИН)
121165, Россия, Москва, Кутузовский проспект, д. 35
[2] ГОУ ВПО «Российский университет дружбы народов»
117198, Россия, Москва, ул. Миклухо-Маклая, д. 6
[3] Клинический госпиталь «Лапино» группы компаний «Мать и дитя»
Россия, Московская область, Одинцовский район. д. Лапино, 111
[4] ФГБУ «Российский онкологический научный центр им. Н.Н.Блохина» Минздрава России
115478, Россия, Москва, Каширское шоссе, д. 23
[5] ФГБУ «Эндокринологический научный центр» МЗ РФ
117036, Россия, Москва, ул. Дмитрия Ульянова, д. 11
[6] ФБУН НИИ Дезинфектологии Роспотребнадзора
111123, Россия, Москва, ул. Новогиреевская, д. 3а
[7] ГБОУ ВПО «Кемеровская государственная медицинская академия» Минздрава России
650056, Россия, Кемерово, ул. Ворошилова, д. 22а
[8] ГБОУ ВПО «Читинская государственная медицинская академия»
672000, Россия, Чита, ул. Горького, д. 39А
[9] ГБОУ ВПО «Тюменская государственная медицинская академия» Минздрава России
625023, Россия, Тюмень, ул. Одесская, д. 54
[10] ГБОУ ВПО «Волгоградский государственный медицинский университет» Минздрава России
400131, Россия, Волгоград, площадь Павших Борцов, д. 1
[11] ГБОУ ВПО «Кубанский государственный медицинский университет» Минздрава России
350063, Россия, Краснодар, ул. Седиина, д. 4
[12] ФГАУ «Лечебно-реабилитационный центр» Минздрава России
125367, Россия, Москва, Иваньковское шоссе, д. 3
[13] ГАУЗ Московской области «Воскресенская районная больница №2»
Россия, Московская область, Воскресенск, ул. Гражданская, д. 2А
E-mail: antoninaledina@yandex.ru

Russian project "Middle-aged women between oncology negligence and oncologyphobia": first results

Rogovskaya S.I.[1], Ledina A.V.[2,3], Korolenkova L.I.[4], Bebneva T.N.[2,5], Radzinsky V.E.[2], Akimkin V.G.[6], Artymuk H.B.[7], Belokrinitskaya T.E.[8], Kukarskaya I.I.[9], Tkachenko L.V.[10], Mingaleva N.V.[11], Ledin E.V.[2,12], Manzhosova M.I.[13]

[1] Public organization «RAGIN» («Russian association of genital infections and neoplasia»)
35, Kutuzovskii prospekt, Moscow, 121165, Russia
[2] Peoples' Friendship University of Russia
6 Miklukho-Maklaya Str., Moscow, 117198, Russia
[3] Clinical Hospital Lapino "Mother and Child"
111, Lapino, Odintsovskii region, Russia
[4] N.N.Blokhin Russian Cancer Research Centre
23, Kashirskoe shosse, Moscow, 115478, Russia
[5] Federal State Budgetary Institution «Endocrinology Research Center»
11, Dmitriya Ul'yanova Str., Moscow, 117036, Russia
[6] Central Research institute of Epidemiology of the Federal Service on Customers
3a, Novogireevskaya Str., Moscow, 111123, Russia
[7] Kemerovo State Medical Academy, Ministry of Health of Russia
22a, Voroshilova Str., Kemerovo, 650056, Russia
[8] Chita State Medical Academy, Ministry of Health of Russia
39A, Gor'kogo Str., Chita, 672000, Russia
[9] Tyumen State Medical Academy, Ministry of Health of Russia
54, Odesskaya Str., Tyumen', 625023, Russia
[10] Volgograd State Medical University, Ministry of Health of Russia
1, Pavshikh Bortsov Sq, Volgograd, 400131, Russia
[11] Kuban State Medical University, Ministry of Health of Russia
4, Sediina Str., Krasnodar, 350063, Russia
[12] Center of Treatment and Rehabilitation of the Ministry of the Russian Federation
3, Ivan'kovskoe shosse, Moscow, 125367, Russia
[13] State autonomous public health institution medical organization «RDH №2»
2A, Grazhdanskaya Str., Voskresensk, Russia
E-mail: antoninaledina@yandex.ru

Частота онкологических заболеваний в России не имеет тенденции к снижению, в то время как в странах, где женщины осознают ценность здоровья и своевременно посещают врача, проведение цервикального и маммографического скрининга позволило значительно снизить онкологическую заболеваемость этих локализаций.

Цель. Провести оценку отношения женщин к своему здоровью, знаниям и профилактике онкологических заболеваний, позиции по отношению к скрининговым исследованиям, приему гормональных препаратов и обусловленности этого отношения уровнем доверия к врачу.

Исследование проводилось Российской ассоциацией по генитальным инфекциям и неоплазии (РАГИН) при сотрудничестве с Дальневосточным институтом содействия общественному развитию (ДВИСОР).

Пациенты и методы. Дизайн исследования соответствовал критериям одномоментного, длительность его составила 6 месяцев. Для изучения отношения к своему здоровью с применением специально разработанной, состоящей из девяти блоков анкеты был проведен опрос 1826 женщин в возрасте 18– 65 лет, проживающих 20 регионах России.

Перед анкетированием респондентки получили информацию о целях, задачах исследования, а после анкетирования — краткую информацию о необходимости прохождения регулярного скрининга для профилактики рака.

Статистическая обработка полученных результатов производилась в соответствии с общепринятыми методами медицинской статистики с использованием программ «Статистика-6» и SPSS; Microsoft Excel 7 для Windows 98, Biostat.

Результаты исследования показали, что среди медработников значимо доминирует адекватное отношение к здоровью — разумная настороженность — у 400 (77,1%) респонденток. Риску фобических и пренебрежительных тенденций подвержено 52 (10%) и 67 (12,9%) соответственно. Среди представителей немедицинской сферы деятельности 235 (49,8%) проявляют разумную настороженность, 113 (23,9%) — фобические и 124 (26,3%) — пренебрежительное отношение к здоровью, что достоверно отличается от когорты медиков ($p<0,05$).

Оценка результатов исследования показала невысокий уровень комплаентности скрининговых программ, негативное отношение к гормональным препаратам 67 (12,9%) и 126 (26,7%) респонденток медиков и не-медиков, соответственно, и высокую степень доверия респондентов к профессиональному мнению врачей среди медиков (394/75,9%) и не-медиков (314/66,5%). На основании анкетирования выяснили, что 123 (23,7%) врача опасаются назначать гормональные препараты в связи боязнью возникновения онкологических заболеваний; 154 (29,7%) — боятся возникновения тромбозов; 101 (19,5%) считают, что горманальгые контрацептивы имеют другие неблагоприятные побочные эффекты, в частности отрицательно влияют на либидо, а у 92 (17,8%) — на приеме нет времени для консультирования по вопросам подбора контрацептивов.

На основании полученных данных нами разработана и прошла апробацию во многих регионах Российской Федерации образовательная программа для врачей и пациентов. Мы планируем продолжить исследование для последующего использования его результатов и разработки практических рекомендаций по ведению здорового образа жизни и формированию разумной настороженности в отношении онкологических заболеваний.

Показания к вторичным циторедуктивным операциям у пациенток с рецидивирующим раком яичников

Ключевые слова:
рецидивирующий рак яичников, вторичная циторедуктивная операция, общая 5-летняя выживаемость

Keywords:
recurrent ovarian cancer, secondary cyroreductive surgery, overall survival

Савинова А.Р.[1], **Гатауллин И.Г.**[2]

[1] ГАУЗ «Республиканский клинический онкологический диспансер МЗ РТ»
420029, Россия, Казань, Сибирский тракт, д. 29
[2] ГБОУ ДПО «Казанская государственная медицинская академия» – филиал ФГБОУ ДПО «Российская медицинская академия непрерывного профессионального образования»
420012, Россия, Казань, ул. Муштари, д. 11
E-mail: aigulkazan@mail.ru

The determination of indications for secondary cytoreductive surgeries in patiens with ovarian cancer relapse

Savinova A.R.[1], **Gataullin I.G.**[2]

[1] Regional Clinical Oncological Center of Ministry of Healthcare of Tatarstan
29, Sibirskiy tractus, Kazan, 420029, Russia
[2] Kazan State Medical Academy – Branch of Federal State Budget Institution of Higher Professional Education “Russian Medical Academy of Postgraduate Education”
11, Mushtari Str., Kazan, 420012, Russia
E-mail: aigulkazan@mail.ru

Химиотерапия в сочетании с вторичными циторедуктивными операциями являются двумя основными компонентами лечения рецидива рака яичников, при этом вторичные циторедуктивные операции до сих пор остаются той основой, с учетом которой строится план лечебных мероприятий при рецидивирующем раке яичников. В то же время, вторичные циторедуктивные операции сопровождаются значительной травматизацией, затяжным периодом реабилитации и ухудшением качества жизни, в связи с чем показаны не всем пациентам с рецидивом раком яичников, а только тем, у которых с высокой долей вероятности улучшится выживаемость.

Целью настоящего исследования было изучение прогностических факторов риска, влияющих на общую 5-летнюю выживаемость после вторичных циторедуктивных операций.

Пациенты и методы. Для достижения указанной задачи мы применили следующие критерии включения: безрецидивный интервал ≥12 месяцев, наличие потенциально резектабельных солитарных или множественных очагов опухоли (возможность полной резекции или диаметр опухоли ≤2 см), отсутствие противопоказаний к проведению оперативного вмешательства в плане общего состояния здоровья, наличие хирургической бригады, способной выполнить весь спектр резекций в области брюшной полости и малого таза. По указанным критериям были отобраны 53 пациента (медиана возраста 56 лет, от 33 до 76 лет), которым были выполнены вторичные циторедуктивные операции в период 2011–2012 гг. в РКОД МЗ РТ. Данные пациентов были анализированы при помощи регрессионной модели пропорциональных рисков Кокса. Общая 5-летняя выживаемость была рассчитана при помощи анализа Каплан-Мейер.

Результаты. Было выявлено, что фаторами риска, влияющими на общую 5-летнюю выживаемость после вторичных циторедуктивных операций являются степень дифференцировки опухоли, объем первичной циторедукции, вид и длительность химиотерапии ($p < 0,05$: OR < 1).

Заключение. Таким образом, тщательный отбор пациентов для вторичных циторедуктивных операций может значительно увеличить вероятность выполнения вторичных циторедуктивных операций.именно на оптимальном уровне. На прогноз пациентов с рецидивирующим раком яичников после вторичных циторедуктивных операций могут влиять степень дифференцировки опухоли, характеристики опухоли и эффективность химиотерапии после первого рецидива.

Прогнозирование рецидивирования рака яичников после завершения терапии первой линии

Ключевые слова:
рецидивирующий рак яичников, алгоритм оценки индивидуального риска рецидивирования

Keywords:
ovarian cancer relapse, the algorithm of the assessment of the individual risk of relapse

Савинова А.Р.[1], Гатауллин И.Г.[2]

[1] ГАУЗ «Республиканский клинический онкологический диспансер МЗ РТ»
420029, Россия, Казань, Сибирский тракт, д. 29
[2] ГБОУ ДПО «Казанская государственная медицинская академия» – филиал ФГБОУ ДПО «Российская медицинская академия непрерывного профессионального образования»
420012, Россия, Казань, ул. Муштари, д. 11
E-mail: aigulkazan@mail.ru

The prognosing of the possibility of ovarian cancer relapse after accomplishment of the first-line therapy

Savinova A.R.[1], Gataullin I.G.[2]

[1] Regional Clinical Oncological Center of Ministry of Healthcare of Tatarstan
29, Sibirskiy tractus, Kazan, 420029, Russia
[2] Kazan State Medical Academy – Branch of Federal State Budget Institution of Higher Professional Education "Russian Medical Academy of Postgraduate Education"
11, Mushtari Str., Kazan, 420012, Russia
E-mail: aigulkazan@mail.ru

Раннее выявление рецидивов рака яичников дает возможность проведения вторичных циторедуктивных операций в сочетании с различными схемами химиотерапии, что, по данным некоторых авторов, увеличивает выживаемость пациентов до 47% (Poskus E., Strupas K., Guschin V., Sugarbaker P. H.,2014). Действующий алгоритм динамического наблюдения за пациентами, без стратификации пациентов относительно риска развития рака яичников, не только неэффективен в плане своевременной диагностики рецидивов и лишает возможности индивидуализировать лечение рака яичников в зависимости от первичных характеристик опухоли, но и приводит к неоправданным затратам со стороны государства.

В связи с вышесказанным, возникает необходимость разработки и интегрирования в систему здравоохранения алгоритма оценки риска рецидивирования рака яичников, который базировался бы как на клинико-эпидемиологических данных пациента, гистологических характеристик опухоли, уровней онкомаркеров (CA125, HE4) и данных инструментальных обследований (УЗИ, КТ), для своевременного прогнозирования вероятности рецидивирования опухоли.

Целью настоящего исследования являлась разработка алгоритма оценки индивидуального риска рецидивирования рака яичников у больных на основании клинико-морфологических данных после комбинированной терапии первой линии.

Пациенты и методы. Работа основана на сравнительном анализе данных 1103 пациентов (средний возраст: 60,26 ± 14,38 лет; межквартильный размах: 51–72 года) которым была выполнена первичная циторедуктивная операция и химиотерапия первой линии в период с 1 января 2010 г. по 1 января 2015 г.

С целью изучения прогностической роли клинико-морфологических характеристик пациентов с эпителиальным раком яичников в рецидивировании рака яичников мы первоначально выделили 12 параметров опухолевого процесса: возраст пациента, стадию заболевания, статус «Т», степень дифференцировки, гистотип, УЗИ и КТ после курса химиотерапии первой линии (наличие или отсутствие резидуальной ткани ≥1 см), CA 125 $_{до}$ (до начала комбинированной терапии) и CA 125 $_{после}$ (после окончания химиотерапии первой линии), HE 4 $_{до}$ (до начала комбинированной терапии) и HE 4 $_{после}$ (после окончания химиотерапии первой линии), оптимальность первичной циторедукции (оптимально, субоптимально и радикально).

Результаты. Мы включили вышеуказанные 12 параметров в анализ бинарной регрессии, и разделили группу (рандомизированно) на две выборки: обучающую и валидизации. В обучающей группе мы применили процедуру прямого и обратного пошагового отбора (p = 0,05) прогностических факторов для включения в алгоритм. В окончательную модель вошли 6 параметров: стадия, гистотип, степень дифференцировки, УЗИ, CA-125$_{до}$ и HE-4$_{после}$. На основании данных, полученных при логистической регрессии была разработана формула индекса индивидуального риска рецидивирования рака яичников — ИРРРЯ (AUC = 0,761), При анализе таблицы координат выделили 3 промежутка значений, соответствующих низкому, умеренному и высокому риску рецидивирования. Низкий риск рецидивирования отграничивался пороговым значением 0,39 (0–0,39), умеренный риск — пороговым значением 0,85 (0,40–0,85), и соответственно, все значения в промежутке 0,86–1,0 соответствовали высокому риску рецидивирования.

Заключение. Таким образом, в зависимости от значения индекса индивидуального риска рецидивирования рака яичников пациенты могут быть распределены в группу низкого (0–0,39), умеренного (0,40–0,85) и высокого риска рецидивирования (0,86–1), что позволяет выбрать адекватный индивидуальный вариант лечения каждой группы больных.

Литература

1. Poskus E., Strupas K., Guschin V., Sugarbaker P. H. Cytoreductive surgery and HIPEC in the Baltic States: an international scientific workshop with live surgery. Viszeralmedizin. 2014; 30: 353–359.

Стратегия и контра-версии скрининга доброкачественных заболеваний и рака молочной железы

Ключевые слова:
молочная железа, стратегия, скрининг, доброкачественная дисплазия, рак

Keywords:
breast, screening, concept, benign dysplasia, cancer, strategy

Семикопенко В.А.

Всероссийская организация качества (ВОК)
117049, Россия, Москва, Ленинский проспект, д. 9
E-mail: Semikopenko.v.a@gmail.com

Strategy and contra-version the screening benign diseases and breast cancer

Semikopenko V.A.

All-Russian Quality Organization
9, Leninskij prospekt, Moscow, 117049, Russia
E-mail: Semikopenko.v.a@gmail.com

Цель. Продемонстрировать наш опыт применения автоматизированной учетной формы мультидисциплинарной командой специалистов Клинико-диагностического центра № 4 Западного административного округа (КДЦ № 4 ЗАО) города Москвы с 1997 по 2015 гг. Выявить мнение врачей IV Междисциплинарного форума «Медицина молочной железы» (2016 г.), участвующих в диагностике, лечении и мониторинге заболеваний молочной железы, в отношении необходимости и готовности применения представленной единой учетной формы, отсутствующей в ведомственных нормативно-правовых документах по организации противораковой деятельности для мультидисциплинарной команды специалистов, в связи с отсутствием единого мнения по вопросам скрининга и влияния доброкачественной дисплазии молочной железы на заболеваемость раком по данным отечественных и зарубежных ученых.

Пациенты и методы. Единая учетная форма разработана и внедрена нами в практику амбулаторного исследования женщин с 1997 г. для врачей онкологов, рентгенологов и врачей ультразвуковой диагностики на базе КДЦ № 4 ЗАО г. Москвы в рамках автоматизированной программы электронных амбулаторных карт «Уникум» (программист к. т.н. С. Ю. Владимирова). С 1997 по 2015 годы заполнено 100 000 форм (амбулаторных электронных карт). Изменение структуры заболеваемости молочной железы в сторону выявления начальных стадий рака было представлено в докладе перед исследованием, которое включало с 19 по 21 мая 2016 г. 2 варианта социологического опроса: бумажные анкеты, n = 185 респондентов (распространялись волонтерами студентами медицинских институтов) и on-line голосование пультами в момент доклада, n = 110 человек для уточнения мнения врачей в отношении анкеты.

Результаты. Применение единой формализованной учетной формы при реализации программы целевой диспансеризации доброкачественных заболеваний и рака молочной железы у женщин Москвы 40–60 лет сопровождалось увеличением T1N0M0 с 25% (1999 г.) до 65% (2005 г.).

Опрос врачей вне зависимости от гендерных различий (24% респондентов мужчин и 76% женщин) выявил единодушие мнения при заполнении анкет при бумажном и on-line голосовании — 95% практических врачей «ЗА» внедрение единой учетной формы физикального исследования молочной железы и машинной обработки результатов (акушеры-гинекологи — 38%, онкологи — 32%, хирурги — 19% рентгенологи — 11% респондентов). «Против» — 5% врачей, не владеющих компьютерными технологиями.

Заключение. Единая учетная форма результатов физикального осмотра, заполняемая в автоматизированном режиме при диагностике, лечении и мониторинге женщин с заболеваниями молочной железы, — основной элемент стратегии мультидисциплинарного взаимодействия, облегчает взаимопонимание специалистов на уровне первичной и специализированной медицинской помощи и контроль качества на каждом этапе.

Статус серологических опухолеассоциированных маркеров в скрининге злокачественных новообразований и мониторинге онкологических больных (пленарный доклад)

Ключевые слова:
серологические опухолеассоциированные маркеры, скрининг, мониторинг, CA125, HE4, ПСА.

Keywords:
tumor-associated marker, screening, CA125, HE4

Сергеева Н.С.[1,2], Маршутина Н.В.[1]

[1] Московский научно-исследовательский онкологический институт имени П.А. Герцена – филиал ФГБУ «Национальный медицинский исследовательский радиологический центр» Минздрава России
125284, Россия, Москва, 2-й Боткинский проезд, 3
[2] ФГБОУ ВО «Российский национальный исследовательский медицинский университет имени Н.И. Пирогова» Минздрава России
117997, Россия, Москва, ул. Островитянова, д. 1
E-mail: prognoz.06@mail.ru

Status of serological tumor-associated markers in screening of malignant neoplasms and monitoring of cancer patients (plenary report)

Sergeeva N.S.[1,2], Marshutina N.V.[1]

[1] P. Hertsen Moscow Oncology Research Institute – Branch of the National Medical Research Radiological Centre of the Ministry of Health of the Russian Federation
3, 2nd Botkinskiy proezd, Moscow, 125284, Russia
[2] The Russian National Research Medical University named after N.I. Pirogov
1, Ostrovityanova Str., Moscow, 117997, Russia
E-mail: prognoz.06@mail.ru

Доклад будет посвящен современным представлениям о серологических опухолеассоциированных маркерах (ОМ) и их месте в онкологии: возможностям и ограничениям использования в скрининговых программах, использованию в дифференциальной диагностике, в прогнозе течения опухолевого процесса, мониторинге эффективности лечения для доклинического выявления рецидивов заболевания.

Еще в конце прошлого века было обосновано использование тестов на ОМ в скрининге рака предстательной железы (РПЖ) и рака яичников (РЯ). Главным из них стало то, что уровни соответствующих маркеров (ПСА и CA 125) начинают повышаться за 1,0–2,5 года до клинического предъявления злокачественного новообразования, а уровень их у первичных больных в 70% случаев в 10–40 раз превышает верхнюю границу нормы. Однако результаты крупных рандомизированных скрининговых исследований последних 25 лет оказались неоднозначными.

Для повышения диагностической точности в лабораторной практике начинают применяться индексы, полученные путем многопараметрического анализа и алгоритмы, включающие несколько серологических ОМ. Так для раннего выявления РЯ используется сочетание CA125 с HE4 и алгоритм ROMA (risk of ovarian malignancy algorithm), основанный на сочетании CA125 и HE4. Для раннего выявления РПЖ клинически значимо оказалось соотношение различных изоформ калликреина-3 — общего, свободного ПСА, их соотношения, [-2] про ПСА (проПСА), индекс здоровья простаты (ИЗП). Будут представлены новые алгориты (ЛИКС и ВИЗГ) для дооперационного стадирования РПЖ.

Наиболее широко серологические ОМ используются для мониторинга онкологических больных: ПСА — при РПЖ, CA 125 — при серозном РЯ, SCC — при плоскоклеточном раке шейки матки. В докладе будут представлены новые HE4-ассоциированные прогностические критерии для мониторинга больных РЯ.

Совместное определение маркеров CA-125 и HE-4 как факторов прогноза рака яичников в Кузбассе

Ключевые слова:
рак яичников, CA-125, HE-4

Keywords:
ovarian cancer, CA-125, HE-4

Смирнова Г.Ф., Фетисова Т.И., Гаденова Н.В., Лопатин О.Л., Коломиец С.А.

ГБУЗ КО ОКОД «Областной клинический онкологический диспансер»
650036, Россия, Кемерово, ул. Волгоградская, д. 35
ФГБОУ ВО «Кемеровский государственный медицинский университет» Минздрава России
650056, Россия, Кемерово, ул. Ворошилова, 22а
E-mail: 736260@mail.ru

Joint determination of CA-125 and HE-4 markers as factors of ovarian cancer forecast in Kuzbass

Smirnova G.F., Fetisova T.I., Gadenova N.V., Lopatin O.L., Kolomiets S.A.

Regional Clinical Oncologic Dispensary
35, Volgogradskaya Str., Kemerovo, 650036, Russia
Kemerovo State Medical University
22a, Voroshilova Str., Kemerovo, 650056, Russia
E-mail: 736260@mail.ru

Злокачественные новообразования яичников являются пятой формой из наиболее распространенных форм рака у женщин.

Эпителиальные злокачественные опухоли яичников занимают первое место среди причин смерти от гинекологических злокачественных заболеваний. В России среди злокачественных гинекологических заболеваний эпителиальный рак яичников стабильно занимает 2-е место после рака шейки матки. Высокая доля смертности от РЯ в большей части связана с поздним выявлением заболевания. В 60–70% случаев диагноз ставится на поздних стадиях, с пятилетней выживаемостью <40%. Одна из основных причин поздней диагностики- отсутствие характерных симптомов до значительного увеличения опухоли и распространения метастазов. Так как большинство новообразований, выявляемых в малом тазу доброкачественные, очень важно до оперативного лечения оценить риск наличия злокачественной опухоли для правильного выбора дальнейшей тактики обследования и лечения.

В 1983 г. был предложен CA-125 как маркер РЯ. До настоящего времени CA-125 считался «золотым стандартом» для мониторинга пациентов с РЯ.

С целью скрининга злокачественных опухолей в женской популяции использование только маркера CA-125 не рекомендуется из-за низкой частоты рака яичников в общей популяции и высокой частоты ложноположительных результатов, поскольку повышение уровня CA-125 может отмечаться при следующих гинекологических ситуациях: в первом триместре беременности, воспалительных заболеваниях органов малого таза, при миоме матки, кистах яичников, спаечном процессе в малом тазу и эндометриозе.

CA-125 — это гликопротеин, углеводный антиген (в норме <35 Ед/мл). Обнаруживается практически во всех органах и тканях, возникших из целомического эпителия. CA-125 в норме в небольших количествах присутствует в крови.

Но его использование в целях диагностики ограничено из-за низкой чувствительности (30–50%) и специфичности на ранних стадиях заболевания (уровень CA125 повышен менее чем в половине случаев на ранних стадиях РЯ и приблизительно у 80% пациенток с РЯ в общем случае).

Кроме того, не все опухоли яичника экспрессируют CA-125. Согласно гистологической классификации выделяют эпителиальные (более 90% всех случаев рака яичников), стромальные и герминогенные опухоли. Его экспрессия чаще всего встречается при серозных опухолях (85–90%), и крайне редко — при муцинозных (6–12%).

А такжеCA-125 повышается при опухолях других локализаций, включая рак молочной железы, толстой кишки, поджелудочной железы, легких, желудка, печени. Таким образом, обнаружение нового онкомаркера, который может заменить или дополнить CA-125, является целью многочисленных исследований в последние десятилетия. Несмотря на огромное количество работ и большие экономические вложения, на протяжении 25 лет не было одобрено и утверждено ни одного онкомаркера для клинического применения при РЯ.

После наступления менопаузы перечисленные состояния, способные повышать уровень CA-125 в сыворотке крови, обычно не встречаются, и поэтому определение концентрации онкомаркера можно использовать для скрининга РЯ только у женщин старше 45–50 лет. CA-125 растет за 8–10 месяцев до его выявления.

- HE-4 продемонстрировал наибольшую чувствительность (по сравнению с CA-125), особенно на ранней стадии заболевания (доклинической), которая составляет до 75% (для CA-125 — только 40%), поэтому уровень HE-4 повышен примерно у половины пациенток с РЯ, у которых концентрация CA-125 остается в норме.
- HE-4 это белок эпидидимиса человека с референсными значениями в пременопаузе <70 пмоль/л, в постменопаузе <140 пмоль/л.
- HE-4 — это кислый гликопротеин, принадлежит к семейству ингибиторов протеиназ и экспрессируется в нормальном эпителии репродуктивных органов,

верхних дыхательных путей и поджелудочной железы. Повышенная продукция НЕ-4 выявлена при эпителиальных формах рака яичника и эндометрия (в 93% серозных опухолей, 100% эндометриоидных,50% светлоклеточных форм), редко — при аденокарциноме легких. Подтверждена высокая чувствительность онкомаркера НЕ-4 именно для ранних стадий РЯ, когда полностью отсутствуют какие-либо симптомы, а результаты других исследований (УЗИ, анализы, лапароскопия) остаются в пределах нормы. Повышение уровня НЕ-4 наблюдается за 3 года перед установлением диагноза рака яичников.

Отдельные гистологические типы рака яичника, такие как герминогенные имукоидные, редко экспрессируют НЕ-4, следовательно, НЕ-4 не может быть рекомендован для мониторинга пациенток с диагностированными герминогенными или мукоидными опухолями яичников.

В то же время, при доброкачественных и воспалительных гинекологических заболеваниях, эндометриозе повышение уровня НЕ-4 не наблюдалось, что говорит о высокой диагностической специфичности (до 96%) данного онкомаркера для рака яичников.

На сегодняшний день анализ на онкомаркер НЕ-4 является лучшим на ранних стадиях заболевания. Тем не менее, 100% надежности этот тест не дает. Поэтому был разработан сочетанный метод количественной оценки анализа крови на онкомаркер НЕ-4 и СА-125 для определения степени вероятности доброкачественности или злокачественности опухоли малого таза.

Цель исследования. Определение уровня опухолевых маркеров (СА-125 и НЕ-4) при наличии опухолевого образования в малом тазу.

Материалы и методы. В ОО-4 опухолевые маркеры определялись дооперационно в сыворотке крови. Исследована кровь на онкомаркеры СА-125 и НЕ-4 у 39 женщин с опухолевидными образованиями в области придатков (малого таза). Из них: с доброкачественными новообразованиями яичников — 10 женщин, с функциональными кистами яичников — 5 женщин и злокачественными опухолями яичников — 24 пациентки. Статическая обработка результатов проведена методом простого подсчета.

Результаты. Был проведен анализ риска развития эпителиального рака яичника по алгоритму, учитывающему значения концентраций НЕ-4 и СА-125 и менопаузальный статус пациентки.

В исследование было включено 39 пациенток.

1. С доброкачественными новообразованиями яичников только у 1 пациентки из 10-ти был повышен один маркер СА-125, у 9-ти — оба маркера были в пределах нормы.
2. При функциональных кистах яичников — у 5 пациенток оба маркера одновременно были в пределах физиологической нормы.
3. При неэпителиальном раке яичника у 4-х из 24 пациенток — старше 50 лет отмечено: у 1 — повышен только НЕ-4, у 1-й — повышены одновременно оба маркера (и СА-125 и НЕ-4), у 2-х — не повышены маркеры вообще.
4. Сэпителиальным РЯ: У 9 пациенток из 20 не был повышен ни один маркер при 1–111 стадии процесса (все больные старше 50 лет): с 1 стадией процесса — 4 пациентки, со 11 стадией — 2 пациентки, с 111 стадией — 3 пациентки).

Повышены маркеры у 11 из 20 пациенток: с 1 стадией процесса — у 2-х, с 11 стадией процесса — у 2-х, с 111 стадией процесса — у 7 пациенток.

Причем если рассматривать одновременное повышение маркеров (СА-125 и НЕ-4) среди больных эпителиальным РЯ, то повышены оба маркера — у 6 из 11 пациенток (1 пациентка — с 1 стадией заболевания, 1 пациентка — со 11 стадией заболевания, у 4 пациенток — с 111 стадией заболевания). У оставшихся 5-ти пациенток с эпителиальным РЯ с повышенными маркерами повышен только один из маркеров: либо СА-125 — у 2-х пациенток — со 11–111 стадией заболевания, либо НЕ-4 — у 3-х пациенток — с 1–111 стадией заболевания.

Заключение. По результатам нашего исследования:

1. Маркеры при доброкачественных опухолях яичников и функциональных кистах яичников не повышены и не играют значения, что также соответствует данным литературы.
2. У больных с неэпителиальным РЯ выявлена неожиданная находка — маркеры, особенно НЕ-4 реагирует повышением на запущенную стадию процесса. В данном случае — 111.
3. СА-125 более точный индикатор РЯ в постменопаузе, НЕ-4 — в пременопаузе.
4. НЕ-4 более точный индикатор с 1 стадией заболевания эпителиального рака яичников, Са-125 — при более запущенных стадиях.
5. Отмечено отсутствие роста онкомаркеров при дооперационном определении в случаях, где после получения гистологического исследования препаратов диагностированы воспалительные заболевания придатков, функциональные кисты яичников.

Мы убедились, что при единовременном исследовании СА-125 и НЕ-4 диагностическая ценность этих анализов суммируется и дает максимальную специфичность (95%), чувствительность (92%) по сравнению с чувствительностью изолированного определения НЕ-4–78,6% и СА-125–78,6% и прогностические данные для скрининга эпителиального рака яичников.

Литература

1. Сергеева Н. С., Маршутина Н. В. Общие представления о серологических биомаркерах и их месте в онкологии. Практическая онкология. 2011; 12 (4): 147–154.
2. Сергеева Н. С., Маршутина Н. В. Опухолеассоциированные маркеры в скрининговых прораммах, направленных на активное выявление рака яичников: реальность, проблемы и перспективы. Практическая онкология. 2010; 11 (2): 110–110.
3. Тюляндин С. А., Моисеенко В. М. Практическая онкология: избранные лекции. СПБ., 2004, 784 с.
4. Чернышова А. Л., Чуруксаева О. Н. Роль опухолевого маркера СА-125 ивыявлении рецидива рака яичников и определении тактики лечения. Сибирский онкологический журнал. 2010; 3: 34–347.
5. Имянитов Е. Н. Молекулярные нарушения в опухолях яичников. Диагностика и лечение рака яичников. Под ред. В. А. Горбуновой. М., 2011.

Почему не всегда эффективна главная функция молочных желез – лактация (анализ результатов анкетирования 744 кормящих грудью матерей)

Ключевые слова:
грудное вскармливание, эффективное и неэффективное, причины, помощь в успехе лактации

Строева Л.Е.[1], Мозжухина Л.И.[1], Калгина С.Е.[1], Ратынская Н.В.[1], Горячева Н.Ю.[2]

[1] ФГБОУ ВО «Ярославский государственный медицинский университет» Минздрава России
150000, Россия, Ярославль, ул. Революционная, д. 5
[2] ГБУЗ ЯО «Областная детская клиническая больница»
150000, Россия, Ярославль, Тутаевское шоссе, д. 27
E-mail: svetikprav311283@yandex.ru

Keywords:
breastfeeding, effective and ineffective, causes, assistance in lactation success

Why the main function of mammary glands – lactation – is not always effective (analysis of 744 breast-feeding mothers questionnaire)

Stroeva L.E.[1], Mozzhuhina L.I.[1], Kalgina S.E.[1], Ratynskaya N.V.[1], Goryacheva N.Yu.[2]

[1] Yaroslavl State Medicine University" of Ministry of Health of Russia
5, Revolyucionnaya Str., Yaroslavl, 150000, Russia
[2] Regional Children's Clinical Hospital
27, Tutaevskoe shosse, Yaroslavl, 150000, Russia
E-mail: svetikprav311283@yandex.ru

Цель. Выявить, что нарушает естественное вскармливание детей первого года жизни.

Пациенты и методы. Анонимно на 50 вопросов анкеты ответили 744 кормящие грудью матери с детьми от 3-х дней до 12 месяцев в Ярославле, Вологде, Череповце, Костроме и Буе. Более половины женщин были в возрасте 25–30 лет с высшим образованием. Практически все дети были доношенными со средней массой тела.

Результаты. Несмотря на ожидаемую зрелость, матери не имели достаточных знаний по питанию ребенка. Посещали «Школу беременных» только 15–25%. В первый месяц после родов более 90% мам были настроены на свободное грудное вскармливание и кормление ребенка грудью примерно до 1,5 лет, в том числе исключительно грудью примерно до полугода. Однако, уже через 1–3 месяца после родов, столкнувшись с трудностями и не всегда получив поддержку, только одна из трех женщин имела желание кормить детей грудью дольше года и еще около половины — более полугода. Выявлено отсутствие правильных ответов на важные вопросы: как часто и продолжительно кормить грудью ребенка различного возраста; как понять получает ли малыш молоко из груди; как увеличить лактацию; как предупредить колики и аэрофагию. Особенно важно, что матери не придают должного значения роли рефлекса окситоцина, без которого не может быть эффективного кормления грудью. В конце беременности спонтанное выделение молока из груди отмечали более половины женщин, а после родов — единицы. Во многом именно поэтому очень большое число детей предлактационно (около 20%) и периодически в последующие дни (около 50%) получали докорм молочными смесями. Практически все мамы отмечают важность поддержки близких людей для себя, но обычно не осознают, что это поможет ребенку легче получить молоко. По-прежнему достаточно редки партнерские роды и традиционная поддержка грудного вскармливания в семье. На увеличение лактации, по мнению примерно половины матерей влияет частое прикладывание к груди (без указания, что при этом молоко должно эффективно извлекаться!), это хотя и не точно, но верно. К сожалению, многие женщины считают, что увеличат лактацию обильное питье, еда и даже сцеживание. Матери считают, что в кормлении главное — сосание ребенком груди, тогда он обязательно получит молоко. Никто не отметил самого главного: как получить хорошее выделение молока из груди. Отмечая важность правильного прикладывания к груди, мамы решают его неудачно: более, чем у половины женщин были трещин сосков и аэрофагии у детей. Большинство матерей верно написали какие продукты должны быть в их питании, а какие употреблять нельзя, хотя полного понимания в этом вопросе мы не увидели. Как результат описанных проблем — грудное вскармливание из наслаждения превращается в мучение, такой опыт приносит разочарование, желание прекратить его и не рекомендовать другим женщинам. Судя по анкетам, только около половины матерей нашли эффективную помощь у медиков.

Заключение. Хотя показатели грудного вскармливания в анкетированных регионах не хуже, а у многих даже существенно лучше, чем в целом по стране, однако выявлены и негативные моменты, которые требуют коррекции. Необходимо научить женщину пониманию окситоцинового рефлекса, роли семейноориентированного родовспоможения и выхаживания младенца в успешном кормлении его грудью. Не менее важно, чтобы мать понимала, как контролировать получение малышом молока, как увеличить лактацию и прекратить докорм, как правильно питаться самой. Основную подготовку к кормлению грудью следует проводить до родов. Эффективная помощь медиков необходима и после рождения ребенка. Однако, и то и другое возможно только при наличии у них самих глубоких знаний, одинаково преподносимых матерям. Важно научить матерей и их детей наслаждаться естественным процессом грудного вскармливания, которое поможет сформировать и сохранить оптимальное здоровье.

Заболеваемость и смертность от рака молочной железы в Самарской области в 2011–2015 гг.

Ключевые слова:
заболеваемость и смертность, рак молочной железы

Keywords:
morbidity and mortality, breast cancer

Сухарева Е.А.[1], **Малкина Л.Г.**[1], **Егорова А.Г.**[2], **Сомов А.Н.**[2]

[1] ГБУЗ СО «Ставропольская ЦРБ»
445004, Самарская область, Тольятти, Автозаводское шоссе, д.5
[2] Самарский областной клинический онкологический диспансер
443031, Россия, Самара, ул. Солнечная, д. 50
E-mail: suharev66@yandex.ru

Morbidity and mortality from breast cancer in the Samara region in 2011–2015

Sukhareva E.A.[1], **Malkina L.G.**[1], **Egorova A.G.**[2], **Somov A.N.**[2]

[1] Stavropol CRB. 5, Avtozavodskoye Shosse, Samara Region, Togliatti, 445004, Russia
[2] Samara Regional Clinical Oncologic Dispensary
50, Solnechnaya Str., Samara, 443031, Russia
E-mail: suharev66@yandex.ru

Оптимизация организационных мероприятий по раннему выявлению рака молочной железы (РМЖ) помогла с 2011 по 2015 г. на фоне роста заболеваемости РМЖ с 84,8 до 100,9 случаев на 100 тыс. населения снизить смертность от данного заболевания с 35,8 до 31,8 случаев на 100 тыс. населения. Несмотря на расширение методов диагностики и лечения предраковых заболеваний молочных желез остается актуальным раннее выявление РМЖ [1]. В структуре заболеваемости и смертности женского населения от злокачественных новообразований (ЗНО) РМЖ занимает 1 место — 20,5% и 17,2% соответственно [2].

Цель исследования: изучить заболеваемость и смертность от РМЖ среди женского населения Самарской области.

Анализ заболеваемости злокачественными образованиями в Самарской области показывает ее рост с 2011 по 2015 г. с 440,2 до 496,2 чел. на 100 тыс. населения. В структуре заболеваемости женского населения 1 место занимает рак кожи (21,8%), 2 — рак молочной железы (19,7%), 3 — колоректальный рак (11,4%). Максимальное количество заболевших женщин в возрасте 60–79 лет (56,4%). Количество заболевших женщин увеличилось за 5 лет на 19%. По возрасту, женщины, заболевшие раком молочной железы (РМЖ) в 2015 г. распределились следующим образом: 0–29 л — 0,3%, 30–39 л — 5,6%, 40–49 л — 11,8%, 50–59 л — 24,1%, 60–69 л — 31,9%, 70–79 л — 20,5%, 80 и старше — 5,8%. РМЖ 1 стадии выявлен в 28,3%, 2 стадии — 44,9%, 3 стадии — 21,1%, 4 стадии — 5,7%. С 2011 по 2015 г. удельный вес РМЖ, выявленного в 1–2 стадии, увеличился с 68,1% до 73,2%. Смертность от злокачественных заболеваний с 2011 по 2015 г. имеет тенденцию к снижению с 209,6 до 205,5 на 100 тыс. населения. В структуре смертности у женщин преобладает РМЖ (18,4%), 2 место — колоректальный рак (17,1%), 3 — рак желудка (8,9%). 55,3% женщин умерли в возрасте 60–79 лет. Смертность от РМЖ с 2011 по 2015 гг. среди женского населения снизилась с 35,8 до 31,8. По возрасту умершие от РМЖ распределились следующим образом: 0–29 л — 0,7%, 30–39 л — 6,2%, 40–49 л — 15,7%, 50–59 л — 27,2%, 60–69 л — 22,3%, 70–79 л — 21,4%, 80 и старше — 6,5%. Из пациенток, выявленных в запущенных стадиях заболевания, 4 стадия составила 63,8%, 3 стадия — 16,8%, посмертно учтенные — 14,2%, умершие в течение 3 месяцев после постановки на учет — 5,2%. Из причин запущенности преобладает несвоевременное обращение женщин к врачу (35,5%) и дефекты ЛПУ (31,3%), далее следует скрытое течение заболевания (27%), отказ больных от обследования и лечения (4,7%), причины неизвестны в 1,5% случаев. Из дефектов ЛПУ чаще встречалось неполное обследование (79,2%), далее клиническая ошибка — 9,8%, организационные дефекты — 9%, дефекты, допущенные при проведении дополнительной диспансеризации взрослого населения — 2%. В структуре дефекта «неполное обследование» дефекты онкоосмотра составили 28,8%, дефекты диагностики — 26,3%, дефекты диспансеризации прикрепленного населения — 24,2%, дефекты скрининга — 9,2%, диспансеризации предрака — 8%, диспансеризации онкобольных — 3,1%, дифференциальной диагностики онколога — 0,4%. Большое значение выявления ранних форм заболевания имеет их активное выявление. С 2011 по 2015 г. количество активно выявленного РМЖ увеличилось с 14,5% до 18,5%. Из активно выявленных больных специалистами ЛПУ заподозрен рак в 60,7% случаев, специалистами смотровых кабинетов — в 26,5%, при диспансеризации больных с предраком — в 7,5%, при профилактической маммографии — в 4,6%, при дополнительной диспансеризации взрослого населения — в 0,7%. Внедрение активной третичной профилактики РМЖ привело к увеличению удельного веса больных, состоящих на диспансерном учете 5 лет и более с 59,5% до 60,2% и снижению одногодичной летальности с 7,4% до 6,3%.

Таким образом, в Самарской области РМЖ занимает лидирующие позиции в структуре заболеваемости и смертности при злокачественных новообразованиях. Проводимые в регионе противораковые мероприятия, направленные на активное выявление злокачественных новообразований, привели к росту ранней диагностики РМЖ и увеличению пятилетней выживаемости больных.

Литература

1. Молочные железы и гинекологические болезни. Под ред. В. Е. Радзинского. М., 2010, 304 с.
2. Чиссов В. И., Старинский В. В., Петрова Г. В. Злокачественные новообразования в России в 2010 году (заболеваемость и смертность). М.: ФГБУ «МНИОИ им. А. П. Герцена» Минздрава РФ. 2012; 5: 14–27.

Эффективность цитологической диагностики цервикальной интраэпителиальной неоплазии и рака шейки матки – влияние типа используемого инструмента

Ключевые слова:
цервикальная щетка, Cervex-Brush® Combi, CIN, рак шейки матки, цитологическая диагностика, эффективность, LSIL, HSIL

Keywords:
Cervical brush, Cervex-Brush® Combi, CIN, cervical cancer, cytological diagnosis, efficacy, LSIL, HSIL

Сушинская Т.В.[1,2], Волченко Н.Н.[1], Доброхотова Ю.Э.[2], Мельникова В.Ю.[1], Борисова О.В.[1], Петров А.Н.[1], Тугулукова А.А.[1]

[1] Московский научно-исследовательский онкологический институт им. П.А. Герцена – филиал ФГБУ «Национальный медицинский исследовательский радиологический центр» Минздрава России
125284, Россия, Москва, 2-й Боткинский проезд, 3.
[2] ФГБОУВО «Российский национальный исследовательский медицинский университет им. Н.И. Пирогова» Минздрава России
117997, Россия, Москва, ул. Островитянова, 1
E-mail: talgi65@yandex.ru

Efficiency cytological diagnosis of cervical intraepithelial neoplasia and cervical cancer – effect type of instrument

Sushinskaya T.V.[1,2], Volchenko N.N.[1], Dobrohotova Y.E.[2], Mel'nikova V.Y.[1], Borisova O.V.[1], Petrov A.N.[1], Tugulukova A.A.[1]

[1] P. Hertsen Moscow Oncology Research Institute – Branch of the National Medical Research Radiological Centre of the Ministry of Health of the Russian Federation
3, 2nd Botkinskiy proezd, Moscow, 125284, Russia
[2] Pirogov Russian National Research Medical University (RNRMU),
1, Ostrovityanova Str., Moscow, 117997, Russia
E-mail: talgi65@yandex.ru

Цель: определить эффективность разных типов специального инструмента (цитощеток) для получения биологического материала с шейки матки при диагностике цервикальной интраэпителиальной неоплазии (CIN) и рака шейки матки (РШМ).

Материалы и методы. Исследование проведено у 130 пациенток в возрасте от 25 до 80 лет, обратившихся для обследования и лечения. Все обследованные пациентки не относились к группе скрининга, поскольку у каждой в разных лечебных учреждениях г. Москвы цитологически и\или гистологически на момент проведения обследования была верифицирована CIN I–III (LSIL-HSIL). Обследование проведено с использованием цитологического и гистологического методов.

Результаты. Цитологическая диагностика в 96% определила правильную тактику лечения. Одним из важных факторов, влияющих на эффективность цитологического исследования при CIN и РШМ, является адекватность полученных образцов. Инструментарий для отбора проб играет важную роль для получения качественного образца. Правильная техника сбора биологического материала с использованием специального инструментария улучшает выявляемость. Достоверность (точность) цитологического метода при сборе образцов с шейки матки напрямую зависит от соответствия типа используемого специального инструмента типу зоны трансформации и размерам наружного зева. Наименьшее число ошибок встречается при раздельном сборе материала с экто- и эндоцервикса комплектом «шпатель + цитощетка (тип D)» с нанесением биологического материала на разные стекла. При использовании Cervex-Brush® Combi и цитощетки типа F точность метода составила 70%. При раздельном сборе образцов шпателем и цитощетка типа D точность метода повышается до 96% ($p \leq 0,05$). Процент ошибок, влекущих за собой неправильную тактику лечения, в три раза выше при сборе образцов с шейки матки Cervex-Brush® Combi ($p \leq 0,05$), процент ошибок, не влияющих на тактику лечения, вдвое выше при использовании цитощетки типа F ($p \leq 0,05$).

Заключение. Ни один тип инструмента для сбора образцов с шейки матки не является идеальным. Подбор инструмента (цитощетки) должен определяться типом зоны трансформации, размером наружного зева и анатомическими особенностями шейки матки. Точность цитологической диагностики CIN и РШМ вполне сопоставима с гистологической при условии адекватного сбора мазков правильно подобранным инструментом с соблюдением техники нанесения материала на стекло.

Перспективы прогнозирования венозной тромбоэмболии в зависимости от гистологического подтипа рака шейки матки

Ключевые слова:
рак шейки матки, РШМ, венозная тромбоэмболия, ВТЭ, гистологический подтип, профилактика

Keywords:
cervical cancer, venous thromboembolism, histological subtype, prevention

Сушинская Т.В.[1,3], Стуклов Н.И.[1,2], Доброхотова Ю.Э.[3]

[1] Московский научно-исследовательский онкологический институт им. П.А. Герцена – филиал ФГБУ «Национальный медицинский исследовательский радиологический центр» Минздрав России
125284, Россия, Москва, 2-й Боткинский проезд, 3
[2] ФГАОУВО «Российский университет дружбы народов»
117198, Россия, Москва, ул. Миклухо-Маклая, 6
[3] ФГБОУВО «Российский национальный исследовательский медицинский университет им. Н.И. Пирогова» Минздрава России
117997, Россия, Москва, ул. Островитянова, 1
E-mail: stuklovn@gmail.ru

New perspectives of prediction of venous thromboembolism in cervical cancer depending on gistological subtitle before and after treatment

SushinskayaT.V.[1,3], Stuklov N.I.[1,2], Dobrohotova Y.E.[3]

[1] P. Hertsen Moscow Oncology Research Institute – Branch of the National Medical Research Radiological Centre of the Ministry of Health of the Russian Federation
3, 2nd Botkinskiy proezd, Moscow, 125284, Russia
[2] People's Freindship University of Russia (RUDN-university)
6, Miklukho-Maklaya Str., Moscow, 117198, Russia
[3] Pirogov Russian National Research Medical University (RNRMU)
1, Ostrovityanova Str., Moscow, 117997, Russia
E-mail: stuklovn@gmail.ru

В последние годы отмечено увеличение количества больных раком шейки матки (РШМ) молодого возраста. Связанное с совершенствованием хирургической техники расширение показаний к хирургическому лечению вне зависимости от возраста больных, объема оперативного вмешательства, а также использование новых методов органосохраняющего лечения у молодых пациенток, ведет к увеличению продолжительности оперативного вмешательства, и, как следствие, активации факторов риска развития тромботических осложнений. Высокая частота венозной тромбоэмболии (ВТЭ), которая при РШМ составляет 8–10%, требует создания нового диагностического подхода для прогнозирования развития ВТЭ как основного смертельного осложнения в этой группе.

Цель: определить закономерности изменения состояния сосудисто-тромбоцитарного и коагуляционного гемостаза у больных РШМ в зависимости от гистологического подтипа опухоли с использованием рутинных лабораторных методов.

Материалы и методы. Проведено сравнение количества тромбоцитов и показателей коагулограммы [тромбиновое время (ТВ), фибриноген, растворимые фибрин-мономерные комплексы (РФМК)] у 130 больных в возрасте от 24 до 82 лет (средний возраст 45,72 ± 11,13 лет) с диагнозом РШМ на этапе первичного обследования и через 1–3 месяца после окончания лечения.

Результаты. У каждой второй больной с первично выявленным опухолевым процессом повышены маркеры тромбообразования — РФМК и фибриноген. При аденокарциноме (АКШМ) и железисто-плоскоклеточном (ЖПРШМ) раке определяются более высокие значения фибриногена и РФМК как на этапе первичного обследования (3,67 ± 1,59 г/л — 12,75 ± 9,06 мг/мкл и 3,09 ± 1,02 г/л — 11,0 ± 5,07 мг/мкл соответственно) так и после окончания лечения (3,51 ± 1,53 г/л — 13,14 ± 5,28 мг/мкл и 3,73 ± 1,02 г/л — 12,8 ± 8,16 мг/мкл соответственно) в сравнении с плоскоклеточным (ПРШМ) раком шейки матки (2,76 ± 0,71 г/л — 10,79 ± 2,45 мг/мкл и 3,51 ± 1,53 г/л — 9,93 ± 5,17 мг/мкл) что свидетельствует о том, что гистологический подтип опухоли определяет ее влияние на гемостаз. Среднее количество фибриногена достоверно возрастает после окончания лечения с 3,2 ± 1,2 до 3,8 ± 1,5 г/л, что говорит о росте вероятности ВТЭ. Выявлено резкое увеличение РФМК начиная с первичного этапа — от 10,6 ± 6,7 мг/мкл до 11,8 ± 7,0 мг/мкл — после окончания лечения. Изменения показателей гемостаза сохраняются продолжительное время и после окончания специального лечения, определяя повышенный риск ВТЭ у больных РШМ, находящихся под амбулаторным наблюдением.

Заключение. Для прогнозирования ВТЭ у больных РШМ допустимо использование рутинных лабораторных методов. Наиболее важными, с учетом гистологического подтипа, являются РФМК, фибриноген, тромбиновое время ($p \leq 0,05$). На всех этапах ведения пациенток с РШМ необходимо проводить контроль показателей гемостаза и дифференцированную профилактику тромботических осложнений, возможно, в течение более длительного времени, чем это принято в стандартных рекомендациях. Полученные данные позволяют предположить необходимость использования разных доз антикоагулянтов и различных сроков их применения в зависимости от показателей гемостаза и гистологического подтипа опухоли.

Морфологические особенности нейроэндокринных новообразований женских половых органов

Ключевые слова:
опухоли женских половых органов, нейроэндокринные опухоли, нейроэндокринный рак, мелкоклеточный рак

Keywords:
tumors, carcinoid, small cell carcinoma, neuroendocrine tumors, large cell neuroendocrine carcinoma

Тагибова Т.Ш., Никогосян С.О., Анурова О.А., Кузнецов В.В.

ФГБУ «Российский онкологический научный центр им. Н.Н.Блохина» Минздрава России
115478, Россия, Москва, Каширское шоссе, д. 23
E-mail: wokolad05@yandex.ru

Morphological features of neuroendocrine neoplasms of female genital tract

Tagibova T.Sh., Nikogosyan S.O., Anurova O.A.,Kuznecov V.V

N.N.Blokhin Russian Cancer Research center
23, Kashirsky highway, Moscow, 115478, Russia
E-mail: wokolad05@yandex.ru

Прогноз и тактика лечения при нейроэндокринных опухолях зависит от гистологического подтипа и первичной локализации опухоли. Согласно классификации Ассоциации американских патологов 1997 г. НЭО были разделены на две группы. В первую группу были определены менее агрессивные формы: высоко- и умеренно-дифференцированные новообразования. К ним относятся типичные карциноидные и атипические карциноидные опухоли. К числу крайне агрессивных форм НЭО относятся мелкоклеточный, крупноклеточный рак, рак из клеток Меркеля и недифференцированный рак.

В этой связи в 1997 г. Ассоциация американских патологов приняла дополнительную классификацию, где указанные выше формы НЭО были отнесены к группе так называемого «нейроэндокринного рака» (NEC). Менее агрессивные формы, такие как типичные и атипические карциноидные опухоли, были обозначены как «нейроэндокринные опухоли» (NET).

За период с 1951 по 2016 гг. НЭО женских половых органов диагностировано у 49 женщин, что составляет менее 0,01% от общего числа больных, которые консультировались либо лечились в ФГБУ РОНЦ им. Н. Н. Блохина МЗ России.

Нами проведен анализ клинико-морфологических и иммуногистохимических особенностей этих новообразований.

НЭО яичников установлено в 21 наблюдении (42,86%). Кроме того, у 5 больных обнаружено метастазы НЭО тонкой кишки в яичниках (10,2%).

НЭО маточной трубы обнаружено у одной пациентки (2,04%), эндометрия — в 5 наблюдениях (10,2%), шейки матки — 7 (14,29%). В 4 наблюдениях отмечено НЭО влагалища (8,2%).

Иммуногистохимические исследования показали, что из 32 больных НЭО яичников у 4 (23,5%) опухоль имеет строение мелкоклеточного рака, у 28 (57,14%,) нейроэндокринной опухоли, при этом типичный карциноид отмечен у 13 пациенток.

Из числа 5 больных НЭО эндометрия мелкоклеточный рак отмечен в 2 (40%) случаях, а «нейроэндокринная опухоль» — в 3 (60%).

Мелкоклеточный рак шейки матки обнаружен у 5 (80%), «нейроэндокринная опухоль» — у 2 (20%).

У двух больных обнаружен мелкоклеточный рак влагалища (66,6%), а у одной — рак Меркеля (33%).

Таким образом, чаще всего отмечено НЭО яичников, шейки матки, сравнительно реже — эндометрия и влагалища.

При этом наиболее агрессивная форма — мелкоклеточный рак наблюдалась у 23,5% больных НЭО яичников у 40% больных, эндометрия, у 80% больных шейки матки и у всех больных влагалища и вульвы.

Таким образом, установлено, что карциноид и/или атипический карциноид больше характерны для яичников и маточной трубы. НЭО эндометрия могут быть представлены как мелкоклеточным раком, так и нейроэндокринными опухолями. При этом шейка матки и влагалище поражаются в основном мелкоклеточным раком.

Эпидемиологическая характеристика рака молочной железы на примере Тюменской области

Ключевые слова:
рак молочной железы, заболеваемость, смертность, 5-летняя выживаемость

Федоров Н.М., Налётов А.А., Бурханова Л.А.

ФГБОУ ВО «Тюменский государственный медицинский университет» Минздрава России
625000, Россия, Тюмень, ул. Одесская 54
E-mail: fiedorov_oncolog@mail.ru

Epidemiological characteristic of breast cancer in Tyumen region

Keywords:
breast cancer, morbidity, mortality, 5-year survival rate

Fedorov N.M., Naletov A.A., Burhanova L.A.

Tyumen State Medical University of the Russian Ministry of Health
54, Odesskaya Str., Tyumen, 625000, Russia
E-mail: fiedorov_oncolog@mail.ru

Цель исследования: изучение динамики заболеваемости и смертности женского населения Тюменской области от РМЖ за период с 2006 по 2015 гг.

Материалы исследования: информационные бюллетени «О состоянии онкологической помощи в Тюменской области 2006–2015 гг».

Статистический сборник под ред. А. Д. Каприна, В. В. Старинского, Г. В. Петровой «Состояние онкологической помощи населению России в 2015 году».

Результаты. В структуре онкологической заболеваемости женщин в 2015 г. РМЖ занимал I ранговое место, доля данной нозологии составила 20,0% от общего числа выявленных злокачественных опухолей у женщин.

Динамика «грубых» показателей заболеваемости за данный период составила от 47,98 (65, 08 по РФ) до 78,26 на 100 тысяч женского населения (84,79 по РФ). Показатель прироста достиг 52% (31,76% по РФ). Среднегодовой темп прироста составил 4,03% (2,70% по РФ).

Благодаря принятой в последние годы на территории Тюменской области программе по профилактике онкологических заболеваний, в том числе применению современных методов скрининговых обследований в женской популяции (маммография), количество активно взятых на учет пациентов с РМЖ возросло за 10 лет с 33,64% до 50,55% (в РФ — соответственно 20,7% и 37,2%).

В 2006 г., в Тюменской области, число больных с впервые в жизни установленным диагнозом злокачественных новообразований молочной железы, выявленных на I стадии составило — 27,7%, во II — 42,2%, в III стадии — 24,8% и в IV стадии — 5,3% женщин. Аналогичные показатели в 2015 г. составили: I стадия — 32,47%, (в РФ 22,2%) II стадия — 36,28%, (в РФ 32,9%), в III — 24,31% (в РФ 19,0%) и в IV стадии — 6,94% (в РФ 15,3%, причем в 10,6% случаев уровень распространенности опухоли не установлен).

Динамика показателя одногодичной летальности при РМЖ в Тюменской области составила от 10,17% в 2005 г. до 3,87% в 2015 г. По России этот показатель составил 10,9% в 2005 г, и 6,6% в 2015 г.

«Грубый» показатель смертности варьировал от 21,99 в 2006 г. до 20,5 в 2015 г. (по России от 29,5 в 2 005 до 29,34 в 2015 г.) на 100 тысяч женского населения.

Смертность от злокачественных опухолей молочной железы в Тюменской области снизилась. Абсолютный прирост за 10 лет составил — 9,5% (РФ — 1,00%). Среднегодовой темп прироста в ТО равнялся — 1,00% (РФ — 0,10%). Показатель наблюдаемой пятилетней выживаемости больных РМЖ в Тюменской области за анализируемый период времени повысился с 56,61% до 58,21% в 2015 г.

Заключение. За период 2006–2015 гг., при достоверном росте заболеваемости женщин РМЖ на территории Тюменской области (без автономных округов), благодаря совершенствованию методов профилактики, диагностики и лечения, достигнуто снижение показателей запущенности, одногодичной летальности, смертности и удалось добиться увеличения пятилетней выживаемости среди данной группы больных.

Анализ возможности ультразвукового исследования молочных желез для получения максимально точных топографо-анатомических показателей злокачественной опухоли

Ключевые слова:
рак молочной железы

Keywords:
breast cancer

Хамитов А.Р., Исмагилов А.Х.

ГБОУ ДПО «Казанская государственная медицинская академия» – филиал ФГБОУ ДПО «Российская медицинская академия непрерывного профессионального образования»
420012, Россия, Казань, ул. Бутлерова, д. 36
E-mail: khamitovayrat@gmail.com

Analysis of the possibility of breast ultrasound for receiving the most accurate topographic and anatomical indicators of a malignant tumor

Khamitov A.R., Ismagilov A.Kh.

Kazan State Medical Academy – Branch of Federal State Budget Institution of Higher Professional Education "Russian Medical Academy of Postgraduate Education"
36, Butlerova Str., Kazan, 420012, Russia
E-mail:khamitovayrat@gmail.com

Рак молочной железы (РМЖ) является лидирующей онкологической патологией среди женщин, имеющей тенденцию к смещению пика заболеваемости в более молодой возрастной интервал. Трудность исследования топографо-анатомических показателей опухоли при маммографии и высокая стоимость исследования при магнитно-резонансной томографии, несмотря на специфичность первого и объективность показателей второго, делают ультразвуковое исследование (УЗИ) исследованием выбора.

Цель исследования: исследовать возможность применения УЗИ для измерения топографо-анатомических показателей опухоли при РМЖ узловой формы

Материалы и методы. Были проанализированы результаты обследований 241 пациентки с РМЖ (T1–2N0–3M0). Всем было проведено УЗИ молочных желез для измерения размеров опухоли и расстояния от ее верхнего края до кожи. Для однородности исследуемых групп, измерение глубины расположения опухоли производилось с минимальным давлением в проекции опухоли. Аналогичные измерения проводились на удаленном макропрепарате.

Результаты. Среднее значение по глубине при УЗИ составило 1,2 см (0,7–1,6) и 1,5 см (1–2) на макропрепарате, значения по размеру составили 2 см (1,6–2,7) и 2,4 см (2–3) соответственно. Ввиду наличия достоверных различий в показателях исследований (p = 0,001).

Выводы. Учитывая отсутствие достоверных различий между УЗИ и гистологическим методом исследования при использовании формул линейной регрессии, имеется возможность с максимальной точностью достоверно определить все интересующие показатели топографо-анатомических характеристик опухоли для корректного рассмотрения вопроса сохранения проекционного лоскута кожи.

Отдаленные результаты применения фотодинамической терапии при инфильтративных формах наружного генитального эндометриоза

Ключевые слова:
ретроцервикальный эндометриоз, флуоресцентная диагностика, фотодинамическая терапия

Keywords:
retrocervical endometriosis, fluorescent diagnostic, photodynamic therapy

Хачатурян А.Р.[1], Ярмолинская М.И.[2], Папаян Г.В[1]

[1] ГБОУ ВПО «Первый Санкт-Петербургский государственный медицинский университет им. академика И.П.Павлова»
197022, Россия, Санкт-Петербург, ул. Л.Толстого, д. 6-8.
[2] ФГБНУ «Научно-исследовательский институт акушерства, гинекологии и репродуктологии имени Д.О.Отта»
199034, Россия, Санкт-Петербург, Менделеевская линия, д. 3
E-mail: armine2709@mail.ru

Long-term results of application of photodynamic therapy in cases of infiltrative forms of genital endometriosis

Khachaturyan A.R.[1], Yarmolinskaya M.I.[2], Papayan G.V.[1]

[1] Pavlov First Saint Petersburg State Medical University
6/8, Tolstoy Str., St. Petersburg, 197022, Russia
[2] D.O.Ott Research Institute of Obstetrics, Gynecology and Reproductology
3, Mendeleevskaya line, St.Petersburg, 199034, Russia
E-mail: armine2709@mail.ru

В современных условиях развития медицины не существует универсального метода лечения наружного генитального эндометриоза (НГЭ), обеспечивающего отсутствие рецидивов заболевания. В настоящее время общепринятым стандартом лечения НГЭ является максимальное удаление эндометриодных очагов лапароскопическим доступом с последующей гормональной и иммуномодулирующей терапией. Однако наиболее «агрессивной» формой НГЭ, плохо поддающейся гормональной терапии и требующей повторных хирургических вмешательств, является ретроцервикальный эндометриоз, который характеризуется вовлечением ректовагинального пространства, поражением стенки влагалища и прямой кишки.

Цель. В работе изучена эффективность фотодинамической терапии (ФДТ) в лечении инфильтративных форм наружного генитального эндометриоза.

Пациенты и методы. ФДТ была проведена 4 пациенткам с тяжелыми рецидивирующими инфильтративными формами НГЭ. Всем пациенткам была выполнена лапароскопия с иссечением в максимально возможном объеме эндометриодных гетеротопий и гистологической верификацией диагноза с последующей гормональной терапией с применением агонистов гонадотропин-релизинг гормона в течение 6 месяцев. Двум пациенткам в связи с рецидивом хронических тазовых болей проводилось повторное лапароскопическое иссечение эндометриодных инфильтратов, в том числе влагалищным доступом. Фотосенсибилизатор (ФС) «Фотодитазин» (производное хлорина Е6) вводился внутривенно капельно из расчета 1,0 мг/кг веса пациентки. ФДТ начинали через 1,5–2 часа от окончания введения ФС и проводили в импульсно-периодическом режиме с длительностью импульса — 0,5 секунд, интервалом между импульсами — 0,5 секунд. Облучение выполнялось с помощью аппарата для ФДТ «АТКУС- 2» (Санкт-Петербург) с длиной волны лазерного излучения 662 нм, выходной мощностью излучения 2 Вт. Плотность энергии облучения составляла 150–260 Дж/см^2. Процесс накопления ФС в тканях и степень выцветания флуофора в ходе облучения при ФДТ контролировали путем количественной оценки интенсивности красной флуоресценции с помощью мультиспектрального флуоресцентного видеоскольпоскопа «LuxCol-S/R» (Россия, Корея), что определяло длительность облучения.

Результаты. Продолжительность ФДТ составила от 2 до 13 минут и определялась динамикой флуоресценции. Полная эпителизация в послеоперационном периоде достигалась в течение 4–6 недель. При контрольном обследовании через 3–6–12–18 месяцев после ФДТ клинический эффект получен у всех пациенток, рецидив заболевания за время наблюдения не отмечен ни в одном из случаев. Возможность мониторирования в свете флуоресценции процесса накопления и фотовыцветания ФС в ходе ФДТ позволила прицельно облучать зоны с наибольшей яркостью флуоресценции и прекращать облучение в момент полного обесцвечивания флуорофора ФС вследствие его полного распада.

Заключение. Мониторинг процесса накопления и фотовыцветания ФС в ходе ФДТ позволил реализовать принцип лазерной хирургии «облучаю то, что вижу и вижу то, что облучаю». Такой подход, новый для современной медицины, может рассматриваться как вариант тераностики (терапия + диагностика), и называться «фотодинамической тераностикой». Полученный положительный опыт применения методик флуоресцентной диагностики и фотодинамической терапии позволяет рассматривать их как перспективные и эффективные для данной группы пациенток, но, несомненно, требует дальнейшего наблюдения за отдаленными результатами.

BRCA-ассоциированный рак молочной железы. Особенности хирургической профилактики и лечения

Ключевые слова:
BRCA-ассоциированный рак молочной железы, профилактическая мастэктомия

Keywords:
BRCA-breast cancer, prophylactic mastectomy

Ходорович О.С., Солодкий В.А., Снигирева Г.П., Чхиквадзе В.Д., Новикова Е.И.

ФГБУ «Российский научный центр рентгенорадиологии» Минздрава России
117997, Россия, Москва, ул. Профсоюзная, д. 86
E-mail: khodorovich-o@mail.ru

BRCA breast cancer. Surgical prevention and treatment features

Khodorovich O.S., Solodkiy V.A., Snigireva G.P., Chikhikvadze V.D., Novikova E.I.

Federal State Budgetary Institution Russian Scientific Center of Roentgenoradiology (RSCRR) of the Ministry of Healthcare of the Russian Federation (Russian Scientific Center of Roentgenoradiology)
86, Profsoyuznaya Str., Moscow, 117997, Russia
E-mail: khodorovich-o@mail.ru

Цель. Повышение эффективности диагностики, лечения и профилактики пациентов с генетически обусловленным раком молочной железы

Материалы и методы. Молекулярно-генетическое исследование определение мутаций генов *BRCA1* и *BRCA2* выполнено 4125 пациентам, имеющим доброкачественные, злокачественные заболевания молочной железы и без патологии со стороны молочных желез, проходивших обследование и/или лечение в ФГБУ РНЦРР Министерства Здравоохранения РФ с 2010 по настоящее время (2016 г.). Анализ мутаций выполнялся с помощью метода аллель-специфичной ПЦР в реальном времени. При выявлении мутации в исследуемом образце ДНК дополнительно проводилось исследование с помощью метода прямого секвенирования.

Всем пациентам с установленным диагнозом *BRCA*-ассоциированны РМЖ проведено комплексное лечение, согласно стадии заболевания и факторам прогноза. Профилактическая контрлатеральная мастэктомия выполнена 33 пациентам с *BRCA*-ассоциированным раком молочной железы Пациенты-носители *BRCA* мутации с доброкачественной патологией молочной железы и без патологии со стороны молочных желез находятся под динамическим наблюдением.

Результаты. Мутации в генах *BRCA1* и *BRCA2* выявлены у 145 (3,5%) пациентов. *Из них 98 (67,5%) пациентов с диагнозом рак молочной железы.* При молекулярно-генетическом исследовании выявлены 6 различных мутации гена *BRCA1*. В 78% случаев выявлена одна мажорная мутация 5382 insC *BRCA1* в 20 экзоне. Также были выявлены другие значимые деляторные мутации: 185 del AG *BRCA1*, 2080 del A *BRCA1*, 4153del A гена *BRCA1*, 3819 del GTCT *BRCA1*. Кроме описанных наиболее часто встречаемых мутантных вариантов с известной функциональной значимостью в процессе проведения ДНК-исследования у 6,9% пациентов выявлена мутация 300 T>G *BRCA1*. Мутации гена *BRCA2* выявлены только у 1 пациента (деляторная мутация 6174delT). Комплексное лечение *BRCA1* — ассоциированного РМЖ проведено 88,1% пациентам согласно протоколу лечения рака молочной железы с учетом стадии заболевания и факторов прогноза. В связи с высоким риском развития второй ипсилатеральной опухоли у данной группы пациентов, 90,6%, выполнена радикальная мастэктомия по Мадден с/без реконструкции.

С целью профилактики развития *BRCA*-ассоциированного РМЖ контрлатеральной молочной железы 33 (28,6%) пациентам с диагнозом *BRCA*-ассоциированный рак одной молочной железы выполнена мастэктомия контрлатеральной молочной железы, в 21 случаях из которых — подкожная мастэктомия с одномоментной реконструкцией.

При патоморфологическом исследовании операционного материала у 86% пациентов выявлен инфильтративный протоковый рак, у 4,7% пациентов выявлен инфильтративный дольковый рак. Преобладала II–III степень злокачественности (41,9%) и (39,5%) случаях соответственно. В 55,8% пациентов реакция с антителами к рецепторам эстрогена составила более 4 баллов. Реакция с антителами к рецепторам прогестерона у 58,1% пациентов составила 0–4 баллов. Выявлено 27% пациентов с трипл-негативным *BRCA* раком МЖ (ЭР-РП-; Her-2/neu-). При патоморфологическом исследовании профилактически удаленных контрлателаьных молочных желез была следующая картина: морфологическая картина фиброзно-кистозной болезни, внутрипротоковые папилломы, в 2-х случаях имелась атипическая протоковая гиперплазия 2 степени. Раковых клеток ни в одном случае выявлено не было.

Заключение. Наследственная форма РМЖ составила 3,5%. «Горячей точкой» явилась мутация 20экзонагена *BRCA1*. Выявлено преобладание инфильтративного протокового рака 86%, с достаточной высокой степенью злокачественности II–III (41,9%) и (39,5%) случаях соответственно. Низкой чувствительности *BRCA*-ассоциированных опухолей к РЭ и РП не было выявлено ($p \leq 0,001$). Одномоментная реконструкция молочных железы при выполнении радикальной и профилактической мастэктомии у пациентов с *BRCA*-ассоциированным раком молочной железы помогает добиться хорошего косметического результата, снижая психо-эмоциональную нагрузку при лечении и реабилитации.

Непосредственные результаты биопсии сигнальных лимфатических узлов у пациенток с ранними стадиями рака молочной железы

Ключевые слова:
биопсия сигнального лимфатического узла, рак молочной железы, лимфосцинтиграфия

Keywords:
sentinel lymph node biopsy, breast cancer, lymphatic mapping

Ходорович О.С., Солодкий В.А., Фомин Д.К., Галушко Д.А., Меских Е.В.

ФГБУ «Российский научный центр рентгенорадиологии» Минздрава России
117997, Россия, Москва, ул. Профсоюзная, д. 86
E-mail: khodorovich-o@mail.ru

Immediate results of sentinel lymph node biopsy in patients with early breast cancer

Khodorovich O.S., Solodkiy V.A., Fomin D.K. Galushko D.A., Meskhikh E.V.

Federal State Budgetary Institution Russian Scientific Center of Roentgenoradiology (RSCRR) of the Ministry of Healthcare of the Russian Federation (Russian Scientific Center of Roentgenoradiology)
86, Profsoyuznaya Str., Moscow, 117997, Russia
E-mail: khodorovich-o@mail.ru

Цель. Повышение эффективности и качества лечения пациентов ранними стадиями рака молочной железы.

Материалы и методы. Объектом исследования стали пациенты с клиническими стадиями Tin situ-1N0M0, люминальный тип А опухоли, 16–65 лет, с отсутствием регионарного и отдаленного метастазирования на основании клинико-инструментальных методов исследования. С целью определения локализации сигнального лимфатического узла выполнялась лимфосцинтиграфия. В качестве радиофармпрепарата использован препарат Tc99 м — Технефит. Для уточнения локализации сигнальных лимфатических узлов проводилась планарная сцинтиграфия областей регионарного лимфооттока в 2-х проекциях и ОФЭКТ-КТ. Хирургическое вмешательство было следующим: широкая секторальная резекция, либо простая мастэктомия (классическая, подкожная/кожесохраняющая с одномоментной реконструкцией) и биопсия сигнальных лимфатических узлов. Интраоперационно поиск сигнальных лимфатических узлов проводился посредством портативного гамма-сканера Neo2000.

Интраоперационно выполнялось срочное гистологическое исследование краев резекции удаленного сектора (в случае широкой секторальной резекции) и сигнальных узлов. При выявлении метастатического поражения сигнальных лимфатических узлов при срочном гистологическом исследовании (стадия меняется на pN1), объем операции расширялся до радикальной резекции молочной железы или радикальной мастэктомии.

Результаты. С апреля 2016 по настоящее время в ФГБУ РНЦРР выполнено 28 операций на молочной железе с БСЛ. Во всех случаях СЛУ визуализировались при лимфосцинтиграфии и ОФЭКТ/КТ, локализация СЛУ во всех случаях — аксиллярная область. Среднее количество удаленных узлов составило 2 ± 1. При срочном гистологическом исследовании в одном случае выявлено метастатическое поражение сигнального аксиллярного лимфатического узла (pN1), что потребовало проведения радикальной лимфодиссекции. В течение послеоперационного периода нами отмечено снижение сроков лимфореи (ЛР). В контрольной группе, представленной 50 больными после радикальной мастэктомии (РМЭ), средний объем ЛР составил 1655 ± 370 мл при среднем количестве дней эвакуаций лимфы — 21 ± 5 день, болевой синдром верхней конечности в раннем послеоперационном периоде отмечен у 46 (92%) пациентов, ранние раневые осложнения (воспалительные изменения в области раны) выявлены у 2 (4%) больных, постмастэктомический отек I–II степени развился у 6 (12%). В контрольной группе после радикальной резекции (РР) 30 человек, средний объем ЛР составил 1267 ± 230 мл при среднем количестве дней эвакуаций лимфы — 17 ± дней, болевой синдром в области верхней конечности в послеоперационном периоде отмечен у 27 (90%) пациентов, ранние раневые осложнения (воспалительные изменения в области раны) выявлены у 2 (6,6%) больных, постмастэктомический отек I–II степени развился у 3 (10%) пациентов. В группе БСЛ средний объем ЛР составил 280 ± 50 мл при среднем количестве дней эвакуации лимфы 7 ± 4 дней, $p < 0,001$. Болевой синдром верхней конечности в раннем послеоперационном периоде отмечен у 4 (19%) пациентов, ранние и поздние раневые осложнения не выявлены $p < 0,02$, постмастэктомический отек I–II степени на сегодняшний день не развился ни у одного пациента $p < 0,003$. Жалобы на боли, снижение функцию верхней конечности не выявлены. Послеоперационный койко-день снизился с 20 ± 2 дней (группа радиальной мастэктомии) до 10 ± 2 дней (группа БСЛ), $p < 0,02$. Стало возможным амбулаторное ведение данной группы пациентов.

Заключение. В ходе исследования были отработаны методики лимфосинтиграфии совмещенной с ОФЭКТ/КТ для визуализации СЛУ и биопсии СЛУ. Применение метода биопсии сигнального лимфатического узла с одномоментным хирургическим вмешательством на молочной железе у пациентов с локальной первично-операбельной формой рака молочной железы позволило снизить сроки и количество лимфореи, улучшить функциональное состояние пациентов в послеоперационном периоде. Дальнейшие исследования позволят создать научно-обоснованные рекомендации для лечения данной группы пациентов и оптимизировать расходы на лечение.

Новые формы выявления рака молочной железы у женщин Российской Федерации

Ключевые слова:
рак молочной железы, Медицинское учреждение «Белая роза»

Keywords:
breast cancer, Health Centers "White Rose"

Черниченко И.И., Махиненко А.А.

Медицинское учреждение «Белая роза»
196084, Россия, Санкт-Петербург, Московский проспект, д. 104, корп. 3
E-mail: ivan_chernichenko@mail.ru

New forms of detection of breast cancer in women of Russian Federation

Chernichenko I.I., Makhinenko A.A.

Health Centers "White Rose"
104/3, Moskovskii Avenue, St. Petersburg, 196084, Russia
E-mail: ivan_chernichenko@mail.ru

Участившиеся случаи онкологических заболеваний во всем мире, в том числе и возросшая частота рака молочных желез, обусловили необходимость обратить более пристальное внимание на их раннюю диагностику. За последние пять лет в тринадцати городах Российской Федерации (Санкт-Петербург, Москва, Архангельск, Северодвинск, Оренбург, Кемерово, Благовещенск, Владивосток, Южно-Сахалинск, Уфа, Якутск, Мурманск) функционируют 15 медицинских центров «Белая роза», специализирующихся на раннем выявлении онкологических заболеваний репродуктивных органов у женщин, в том числе и молочных желез.

История создания благотворительных медицинских учреждений женского здоровья «Белая роза» очень интересна. Учреждения организованы по типу подобного рода заведения в Греции. Так, на полуострове Халкидики в городе Ормилия, рядом с монастырем Симонапетра, уже 25 лет успешно работает Центр духовной и социальной помощи «Ормилия». Основная медицинская забота «Ормилии» — выявление онкологических заболеваний молочных желез и шейки матки — самых распространенных женских онкологических заболеваний. Опыт «Ормилии» решено было воплотить в 2011 г., создав первое подобное заведение в России — медицинское учреждение «Белая роза» в Санкт-Петербурге.

Главной целью создания благотворительных медицинских учреждений «Белая роза» стала комплексная диагностика онкологических заболеваний у женщин с применением самых современных методов. При выявлении заболеваний пациентки направляются в один из стационаров для дальнейшего лечения выявленных заболеваний (злокачественного или доброкачественного). Кроме того, медицинские учреждения «Белая роза» выполняют социальные программы тех регионов, в которых они созданы. Согласно этих программ, медицинские учреждения «Белая роза» в первую очередь осуществляют обследование сотрудниц школьных и дошкольных учебных заведений, а также других незащищенных групп населения.

Главная задача медицинских учреждений «Белая роза» — сделать обследование доступным и не занимающим много времени. Для диагностики заболеваний молочных желез, помимо обследования онколога-маммолога, используются дополнительные методы обследования: маммография, ультразвуковое исследование молочных желез и, при необходимости, онкоцитологическое исследование отделяемого из молочных желез.

Цель исследования: выявить объективные реалии выявления рака молочных желез у женщин Российской Федерации на примере активного использования альтернативного подхода к скрининговому обследованию населения.

Следует отметить, что в отличии от работы государственных учреждений в медицинские учреждения «Белая роза» может обратиться любая женщина вне зависимости от региона проживания и наличия каких-либо жалоб.

Неоспоримым доказательством необходимости создания учреждений подобного типа является опыт работы медицинского учреждения «Белая роза» в Санкт-Петербурге. Так, за период существования данного учреждения было обследовано более 120 000 женщин (11 931 — в 2012 г., 16 866 — в 2013 г., 22 416 — в 2014 г., 26791 — в 2015 г. и 43562 — в 2016 г.). Основной контингент обследованных — женщины перименопаузального возраста (от 44 до 65 лет), которые составляют более 60% всех обследованных. Им, помимо обследований, направленных на выявление онкологических заболеваний, проводится оказание помощи в связи с аномальным течением климактерического периода в виде проявлений климактерического синдрома или урогенитальных расстройств. Необходимо отметить, что среди обследованных пациенток отмечается контингент бывших сотрудников системы здравоохранения, которые решили обследоваться именно в альтернативных медицинских учреждениях.

За период работы медицинского учреждения «Белая роза» (Санкт-Петербург) диагностировано 782 онкологических заболеваний молочных желез (210 — в 2012 г., 118 — в 2013 г., 227 — в 2014 г., 117 — в 2015 г. и 110 — в 2016 г.). Все женщины своевременно направлены для дальнейшего лечения в профильные медицинские учреждения страны.

Работа всех функционирующих в Российской Федерации благотворительных медицинских учреждений «Белая роза» направлена также на координационное взаимодействие с медицинскими учреждениями государственного здравоохранения при выявлении у пациенток тех или иных заболеваний.

Выводы. Таким образом, эффективность работы альтернативных медицинских учреждений «Белая роза» определяет реалии выявления рака молочной железы у женщин Российской Федерации и свидетельствует о целесообразности их организации в Российской Федерации и о том, что назрела необходимость создания подобных медицинских учреждений в системе государственного здравоохранения России.

Альтернативный вариант помощи женщинам с болезнями молочных желез

Ключевые слова:
доброкачественная патология молочной железы, мастопол

Keywords:
benign breast pathology, mastopol

Черниченко И.И.[1], **Хаджиева Э.Д.**[2]

[1] Медицинское учреждение «Белая роза»
196084, Россия, Санкт-Петербург, Московский проспект, д. 104, корп. 3
[2] ФГБУ «Северо-Западный федеральный медицинский исследовательский центр им. В.А.Алмазова» Минздрава России
197341, Россия, Санкт-Петербург, ул. Аккуратова, д. 2
E-mail: ivan_chernichenko@mail.ru

Alternative treatment for women with mammary gland disease

Chernichenko I.I.[1], **Khadzhieva E.D.**[2]

[1] Health Centers "White Rose"
104/3, Moskovskii Avenue, St. Petersburg, 196084, Russia
[2] Federal Almazov North-West Medical Research Centre
2, Akkuratova Str., St. Petersburg, 197341, Russia
E-mail: ivan_chernichenko@mail.ru

Среди всех онкологических заболеваний у женщин рак молочной железы занимает первое место. Заболеваемость РМЖ неуклонно продолжает расти. Ежегодно в мире регистрируется около 1 млн. 300 тыс. новых случаев РМЖ, что составляет 22% от всех злокачественных новообразований у женщин. В большинстве случаев рак молочной железы развивается при неадекватной терапии доброкачественной патологии молочных желез, которая также характеризуется ростом частоты возникновения во всех странах мира.

Цель исследования. Определить эффективность лечения доброкачественной патологии молочных желез при использовании препарата Мастопол.

Материалы и методы. Комплексно обследовали и провели лечение 43 женщин с доброкачественной патологией молочных желез в возрасте от 35 до 65 лет. У всех пациенток произведен клинический осмотр и пальпация молочных желез, всем им выполнено ультразвуковое исследование (УЗИ) молочных желез, рентгеновская маммография.

Следует отметить, что в позднем репродуктивном возрасте (от 35 до 42 лет) находились 16 (37,2%) женщин, а в перименопаузальном — 27 (62,8%) пациенток.

Результаты. Из принимавших в исследовании женщин диффузный фиброаденоматоз молочных желез (ФАМ) с преобладанием железистого компонента выявлен в 74,4% случаев (32 женщин), на фоне которого у всех пациенток этой группы имелась различная клиническая картина проявлений (от дискомфорта в молочных железах до проявления выраженной болезненности молочных желез в первую фазу менструального цикла).

Локализованный ФАМ был диагностирован в 6 случаях (13,9%) при этом из них у 5 женщин позднего репродуктивного возраста и в одном случае — перименопаузального.

Диагноз фиброзно-кистозной мастопатии был выставлен 5 женщинам (11,6%), относящихся к позднему репродуктивному возрасту. Размеры выявленных кист у обследованных пациенток составляли от 2 до 10 мм.

Фиброаденомы молочных желез в процессе обследования выявили у 2 женщин (4,6%). Размеры фиброаденом составляли 5,5 мм и 11 мм.

Следует отметить, что у 39 (90,7%) женщин из всех обследованных отмечалась различная клиническая симптоматика как со стороны общего самочувствия, так и с местными проявлениями со стороны молочных желез. У 34 (79%) женщин отмечалось нагрубание и болезненность молочных желез, а еще 19 (44,2%) женщин предъявляли жалобы на дискомфорт в молочных железах, сопровождающийся психоэмоциональными и нейровегетативными симптомами (раздражительность, плохое самочувствие, плаксивость, нарушенный сон и др.).

При проведении терапии доброкачественной патологии молочных желез с использованием препарата Мастопол отмечали, что у 37 (86%) женщин наблюдалось улучшение клинической симптоматики в виде исчезновения болезненности и нагрубания в молочных железах. Также результаты исследования влияния рекомендуемой консервативной терапии на состояние молочных желез у обследованных пациенток, выявили купирование клинических симптомов дискомфорта в молочных железах у 28 (65,1%) женщин, уменьшение их выраженности у 9 (20,9%) пациенток, и нормализацию психоэмоционального состояния у 32 (74,4%) пациенток; улучшение данных рентгеновской маммографии и ультразвукового обследования — у 32,5% женщин.

Отдельно следует отметить, что большинство женщин субъективно отмечали, что молочные железы становились более мягкими и эластичными.

При оценке структурных изменений ткани и доброкачественных образований в молочных железах по данным ультразвукового обследования и маммографии отмечалось приостановление роста кист, а в некоторых случаях и их уменьшение. Размеры же выявленных фиброаденом у двух женщин оставались прежними.

Таким образом, оценка эффективности использования препарата Мастопол позволила сделать вывод о целесообразности применения альтернативного метода в лечении доброкачественной патологии молочных желез, что будет способствовать снижению риска развития онкологических заболеваний молочных желез.

Актуальные проблемы скрининга рака молочной железы на региональном уровне

Ключевые слова:
рак молочной железы, маммологический скрининг, рентгеновская маммография, диагностика cancer in situ

Keywords:
breast cancer, breast screening, x-ray mammography, the diagnosis of cancer in situ

Чинков А.В.

ГБУЗ ЯО «Областная клиническая больница» (ГБУЗ ЯО «ОКБ»)
150062, Россия, Ярославль, ул. Яковлевская, д. 7
E-mail: chinkov-okb@yandex.ru

Actual problems of breast cancer screening at the regional level

Chinkov A.V.

Regional Clinical Hospital
7, Yakovlevskaya str., Yaroslavl, 15062, Russia
E-mail: chinkov-okb@yandex.ru

В последние десятилетия прослеживается тенденция к увеличению числа женщин, страдающих заболеваниями молочной железы, наиболее опасное из которых — рак молочной железы (РМЖ). Рост заболеваемости РМЖ обусловлен не только абсолютным увеличением числа заболевших, но и повышением «выявляемости» данной патологии. Этому способствует повышение внимания женщин к своему здоровью, а также широкое распространение маммологического скрининга. Однако ряд факторов, подтверждаемых статистическими данными, говорит о недостаточной эффективности скрининговых мероприятий. В настоящее время в РФ РМЖ впервые обнаруживается преимущественно на II стадии (48,4%), чаще всего — по обращаемости самих женщин, обнаруживших у себя опухоль. Современное требование к диагностике РМЖ — выявление заболевания на доклинической стадии, что возможно только при профилактических обследованиях. Но показатель впервые выявленного РМЖ на стадии cancer in situ составляет лишь 0,3% от общего числа, что характеризует выявление как случайное.

Опыт работы маммологического центра ГБУЗ ЯО «ОКБ» с другими лечебно-профилактическими учреждениями региона, выполняющими скриниговые исследования в отношении РМЖ, позволяет указать следующие недостатки в их организации:

- ограничение контингента обследуемых возрастными категориями: в группу обследуемых при проведении диспансеризации включаются женщины в возрасте 40 лет и старше, что соответствует требованиям нормативных актов. Действительно, РМЖ в РФ чаще выявляется в возрастной группе старше 60 лет, средний возраст заболеваемости — 57 лет. Однако статистика указывает на «омоложение» РМЖ — в период 2002–2015 гг. абсолютное число случаев выявления заболевания в возрастной группе 30–39 лет увеличилось на 41%. Доля заболевших в данной возрастной категории составляет не более 8,5% от общего числа, но эта группа больных относится к наиболее трудоспособному возрасту, а обнаружение заболевания у них происходит почти исключительно по обращаемости на II–III стадии, что ухудшает прогноз. Из 122 случаев РМЖ, выявленных в маммологическом центре ГБУЗ ЯО «ОКБ» в 2014–16 гг., пациентки в возрасте 30–39 лет составили 12,2% (10 чел.), в возрасте 40–49 лет — 29,3% (24 чел.), а вместе — более 40% всех случаев РМЖ;
- несоблюдение условий выполнения методов диагностики: информативность рентгеновской маммографии и ультразвуковой диагностики напрямую зависят от сроков менструального цикла, поскольку интерпретация диагностических изображений представляет собой сопоставление плотности различных структур органа. Организация массовых профилактических обследований происходит без учета фазы менструального цикла, что значительно снижает их эффективность, приводя к гипердиагностике мастопатии, за проявления которой нередко принимают физиологический отек ткани молочной железы, и уменьшая вероятность обнаружения небольших опухолей;
- отсутствие преемственности диагностических мероприятий: при выявлении в ходе скрининга патологических изменений пациентке даются рекомендации по дообследованию (например, выполнение УЗИ после профилактической маммографии, консультация онколога), но активное ведение таких пациенток, контроль соблюдения ими рекомендаций отсутствует.

Устранить существующие недостатки маммологического скрининга позволит организация регионального маммологического центра, который осуществлял бы комплекс диагностических исследований в отношении заболеваний молочной железы, включая профилактические мероприятия. Задачами центра должны стать: разработка региональных программ маммологического скрининга; организация профилактических мероприятий с привлечением к их выполнению ЛПУ на местах; формирование статистической базы — реестра всех женщин, прошедших маммологический скрининг, с результатами диагностики; базовое обследование пациенток при невозможности обследования по месту жительства; консультативная работа по результатам диагностики, проведенной в других лечебных учреждениях; выполнение дополнительных методов диагностики; динамическое наблюдение пациенток с мастопатией и доброкачественными образованиями молочных желез.

Применение локальной анестезии при трансректальной биопсии простаты

Ключевые слова:
рак простаты, биопсия простаты, обезболивание

Keywords:
prostate cancer, prostate biopsy, anesthesia

Шатылко Т.В., Королёв А.Ю., Керимова Н.Б.

ФГБОУВО «Саратовский государственный медицинский университет имени В.И.Разумовского» Миздрава России
410012, Россия, Саратов, ул. Большая Казачья, д. 112
E-mail: shatylko@sar-urology.ru

Use of local anesthesia for transrectal prostate biopsy

Shatylko T.V., Korolev A.Yu., Kerimova N.B.

Saratov State Medical University
112, B. Kazachya Str., Saratov, 410012, Russia
E-mail: shatylko@sar-urology.ru

Биопсия простаты — ключевой этап в ведении пациентов с подозрением на рак предстательной железы (РПЖ). От правильного выполнения этой рутинной процедуры зависит корректная диагностика РПЖ и именно она во многом определяет дальнейшую судьбу пациента.

Целью нашего исследования было сравнение методов анестезии при трансректальной биопсии простаты (ТРБ) по обезболивающему эффекту, выявляемости рака и частоте осложнений.

Исследование имело проспективный характер. В него включено 150 пациентов, которым выполнялась ТРБ предстательной железы в онкологическом отделении КБ им. С. Р. Миротворцева СГМУ в 2015–2016 гг. Все пациенты перед биопсией заполнили форму информированного согласия на проведение процедуры. Показаниями к ТРБ было повышение уровня простат-специфического антигена (PSA > 4.0 нг/мл) и/или подозрение на РПЖ при пальцевом ректальном исследовании, что совпадало с критериями включения в исследование.

Обезболивание проводилось одним из трех методов:

1. Интраректальное введение геля с анестетиком («Катеджель» с лидокаина гидрохлоридом).
2. Перипростатическая блокада по методике Everest в проекцию сосудисто-нервного пучка простаты под УЗ-наведением с помощью длинной аспирационной иглы с наконечником типа Chiba (по 5 мл 1%-ного раствора лидокаина билатерально).
3. Блокада тазового нервного сплетения по методике Akpinar et al. под УЗ-наведением с помощью длинной аспирационной иглы с наконечником типа Chiba (по 2 мл 2%-ного раствора лидокаина билатерально).

Средний возраст пациентов составил 65,1 ± 8,5 лет. Средний объем предстательной железы — 57,9 ± 30,1 см^3, а уровень PSA — 14,4 ± 10,2 нг/мл.

Медиана оценки болезненности по ВАШ была статистически значимо ниже в группах II и III по отношению к группе I ($p < 0,05$). В то же время, группы II и III между собой практически не отличались (медиана 1,1 против 1,3 соответственно). Частота выявляемости РПЖ оказалась выше в группах II и III, составляя 44% и 42% соответственно. Это статистически значимо выше, чем выявляемость РПЖ в группе I (22%; $p < 0,05$).

Наши результаты продемонстрировали, что проводниковые методы анестезии при биопсии простаты более эффективны, чем топическое нанесение лидокаин-содержащего геля. Вместе с этим, оказалось, что они положительно влияют на эффективность и безопасность выполнения процедуры, так как их использование сопровождается повышением выявляемости РПЖ и снижением частоты развития нежелательных явлений, а именно вазовагальной реакции. Тем не менее, перипростатическая блокада по Everest по всей видимости не отличалась по изучаемым параметрам ни в лучшую, ни в худшую сторону от блокады тазового сплетения. Для подтверждения наших данных требуются дополнительные исследования.

Тестикулярный микролитиаз, мужское бесплодие и опухоли яичка

Ключевые слова:
опухоли яичка, бесплодие, тестикулярный микролитиаз

Keywords:
testicular tumours, infertility, testicular microlithiasis

Шатылко Т.В., Королёв А.Ю., Тугушева С.Ш.

ФГБОУВО «Саратовский государственный медицинский университет имени В.И.Разумовского» Миздрава России
410012, Россия, Саратов, ул. Большая Казачья, д. 112
E-mail: shatylko@sar-urology.ru

Testicular microlithiasis, male infertility and testicular tumors

Shatylko T.V., Korolev A.Yu., Tugusheva S.Sh.

Saratov State Medical University
112, B. Kazachya Str., Saratov, 410012, Russia
E-mail: shatylko@sar-urology.ru

Тестикулярный микролитиаз считается инцидентальной находкой при ультразвуковом исследовании органов мошонки. Предполагается наличие связи между микролитиазом и раком яичка. Другими ассоциированными факторами считаются синдром Кляйнфельтера, крипторхизм и бесплодие. Однако, большинство указывающих на это исследований были ретроспективными и основывались лишь на данных ультрасонографии.

В одном из последних мета-анализов (Wang T. et al.) целенаправленно изучалась ассоциация между микролитиазом и раком яичка. В него вошло 14 исследований с участием более 35000 пациентов; выяснилось, что отношение рисков для развития рака яичка у пациентов с микролитиазом составило 12.7. Период наблюдения в исследованиях, вошедших в мета-анализ, составил от 8.8 до 61.8 месяцев. Некоторые исследования, напротив, подвергают сомнению ассоциацию между микролитиазом и раком яичка (Goede J. et al.).

В связи с данными разночтениями, отсутствуют последовательные и обоснованные рекомендации относительно тактики ведения пациентов с тестикулярным микролитиазом. Не существует даже четкого определения микролитиаза как такового; Европейское общество урогенитальной радиологии (ESUR) предлагает два определения: согласно первому, под микролитиазом понимают наличие 5 и более микролитов во всем яичке, согласно второму — 5 и более микролитов в поле визуализации линейного ультразвукового датчика. Тестикулярный микролитиаз не считается показанием к ежегодному ультразвуковому контролю. С другой стороны, в некоторых клинических рекомендациях указывается на необходимость наблюдения за такими пациентами до 55 лет при наличии дополнительных факторов риска, таких как отягощенный семейный анамнез по раку яичка, крипторхизм или атрофия яичка. До конца непонятна взаимосвязь в пределах триады «бесплодие — микролитиаз — опухоль». Является ли микролитиаз связующим патогенетическим звеном между бесплодием и канцерогенезом? Или он является патогенетически незначимым следствием данных состояний? Следует также учитывать, что бесплодие и подозрение на варикоцеле могут быть поводом к выполнению ультразвукового исследования и, следовательно, приводить к инцидентальному обнаружению как микролитиаза, так и опухоли, не имея реальной связи с ними.

Мы инициировали проспективное исследование с участием пациентов с опухолями яичка, пациентов с бессимптомным микролитиазом и молодых мужчин, наблюдающихся у уролога в связи с другими показаниями. В рамках данного исследования мы оценивали уровень опухолевых маркеров семиномы, данные ультразвукового исследования и статус фертильности. Предварительные данные указывают на то, что только двусторонний микролитиаз является фактором, ассоциированным с риском развития семиномных и несеминомных опухолей. Полные данные будут опубликованы после достижения минимального пятилетнего срока наблюдения.

Органосохраняющее лечение больных с двусторонними пограничными опухолями яичников

Ключевые слова:
пограничные опухоли яичников, органосохраняющее лечение

Keywords:
borderline ovarian tumors, fertility sparing treatment

Шевчук А.С., Новикова Е.Г., Баранова О.Д.

Московский научно-исследовательский онкологический институт имени П.А. Герцена – филиал ФГБУ «Национальный медицинский исследовательский радиологический центр» Минздрава России
125284, Россия, Москва, 2-й Боткинский проезд, 3
E-mail: oncogyn@live.ru

Fertility sparing treatment for patients with bilateral borderline ovarian tumors

Shevchuk A.S., Novikova E.G., Baranova O.D.

P. Hertsen Moscow Oncology Research Institute – Branch of the National Medical Research Radiological Centre of the Ministry of Health of the Russian Federation
3, 2nd Botkinskiy proezd, Moscow, 125284, Russia
E-mail: oncogyn@live.ru

Цель: оценить возможность сохранения фертильности у больных с двусторонними пограничными опухолями яичников

Пациенты и методы. Вопрос о возможности органосохраняющего лечения больных с двусторонними пограничными опухолями яичников (цистэктомии с сохранением визуально неизмененной яичниковой ткани и проведением хирургического стадирования) является предметом активных дискуссий. Это связано с высоким риском прогрессирования заболевания. Тем не менее, низкая биологическая агрессивность пограничных опухолей и благоприятный прогноз, даже при наличии экстраовариальных очагов, создают предпосылки для применения ультраконсервативных подходов в лечении данных новообразований. В онкогинекологической клинике МНИОИ им. П. А. Герцена ультраконсервативные операции выполнены у 51 больной с билатеральными пограничными опухолями яичников в возрасте от 18 до 40 лет (средний возраст 25 ± 1,2 лет). Следует отметить, что ни у одной пациентки репродуктивная функция не была реализована. Первично всем больным были выполнены лапароскопические операции в гинекологических стационарах общего профиля по поводу кистозных образований яичников, а диагноз пограничной опухоли установлен только при послеоперационном гистологическом исследовании. Повторные лапароскопические операции в МНИОИ выполнялись с учетом принципов хирургического стадирования и абластики, во всех случаях сохранена визуально неизмененная ткань одного или двух яичников, с обязательной морфологической оценкой края резекции.

Результаты. Медиана наблюдения составила 39 месяцев, все больные живы, рецидивы заболевания возникли у 10 (19,6%) больных, при этом 2 из них реализовали репродуктивную функцию до развития рецидива. Беременности наступили у 11 (21,4%) больных, у 10 пациенток завершились рождением здоровых детей, в 1 случае имела место трубная беременность.

Заключение. Настоящее исследование не является законченным, однако уже ближайшие его результаты свидетельствуют о возможности выполнения ультраконсервативных операций у больных с билатеральными пограничными опухолями. Требуется дальнейшее накопление материала для получения объективных результатов. Перспективным представляется поиск новых иммуногистохимических факторов, которые позволили бы более точно определить прогноз заболевания.

Средства информатизации позволили провести анализ эффективности маммографического скрининга, сформировать предложения по онкострахованию

Ключевые слова:
эффективность мамографического скрининга, целевые показатели

Keywords:
breast cancer, cost effectiveness, screening targets

Шинкарев С.А., Синицын Ю.И.

ГУЗ «Липецкий областной онкологический диспансер»
398005, Россия, Липецк, ул. Адмирала Макарова, 1Е
E-mail: seam20062@yandex.ru

Means of informatization allowed an analysis of the effectiveness of mammograms performed, develop proposals for the Organization of onkostrahovanija

Shinkarev S.A., Sinitsyn Y.I.

Lipetsk Regional Oncology Dispensary
1E, Admirala Makarova Str., Lipetsk, 398005, Russia
E-mail: seam20062@yandex.ru

Цель. Продемонстрировать возможности систем информатизации в создании эффективного маммографического скрининга, программе онкострахования участниц скрининг.

Пациенты и методы. В программе профилактических маммографических исследований участвовали женщины старше 40 лет. В 2014 г. внедрен информационный продукт — электронный «журнал маммографических исследований», находящийся на защищенном сервере, доступный в режиме он-лайн во всех медицинских организациях области. Осуществлен персонифицированный учет участниц, маршрутизация пациентов по результатам заключений в соответствии с BIRADS. Для оценки эффективности скрининга использовались критерии американского колледжа радиологов. Количество заключений, сделанных по результатам маммографии за 2014–2016 гг. составило 232 958. Количество случаев ЗНО на 1000 маммографий ниже целевого показателя (6) — 2014 год — 5,1; 2015 г. — 4,2; 2016 г. — 4,1. Показатель чувствительности исследований отмечен ниже целевого показателя (85%): 2014 г. — 83,7%; 2015 г. — 81,2%. Показатель специфичности — выше целевого показателя (94%) — 94,7% и 97,4% соответственно. Искажение истинных показателей связано с нарушением методологии — внесения в общий массив сведений о диагностических исследованиях. Количество ежегодных повторных исследований существенно превышало целевой показатель (10%) — от 15% до 17%. Экономическую эффективность скрининга, при достижении рекомендованных американским колледжем радиологов целевых показателей, возможно оценивать в сопоставлении снизившихся затрат на специальное лечение и повторные исследования со стоимостью диагностического оборудования. При доле повторных исследований 10% расходы уменьшатся на 2 370 449 руб. за год. При доле I стадии, равной 50% число курсов химиотерапии уменьшится, при этом расчетная стоимость необходимых специальных лекарственных препаратов уменьшится на 2 320 346 руб. за год (в ценах 2016 года). Суммарно это окупит затраты на модернизацию парка маммографов (порядка 70 млн. рублей) за 15 лет. Качественный тест открывает возможности онкострахования — программы по софинансированию скрининга его участницами. Краткая формулировка положений предлагаемой программы: 1. Страхование по факту участия в каждом раунде 2. Финансовая доступность 3. Привилегии для участниц скрининга. Возможная модель следующая: при вступлении в программу подписывается информированное согласие, предоставляется информация о клинической значимости интервальных раков. При заключении «норма» предлагается участие в добровольном страховании от риска развития интервального рака. При очередном раунде и нормальном заключении в предыдущем, страховой взнос совершается до исследования. Выдача страховых выплат на руки не осуществляются. При выявлении ЗНО страховые средства идут на финансирование лечения.

Заключение. Модернизация диагностической базы позволит реализовать программу организованного скрининга. Необходимо создание структурных подразделений системы управления скринингом. Модернизация диагностической базы окупится за счет сокращения необоснованных затрат на повторные обследования и уменьшения курсов специального лечения. Осуществление программы по онкострахованию возможно при достижении должного качества теста. Программа онкострахования потенциально способна уменьшить финансовую нагрузку на учреждения здравоохранения и повысить доступность специализированной медицинской помощи.

Электронные ресурсы в профилактике онкологических заболеваний (на примере рака молочной железы)

Ключевые слова:
рак молочной железы, факторы риска, байесовский подход, первичная профилактика, Омская область

Keywords:
breast cancer, risk factors, Bayesian approach, primary prevention, Omsk region

Ширлина Н.Г., Стасенко В.Л.

ФГБОУВО «Омский государственный медицинский университет» Минздрава России
644099, Россия, Омск, ул. Ленина, д. 12
E-mail: shirlina.n@yandex.ru

Application of electronic resources in regionally oriented personicated prevention of oncological diseases (on the example of breast cancer)

Shirlina N.G., Stasenko V.L.

Omsk State Medical University» Ministry of Public Health, Russian Federation
12, Lenina Str., Omsk, 644099, Russia
E-mail: shirlina.n@yandex.ru

Рак молочной железы (РМЖ) одна из самых актуальных проблем современной онкологии, поскольку данная патология занимает первое место по распространенности и смертности среди всех типов рака у женщин в мире.

Цель. Обоснование методики оценки индивидуального (персонального) риска развития РМЖ у женщин на основе байесовской модели для организации первичной профилактики в виде компьютерной программы.

Методы исследования. Проведено эпидемиологическое исследование (типа «случай–контроль») распространенности известных факторов риска развития РМЖ в женской популяции Омской области (n = 1002).

Все женщины-участницы были разделены на две группы: пациентки с РМЖ (205 человек) — группа А и участницы без РМЖ (797 человек) — группа Б. В группе А 100 участниц было из сельских районов, 105 — жительницы областного центра. В группе Б 220 женщин проживали в г. Омске, а 577 — в сельских районах Омской области.

К факторам риска развития РМЖ были отнесены 25 известных факторов, которые были разделены на три группы: корригируемые, условно корригируемые и некорригируемые. Опрос участников выборки проводился посредством пассивного анкетирования. Для сравнения групп применялись методы описательной статистики.

Для оценки вероятности наличия изучаемой патологии при конкретном комплексе факторов применялась теорема Байеса. По результатам анкетирования участниц исследования были рассчитаны условные вероятности обнаружения факторов при наличии/отсутствии РМЖ. Установленные величины информативности и шансы были использованы для расчета вероятности развития РМЖ при определенном сочетании факторов риска. Благодаря наличию такой информации, появляется возможность оценки и прогнозирования риска при изменении сочетания факторов у конкретной женщины.

Результаты. Среди женщин с РМЖ (группа А) из числа корригируемых факторов риска наибольшее значение имели: недостаточное употребление овощей, курение и проживание в областном центре. Существенное влияние оказали следующие условно корригируемые факторы — позднее наступление менопаузы, короткий период лактации при кормлении первого ребенка. В значительной степени на риск развития РМЖ оказывает влияние также некорригируемый фактор — фиброаденома молочной железы.

Результаты ROC-анализа позволили определить оптимальные операционные характеристики предлагаемого теста оценки вероятности наличия изучаемой патологии с пороговым уровнем принятия решения в 25%. В случае превышения порогового значения участницам может быть рекомендована консультация специалиста. В группе женщин без рака молочной железы 161 женщин (20,2%) имели риск развития данной патологии выше порогового.

Наиболее удобно реализовать данную методику в виде компьютерной программы, которая была нами разработана и зарегистрирована.

Заключение. Программа по оценке риска развития РМЖ может быть использована в практической деятельности врачей первичного звена с целью оценки индивидуального риска развития РМЖ и дачи рекомендаций по индивидуальной первичной профилактики патологии. Расчет величины риска при работе с пациенткой можно проводить неоднократно, меняя характеристики корригируемых факторов и управляя, таким образом, риском.

Сравнительная оценка методов диагностики болезней шейки матки у беременных

Ключевые слова:
вирус папилломы человека, патология шейки матки, беременность

Keywords:
human papillomavirus, cervical pathology, pregnancy

Юсупова М.А., Джуманиязова Г.М., Ходжаева З.К.

Ургенчский филиал Ташкентской медицинской академии, Минздрава Республики Узбекистан
220100, Узбекистан, Хорезмская область, Ургенч, ул. Аль-Хорезмий, д. 28
E-mail: ladauz@mail.ru

Comparative evaluation of methods for diagnosis of cervical pathology in pregnant women

Yusupova M.A., Djumaniyazova G.M., Khodjaeva Z.K.

Urgench branch of the Tashkent Medical academy, Ministry of Health of the Republic of Uzbekistan
28, Al-Khorezmy Str., Urgench city, Khorezm region, 220100, Uzbekistan
E-mail: ladauz@mail.ru

Цель: разработка диагностических критериев для своевременного диагностирования патологии шейки матки в отсутствии явных клинических проявлений

Пациенты и методы. За период с 2012 по 2016 гг. было обследовано 6000 женщин, из них у 2684 (44,7%) пациенток выявлена патология шейки матки. Из них отобраны 450 беременных женщин в возрасте от 17 до 41 лет. При обследовании беременных женщин проводили общий и гинекологический осмотр, включающий — осмотр наружных половых органов, влагалища, шейки матки в зеркалах, двуручное исследование, взятие мазков из шейки матки на цитологическое и бактериологическое исследования. Диагностика хламидийной, микоплазменной, уреаплазменной, герпетической, цитомегаловирусной и папиломавирусной инфекции методом ПЦР с типированием ВПЧ. При наличии III и IV степени чистоты мазков выполнялось бактериологическое исследование влагалищного содержимого и отделяемого шейки матки для определения видовой принадлежности микроорганизмов и их чувствительности к антибиотикам.

Биопсия шейки матки с последующим гистологическим исследованием выполнена для уточнения диагноза 38 пациенткам с аномальной кольпоскопической картиной. Уровень антигена СА 125 в сыворотке крови определяли у 27 пациенток с диагностированными (по данным УЗИ) яичниковыми образованиями. Обследуемые пациентки предъявляли различные жалобы: бели –53%, зуд влагалища 27%, боли различной локализации 5%. У каждой третей в прошлом выявлена эктопия шейки матки, лейкоплакия (11%), эритроплакия (7%) и деформация шейки матки (4%).

Результаты. В анамнезе у 148 женщин — данная беременность первая, одни роды в анамнезе — 28%, двое — 34%, трое — 4% пациенток. Разрывы шейки матки в родах I и II степени у 33,2%, у 48% из них были роды крупным плодом. Нарушения менструальной функции в виде меноррагии или метроррагии, по поводу которых проводились раздельное диагностическое выскабливание и гормонотерапия от 1 до 6 месяцев у 52,4% беременных.

При цитологическом исследовании признаки пролиферации цилиндрического эпителия вульвы выявлены у 56 (12,4%) беременных с эктопией шейки матки. Цитограмма воспалительного характера — у 174 (38,6%) беременных, цитограмма вирусного поражения (койлоцитоз) — у 137 (30,4%) пациенток с положительной реакцией на вирусную инфекцию по методу ПЦР, цитограмма типа лейкоплакии (паракератоз и гиперкератозклеток многослойного плоского эпителия) — у 74 (16,4%) пациенток. Цитологические признаки дисплазии (дискариоз-нарушение морфологии ядер) выявлены — у 150 беременных, у 85, (18,8%) — легкой степени, у — 45 (10%) средней степени, у — 20 (4,4%) тяжелой. Биопсия в качестве уточняющей диагностики выполнена у 38 (8,4%) беременных, у — 12 (2,6%) пациенток выявлена лейкоплакия шейки матки на фоне атипической васкулиризации эпителия, у — 18 (4%) гипертрофия и наботовы кисты шейки матки, у — 8 (1,7%) эктопия в сочетании с дисплазией.

Бактериоскопическое исследование влагалищного содержимого и отделяемого шейки матки показало, что чаще других возбудителей высевались Staphylococcus epidermidis (54,6%), streptococcus epidermidis (24,7%), Staphylococcus aureus (28,4%). При обследовании методом ПЦР, HPV выявлен у 34,5% наблюдаемых, микоплазмы у 27,2%, уреаплазмы и хламидии у 21,6%, ЦМВ у 9,4%. HPV высокого онкологического риска (типы 16, 18, 31 и 33) встречался у 7,6% беременных. У 27 беременных из 52 с яичниковыми образованиями определяли уровень антигена СА-125 в сыворотке крови, уровень который варьировал в интервале 12–39 ед, (N- до 35 б/мл).

При анализе кольпоскопических данных первостепенными симптомами считали: наличие эктопии у 34,5% беременных, эктропиона у 11,4%, зона трансформации с незрелым (метапластическим) эпителием у 23,6%, открытыми (29,7%) и закрытыми протоками желез (18,4%), рубцовые изменения или деформация шейка матки у 38,4%, нарушение архитектоники шейки матки у 87,5% пациенток.

Заключение. В обследование беременных пациенток с патологией шейки матки следует включать бактериоскопическое и бактериологическое исследования. ПЦР с типированием HPV, кольпоскопию при необходимости с биопсией, УЗИ органов малого таза, при наличии образований яичников — определение уровня СА-125. Проведенные исследования показали, что на каждом этапе обследования беременных можно выделить минимальный набор симптомов свойственных патологии шейки матки, при выявлении которых необходимо решить тактику ведения беременных.

НОВАЯ КНИГА

Что можно успеть за 7 лет?

Закончить медицинский институт, написать и защитить кандидатскую или докторскую диссертацию, родить ребёнка и даже отправить его в первый класс... Да много ещё чего!

А авторскому коллективу книги «Молочные железы и гинекологические болезни» за 7 лет, прошедшие с момента первого издания, удалось не просто уловить радикальные перемены в отрасли, но и воплотить всё новое во втором издании.

Эта книга не о болезнях молочных желёз! А о том, что...

- с современных позиций **женщину больше не делят «на этажи»**, а молочные железы не рассматривают изолированно от остальных органов репродуктивной системы;
- гинеколог **должен владеть всей информацией** по медицине молочной железы, поскольку именно в его сфере ответственности оказываются эти пациентки (Приказ №572н);
- **маммологический скрининг** должен стать must-have ежедневной работы врача, потому что именно скрининг позволяет вовремя выявлять рак молочной железы — одну из ведущих причин смертности женщин всех возрастов.

...и о многом другом.

Ведущие эксперты отрасли — авторы книги — собрали всё, что сегодня известно в медицине молочной железы, тщательно систематизировали информацию, чтобы в этой области больше не осталось белых пятен.

НЕ ПРОПУСТИТЕ

Подробная информация доступна на сайте: praesens.ru;
тел.: +7 (499) 346 3902, доб. 507; +7 (926) 900 6748; e-mail: ova@praesens.ru

10-й общероссийский СЕМИНАР

СОЧИ — СЕНТЯБРЬ

«Репродуктивный потенциал России:
версии и контраверсии»

9–12 сентября 2017 года



StatusPraesens
Profmedia

Тел.: +7 (499) 346 3902; e-mail: info@praesens.ru;
сайт: praesens.ru
Группа ВКонтакте: vk.com/praesens
Группа в Фейсбуке: facebook.com/stpraesens
Профиль в Инстаграме: instagram.com/statuspraesens

МАРС

ЖЕМЧУЖИНА
ГРАНД ОТЕЛЬ

Зимний театр

КОНГРЕССЫ И СЕМИНАРЫ StatusPraesens 2017

9–11 ФЕВРАЛЯ
САНКТ-ПЕТЕРБУРГ

III Общероссийская конференция с международным участием

«ПЕРИНАТАЛЬНАЯ МЕДИЦИНА: ОТ ПРЕГРАВИДАРНОЙ ПОДГОТОВКИ К ЗДОРОВОМУ МАТЕРИ И ДЕТСТВУ»

Отель «Санкт-Петербург»

ПРОВЕДЕНО
ЗАРЕГИСТРИРОВАНО 2878 УЧАСТНИКОВ

23–25 МАРТА
ЕКАТЕРИНБУРГ

III Общероссийский научно-практический семинар

«РЕПРОДУКТИВНЫЙ ПОТЕНЦИАЛ РОССИИ: УРАЛЬСКИЕ ЧТЕНИЯ»

Центр международной торговли

ПРОВЕДЕНО
ЗАРЕГИСТРИРОВАНО 1424 УЧАСТНИКА

13–15 АПРЕЛЯ
МОСКВА

II Общероссийский семинар

«РЕПРОДУКТИВНЫЙ ПОТЕНЦИАЛ РОССИИ: ВЕРСИИ И КОНТРАВЕРСИИ. МОСКОВСКИЕ ЧТЕНИЯ»

Гостиница «Рэдиссон Славянская»

ПРОВЕДЕНО
ЗАРЕГИСТРИРОВАНО 1759 УЧАСТНИКОВ

11–13 МАЯ
МОСКВА

V Междисциплинарный форум

«МЕДИЦИНА МОЛОЧНОЙ ЖЕЛЕЗЫ»

II Национальный конгресс

«ОНКОЛОГИЯ РЕПРОДУКТИВНЫХ ОРГАНОВ: ОТ ПРОФИЛАКТИКИ И РАННЕГО ВЫЯВЛЕНИЯ К ЭФФЕКТИВНОМУ ЛЕЧЕНИЮ»

Гостиница «Рэдиссон Славянская»

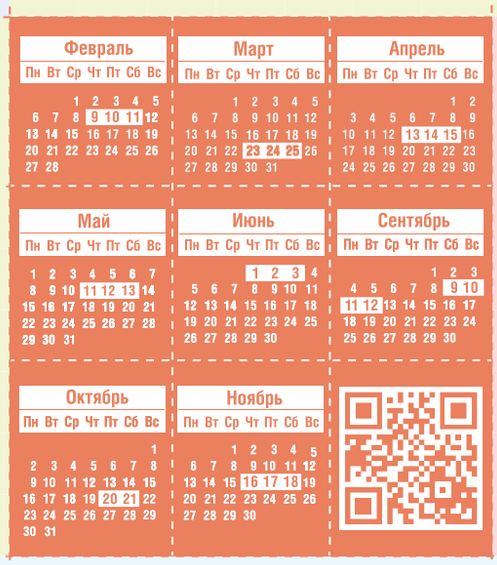

1–3 ИЮНЯ
МОСКВА

VI Общероссийский конгресс

«РАННИЕ СРОКИ БЕРЕМЕННОСТИ. ПРОБЛЕМЫ ВРТ»

Гостиница «Рэдиссон Славянская»

9–12 СЕНТЯБРЯ
СОЧИ

X Общероссийский научно-практический семинар

«РЕПРОДУКТИВНЫЙ ПОТЕНЦИАЛ РОССИИ: ВЕРСИИ И КОНТРАВЕРСИИ»

VIII Всероссийская общемедицинская выставка и научно-деловая программа

«ГЛАВВРАЧ XXI ВЕКА»

Зимний театр и гранд-отель «Жемчужина»

20–21 ОКТЯБРЯ
РОСТОВ-НА-ДОНУ

II Общероссийский научно-практический семинар

«РЕПРОДУКТИВНЫЙ ПОТЕНЦИАЛ РОССИИ: ДОНСКИЕ СЕЗОНЫ»

Конгресс-отель Don-Plaza

16–18 НОЯБРЯ
МОСКВА

V Общероссийская конференция

«ИНФЕКЦИИ И ИНФЕКЦИОННЫЙ КОНТРОЛЬ В АКУШЕРСТВЕ И ГИНЕКОЛОГИИ»

Гостиница «Рэдиссон Славянская»

SP

Тел.: +7 (499) 346 3902; e-mail: info@praesens.ru. Сайт: praesens.ru; группа ВКонтакте: vk.com/praesens; группа в Фейсбуке: facebook.com/stpraesens; профиль в Инстаграме: instagram.com/statuspraesens