РЕЦЕНЗИРУЕМЫЙ НАУЧНО-ПРАКТИЧЕСКИЙ ЖУРНАЛ ИССЛЕДОВАНИЯ И ПРАКТИКА В МЕДИЦИНЕ
Том 4. №4
2017

Исследования и практика в медицине 2017, т.4, №4, с. 133-142

КЛИНИЧЕСКОЕ НАБЛЮДЕНИЕ

DOI: 10.17709/2409-2231-2017-4-4-14

РАК ПРЕДСТАТЕЛЬНОЙ ЖЕЛЕЗЫ С ВЫСОКИМ ИСХОДНЫМ УРОВНЕМ ПРОСТАТСПЕЦИФИЧЕСКОГО АНТИГЕНА ПОСЛЕ КОМБИНИРОВАННОГО ЛЕЧЕНИЯ

А.Т.Асратов, А.С.Калпинский, И.А.Тараки, Ю.В.Самсонов, А.А.Костин

Московский научно-исследовательский онкологический институт имени П.А. Герцена – филиал ФГБУ «Национальный медицинский исследовательский центр радиологии» Минздрава России, 125284, Россия, Москва, 2-й Боткинский проезд, д. 3

Резюме

В настоящей статье описан редкий клинический случай рака предстательной железы (РПЖ) с высоким исходным уровнем простатспецифического антигена (ПСА) — 1407,7 нг/мл. В процессе диагностики, гормонального и последующего хирургического лечения отмечалась последовательная динамика снижения уровня ПСА: 07.08.2015 г. — 1407,7 нг/мл; 14.09.2015 г. — 43,61 нг/мл; 17.11.2015 г. — 0,326 нг/мл; 13.02.2016 г. (окончание гормонотерапии) — 0,084 нг/мл. После проведения радикальной простатэктомии с расширенной тазовой лимфаденэктомией 20.04.2016 г. (с продолжением гормонотерапии до 9 мес) продолжилось градуальное снижение уровня ПСА: 05.05.2016 г. — 0,008 нг/мл; 17.06.2016 г. — 0,008 нг/мл; 08.09.2016 г. — 0,039 нг/мл; 30.11.2016 г. — 0,002 нг/мл; 07.09.2017 г. (ПСА общий) — 0,008 нг/мл. Параллельно констатировалось последовательное улучшение клинической картины, вплоть до данных МРТ от 19.10.2017 г., когда не было выявлено достоверных неопластических изменений на уровне исследования (в проекции ложа предстательной железы).

Ключевые слова:
рак предстательной железы, динамика уровня ПСА, комбинированное лечение (гормональное и хирургическое)

Оформление ссылки для цитирования статьи
Асратов А.Т., Калпинский А.С., Тараки И.А., Самсонов Ю.В., Костин А.А. Рак предстательной железы с высоким исходным уровнем простатспецифического антигена после комбинированного лечения. Исследования и практика в медицине. 2017; 4(4): 133-142. DOI: 10.17709/2409-2231-2017-4-4-14

Для корреспонденции
Калпинский Алексей Сергеевич, к.м.н., старший научный сотрудник отделения онкоурологии МНИОИ им. П.А.Герцена – филиал ФГБУ «НМИЦР» Минздрава России
Адрес: 125284, Россия, Москва, 2-й Боткинский проезд, д. 3. E-mail: dr.Kalpinskiy@gmail.com .ORCID: http://orcid.org/0000-0002-2209-3020

Информация о финансировании. Финансирование данной работы не проводилось.
Конфликт интересов. Все авторы заявляют об отсутствии конфликта интересов.

Статья поступила 30.10.2017 г., принята к печати 30.11.2017 г.

PEER-REVIEWED SCIENTIFIC AND PRACTICAL JOURNAL RESEARCH'n PRACTICAL MEDICINE JOURNAL Vol 4. №4 2017

Research'n Practical Medicine Journal. 2017, v.4, №4, p. 133-142

CLINICAL CASE REPORTS

DOI: 10.17709/2409-2231-2017-4-4-14

PROSTATE CANCER WITH A HIGH BASELINE PSA LEVEL AFTER COMBINED TREATMENT

A.T.Asratov, A.S.Kalpinskiy, I.A.Taraki, Yu.V.Samsonov, A.A.Kostin

P. Hertsen Moscow Oncology Research Institute – Branch of the National Medical Radiology Research Centre of the Ministry of Health of the Russian Federation, 3, 2nd Botkinskiy proezd, Moscow, 125284, Russia

Abstract

This article describes a rare clinical case of prostate cancer with a high baseline PSA level of 1407 hg/ml. In the course of diagnosis, hormonal and surgical treatment there was a successive dynamics of PSA decline: 07.08.2015–1407 ng/ml, 14.09.2015–43,61ng/ml; 17.11.2015–0,326 ng/ml; 13.02.2016 (end of hormone therapy) — 0,084 ng/ml. After the operation of radical prostatectomy with enlarged lymphadenectomy, on 20.04.2016 (with prolonged hormone therapy up to 9 monthes) gradual decrease of PSA level continued: 05.05.2016–0,008 ng/ml; 17.06.2016–0,008 ng/ml; 08.09.2016–0,039 ng/ml; 30.11.2016–0,002 ng/ml; 07.09.2017 (total PSA) — 0,008 ng/ml. In parallel, there was a consistent improvement in the clinical picture, up to the MRI data of 19.10.2017, when there were no significant neoplastic changes at the level of the study (in the projection of the prostatic bed).

Keywords:
prostate cancer, dynamics of PSA level, combined treatment (hormonal and surgical)

For citation
Asratov A.T., Kalpinskiy A.S., Taraki I.A., Samsonov Yu.V., Kostin A.A. Prostate cancer with a high baseline PSA level after combined treatment. Research'n Practical Medicine Journal. 2017; 4(4): 133-142. DOI: 10.17709/2409-2231-2017-4-4-14

For correspondence
Alexey S. Kalpinskiy, PhD, senior researcher of oncourological Department, P. Hertsen Moscow Oncology Research Institute – Branch of the National Medical Radiology Research Centre of the Ministry of Health of the Russian Federation
Address: 3, 2nd Botkinskiy proezd, Moscow, 125284, Russia. E-mail: Dr.Kalpinskiy@gmail.com .ORCID: http://orcid.org/0000-0002-2209-3020

Information about funding. No funding of this work has been held.
Conflict of interest. All authors report no conflict of interest.

The article was received 30.10.2017, accepted for publication 30.11.2017

Рак предстательной железы (РПЖ) — одна из самых распространенных онкопатологий среди мужского населения. Известно, что за последнее 5-летие РПЖ занял второе место после бронхолегочной системы. На сегодняшний день благодаря прогрессу медицинской науки онкологический диагноз во многих случаях не является приговором. Сейчас золотым стандартом диагностики и стадирования РПЖ служит комбинация методов: пальцевое ректальное исследование (ПРИ), определение уровня простатспецифического антигена (ПСА), трансректальное ультразвуковое исследование (ТРУЗИ), магнитно-резонансная томография (МРТ), биопсия, остеосцинтиграфия костей скелета (ОСК). По результатам обследования определяется выбор тактики лечения.

За 2015 г. в России было зарегистрировано 581 341 больных с впервые выявленными злокачественными новообразованиями. Прирост заболеваемости по сравнению с 2014 г. составил 4,0%. Из них у 35 540 пациентов диагностирован РПЖ, что составило 6,11%, или 128,4 случая на 100 тыс. населения [1, 2].

Наиболее чувствительным и специфичным из всех исследований, широко используемым маркером РПЖ является определение ПСА в крови. Впервые ПСА был обнаружен R. Ablin в 1970 г. в семенной жидкости. M. C. Wang в 1979 г. установил его наличие в ткани предстательной железы. В 1980 г. Papsidero и соавт. создали серологический тест для определения сывороточного ПСА. Начиная с 1987 г. и по настоящее время ПСА служит широко применяемым онкомаркером для ранней диагностики, установления стадии процесса и оценки эффективности лечения РПЖ [3]. ПСА представляет собой гликопротеин, вырабатываемый секреторным эпителием ацинусов предстательной железы. Нормальными значениями ПСА в сыворотке крови считаются до 4,0 нг/мл. Однако в большинстве европейских стран и США верхней границей нормы ПСА в сыворотке крови считается уровень до 2,5 нг/мл, а повышение уровня ПСА до 4,0 нг/мл и выше является показанием к биопсии предстательной железы [6].

ПСА служит также надежным лабораторным показателем, помогающим в определении отдаленного метастазирования.

Установлено, что увеличение уровня ПСА выше 20 нг/мл уже высокоспецифично даже при нормальных показателях ПРИ предстательной железы. Увеличение уровня ПСА более 50 нг/мл указывает на экстракапсулярную инвазию в 80% случаев и у 75% больных с поражением региональных лимфатических узлов, а увеличение значения ПСА более 100 нг/мл достоверно свидетельствует о наличии отдаленных метастазов [4, 5, 7]. В настоящей статье представлен редкий случай значительного увеличения уровня ПСА у больного с предварительным клиническим диагнозом IV ст. T3b N1 M0 (в дальнейшем после гормонального лечения диагноз был изменен на IV ст. T2 с N1 M0).

Представляем клиническое наблюдение.

Больной Г., 66 лет. Из анамнеза известно, что в 2013 г. пациент отметил нарушения мочеиспускания: никтурию до трех раз за ночь и вялую струю мочи. В августе 2015 г. самостоятельно обратился в МНИОИ им. П. А. Герцена для дообследования. При обследовании выявлено повышение уровня ПСА в сыворотке крови до 1407,7 нг/мл, по поводу чего выполнена 12-точковая трансректальная мультифокальная биопсия предстательной железы. При гистологическом исследовании установлен инфильтративный рост аденокарциномы комбинированного строения: ацинарного, криброзного, муцинозного, 8 (5+3) баллов по Глисону, занимающей до 100% площади фрагментов.

Данные обследования выявили значительную распространенность опухолевого процесса с прорастанием рака в семенные пузырьки и парапростатическую клетчатку и с наличием метастазов в регионарные лимфоузлы при отсутствии отдаленных метастазов. Приводим описание данных обследования.

По данным МРТ органов малого таза от 12.08.2015 г. на серии МР-томограмм, взвешенных по Т2 с жироподавлением в сагиттальной, аксиальной и фронтальной проекциях. Вход в малый таз имеет овальную форму, крылья подвздошных костей и мышцы развиты правильно. Предстательная железа выраженно увеличена, неправильной овоидной формы, размерами: фронтальный — 5,9 см, сагиттальный — 5,4 см, вертикальный — 6,2 см, приблизительным объемом 102,3 куб. см. Контуры ее четкие, бугристые, неровные, центральная доля вдается в полость мочевого пузыря на 0,9 см. Капсула железы четко не дифференцируется в правом дорсальном отделе, от семенных пузырьков и каудальнее, с визуализацией инфильтративного роста в парапростатическую клетчатку. Зональное строение железы прослеживается. Соотношение центральной и периферической зон нарушено с преобладанием периферической. Объем центральной доли железы не увеличен с неоднородной структурой за счет чередования железистых и стромальных неправильной формы участков с преобладанием железистых. Ширина периферической зоны неравномерная, в передних отделах 0,4 см, в латеральных отделах справа 2,2 см, слева 1,0 см, по заднему контуру 1,6 см. Выявлены МР-признаки участка

сниженного МР-сигнала (T2W_TSE, T2_SPIR) в периферической зоне железы справа, размерами до 3,9 × 2,6 см в аксиальной полости. Семенные пузырьки представляют собой конгломерат ткани пониженной интенсивности в Т2 и Т1, с выраженно извитыми расширенными пузырьками, семенные пузырьки размерами: справа: фронтальный — 3,3 см; вертикальный — 3,2 см; сагиттальный — 2,3 см; слева: фронтальный — 3,0 см; вертикальный — 2,3 см; сагиттальный 2,2 см. Интенсивность МР-сигнала от них выраженно снижена. Мочевой пузырь слабо наполнен, содержимое его однородное и соответствует жидкости. Стенки мочевого пузыря не утолщены. Паравезикальное пространство — без особенностей. Прямая кишка без видимых изменений, утолщение стенок и наличие новообразований не выявлены. Параректальная клетчатка не инфильтрирована. Выявлены МР-признаки региональной лимфаденопатии в виде неопластической трансформации двух лимфатических узлов правого контура малого таза, с кистовидной структурой включения размерами до 2,1 см и 2,9 см. Других достоверных вторичных неопластических изменений на уровне исследования не выявлено. При внутривенном контрастном усилении отмечается выраженная фиксация контрастного препарата измененной тканью предстательной железы и выявленными лимфатическими узлами в артериальную фазу, с последующим неравномерным сбросом в венозную и отсроченную фазу. Тип контрастного усиления диффузно-неоднородный, артериальный пик.

Заключение. МР-картина соответствует увеличению предстательной железы на фоне злокачественных новообразований (ЗНО) правых отделов периферической зоны, с разрушением капсулы железы и инфильтративным ростом в парапростатическую жировую клетчатку. Вторичные неопластические изменения двух лимфатических узлов правого контура малого таза. Других достоверных вторичных неопластических изменений на уровне исследования не выявлено (рис. 1 a, b, c.).

По данным остеосцинтиграфии костей скелета от 14.08.2015 г. На сцинтиграммах скелета, выполненных в режиме «все тело» в передней и задней прямых проекциях, отчетливо определяется включение радиофармпрепарата (РФП) в костные структуры. Накопление РФП в костях достаточной интенсивности. Распределение РФП соответствует возрастной норме. Определяются зоны физиологической повышенной фиксации радиофармпрепарата в области свода и основания черепа, грудины, углов лопаток, крестцово-подвздошных сочленений. Определяется умеренно повышенное неоднородное включение РФП в позвоночнике, в крестцово-подвздошных, плече-лопаточных, грудино-ключичных сочленениях, в крупных суставах — дегенеративные изменения, без признаков очаговых аномалий в распределении РФП в костях. Зоны разрежения костной ткани и очаги патологической гиперфиксации РФП не выявлены. Нетипичная фиксация РФП в паренхиматозных органах и мягких тканях отсутствует.

Заключение. Признаки вторичного очагового поражения костей не выявлены.

По результатам обследования принято решение о проведении гормональной терапии в режиме максимальной андрогенной блокады (МАБ) в течение 6 мес. Пациент находился под динамическим наблюдением, в ходе которого отмечено планомерное снижение уровня ПСА (07.08.2015 г. — 1407,7 нг/мл; 14.09.2015 г. — 43,61 нг/мл; 17.11.2015 г. — 0,326 нг/мл; 13.02.2016 г. — 0,084 нг/мл).

Через 6 мес на фоне стойкого снижения ПСА проведено повторное обследование пациента, выявившее значительное уменьшение опухоли

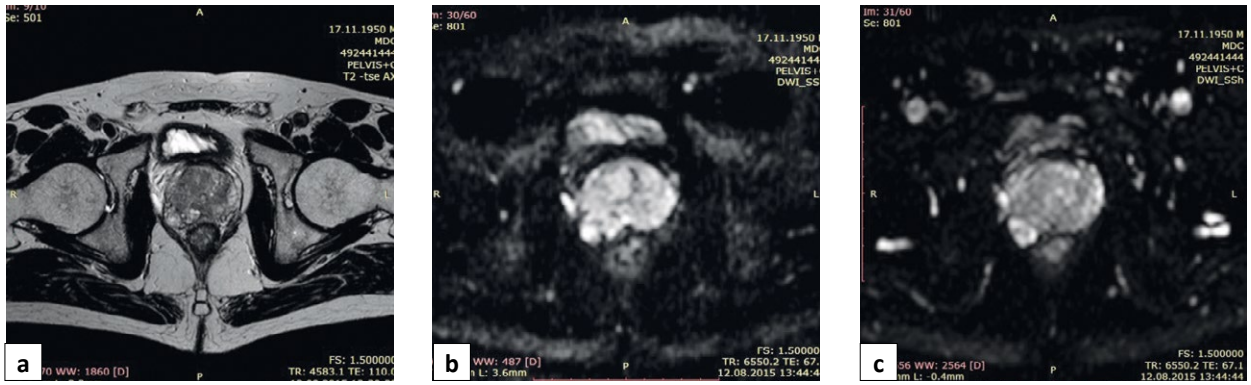

Рис. 1 a, b, c. Магнитно-резонансная томография органов малого таза от 12.08.2015 г. (до начала гормонотерапии).

Fig. 1 a, b, c. Magnetic resonance imaging of the pelvic organs on 12.08.2015 (before hormone therapy).

в предстательной железе, семенных пузырьках и в метастатически измененных лимфоузлах. Приводим данные повторного обследования.

По данным МРТ органов малого таза от 15.02.2016 г. Состояние в процессе гормонотерапии. При контрольном МРТ-исследовании органов малого таза в сравнении с данными от 12.08.2015 г. картина выраженной положительной динамики. Предстательная железа правильной формы, размерами 39 × 25 × 26 мм (ранее 55 × 43 × 58 мм), зональность прослеживается. МР-сигнал от центральной и периферической зон диффузно неоднородный, снижен на Т2 ВИ, на этом фоне участков выраженного ограничения диффузии не отмечается. Капсула железы местами деформирована, однако прослеживается на всем протяжении. Семенные пузырьки без особенностей. Мочевой пузырь заполнен достаточно, имеет четкий наружный контур и нормальную толщину стенок. Окружающее пространство без особенностей, нижние отделы мочеточников не расширены. Визуализируемые части толстой кишки (слепой, сигмовидной и прямой) — без особенностей, с признаком утолщения стенок и объемных образований. Параректальная клетчатка не инфильтрирована, седалищно-прямокишечная ямка без особенностей. Определяются вторичные изменения лимфатических узлов (л/у) в правой обтураторной области размерами до 10 × 11 мм (ранее 2 л/у размерами 15 × 19 мм и 25 × 28 мм). Деструктивные изменения костей, образующих таз, на исследованном уровне не обнаружены, крестцово-подвздошные и лонное сочленения, головки бедренных костей — без особенностей.

Заключение. МР-картина Cr. предстательной железы, состояние в процессе гормонотерапии — выраженная положительная динамика. Мтс. в л/у правой обтураторной области (рис. 2 a, b, c).

По данным УЗИ органов брюшной полости, забрюшинного пространства и малого таза от 19.02.2016 г., УЗИ надключичных областей, печени, почек, брюшной полости, паховых областей, забрюшинного пространства, малого таза (интраполостным датчиком). В надключичных областях очаговых образований не выявлено. В брюшной полости свободной жидкости нет. Печень не увеличена (КВР правой доли 12 см), с ровным контуром, однородной изоэхогенной структуры. Очаговых образований не выявлено. Протоки и сосуды не расширены. Желчный пузырь обычной формы, стенка не утолщена. Полость желчного пузыря свободна от конкрементов. Поджелудочная железа не увеличена, с ровным контуром однородной гиперэхогенной структуры. Вирсунгов проток не расширен. Почки нормальных размеров. В правой почке средней трети киста 36 × 33 мм, в нижнем полюсе левой почки киста 32 мм и 12 × 12 мм с тонкой перегородкой, парапельвикально — киста 31 мм. Контур почек четкий. Чашечно-лоханочные система (ЧЛС) не расширена. Паренхима не истончена. Конкременты не выявляются. В парааортальных и паракавальных областях очаговых образований не выявлено. Выявленные ранее под правыми подвздошными сосудами и в обтураторной области справа гипоэхогенные л/у до 14 × 10 мм при настоящем исследовании не определяются. Под левыми подвздошными — измененные л/у не выявляются. Предстательная железа диффузно-опухолево изменена, значительно уменьшилась в размерах по сравнению с предыдущим УЗИ. Предстательная железа размерами 41 × 18 × 39 мм, объемом 24 см^3. Контур ее по задней поверхности неровный, но четкий. Структура выраженно гетерогенная. В периферии нечетко выражены изоэхогенные узлы до 12–14 мм. Сохраняются врастания опухоли в основание правых семенных пузырьков. Семенные пузырьки не расширены. Мочевой пузырь симметричный, стенки его не утолщены. Моча однородная.

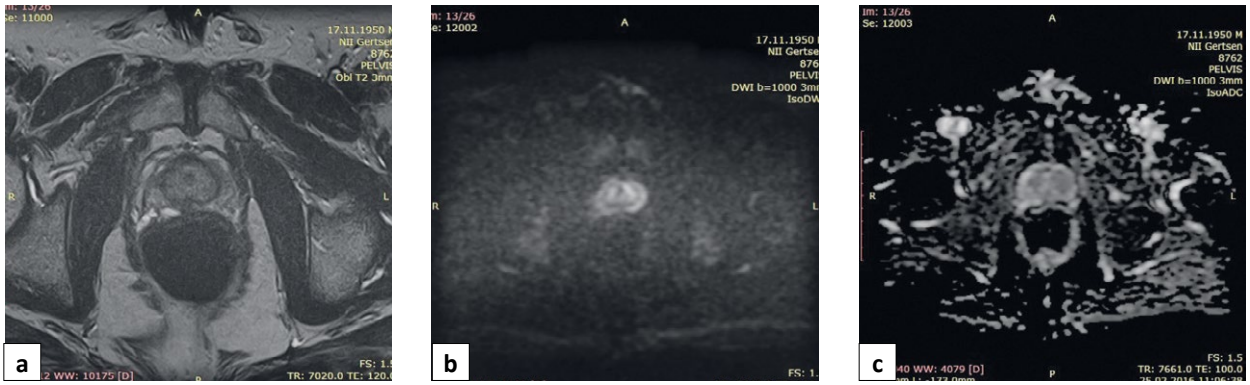

Рис. 2 a, b, c. МР-картина органов малого таза того же пациента перед операцией от 15.02.2016 г.

Fig. 2 a, b, c, MR-picture of the pelvic organs of the same patient before surgery on 15.02.2016

Заключение. Эхографическая картина выраженной положительной динамики опухолевого поражения предстательной железы в виде значительного уменьшения объема железы, уменьшения узлов в предстательной железе. Кисты почек без динамики.

По данным остеосцинтиграфии костей скелета от 25.02.2016 г. На сцинтиграммах скелета, выполненных в режиме «все тело» в передней и задней прямых проекциях, отчетливо определяется включение РФП в костные структуры. Накопления РФП в костях достаточной интенсивности. Распределение РФП соответствует возрастной норме. Определяются зоны физиологической повышенной фиксации РФП в области свода и основания черепа, грудины, углов лопаток, крестцово-подвздошных сочленений. Наблюдаются дегенеративные изменения в позвоночнике (относительное накопление РФП выше- и нижележащих позвонков не превышает 5–10%), преимущественно выраженные в сочленениях поясничных позвонков, 5-го поясничного позвонка с крестцом, в плече-лопаточных и крестцово-подвздошных сочленениях, в крупных суставах. Зона разрежения костной ткани и очаги патологической гиперфиксации РФП не выявлены. Нетипичная фиксация РФП в паренхиматозных органах и мягких тканях отсутствует.

Заключение. Признаки вторичного очагового поражения костей не выявлены. При сравнении с результатами исследования от 14.08.2015 г. — без существенной динамики.

По данным позитронной эмиссионной томографии и компьютерной томографии (ПЭТ-КТ) с 11 С-холином от 16.03.2016 г. В предстательной железе: в правой доле с макс. SUV 1,85 (на втором этапе — 1,25), в левой доле с макс. SUV 2,07 (на втором этапе — 1,92). Предстательная железа размерами до 4,2 × 3,1 см в поперечнике, структура ее неоднородная. Семенные пузырьки не увеличены, симметричны, без повышенного накопления РФП. В парапростатической клетчатке слева — одиночный петрификат. Определяется одиночный запирательный л/у справа до 1,0 см, без повышения накопления РФП. Определяется повышение накопления РФП в единичных плоских паховых л/у с обеих сторон с неизмененной структурой по КТ, размерами до 1,9 см по длиннику, до макс. SUV 2,90 — с учетом снижения уровня накопления РПФ на этапе до макс. SUV 1,40 — изменения гиперпластической природы.

Заключение. В других исследованных отделах очагов патологического накопления РФП не выявлено (рис. 3 a, b, c).

По данным Эхо-КГ от 21.03.2016 г. Небольшая дилатация всех камер сердца. Глобальная сократимость миокарда удовлетворительная. Диастолическая функция ЛЖ нарушена по первому типу. Небольшая дилатация корня и восходящего отдела аорты. Атеросклеротические изменения аорты, клапанного аппарата аортального клапана (АК) и митрального клапана (МК). Пролапс АК. Аортальная регургитация 2-й степени. Пролапс МК 1-й степени. Митральная регургитация 0–1-й степени. Трикуспидальная регургитация 1-й степени. Регургитация 1-й степени

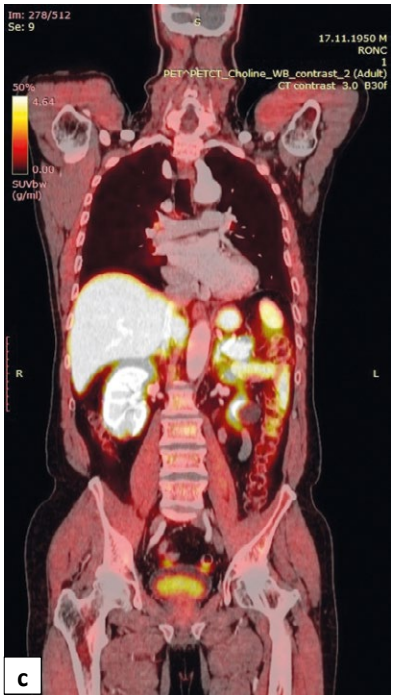

Рис. 3 a, b, c. Позитронная эмиссионная томография и компьютерная томография с 11С-холином от 16.03.2016 г.

Fig. 3 a, b, c, Positron emission tomography and computed tomography with 11C-choline on 16.03.2016

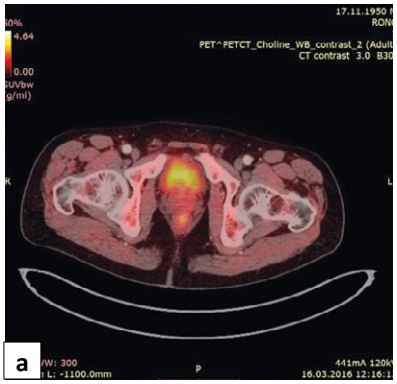

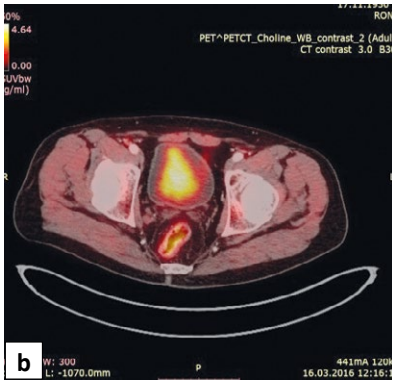

на клапане легочной артерии. Легочной гипертензии не выявлено. Незначительное количество жидкости в полости перикарда. Фракция выброса 58%.

По данным ЭКГ от 24.03.2016 г. Синусовый ритм с ЧСС 60 в минуту. Нормальное положение электрической оси сердца (ЭОС). Ишемия миокарда передней боковой области.

Учитывая значительное снижение ПСА и положительную динамику в степени распространенности опухоли после проведения консилиума, принято решение о возможности проведения хирургического лечения в объеме радикальной простатэктомии с расширенной лимфодиссекцией.

Больной осмотрен анестезиологами, противопоказаний к операции нет. Учитывая локализацию, распространенность и морфологическую структуру опухоли, принято решение о хирургическом лечении в объеме: радикальная простатэктомия с расширенной тазовой лимфаденэктомией на 20.04.2016 г.

Ход операции. Доступ: нижнесрединный внебрюшинный. Ревизия брюшной полости. Выполнена мобилизация семявыносящих протоков справа и слева и пересечена при помощи En-Seal. Выполнена тазовая лимфаденэктомия — удалена обтураторная, наружная, внутренняя, общая подвздошная клетчатка с лимфатическими узлами справа и слева. Вскрыта эндопельвикальная фасция, предстательная железа мобилизована по латеральным поверхностям, пересечены лобково-простатические связки, выделен дорсальный венозный комплекс. Выделена верхушка предстательной железы и уретра. Передняя полуокружность уретры пересечена. На переднюю полуокружность уретры наложены 3 атравматических шва. Задняя полуокружность уретры пересечена под углом 45 градусов. Пересечена ректо-уретральная мышца. Сосудисто-нервные пучки справа и слева пересечены с помощи En-Seal. Предстательная железа мобилизована по боковым поверхностям. Мобилизованы семенные пузырьки справа и слева. Семявыносящие протоки пересечены при помощи аппарата LigaShure. Предстательная железа удалена единым блоком с семенными пузырьками. Гемостаз. Сухо. Шейка мочевого пузыря ушита атравматическим швом. На заднюю полуокружность уретры наложены 3 атравматических шва. Сформирован пузырно-уретральный анастомоз 6 атравматическими швами. В полость мочевого пузыря введен катетер Фолея № 22, манжета раздута на 9 мл. Проверка на герметичность — герметично. Паравезикальное пространство справа и слева дренировано двумя однопросветными дренажами. Гемостаз — сухо. Счет салфеток и тупферов верен. Рана ушита послойно. Внутрикожный шов, йод, асептическая повязка.

Послеоперационный период протекал без осложнений. Уретральный катетер удален на 7-е сутки после операции. Рана зажила первичным натяжением, швы удалены на 9-е сутки.

Морфологическое исследование послеоперационного материала. В апексе справа, всех зонах правой доли, периферической и центральных районах левой доли предстательной железы, семенных пузырьках с обеих сторон — скопления ксантомных клеток, лимфогистиоцитарная инфильтрация с макрофагами, нагруженными бурым пигментом, единичные комплексы желез аденокарциномы с резко выраженной дистрофией клеток, озера слизи без эпителиальной выстилки, распространяющиеся за пределы капсулы железы, что соответствует 3-й степени лечебного патоморфоза ацинарной аденокарциномы с муцинозным компонентом. В краях резекции, в том числе в фиброзно-жировой и гладкомышечной тканях препаратов проксимального, дистального краев резекции, опухолевого роста нет. В одном из двух исследованных лимфатических узлов жировой клетчатки препарата общей подвздошной клетчатки слева очаговое скопление ксантомных клеток и макрофагов, нагруженных бурым пигментом, фиброз, что может соответствовать 4-й степени лечебного патоморфоза метастаза рака. В остальных лимфатических узлах метастазов нет. Гистиоцитоз синусов, жировое замещение лимфоидной ткани.

После указанного морфологического исследования установлен заключительный диагноз: Рак предстательной железы IV ст. pT3b N1 M0. Больной выписан под наблюдение онкоуролога по месту жительства. Рекомендована гормональная терапия агонистами ЛГРГ: Золадекс, Диферелин, Элигард, Люкрин депо и др. в течение 9 мес.

При обследовании через 2 мес после операции.

По данным КТ малого таза от 23.06.2016 г. Мочевой пузырь наполнен слабо, стенки деформированы спайками, неравномерно утолщены до 10 мм, контуры нечеткие. Мочеточник не расширен. Прямая кишка в спавшемся состоянии, убедительных дополнительных образований в ее области не определяется. Предстательная железа удалена, ложе со спайками, без видимых дополнительных образований. Клетчатка малого таза утолщена за счет спаечного процесса. Видны два подвздошных лимфоузла справа 10 × 6 и 8 × 6 мм, с тяжистыми нечеткими контурами. В костях дегенеративные изменения, костно-деструктивной патологии не выявлено. По передней брюшной стенке в области послеоперационного шва дополнительных образований не определяется.

Заключение. Состояние после простатэктомии. Утолщение стенок мочевого пузыря. Дополнительных образований малого таза не выявлено.

Динамика послеоперационного уровня ПСА (2016 г.):

— от 05.05.2016 г. Уровень ПСА — 0,008 нг/мл;

— от 17.06.2016 г. Уровень ПСА — 0,008 нг/мл;

— от 08.09.2016 г. Уровень ПСА — 0,039 нг/мл;

— от 30.11.2016 г. Уровень ПСА — 0,002 нг/мл.

При обследовании через 8 мес после операции.

По данным УЗИ надключичных областей, печени, почек, брюшной полости, паховых областей, забрюшинного пространства, малого таза (интраполостной датчик) от 28.12.2016 г.

В надключичных областях — очаговых образований не выявлено. В брюшной полости свободной жидкости нет. Мочевой пузырь симметричный. В области анастомоза умеренные рубцовые изменения, очаговых зон не выявлено. В области анастомоза и ложа простаты, в полости мочевого пузыря — без очаговых зон. В полости таза, в парааортальной, паракавальной областях, по подвздошным сосудам, в паховых областях — зон не выявлено. Выявленные ранее лимфатические узлы в забрюшинном пространстве при настоящем исследовании — не определяются. Печень не увеличена (КВР правой доли 12,6 см), с ровным контуром, однородной изоэхогенной структуры. Очаговых образований не выявлено. Протоки и сосуды не расширены. Желчный пузырь обычной формы, стенка не утолщена. Полость желчного пузыря свободна от конкрементов. Поджелудочная железа не увеличена, с ровным контуром однородной гиперэхогенной структуры. Вирсунгов проток не расширен. Почки нормальных размеров. В правой почке, средней трети киста 42 × 33 мм, в нижнем полюсе левой почки киста 32 мм и 12 × 12 мм с тонкой перегородкой. Парапельвикально слева — киста 34 × 46 мм. Контур почек четкий. ЧЛС не расширены. Паренхима не истончена. Конкременты не выявляются.

Заключение: эхографическая картина состояния после простатэктомии, кисты почек — незначительно увеличились.

Уровень тестостерона крови через 11 мес после прекращения гормональной терапии 15.03.2017 г. Тестостерон — 0,171 нг/мл.

По данным УЗИ от 01.09.2017 г. Печень: положение обычное, контуры ровные четкие, размерами правая доля 15 × 11,2 см, левая доля 5,6 × 9,6 см. Капсула дифференцируется, не утолщена. Эхогенность: ближе к средней интенсивности. Диаметр воротной вены: 1,1 см. Объемные образования в проекции С6, паравазально эхопозитивное включение 5,7 × 5,4 см — гемангиома? Внутрипеченочные желчные протоки не визуализируются. Свободной жидкости в правом поддиафрагмальном пространстве и плевральном синусе не выявлено. Желчный пузырь правильной формы размерами в длину 7,8 см и 2,4 см в ширину. Поджелудочная железа: головка 2,6 см, тело 1,6 см, хвост 2,6 см. Контуры ровные, четкие, структура неоднородная, эхогенность несколько повышена. Панкреатический проток не визуализируется. Селезенка расположена обычно, контуры ровные, четкие, размерами 9,4 × 4,9 см. Объемных образований не определяется. Правая почка расположена типично, контуры ровные, четкие, размерами 12 × 6 см, паренхима 2,1 см. Определяются паренхиматозные кисты в средней трети почки размерами 41 × 39,5 мм, 17,8 × 15 мм и в нижней трети 37 × 24 × 32 мм. Левая почка расположена типично, контуры ее четкие, ровные, размерами 11,9 × 6,5 см, паренхима 2,3 см. Определяются паренхиматозные кисты размерами 34 × 35 мм и парапельвикальная киста размером до 37 × 24 мм. Забрюшинные лимфатические узлы на видимых участках не визуализируются. При трансректальном исследовании предстательная железа не определяется — оперативно удалена, в ложе умеренный фиброз, очаговых инфильтративных изменений не выявлено.

Заключение: Гемангиома малых размеров? Кисты обеих почек. Состояние после простатэктомии, очаговой патологии не выявлено.

07.09.2017 г. ПСА общий — 0,008 нг/мл.

По данным МРТ от 19.10.2017 г. На сериях МР-томограмм, взвешенных по Т2 с жироподавлением в сагиттальной, аксиальной и фронтальной проекциях. Вход в малый таз имеет овальную форму, крылья подвздошных костей и мышцы развиты правильно. Предстательная железа и семенные пузырьки не определяются — оперативно удалены. Мочевой пузырь слабо наполнен, содержимое его однородное и соответствует жидкости. Стенки мочевого пузыря не утолщены. Паравезикальное пространство — без особенностей. Прямая кишка без видимых изменений, утолщение стенок и наличие новообразований не выявлено. Параректальная клетчатка не инфильтрирована. Выявлены МР-признаки единичного увеличенного лимфоузла паховой области слева, размерами 3,1 × 1,1 × 1,9 см. В остальном паховые лимфоузлы немногочисленные, значимо не изменены, тазовые лимфоузлы не определяются. Достоверных неопластических изменений на уровне исследования не выявлено. При внутривенном контрастном усилении отмечается слабая фиксация контрастного препарата в проекции основания губчатого тела, парауретрально, на участке размером 13 × 8 мм, начиная с венозной фазы, с последующим плавным усилением.

Заключение. Состояние после оперативного лечения. МР-картина постоперационных фиброзных

изменений в проекции ложа предстательной железы, с минимальным парауретральным накоплением контрастного препарата вблизи основания губчатого тела полового члена. Достоверных неопластических изменений на уровне исследования не выявлено.

Следовательно, в процессе диагностики, гормонального и последующего хирургического лечения пациента с предварительным клиническим диагнозом IV ст. T3b N1 M0 (в дальнейшем после гормонального лечения диагноз был изменен на IV ст. T2 с N1 M0) отмечалась последовательная динамика снижения уровня ПСА. Так, если 07.08.2015 г. уровень ПСА составлял 1407,7 нг/мл, то затем констатировалось постепенное его снижение: 14.09.2015 г. — 43,61 нг/мл; 17.11.2015 г. — 0,326 нг/мл. На момент окончания предоперационной гормональной терапии (13.02.2016 г.) уровень ПСА был равен 0,084 нг/мл. После производства радикальной простатэктомии с расширенной тазовой лимфаденэктомией 20.04.2016 г. продолжилось градуальное снижение уровня ПСА: 05.05.2016 г. — 0,008 нг/мл; 17.06.2016 г. — 0,008 нг/мл; 08.09.2016 г. — 0,039 нг/мл; 30.11.2016 г. — 0,002 нг/мл; 07.09.2017 г. (ПСА общий) — 0,008 нг/мл. Параллельно было выявлено последовательное улучшение клинической картины, вплоть до данных МРТ от 19.10.2017 г., когда не было найдено достоверных неопластических изменений на уровне исследования (в проекции ложа предстательной железы).

Таким образом, считаем целесообразным и возможным в некоторых случаях выполнение простатэктомии, несмотря на запущенность РПЖ, при единичных метастазах и местном распространении опухолевого процесса, особенно у молодых пациентов группы неблагоприятного прогноза. На наш взгляд, это позволит улучшить общую выживаемость у данной сложной категории больных.

Литература

1. Каприн А. Д., Старинский В. В., Петрова Г. В. Злокачественные новообразования в России в 2014 году. М.: МНИОИ им. П. А. Герцена — филиал ФГБУ «НМИРЦ» Минздрава России, 2015, с. 25–27, 31, 130–133. Доступно по: http://www.oncology.ru/service/statistics/malignant_tumors/2014.pdf
2. Состояние онкологической помощи населению России в 2015 году. Под ред. Каприна А. Д., Старинского В. В., Петровой Г. В. М.: МНИОИ им. П. А. Герцена — филиал ФГБУ «НМИРЦ» Минздрава России, 2016, 236 с. http://oncology-association.ru/docs/medstat/sostoyznie/2015.pdf
3. Богомолов О. А., Жаринов Г. М., Школьник М. И. Динамика концентрации простатспецифического антигена — кинетика роста рака предстательной железы? Вопросы онкологии. 2014; 60 (4): 437–448.
4. Матвеев Б. П., Матвеев В. Б., Давыдов М. И. и др. Клиническая онкоурология. Под ред. Б. П. Матвеева. М.: ООО «Российское общество онкоурологов», 2011, 936 с.
5. Урология. Национальное руководство. Под ред. Лопаткина Н. А. М.: «ГЭОТАР-Медиа», 2011, 1024 с.
6. Heidenreich A. et al. Guidelines on Prostate Cancer. In: EAU Guidelines, ed. presented at 25th EAU Annual Congress. Barcelona, 2010.
7. Stamey TA, Kabalin JN, McNeal JE. Prostate specific antigen in the diagnosis and treatment of adenocarcinoma of the prostate. II. Radical prostatectomy treated patients. J Urol. 1989; 141 (5): 1076–83. https://doi.org/10.1016/S0022–5347 (17)41175-X

References

1. Kaprin AD, Starinskii VV, Petrova GV. Malignant neoplasms in Russia in 2014. Moscow: P. Hertsen Moscow Oncology Research Institute — Branch of the National Medical Radiology Research Centre, 2015, p. 25–27, 31,130–133 Available at: http://www.oncology.ru/service/statistics/malignant_tumors/2014.pdf (In Russian).
2. Sostoyanie onkologicheskoi pomoshchi naseleniyu Rossii v 2015 godu [The state of oncological care for the population of Russia in 2015]. Ed by Kaprin AD, Starinskii VV, Petrova GV. Moscow: P. Hertsen Moscow Oncology Research Institute — Branch of the National Medical Radiology Research Centre, 2016, 236 p. Available at: http://oncology-association.ru/docs/medstat/sostoyznie/2015.pdf (In Russian).
3. Bogomolov OA, Zharinov GM, Shkolnik MI. Dynamics of prostate-specific antigen concentration — growth kinetics of prostate cancer? Voprosy oncologii (Problems in Oncology). 2014; 60 (4): 437–448. (In Russian).
4. Matveev BP, Matveev VB, Davydov MI, et al. Klinicheskaya onkourologiya [Clinical oncourology]. Ed by Matveev BP. Moscow: Russian society of oncourologists, 2011, 936 p. (In Russian).
5. Urologiya [Urology]. Ed by Lopatkin NA. Moscow: «GEOTAR-Media» Publ., 2011, 1024 p. (In Russian).
6. Heidenreich A. et al. Guidelines on Prostate Cancer. In: EAU Guidelines, ed. presented at 25th EAU Annual Congress. Barcelona, 2010.
7. Stamey TA, Kabalin JN, McNeal JE. Prostate specific antigen in the diagnosis and treatment of adenocarcinoma of the prostate. II. Radical prostatectomy treated patients. J Urol. 1989; 141 (5): 1076–83. https://doi.org/10.1016/S0022–5347 (17)41175-X

Информация об авторах:

Асратов Асад Турсунович, аспирант отделения онкоурологии МНИОИ им. П.А. Герцена – филиал ФГБУ «НМИЦР» Минздрава России

Калпинский Алексей Сергеевич, к.м.н., старший научный сотрудник отделения онкоурологии МНИОИ им. П.А.Герцена – филиал ФГБУ «НМИЦР» Минздрава России. E-mail: Dr.Kalpinskiy@gmail.com. ORCID: http://orcid.org/0000-0002-2209-3020

Тараки Ивад Ахмадович, врач-ординатор кафедры урологии и оперативной нефрологии с курсом онкоурологии Медицинского института ФГАОУ ВО «Российский университет дружбы народов»

Самсонов Юрий Владимирович, к.м.н., ведущий научный сотрудник Российского центра информационных технологий и эпидемиологических исследований в области онкологии МНИОИ им. П.А. Герцена – филиал ФГБУ «НМИЦР» Минздрава России

Костин Андрей Александрович, д.м.н., профессор, заведующий кафедрой урологии, онкологии и радиологии ФПК МР РУДН, первый заместитель генерального директора ФГБУ «НМИЦР» Минздрава России. ORCID: http://orcid.org/0000-0002-0792-6012

Information about authors:

Asad T. Asratov, postgraduate of oncourological Department, P. Hertsen Moscow Oncology Research Institute – Branch of the National Medical Radiology Research Centre of the Ministry of Health of the Russian Federation

Alexey S. Kalpinskiy, PhD, senior researcher of oncourological Department, P. Hertsen Moscow Oncology Research Institute – Branch of the National Medical Radiology Research Centre of the Ministry of Health of the Russian Federation. E-mail: dr.Kalpinskiy@gmail.com. ORCID: http://orcid.org/0000-0002-2209-3020

Ivad A. Taraki, clinical intern of Department of urology and surgical nephrology with the course of oncourology, Peoples Friendship University of Russia

Yurii V. Samsonov, PhD, leading researcher of Russian Center of Informational Technologies and Epidemiological Research in Oncology, P. Hertsen Moscow Oncology Research Institute – Branch of the National Medical Radiology Research Centre of the Ministry of Health of the Russian Federation

Andrey A. Kostin, MD., professor, head of department of urology, oncology and radiology of FAS, Medical institute, Peoples Friendship University of Russia, First Deputy General Director National Medical Radiology Research Centre of the Ministry of Health of the Russian Federation . ORCID: http://orcid.org/0000-0002-0792-6012