ISSN: 2409-2231 (Print)
ISSN: 2410-1893 (Online)

РЕЦЕНЗИРУЕМЫЙ
НАУЧНО-ПРАКТИЧЕСКИЙ ЖУРНАЛ

ИССЛЕДОВАНИЯ И ПРАКТИКА В МЕДИЦИНЕ

RESEARCH'N PRACTICAL MEDICINE JOURNAL

III Национальный конгресс

ОНКОЛОГИЯ РЕПРОДУКТИВНЫХ ОРГАНОВ: ОТ ПРОФИЛАКТИКИ И РАННЕГО ВЫЯВЛЕНИЯ К ЭФФЕКТИВНОМУ ЛЕЧЕНИЮ

Том 5

Спецвыпуск 1

2018

Москва

УДК 61
ББК 5я43
Т29

Т29 **Тезисы III Национального конгресса «Онкология репродуктивных органов: от профилактики и раннего выявления к эффективному лечению», 31 мая–2 июня 2018 года, Москва – М. : КВАЗАР , 2018. – 108 с.**

ISBN 978-5-9908176-2-3

В издании собраны тезисы докладов и научные материалы, подготовленные участниками III Национального конгресса «Онкология репродуктивных органов: от профилактики и раннего выявления к эффективному лечению», 31 мая-2 июня 2018 года, Москва.
Издание предназначено для практикующих врачей: онкогинекологов, онкомаммологов, онкоурологов, акушеров-гинекологов (в том числе эндокринных гинекологов), маммологов, урологов, андрологов, радиологов, химиотерапевтов, специалистов функциональной диагностики, пластических хирургов, специализирующихся по реконструктивным операциям на молочной железе.

DOI: 10.17709/2409-2231-2018-5-S1

УДК 61
ББК 5я43

ISBN 978-5-9908176-2-3
9 785990 817623

© Составление сборника, препресс, вёрстка:
ООО «Квазар», 2018

РЕЦЕНЗИРУЕМЫЙ НАУЧНО-ПРАКТИЧЕСКИЙ ЖУРНАЛ
ИССЛЕДОВАНИЯ И ПРАКТИКА В МЕДИЦИНЕ
RESEARCH'n PRACTICAL MEDICINE JOURNAL
СПЕЦВЫПУСК 1
DOI: 10.17709/2409-2231-2018-5-S1

III Национальный конгресс

ОНКОЛОГИЯ РЕПРОДУКТИВНЫХ ОРГАНОВ: ОТ ПРОФИЛАКТИКИ И РАННЕГО ВЫЯВЛЕНИЯ К ЭФФЕКТИВНОМУ ЛЕЧЕНИЮ

31 мая-2 июня 2018 года
Москва

ISSN: 2409-2231 (Print)
ISSN: 2410-1893 (Online)
Issled. prakt. med.

PEER-REVIEWED SCIENTIFIC AND PRACTICAL JOURNAL

RESEARCH'n PRACTICAL MEDICINE JOURNAL

EDITOR-IN-CHIEF

Andrey D. Kaprin,
Academician RAS, Dr. Sci. (Medicine),
Prof., Moscow, Russia

DEPUTY EDITOR-IN-CHIEF

Andrey A. Kostin
Dr. Sci. (Medicine), Prof.,
Moscow, Russia

EDITOR

Aleksey S. Kalpinskiy,
Ph.D., Moscow, Russia

Kirill M. Nyushko,
Ph.D., Moscow, Russia

Leonid O. Petrov,
Ph.D., Moscow, Russia

EXECUTIVE SECRETARY

Yuri V. Samsonov,
Ph.D., Assoc. Prof., Moscow, Russia

EDITORIAL BOARD

Aleksey Yu. Abramov, Dr. Sci. (Medicine), Moscow, Russia
Guzal R. Abuzarova, Assoc. Prof., Dr. Sci. (Medicine), Moscow, Russia
Boris Ya. Alekseev, Prof., Dr. Sci. (Medicine), Moscow, Russia
Larisa A. Balykova, Prof., Corr. Member RAS, Dr. Sci. (Medicine), Saransk, Russia
Ivan P. Dudanov, Prof., Corr. Member RAS, Dr. Sci. (Medicine), Petrozavodsk, Russia
Vsevolod N. Galkin, Prof., Dr. Sci. (Medicine), Moscow, Russia
Petr V. Glybochko, Prof., Academician RAS, Dr. Sci. (Medicine), Moscow, Russia
Nikolay G. Goncharov, Prof., Dr. Sci. (Medicine), Moscow, Russia
Oleg V. Gridnev, Dr. Sci. (Medicine), Moscow, Russia
Jie He, MD, Ph. D., Beijing, China
Oleg E. Konovalov, Prof., Dr. Sci. (Medicine), Moscow, Russia
Leri Kurashvili, Prof., Dr. Sci. (Medicine), Moscow, Russia
Leonid Yu. Morgunov, Prof., Dr. Sci. (Medicine), Moscow, Russia
Jochen Neuhaus, Ph. D., Assoc. Prof., Leipzig, Germany
Rainer Rienmueller, Ph. D., Prof., Graz, Austria
Sergey A. Rodin, Ph. D., Assoc. Prof, Stockholm, Sweden
Yuri S. Romanko, Prof., Dr. Sci. (Medicine), Moscow, Russia
Victoria V. Romikh, Moscow, Russia
Nadezhda I. Rozhkova, Prof., Dr. Sci. (Medicine), Moscow, Russia
Lyubov E. Salnikova, Dr. Sci. (Biology),Moscow, Russia
Andrei P. Seltsovskiy, Prof., Dr. Sci. (Medicine), Moscow, Russia
Veronica I. Skvortsova, Prof., Corr. Member RAS, Dr. Sci. (Medicine), Moscow, Russia
Inna A. Tulina, Ph. D., Moscow, Russia
Mikhail Yu. Val'kov, Prof., Dr. Sci. (Medicine), Arkhangelsk, Russia
Aleksandar M. Vuksanovic, Prof., Dr. Sci. (Medicine), Belgrade, Serbia
Sergey K. Yarovoi, Dr. Sci. (Medicine), Moscow, Russia
Evgeniy A. Yumatov, Prof., Dr. Sci. (Medicine), Moscow, Russia

Designer: Sergei Khodosov

Translator: Elena A. Kirpa-Ivanova

Index 58005
Agency «Rospechat» catalog «STI»
Publisher: «Quasar» LLC

31/2, 1 Vladimirskaya,
111401, Moscow, Russia

EDITORIAL OFFICE

3, 2 Botkinsky proezd,
125284, Moscow, Russia
E-mail: info@rpmj.ru
Pfone +7 495 741-9010
www.rpmj.ru

Submitted for publication 24.04.2018
Printed by OOO "PRINT OPTIMA"
9/1, Montazhnaya str., Moscow
107497, Russia

Registered by
the Federal Service for Supervision
of Communications, Information
Technology
and Communications.
PI № FS 77-58913, 05.08.2014 print
EL №FS 77-58914, 05.08. 2014 online

Circulation of 1000 copies, quarterly.
Free price.

Founders:
Andrey D. Kaprin
Andrey A. Kostin
Elena V. Kazmenko

www.rpmj.ru

ISSN: 2409-2231 (Печ.)
ISSN: 2410-1893 (Сет.)
Issled. prakt. med.

РЕЦЕНЗИРУЕМЫЙ НАУЧНО-ПРАКТИЧЕСКИЙ ЖУРНАЛ

ИССЛЕДОВАНИЯ И ПРАКТИКА В МЕДИЦИНЕ

Журнал входит в рекомендованный ВАК РФ перечень рецензируемых научных журналов и изданий для опубликования основных научных результатов диссертаций на соискание учёной степени кандидата и доктора наук

ГЛАВНЫЙ РЕДАКТОР

Каприн А.Д.
академик РАН, д.м.н., проф.,
Москва, Россия

ЗАМЕСТИТЕЛЬ ГЛАВНОГО РЕДАКТОРА

Костин А.А.
д.м.н., проф.,
Москва, Россия

НАУЧНЫЕ РЕДАКТОРЫ

Калпинский А.С.
к.м.н., Москва, Россия

Нюшко К.М.
к.м.н., Москва, Россия

Петров Л.О.,
к.м.н., Москва, Россия

ОТВЕТСТВЕННЫЙ СЕКРЕТАРЬ

Самсонов Ю.В.
к.м.н., доцент, Москва, Россия

РЕДКОЛЛЕГИЯ

Абрамов А. Ю., д. м.н., Москва, Россия
Абузарова Г. Р., д. м.н., Москва, Россия
Алексеев Б. Я., д. м.н., профессор, Москва, Россия
Балыкова Л. А., чл.-корр. РАН, д. м.н., профессор, Саранск, Россия
Вальков М. Ю., д. м.н., профессор, Архангельск, Россия
Виксанович А., д. м.н., профессор, Белград, Сербия
Галкин В. Н., д. м.н., профессор, Москва, Россия
Глыбочко П. В., академик РАН, д. м.н., профессор, Москва, Россия
Гончаров Н. Г., д. м.н., профессор, Москва, Россия
Гриднев О. В., д. м.н., Москва, Россия
Дуданов И. П., чл.-корр. РАН, д. м.н., профессор, Петрозаводск, Россия
Неухаус Йохен, д. м.н., профессор, Лейпциг, Германия
Коновалов О.Е., д.м.н., профессор, Москва, Россия
Курашвили Ю. Б., д. м.н., профессор, Москва, Россия
Моргунов Л. Ю., д. м.н., профессор, Москва, Россия
Райенмюллер Р., д. м.н., профессор, Грац, Австрия
Родин С. А., к. м.н., Стокгольм, Швеция
Рожкова Н. И., д. м.н., профессор, Москва, Россия
Романко Ю. С., д. м.н., профессор, Москва, Россия
Ромих В.В., Москва, Россия
Сальникова Л.Е. д.б.н., Москва, Россия
Сельцовский А. П., д. м.н., профессор, Москва, Россия
Скворцова В. И., чл.-корр. РАН д. м.н., профессор, Москва, Россия
Тулина И. А., к. м.н., Москва, Россия
Хе Чжи, д. м.н., профессор, Пекин, Китай
Юматов Е. А., д. м.н., профессор, Москва, Россия
Яровой С. К., д. м.н., Москва, Россия

Дизайнер: Ходосов С. И.

Переводчик: Кирпа-Иванова Е. А.

Подписной индекс 58005
Агентство «Роспечать»,
Каталог «НТИ»
Издатель: ООО «Квазар»

111401, Россия, Москва,
ул. 1-ая Владимирская, 31 стр. 2

АДРЕС РЕДАКЦИИ

125284, Россия, Москва,
2-ой Боткинский проезд, дом 3
E-mail: info@rpmj.ru
Телефон: +7 495 741-9010
www.rpmj.ru

Подписано в печать 24.04.2018
Спецвыпуск 1 отпечатан в типографии
ООО «ПРИНТ ОПТИМА»
107497, Москва,
ул. Монтажная, д. 9, стр. 1

Журнал зарегистрирован
в Роскомнадзоре
ПИ № ФС 77-58913
от 05.08.2014 — печатное издание
Эл № ФС 77-58914
от 05.08.2014 — сетевое издание.

Тираж 1000 экз, ежеквартально.
Цена свободная.

Учредители:
Каприн А.Д.
Костин А.А.
Казьменко Е.В.

За достоверность сведений,
указанных в рекламных
объявлениях, ответственность
несут рекламодатели.
Тезисы не рецензируются.
Точка зрения редакции может
не совпадать с мнением авторов.

www.rpmj.ru

CONTENTS

Expression of ARID1A (BAF250a) in endometriosis-associated ovarian cancer
Bairamova N.N., Raskin G.A., Protasova A.E. 16

Morphologic features SET-type ovarian tumors (pseudoendometrioid)
Bairamova N.N., Raskin G.A., Protasova A.E. 17

Antagonists of gonadotropin-releasing hormone in the treatment of pelvic pain caused by ovarian endometriosis
Barsegyan L.K., Orazov M.R., Dukhin A.O., Aryutin D.G., Tokaeva E.S. 18

Ergocalcipherol and pelvic pain caused by ovarian endometriosis
Barsegyan L.K., Orazov M.R., Dukhin A.O., Aryutin D.G., Tokaeva E.S. 19

Primary-multiple ovarian cancer
Bekhtereva S.A., Domozhirova A.S., Aksenova I.A., Pshichenko S.V. 20

Results of medical rehabilitation of patients with post-mastectomy syndrome depending on immunohistochemical type of tumor
Blinova K.A., Lapochkina N.P. 21

Optimization of the diagnosis of squamous intraepithelial neoplasia of the cervix in women with chronic cervicitis
Bokach O.M., Niauri D.A. 22

The role of the observation rooms of the Chelyabinsk region in improving the indicators of 5-year corrected survival of patients with malignant neoplasms of female genital organs
Bochkova A.G., Domozhirova A.S. 23

Programme of gynecologist training under the short-term interdisciplinare program "Deseases of the breast in the practice of obstetrician-gynecologist" in Autonomous non-profit organization of addicional professional education "Mosmed"
Vladimirtsev V.A., Korzhenkova G.P. 24

The incidence of malignant neoplasms, associated with HPV, in the Tula region
Volkov V.G., Survillo E.V. 25

Treatment of atrophic vulvovaginitis in patients after surgical treatment of breast cancer and adjuvant therapy
Gaydarova A.Kh., Kotenko N.V. 26

The role of clinical examination of mammary glands in screening for cancer in women
Gerashchenko Ya.L., Chernichenko I.I., Khadzhieva E.D., Lonshakova A.S. 27

Combined tactics of diagnostics and treatment of cervical intraepitelial neoplasia
Golubenko A.E., Kirsanova V.A., Korotkikh N.S. 29

Fibroadenoma of the breast in adolescent-girls (clinical cases)
Gumeniuk O.I. 30

The value of yearly ultrasound polyclinical screening in reducing of the incidence of endometrial cancer
Demidov V.N., Portnova N.I., Polyakova Yu.V., Baitsur M.V. 31

A method of predicting malignant neoplasms of the female genital system using questionnaires
Ershov A.M., Malashenko V.N., Ershova Yu.V. 32

Features of immunohistochemical pattern in different biological subtypes of breast cancer
Zhamlikhanova S.S., Moskvichev E.V., Kuznetsova A.I., Okhotina T.N. 34

СОДЕРЖАНИЕ

Оценка экспрессии ARID1A (BAF250a) в эндометриоз-ассоциированных опухолях яичника
Байрамова Н.Н., Раскин Г.А., Протасова А.Э. 16

Морфологические особенности опухолей яичника SET-типа (псевдоэндометриоидных)
Байрамова Н.Н., Раскин Г.А., Протасова А.Э. 17

Антагонисты-ГнРГ в терапии тазовой боли, обусловленный эндометриозом яичников
Барсегян Л.К., Оразов М.Р., Духин А.О., Арютин Д.Г., Токаева Э.С. 18

Эргокальциферол и тазовая боль, ассоциированная овариальным эндометриозом
Барсегян Л.К., Оразов М.Р., Духин А.О., Арютин Д.Г., Токаева Э.С. 19

Первично-множественный рак яичников
Бехтерева С.А., Доможирова А.С., Аксенова И.А., Пшиченко С.В. 20

Результаты медицинской реабилитации больных с постмастэктомическим синдромом в зависимости от иммуногистохимического типа опухоли
Блинова К.А., Лапочкина Н.П. 21

Оптимизация диагностики плоскоклеточных интраэпителиальных неоплазий шейки матки у женщин с хроническим цервицитом
Бокач О.М., Ниаури Д.А. 22

Роль смотровых кабинетов Челябинской области в улучшении показателей 5-летней скорректированной выживаемости больных со злокачественными новообразованиями женских половых органов
Бочкова А.Г., Доможирова А.С. 23

Программа повышения квалификации врачей акушеров-гинекологов по маммологии в Автономной некоммерческой организации дополнительного профессионального образования «Мосмед»
Владимирцев В.А., Корженкова Г.П. 24

Заболеваемость злокачественными новообразованиями, ассоциированными с вирусом папилломы человека, в Тульской области
Волков В.Г., Сурвилло Е.В. 25

Лечение атрофического вульвовагинита у пациенток после хирургического лечения рака молочной железы и адъювантной терапии
Гайдарова А.Х., Котенко Н.В. 26

Роль клинического обследования молочных желез в скрининге рака у женщин
Геращенко Я.Л., Черниченко И.И., Хаджиева Э.Д., Лоншакова А.С. 27

Комбинированная тактика диагностики и лечения предраковых заболеваний шейки матки
Голубенко А.Е., Кирсанова В.А., Коротких Н.С. 29

Фиброаденома молочных желез у девочек-подростков (клинические наблюдения)
Гуменюк О.И. 30

Значение ежегодного ультразвукового эхографического поликлинического скрининга в снижении частоты заболеваемости раком эндометрия
Демидов В.Н., Портнова Н.И., Полякова Ю.В., Байцур М.В. 31

Способ прогнозирования злокачественных новообразований женской половой сферы с помощью анкетирования
Ершов А.М., Малашенко В.Н., Ершова Ю.В. 32

Особенности иммуногистохимической картины в разных биологических подтипах рака молочной железы
Жамлиханова С.С., Москвичёв Е.В., Кузнецова А.И., Охотина Т.Н. 34

CONTENTS

Combined and reconstructive-plastic surgeries in patients with recurrence of cancer of the vulva
Zharov A.V. 35

Results of mammographic screening in detection of breast cancer in Southern Urals
Zherebcova N.V., Bratnikova G.I., Aksenova I.A., Domozhirova A.S., Vazhenin A.V. 36

Modern concepts of lipofilling with reconstructive plastic surgery.
Experience of P. Hertsen MORI
Zikiryakhodjaev A.D., Kalinina-Masri A.A., Sukhotko A.S., Starkova M.V., Evtyagina N.V. 37

Chemosensitivity of primary and multiple synchronous breast cancer
to neoadjuvant chemotherapy
Zikiryakhodzhayev A.D., Volchenko N.N., Saribekyan E.K., Rasskazova E.A. 39

The prospect of the current capabilities of minimally invasive diagnosis of borderline ovarian tumors
in women living in the sub-Arctic region
Kasparova A.Je., Parsadanjan A.M., Logareva E.V., Syrkin S.V. 40

OCT-colposcopy in diagnosis of cervical pathology
Kachalina O.V., Kuznetsova I.A., Korenkova A.A. 41

Menopausal hormonal therapy and high mammographic density. Tactics of conduct
Klepikova E.P., Komarova A.N. 42

Cervical cancer prevention, liquid-based screening results based on State Health Care Institution "Volgograd Regional
Clinical Oncology Dispensary" materials (2016–2017)
Kovalenko N.V., Zhavoronkova V.V., Sakharova E.A. 43

New molecular mechanisms of virus-associated preinvasive and invasive cervical cancer
Kovchur P.I., Kurmyshkina O.V., Zakharov D.A., Kovchur O.I., Volkova T.O. 44

Screening for cervical cancer: standards and expectations (by the example of the Republic of Karelia)
Kovchur P.I., Kurmyshkina O.V., Zakharov D.A., Kovchur O.I., Volkova T.O. 45

Peculiarities of oncological morbidity in persons of workers in adversorally conditions of labor
Komarova A.N. 46

Bio insurance by cryopreservation of reproductive cells and tissues as an opportunity
to fertility preservation for patients with cancer
Komarova E.V., Kiseleva M.V., Malinova I.V., Kaprin A.D. 47

The impact of TLR9 agonist to the expression of check-point PD-1/PD-L1
in the radiation therapy of squamous cervical cancer
Korotkih N.V., Moshurov I.P., Klimovich A.A., Atiakshin D.A. 49

Possibilities of integrative forms of correction of psychopathological conditions of personality,
after mastectomy for breast cancer
Kotenko N.V., Gaydarova A.Kh., Gigineishvili GR 50

Myometrial endoglycosidase activity's concordance with adenomyosis and uterine leiomyoma progression
in reproductive-age women
Kuleshov V.M., Marinkin I.O., Timofeyeva Yu.S., Solyanikov D.A., Aidagulova S.V. 51

Medical treatment of complications after radiation therapy
Kulchenko N.G. 52

Male infertility and testicular tumors
Kulchenko N.G. 53

СОДЕРЖАНИЕ

Комбинированные и реконструктивно-пластические операции у больных с рецидивами рака вульвы
Жаров А.В. 35

Результаты маммографического скрининга в выявлении рака молочной железы на Южном Урале
Жеребцова Н.В., Братникова Г.И., Аксенова И.А., Доможирова А.С., Важенин А.В. 36

Современные представления о липофилинге при реконстурктивно-пластических операциях. Опыт МНИОИ им. П.А. Герцена
Зикиряходжаев А.Д., Калинина-Масри А.А., Сухотько А.С., Ратушная В.В., Евтягина Н.В. 37

Химиочувствительность первично-множественного синхронного рака молочных желез к неоадъювантной химиотерапии
Зикиряходжаев А.Д., Сарибекян Э.К., Волченко Н.Н., Рассказова Е.А. 39

Перспектива современных возможностей малоинвазивной диагностики пограничных опухолей яичника у женщин, проживающих в условиях субарктического региона
Каспарова А.Э., Парсаданян А.М., Логарева Е.В., Сыркин С.В. 40

ОКТ-кольпоскопия в диагностике цервикальной патологии
Качалина О.В., Кузнецова И.А., Коренькова А.А. 41

Менопаузальная гормональная терапия и высокая маммографическая плотность. Тактика ведения
Клепикова Е.П., Комарова А.Н. 42

Профилактика рака шейки матки. Результаты жидкостного скрининга по материалам ГБУЗ «ВОКОД» 2016–2017 гг.
Коваленко Н.В., Жаворонкова В.В., Сахарова Е.А. 43

Новые молекулярные механизмы вирус-ассоциированного преинвазивного и инвазивного рака шейки матки
Ковчур П.И., Курмышкина О.В., Захаров Д.А., Ковчур О.И., Волкова Т.О. 44

Скрининг рака шейки матки: стандарты и ожидаемые эффекты (на примере Республики Карелия)
Ковчур П.И., Курмышкина О.В., Захаров Д.А., Ковчур О.И., Волкова Т.О. 45

Особенности онкологической заболеваемости у лиц, работающих в неблагоприятных условиях труда
Комарова А.Н. 46

Биострахование методом криоконсервации половых клеток и тканей как возможность сохранения фертильности у пациентов с онкологическими заболеваниями
Комарова Е.В., Киселева М.В., Малинова И.В., Каприн А.Д. 47

Влияние агонистов Toll-like receptor 9 на экспрессию опухолью иммунных контрольных точек PD1 и PD-l1 при лучевой терапии плоскоклеточного рака шейки матки
Коротких Н.В., Мошуров И.П., Климович А.А., Атякшин Д.А. 49

Возможности интегративных форм коррекции психопатологических состояний личности, после мастэктомии по поводу рака молочной железы
Котенко Н.В., Гайдарова А.Х., Гигинейшвили Г.Р. 50

Активность эндогликозидазы гетеротопического эндометрия у пациенток репродуктивного возраста с прогрессированием аденомиоза и миомы тела матки
Кулешов В.М., Маринкин И.О., Тимофеева Ю.С., Соляников Д.А., Айдагулова С.В. 51

Медикаментозное лечение осложнений после лучевой терапии
Кульченко Н.Г. 52

Мужское бесплодие и опухоли яичка
Кульченко Н.Г. 53

CONTENTS

Profile assessment of indicators of immune cells in cervical intraepithelial neoplasia and microinvasive cervical cancer
Kurmyshkina O.V., Kovchur P.I., Zakharov D.A., Kovchur O.I., Volkova T.O. 54

Utilization of high-performance sequencing methods for the detection of mutations in BRCA1/2 genes in breast cancer
Lisica T.S., Litvinova M.M., Hafizov K.F., Kvetenadze G.G., Shibuhova G.A., Bodunova N.A. 55

The use of monophasic COCs reduces the decorin expression in the cytogenic stroma of ovarian endometrioid cysts
Marinkin I.O., Kuleshov V.M., Timofeyeva Y.S., Aidagulova S.V. 56

New in the carcinogenesis of cervical cancer. *In vitro* study
Melnilov V.A., Tyumin I.V., Tyumina O.V., Kluchnikov D.Yu. 57

The incidence of endometrial cancer in Russia for 2006–2016
Mikheeva Y.V., Devalicharova N.U. 58

The role of trepan biopsy in verification of breast tumor
Mutalimova K.B., Tamaeva F.A., Sheihmagomedova S.A., Omarova D.G. 59

The restrospective analysis of the comparative characteristics of sonographic and hysteroscopic research of patients with intracavitary uterine formations in a tandem of ultrasound doctor and gynecologist
Mutalimova K.B., Tereshchenko K.A., Tamaeva F.A., Sheikhmagomedova Z.A. 60

Genetic and morphological characteristics of hereditary-deficiency cancer of breast in Tyumen region according to the data of the "Medical city" medical center for the period from 2014–2016
Naletov A.A., Zotov P.B., Fedorov N.M. 61

Psychotherapeutic support of breast cancer patients at different stages of treatment and rehabilitation
Ovchinnikova I.V. 62

Molecular-biological mechanisms of pelvic insufficiency
Orazov M.R., Silantieva E.S., Toktar L.R., Khamoshina M.B., Demyashkin G.A., Kampos E.S. 64

The effectiveness of directional contact diathermy in case of pelvic floor failure
Orazov M.R., Silantieva E.S., Toktar L.R., Khamoshina M.B., Demyashkin G.A., Kampos E.S. 65

Diagnostic features of multiple neoplasias with one of the localizations in the body of the uterus
Popova T.N. 66

Two-stage delayed breast reconstruction using expander
Rasskazova E.A., Zikiryakhodzhayev A.D. 67

Opportunities for specialized oncological treatment of St. Petersburg residents in cases of breast cancer verification
Romanenkov N.S., Movchan K.N., Hizha V.V. 68

BD SurePath™ liquid-based cytology experience in cervical screening in Rostov region, Russia
Savostikova M.V., Korolenkova L.I., Fedoseeva E.S., Pimenova V.V. 69

The level of vitamin D in women of different age groups
Safi A.T., Orazov M.R., Kalinchenko S.Yu. 70

The level of vitamin D in women with polycystic ovary syndrome
Safi A.T., Orazov M.R., Kalinchenko S.Yu. 71

СОДЕРЖАНИЕ

Оценка профиля показателей клеток иммунной системы при цервикальных интраэпителиальных неоплазиях и микроинвазивном раке шейки матки
Курмышкина О.В., Ковчур П.И., Захаров Д.А., Ковчур О.И., Волкова Т.О. 54

Использование методов высокопроизводительного секвенирования для выявления мутаций в генах BRCA1/2 при раке молочной железы
Лисица Т.С., Литвинова М.М., Хафизов К.Ф., Кветенадзе Г.Г., Шибухова Г.А., Бодунова Н.А. 55

Уровень экспрессии декорина в цитогенной строме эндометриоидных кист яичников на фоне применения низкодозированных КОК
Маринкин И.О., Кулешов В.М., Тимофеева Ю.С., Айдагулова С.В. 56

Новое в канцерогенезе рака шейки матки. Исследование *in vitro*
Мельников В.А., Тюмин И.В., Тюмина О.В., Ключников Д.Ю. 57

Заболеваемость раком тела матки в России 2006–2016 гг.
Михеева Ю.В., Девличарова Н.У. 58

Роль инвазивной процедуры трепан-биопсии в верификации новообразований молочных желез
Муталимова К.Б., Тамаева Ф.А., Шейхмагомедова З.А., Омарова Д.Г. 59

Ретроспективный анализ сравнительной характеристики сонографического и гистероскопического исследований внутриполостных образований матки у пациенток в тандеме врача ультразвуковой диагностики и онколога-гинеколога
Муталимова К.Б., Терещенко К.А., Тамаева Ф.А., Шейхмагомедова З.А. 60

Генетические и морфологические особенности наследственно-обусловленного рака молочной железы в Тюменской области по данным МКМЦ «Медицинский город» за период с 2014–2016 гг.
Налётов А.А., Зотов П.Б., Фёдоров Н.М. 61

Психотерапевтическое сопровождение больных раком молочной железы на разных этапах лечения и реабилитации
Овчинникова И.В. 62

Молекулярно-биологические механизмы реализации недостаточности тазового дна
Оразов М.Р., Силантьева Е.С., Токтар Л.Р., Хамошина М.Б., Демяшкин Г.А., Кампос Е.С. 64

Эффективность направленной контактной диатермии при несостоятельности тазового дна
Оразов М.Р., Силантьева Е.С., Токтар Л.Р., Хамошина М.Б., Демяшкин Г.А., Кампос Е.С. 65

Особенности диагностики полинеоплазий с одной из локализаций в теле матки
Попова Т.Н. 66

Двухэтапная отсроченная реконструкция молочной железы с использованием экспандера
Рассказова Е.А., Зикиряходжаев А.Д. 67

Возможности специализированного онкологического лечения жительниц Санкт-Петербурга в случаях верификации рака молочной железы
Романенков Н.С., Мовчан К.Н., Хижа В.В. 68

Опыт применения жидкостной технологии BD SurePath™ в цитологическом цервикальном скрининге в Ростовской области
Савостикова М.В., Короленкова Л.И., Федосеева Е.С., Пименова В.В. 69

Уровень витамина D у женщин разных возрастных групп
Сафи А.Т., Оразов М.Р., Калинченко С.Ю. 70

Уровень витамина D у женщин с синдромом поликистозных яичников
Сафи А.Т., Оразов М.Р., Калинченко С.Ю. 71

CONTENTS

Possibilities of determination of molecular biological subtypes of breast cancer on cytological material
Slavnova E.N. 72

Basic cancer epidemiologic risk factors in women of reproductive age with breast disease
Sukhareva E.A. 73

Sonoelastography as a part of multymodal approach in modern diagnosis of breast cancer
Tamaeva F.A., Mutalimova K.B., Sheikhmagomedova Z.A., Omarova D.G. 74

Suprasonic characteristics of the female breast structure and distribution of multiple fibroadenomas, specified by age, fertility and hereditary factors Dagestani native women
Tamaeva F.A., Omarova D.G., Tagirova A.G., Vagabova I.M. 75

The role of non-governmental organization in primary and secondary prevention of breast cancer on the territory of Dagestan
Tamaeva F.A., Tereshhenko K.A., Vagabova I.M., Sheikhmagomedova Z.A., Mutalimova K.B. 76

Possibilities of multiparametric ultrasound research in diagnosis of regional metastasis of breast cancer
Tamaeva F.A., Sheikhmagomedova S.A., Mutalimova K.B., Omarova D.G. 78

Necessity of prophylactic mastectomy in patients with genetic-associated breast cancer
Tregubova A.V., Sukhotko A.S., Masri A.A. 79

Complex diagnostics and prevention of breast cancer
Trifonova S.A., Kutsenko G.A. 81

Chemosynthesis inhibitors in the treatment of cervical cancer at the preclinical stage. Experimental study *in vitro*
Tyumin I.V., Melnilov V.A., Tyumina O.V., Kluchnikov D.Yu. 82

Bacterial vaginosis as a cofactor of intraepithelial neoplasia
Ulitin I.B., Bovykina G.A., Ulitina E.P. 83

Results of screening of malignant tumor breast tumors in Tyumen region
Fedorov N.M., Pavlova V.I., Podgalnaya E.B., Bahova L.A. 85

The effect of vitamin d metabolites on the development of breast cancer
Frolova D.E., Gromova O.A., Torchin I.Yu., Lapochkina N.P. 86

Opportunistic screening of cervical diseases in obstetrics and gynecology
Khabarov S.V. 87

Sensitivity and specificity of CA 125 in the early stages of ovarian cancer
Khabarov S.V., Chibisova G.M. 89

Regional anesthesia of the upper limb in patients with radiation injuries after malignant neoplasm of the breast
Khudyakov P.A., Potapov A.L., Derbugov V.N., Pasov V.V. 90

Timely alternative treatment of benign breast diseases in women of late reproductive and perimenopausal age
Chernichenko I.I., Geraschenko Ja.L., Matveeva I.A. 91

Complex diagnostics of diseases of mammary glands and pelvic organs as secondary prevention of cancer
Chernichenko I.I., Hadzhieva Je.D., Geraschenko Ja.L., Lonshakova A.S. 93

СОДЕРЖАНИЕ

Возможности определения молекулярно-биологических подтипов рака молочной железы на цитологическом материале
Славнова Е.Н. 72

Основные онкоэпидемиологическе факторы риска заболеваний молочных желез у женщин репродуктивного возраста
Сухарева Е.А. 73

Соноэластография как часть мультимодального подхода в своевременной диагностике рака молочной железы
Тамаева Ф.А., Муталимова К.Б., Шейхмагомедова З.А., Омарова Д.Г. 74

Ультразвуковые особенности множественных фиброаденом молочной железы и распределения выявленных клинических случаев в зависимости от возраста, детородной функции и наследственного фактора у женщин, коренных жительниц Дагестана
Тамаева Ф.А., Омарова Д.Г., Тагирова А.Г., Вагабова И.М. 75

Роль общественной организации для совершенствования методов ранней диагностики рака молочной железы
Тамаева Ф.А., Терещенко К.А., Вагабова И.М., Шейхмагомедова З.А., Муталимова К.Б. 76

Возможности мультипараметрического ультразвукового исследования в диагностике регионарных метастазов рака молочной железы
Тамаева Ф.А., Шейхмагомедова С.А., Муталимова К.Б., Омарова Д.Г. 78

Необходимость выполнения профилактической мастэктомии у больных с генетически обусловленным раком молочной железы
Трегубова А.В., Сухотько А.С., Масри А.А. 79

Комплексная диагностика и профилактика рака молочной железы
Трифонова С.А., Куценко Г.А. 81

Ингибиторы хемосинтеза в лечении рака шейки матки на доклинической стадии. Экспериментальное исследование *in vitro*
Тюмин И.В., Мельников В.А., Тюмина О.В., Ключников Д.Ю. 82

Бактериальный вагиноз как кофактор развития интраэпителиальных неоплазий
Улитин И.Б., Бовыкина Г.А., Улитина Е.П. 83

Результаты скрининга злокачественных опухолей молочной железы в Тюменской области
Фёдоров Н.М., Павлова В.И., Подгальная Е.Б., Бахова Л.А. 85

Влияние метаболитов витамина D на развитие рака молочной железы
Фролова Д.Е., Громова О.А., Торшин И.Ю., Лапочкина Н.П. 86

Оппортунистический скрининг заболеваний шейки матки в условиях акушерско-гинекологического приема
Хабаров С.В. 87

Чувствительность и специфичность СА 125 на ранних этапах развития рака яичников
Хабаров С.В., Чибисова Г.М. 89

Регионарная анестезия верхней конечности у пациентов с лучевыми повреждениями со злокачественными новообразованиями молочной железы
Худяков П.А., Потапов А.Л., Дербугов В.Н., Пасов В.В. 90

Своевременное альтернативное лечение доброкачественных заболеваний молочных желез у женщин позднего репродуктивного и перименопаузального возраста
Черниченко И.И., Геращенко Я.Л., Матвеева И.А. 91

Комплексная диагностика заболеваний молочных желез и органов малого таза, как вторичная профилактика рака
Черниченко И.И., Хаджиева Э.Д., Геращенко Я.Л., Лоншакова А.С. 93

CONTENTS

Effect of taking combined oral contraceptives and hormone replacement therapy on the development of background and oncologic pathology of the cervix
Chernichenko I.I., Hadzhieva Je.D., Geraschenko Ja.L., Makhinenko A.A., Gerilovich O.A., Chernyavskaya M.A., Zhirova S.A., Klyuchagin O.V., Lavrova E.A. 95

The solution of problems of a lactation when ensuring full breastfeeding
Chernichenko I.I., Hadzhieva Je.D., Geraschenko Ja.L. 97

Evaluation of ovarian cancer incidence and mortality in the Tula region for the period from 2000 to 2017
Chibisova G.M., Khabarov S.V. 99

Feasibility of pre-operative marking in surgical treatment of intraductal spread
Shkolnik L.D., Fomin V.S., Fedoseykin V.V. 100

The role of automated ultrasound scanning in screening diagnosis of breast cancer
Ershtein M.A., Meskih E.V., Kolesnik A.Ju., Oksanchuk E.A. 101

Epidemiology of risk factors for breast cancer in the Samara region in 2007–2016
Yusupov R.N., Egorova A.G., Orlov A.E. 102

Benign breast diseases in combination with mastalgia. Phytotherapy options
Yavorskaya S.D., Sycheva M.A. 103

СОДЕРЖАНИЕ

Влияние приема комбинированных оральных контрацептивов и заместительной гормонотерапии на развитие фоновой и онкологической патологии шейки матки
Черниченко И.И., Хаджиева Э.Д., Геращенко Я.Л., Махиненко А.А., Герилович О.А., Чернявская М.А., Жирова С.А., Ключагин О.В., Лаврова Е.А. 95

Решение проблем лактации при обеспечении полноценного грудного вскармливания
Черниченко И.И., Хаджиева Э.Д., Геращенко Я.Л. 97

Оценка заболеваемости раком яичников и смертности от него в Тульской области за период с 2000 по 2017 годы
Чибисова Г.М., Хабаров С.В. 99

Анализ результатов предоперационной маркировки в диагностике и лечении внутрипротоковой патологии молочной железы
Школьник Л.Д., Фомин В.С., Федосейкин В.В. 100

Роль автоматизированного ультразвукового сканирования в скрининговой диагностике рака молочных желез
Эрштейн М.А., Меских Е.В., Колесник А.Ю., Оксанчук Е.А. 101

Эпидемиология факторов риска рака молочной железы в Самарской области в 2007–2016 гг.
Юсупов Р.Н., Егорова А.Г., Орлов А.Е. 102

Доброкачественные заболевания молочных желез в сочетании с масталгией. Возможности фитотерапии
Яворская С.Д., Сычева М.А. 103

Оценка экспрессии ARID1A (BAF250a) в эндометриоз-ассоциированных опухолях яичника

Ключевые слова:
эндометриоз, эндометриоз-ассоциированные опухоли, эндометриодный рак яичника, ARID1A, BAF250a, злокачественная трансформация

Байрамова Н.Н.[1], **Раскин Г.А.**[1,2], **Протасова А.Э.**[1]

[1] ФГБОУ ВПО «Санкт-Петербургский государственный университет»
199034, Российская Федерация, Санкт-Петербург, Университетская набережная, д. 7-9
[2] ФГБУ «Российский научный центр радиологии и хирургических технологий имени акад. А.М.Гранова» Минздрава России. 197758, Российская Федерация, Санкт-Петербург, поселок Песочный, ул. Ленинградская, д. 70
E-mail: nurana.bayramova@yandex.ru

Expression of ARID1A (BAF250a) in endometriosis-associated ovarian cancer

Keywords:
endometriosis, endometriosis-related tumors, ovarian endometrioid carcinomas, ARID1A, BAF250a, malignant transformation

Bairamova N.N.[1], **Raskin G.A.**[1,2], **Protasova A.E.**[1]

[1] St. Petersburg University
7-9 Universitetskaya naberezhnaya, St. Petersburg 199034, Russian Federation
[2] A.M. Granov Russian Scientific Center of Radiology and Surgical Technologies of Ministry of Health of Russia. 70 Leningradskaya str., Pesochnyi, St. Petersburg 197758, Russian Federation
E-mail: nurana.bayramova@yandex.ru

Резюме

Потеря экспрессии ARID1A (BAF250a) наблюдалась в 17% случаев эндометриодного рака яичника. Результаты исследования позволяют предположить, что потеря экспрессии ARID1A (BAF250a) может являться ранним событием в злокачественной трансформации эндометриоз-ассоциированных опухолей.

Abstract

ARID1A (BAF250a) loss was observed in 17% cases of ovarian endometrioid carcinomas. The findings in this study provide evidence that loss of expression ARID1A (BAF250a) appears to be an early event in endometriosis-related tumors.

ARID1A является опухолевым супрессором, кодирующим белок BAF250 комплекса SWI-SNF-A, участвующего в ремоделировании хроматина. Соматическая инактивирующая мутация гена ARID1A и потеря экспрессии BAF250a является одним из важных и ранних нарушений при эндометриоидном раке яичника (ЭРЯ), который относится к группе эндометриоз-ассоциированных карцином.

Цель исследования: оценка экспрессии ARID1A (BAF250a) в эндометриоз-ассоциированных опухолях яичника.

Материалы и методы. Исследование проведено на основании морфологических данных 24 пациенток с диагнозом эндометриодный рак яичника (ЭРЯ), проходивших лечение в период с августа 2013 г. по сентябрь 2017 г.

ЭРЯ был диагностирован на основании гистологических критериев ВОЗ 2014 года. Иммуногистохимическое (ИГХ) исследование проводилось с использованием моноклонального мышиного антитела к ARID1A (BAF250 a) (клон PSG3) на гистологических срезах с тканевых мультиблоков, выполненных по технологии Tissue Microarray.

Результаты. При проведении ИГХ исследования потеря экспрессии ARID1A (BAF250 a) выявлена в 17% (4/24) случаев ЭРЯ. Изменение характера экспрессии маркера в 2 опухолях обнаруживается на стадии атипического эндометриоза, в 2 наблюдениях — на стадии атипической пролиферативной (пограничной) опухоли.

Заключение. Таким образом, результаты исследования позволяют предположить, что потеря экспрессии ARID1A (BAF250 a) может являться ранним событием в злокачественной трансформации эндометриоз-ассоциированных опухолей яичника.

Морфологические особенности опухолей яичника SET-типа (псевдоэндометриоидных)

Ключевые слова:
рак яичника, опухоли яичника II типа, SET-тип, псевдоэндометриоидный рак, p53

Keywords:
ovarian cancer, type II carcinomas, SET-type, pseudoendometrioid tumors, p53

Байрамова Н.Н.[1], **Раскин Г.А.**[1,2], **Протасова А.Э.**[1]

[1] ФГБОУ ВПО «Санкт-Петербургский государственный университет»
199034, Российская Федерация, Санкт-Петербург, Университетская набережная, д. 7-9
[2] ФГБУ «Российский научный центр радиологии и хирургических технологий имени акад. А.М.Гранова» Минздрава России. 197758, Российская Федерация, Санкт-Петербург, поселок Песочный, ул. Ленинградская, д. 70
E-mail: nurana.bayramova@yandex.ru

Morphologic features SET-type ovarian tumors (pseudoendometrioid)

Bairamova N.N.[1], **Raskin G.A.**[1,2], **Protasova A.E.**[1]

[1] St. Petersburg University. 7-9 Universitetskaya naberezhnaya, St. Petersburg 199034, Russian Federation
[2] A.M. Granov Russian Scientific Center of Radiology and Surgical Technologies of Ministry of Health of Russia. 70 Leningradskaya str., Pesochnyi, St. Petersburg 197758, Russian Federation
E-mail: nurana.bayramova@yandex.ru

Резюме
Изучены гистологические и иммуногистохимические особенности опухолей яичника SET-типа (псевдоэндометриодных). Выявлено, что определение экспрессии p53 позволит улучшить диагностический поиск и определить прогноз данного злокачественного заболевания.

Abstract
Histological and immunohistochemical features of SET-type ovarian tumors (pseudoendometrioid) have studied. Expression of p53 would be valid and clinically relevant criteria for a diagnosis this type of tumors.

В 2016 г. Всемирная Организация Здравоохранения обновила морфологическую классификацию рака яичника и представила новую группу опухолей 2 типа SET-вариант, которые состоят из солидного, эндометриоидного, переходноклеточного компонентов. Несмотря на морфологическое сходство с эндометриодными карциномами, эти опухоли имеют сходный молекулярно-генетический и иммунологический профиль с серозными карциномами высокой степени злокачественности. В отличие от эндометриоз-ассоциированных опухолей, в карциномах SET-типа с высокой частотой встречаются мутации генов TP53 и BRCA1, они развиваются из интраэпителиальной карциномы маточной трубы и характеризуются агрессивным течением.

Цель исследования: определить морфологические особенности опухолей яичника SET-типа.

Материалы и методы. Исследование проведено на основании морфологических данных 425 пациенток с диагнозом рак яичника, проходивших лечение в период с августа 2013 г. по сентябрь 2017 г. Иммуногистохимическое исследование проводилось с использованием моноклональных антител к p53 (клон DO-7).

Результаты. При пересмотре материалов и выполнении ИГХ исследования опухоли SET-типа выявлены в 7 случаях. Первоначально данные новообразования были описаны как низкодифференцированные эндометриодные карциномы или смешанные, содержащие серозный и эндометриоидный компоненты.

При морфологическом исследовании опухоли состояли их крупных клеток с полиморфными ядрами, формирующие папиллярные и железисто-подобные структуры. При иммуногистохимическом исследование во всех случаях (7/7) выявлено яркое окрашивание, характерное для мутантного типа p53.

Заключение. Таким образом, можно заключить, что опухоли SET-типа (псевдоэндометриоидные) относятся к карциномам яичника II типа. Поскольку эти новообразования имеют морфологическое сходство с эндометриодными карциномами, необходимо проведение иммуногистохимического исследования с определением экспрессии p53, которое позволит улучшить диагностический поиск данных опухолей.

Антагонисты-ГнРГ в терапии тазовой боли, обусловленный эндометриозом яичников

Ключевые слова:
наружный генитальный эндометриоз, хроническая тазовая боль, антагонисты гонадотропин-релизинг гормона, агонисты гонадотропин-релизинг гормона

Keywords:
external genital endometriosis, chronic pelvic pain, antagonists of gonadotropinreleasing hormone, agonists of gonadotropin-releasing hormone

Барсегян Л.К., Оразов М.Р., Духин А.О., Арютин Д.Г., Токаева Э.С.

ФГАОУ ВО «Российский университет дружбы народов»
117198, Российская Федерация, Москва, ул. Миклухо-Маклая, д. 6
E-mail: lilianna_91@mail.ru

Antagonists of gonadotropin-releasing hormone in the treatment of pelvic pain caused by ovarian endometriosis

Barsegyan L.K., Orazov M.R., Dukhin A.O., Aryutin D.G., Tokaeva E.S.

Russian University of Peoples' Friendship (RUDN University)
6 Miklukho-Maklaya str., Moscow 117198, Russian Federation
E-mail: lilianna_91@mail.ru

Резюме

Сравнение эффективности лечения тазовой боли антагонистами ГнРГ и агонистами ГнРГ, обусловленной эндометриозом яичников.

Abstract

The article is devoted to the to study treatment efficiency of endometriosis-associated chronic pelvic pain in patients of reproductive age.

Цель исследования. Оценить эффективность лечения тазовой боли, обусловленной наружным генитальным эндометриозом в репродуктивном возрасте.

Дизайн: когортное, проспективное, несравнительное исследование.

Материалы и методы. Под наблюдением находилось 65 пациенток репродуктивного возраста с установленным диагнозом наружный генитальный эндометриоз с синдромом хронической тазовой боли различной степени выраженности, средний возраст которых составил в среднем 36 ± 2 года. Пациентки получали терапию антагонистами ГнРг и агонистами ГнРг в течение 12 нед. После лечения пациентки наблюдались 12 мес.

Статистика: накопление, корректировка, систематизация исходной информации и визуализация полученных результатов выполнены в электронных таблицах Microsoft Office Excel 2010. Оценка различий между ними выполняли с помощью однофакторного дисперсионного анализа с апостериорным критерием Тьюки. Корреляционный анализ производили по методу Спирмена. Достоверными считали различия при $p < 0,05$.

Результаты. На фоне курса применения антГнРг и аГнРг наблюдалось достоверное уменьшение болевого синдрома. Так, выраженность хронической тазовой боли у пациенток, принимавших антГнРг снизилась в 4,1 раза в группе со слабым болевым синдромом; в 3,7 в группе с умеренным болевым синдромом и в 1,7 раза в группе с выраженным болевым синдромом. У пациенток, принимавших аГнРг, болевая симптоматика снизилась в 3,9, в 2,8 и в 1,2 раза в соответствующих группах. Контрольные ультразвуковые показатели эхоструктуры эндометрия не выявили гиперпролиферативных изменений к концу лечения, а также через три, шесть и двенадцать месяцев после отмены препаратов.

Вывод. Терапия хронической тазовой боли антГнРг оказалось более эффективной, в сравнении с аГнРг.

Эргокальциферол и тазовая боль, ассоциированная овариальным эндометриозом

Ключевые слова:
интенсивность тазовой боли, витамин D, овариальный эндометриоз

Keywords:
intensity of pelvic pain, vitamin D, ovarian endometriosis

Барсегян Л.К., Оразов М.Р., Духин А.О., Арютин Д.Г., Токаева Э.С.

ФГАОУ ВО «Российский университет дружбы народов»
117198, Российская Федерация, Москва, ул. Миклухо-Маклая, д. 6
E-mail: lilianna_91@mail.ru

Ergocalcipherol and pelvic pain caused by ovarian endometriosis

Barsegyan L.K., Orazov M.R., Dukhin A.O., Aryutin D.G., Tokaeva E.S.

Russian University of Peoples' Friendship (RUDN University)
6 Miklukho-Maklaya str., Moscow 117198, Russian Federation
E-mail: lilianna_91@mail.ru

Резюме

Работа посвящена изучению взаимосвязи концентрации эргокальциферола (витамина D) с наличием и интенсивностью тазовой боли у женщин, страдающих овариальным эндометриозом.

Abstract

The article is devoted to the study of the relationship of the concentration of ergocalcipherol (vitamin D) and the presence of pelvic pain in women associated with ovarian endometriosis.

Цель исследования: установить взаимосвязь уровня витамина D и интенсивности тазовой боли у женщин, страдающих овариальным эндометриозом.

Дизайн: когортное, проспективное, несравнительное исследование.

Материалы и методы. В исследование были включены 190 женщин репродуктивного возраста, с верифицированным диагнозом эндометриоидная киста яичников (ЭКЯ), в возрасте от 20 до 41 года (средний возраст — 29,1 ± 3,3 года). Для определения интенсивности тазовой боли использовали визуальную аналоговую шкалу (ВАШ). Всем пациенткам (n = 190) исходно оценку уровня витамина D проводили путем определения уровня общего 25 (OH)D в сыворотке крови методом масс-спектрометрии, адаптированным к клинической практике согласно международным стандартам на тандемном масс-спектрометре AB SCIEX QTRAP 5500 (AB SCIEX, Concord, ON, Canada).

Статистика: накопление, корректировка, систематизация исходной информации и визуализация полученных результатов выполнены в электронных таблицах Microsoft Office Excel 2010. Оценка различий между ними выполняли с помощью однофакторного дисперсионного анализа с апостериорным критерием Тьюки. Корреляционный анализ производили по методу Спирмена. Достоверными считали различия при $p < 0,05$.

Результаты. Средний уровень эргокальциферола (витамина D) в исследуемой когорте женщин в целом составил 23,98 ± 6,82 нг/мл. Средняя концентрация эргокальфицерола (витамина D) в крови у пациенток с тазовой болью слабой интенсивности составила 26,7 ± 5,92 нг/мл, умеренной — 23,06 ± 5,55 нг/мл, при выраженной — 19,26 ± 6,01 нг/мл. В контрольной группе среднее содержание эргокальфицефола (витамина D) в крови составило 28,83 ± 6,15 нг/мл, что соответствовало критериям недостаточности. В ходе исследования установлена обратная корреляционная связь между выраженностью болевых ощущений по ВАШ и содержанием эргокальфицефола витамина D у женщин основной группы с ЭКЯ-0,502 ($p < 0,001$)

Вывод. Для женщин с овариальным эндометриозом характерно снижение уровня витамина D до более низких, чем в группе контроля значений, соответствующих критериям недостаточности 23,98 ± 6,82 нг/мл, в том числе при выраженной тазовой боли до 19,26 ± 6,01 нг/мл, соответствующих состоянию дефицита. Обнаружена умеренная обратная корреляционная связь между интенсивностью тазовой боли, обусловленной овариальным эндометриозом, и уровнем эргокальциферола (витамина D) в крови (r-0,502).

Первично-множественный рак яичников

Бехтерева С.А.[1,2], **Доможирова А.С.**[1,2], **Аксенова И.А.**[1,2], **Пшиченко С.В.**[1,2]

[1] ГБУЗ «Челябинский областной клинический центр онкологии и ядерной медицины»
454087, Российская Федерация, Челябинск, ул. Блюхера, д. 42
[2] ФГБОУ ВО «Южно-Уральский государственный медицинский университет» Минздрава России
454092, Российская Федерация, Челябинск, ул. Воровского, д. 64
E-mail: Bekhterevasvetlana@gmail.com

Ключевые слова:
первично-множественный, рак яичников, синхронный, метахронный, скорректированная выживаемость

Primary-multiple ovarian cancer

Bekhtereva S.A.[1,2], **Domozhirova A.S.**[1,2], **Aksenova I.A.**[1,2], **Pshichenko S.V.**[1,2]

[1] Chelyabinsk Regional Clinical Center of Oncology and Nuclear Medicine
42 Blyukhera str., Chelyabinsk 454087, Russian Federation
[2] South Ural State Medical University of the Ministry of Health of Russia
64 Vorovskogo str., Chelyabinsk, 454092, Russian Federation
E-mail: Bekhterevasvetlana@gmail.com

Keywords:
primary-multiple, ovarian cancer, synchronous, metachronic, adjusted survival

Резюме

Проведен анализ частоты и сочетаний полинеоплазий репродуктивной системы у женщин на примере первично-множественного рака яичников по данным Челябинского областного клинического центра онкологии и ядерной медицины за 15 лет. Произведен расчет показателей скорректированной кумулятивной выживаемости больных полинеоплазиями и солитарным раком яичника. Полученные данные могут быть использованы в клинической практике, как первичная и вторичная профилактика рака у женщин.

Abstract

An analysis of the frequency and combinations of the reproductive system polyneoplasia in women was made using the example of primary-multiple ovarian cancer according to the data of the Chelyabinsk Regional Clinical Center of Oncology and Nuclear Medicine for 15 years. The calculation of the adjusted cumulative survival of patients with polyneoplasia and solitary ovarian cancer was calculated. The obtained data can be used in clinical practice, both primary and secondary prevention of cancer in women.

Выявление лиц, подверженных риску развития рака яичника (РЯ) и его ранняя диагностика являются сегодня одним из перспективных направлений онкологии. Интересным в этом направлении является и использование моделей первично-множественных злокачественных опухолей (ПМО). Удельный вес РЯ в РФ в 2016 году составил 4,4% среди всех ЗНО. Заболеваемость РЯ ежегодно растет, в Челябинской области стандартизованный показатель заболеваемости в 2016 году составил 10,83 на 100 000 женского населения (по РФ стандартизованный показатель заболеваемости в 2016 г. составил 11,07 на 100 000 женского населения). В 2016 г. в РФ заболеваемость первично-множественным раком (ПМР) составила 30,6 на 100 000 населения (впервые выявлено 44 814 больных ПМР), что составляет 7,5% от всех впервые выявленных больных злокачественными новообразованиями. В Челябинской области в 2016 г. выявлено 1328 больных ПМР, что составило 8,6% от всех впервые выявленных больных ЗНО в Челябинской области. Информация о первично-множественных опухолях в официальных формах не разбита по нозологическим группам и недостаточна для анализа, что делает проблему ПМР все более актуальной.

Цель исследования: провести ретроспективный анализ ПМР женской репродуктивной системы по данным ГБУЗ ЧОКЦОиЯМ за 15 лет (1999–2013 гг.) на примере ПМРЯ. Рассчитать скорректированную выживаемость в группе больных ПМРЯ по сравнению с солитарным.

Материалы и методы. Объектом исследования явилось женское население больных ПМРЯ, лечившиеся в ЧОКЦОиЯМ в период с 1999 по 2013 гг. Скорректированную выживаемость рассчитывали с помощью статистической программы «Расчет показателей выживаемости» для популяционного ракового регистра.

Результаты. За 10 лет выявлено 102 случаев ПМРЯ, что составило 5,8% (лечилось 1759 больных РЯ). Преобладали синхронные опухоли – у 59 (55%) больных, метахронные опухоли развились у 31 (30,4%) больной. У 10 (9,8%) больных имело место сочетание трех опухолей, у 2 (1,96%) больных имело место сочетание четырех опухолей. Наиболее часто РЯ сочетался с раком эндометрия при синхронном развитии. Анализ сочетаний РЯ показал, что чаще РЯ синхронно сочетался с ЗНО эндометрия 67,8% (40), ЗНО молочной железы 11,86% (7), с ЗНО шейки матки 10,16% (6), редко с ЗНО сигмовидной кишки 3,38% (2), маточной трубы 3,38% (2). Метахронно РЯ чаще сочетался с ЗНО молочной железы 58,06% (18), ЗНО шейки матки 12,9% (4). При метахронном развитии РЯ был первой опухолью у 6 больных (19,35%), чаще второй 80,6% (25). Интервал возникновения второй опухоли при метахронном развитии колебался от 1 года до 43 лет при среднем интервале 8 лет. Общая 5–летняя выживаемость больных ПМРЯ составила 71,1% против 44,2% при солитарном РЯ.

Выводы. Таким образом, частота ПМ РЯ за последнее десятилетие составляет по данным ГБУЗ ЧОКЦОиЯМ 5,8%. Чаще РЯ развивался синхронно – 55% и сочетался с ЗНО эндометрия. Улучшение показателей общей 5 – летней выживаемости на 27% по сравнению с солитарным РЯ, является следствием более ранней клинической манифестации и улучшения диспансерного наблюдения при сочетании нескольких опухолей.

Результаты медицинской реабилитации больных с постмастэктомическим синдромом в зависимости от иммуногистохимического типа опухоли

Ключевые слова:
реабилитация, постмастэктомический синдром, рак молочной железы, иммуногистохимический тип опухоли

Keywords:
rehabilitation, postmastectomy syndrome, breast cancer, immunohistochemical tumor type

Блинова К.А., Лапочкина Н.П.

ФГБОУ ВО «Ивановская государственная медицинская академия» Минздрава России
153000, Российская Федерация, Иваново, пр. Шереметьевский, д. 8
E-mail: lapochkina_n@mail.ru

Results of medical rehabilitation of patients with post-mastectomy syndrome depending on immunohistochemical type of tumor

Blinova K.A., Lapochkina N.P.

Ivanovo State Medical Academy
8 Sheremetevsky pr., Ivanovo 153000, Russian Federation
E-mail: lapochkina_n@mail.ru

Резюме

Осложнением радикального лечения рака молочной железы является постмастэктомический синдром. В статье показана значимость и эффективность лечения постмастэктомического синдрома в зависимости от иммуногистохимического типа опухоли, повышая качество жизни больных.

Abstract

Complication of radical treatment of breast cancer is post-mastectomy syndrome. The article shows the importance and effectiveness of treatment of post-mastectomy syndrome depending on the immunohistochemical type of the tumor, improving the quality of life of patients.

Цель исследования: разработать дифференцированный подход в реабилитации пациентов с постмастэктомическим синдромом.

Материалы и методы. Всего обследовано 56 пациенток, находящихся в социально активном возрасте (53,5 ± 10,09 лет), поступившие в клинику ФГБОУ ВО ИвГМА МЗ РФ в течение 2014–2016 гг. для медицинской реабилитации и лечения ПМЭС средней степени тяжести, развившегося после комбинированного или комплексного лечения РМЖ в срок от 6 месяцев до 8 лет. Были сформированы две группы: I — 28 больных с рецептор-позитивными типами опухоли (LumA и LumB) и II — 28 с рецептор-негативными типами РМЖ (трипплер-негативный тип и Her2new — позитивный). ПМЭС длительностью течения до года (I. гр. — 6,66%; II гр. — 25%) и от 1,1 года до 3 лет (46,67% против 62,5% соотв.) достоверно чаще диагностировали у больных II группы, а более трех лет — у пациенток I группы (46,67% против 12,5% соотв.) (для всех показателей $p < 0,05$). Было проведено обследование: анамнез, антропометрическое измерение, клинические анализы, электронейромиография (ЭНМГ), амплитуда движений в плечевом суставе, функциональная оценка состояния опорно-двигательного аппарата на PrimusRS до и после лечения. Реабилитационные мероприятия включали: пневмо- и лимфодренажный массаж, вихревые ванны, магнитотерапию, велоэргометрию, групповую лечебную физкультуру для верхних конечностей, психотерапию; препараты, нормализующие сократительную активность лимфатических сосудов, улучшающие лимфодренаж, способствующие мышечной релаксации, антидепрессанты и транквилизаторы.

Результаты. Среди обследованных женщин с ПМЭС преобладали жительницы города (I гр. — 66,67%; II гр. — 75%), пенсионеры (60% и 55,5% соотв.), без вредных привычек (97,8% и 100% соотв.) (для всех показателей $p < 0,05$). Пациентки с ПМЭС преимущественно страдали нарушениями метаболизма (77,9% и 100%), артериальной гипертензией (60% и 50% соотв.), дислипидемией (45,5% и 48,3% соотв.) (для всех показателей $p < 0,05$). Клинически ПМЭС проявлялся лимфостазом верхней конечности, гипестезией в области иннервации подмышечного нерва со стороны мастэктомии (46% и 50% соотв.), нейропатией подмышечного нерва с парезом руки (33,4% и 25% соотв.) (для всех показателей $p > 0,05$). Все больные испытывали психоэмоциональный дискомфорт в виде личностной неудовлетворенности, разобщенности, ригидности семейной системы. Среди клинических вариантов ПМЭС доминировал отечный синдром с патомеханическими нарушениями в позвоночнике и плечевом суставе (68,5% и 63,5% соотв.), отечно-нейропатический (23,5% и 20,5% соотв.) и отечный вариант (8% и 16% соотв.) (для всех показателей $p > 0,05$). Комплексное лечение способствовало уменьшению болевого синдрома по визуальной аналоговой шкале на 4 ед., объема верхней конечности на стороне МЭ, увеличению силы мышечных групп (на 15,74 Н и 23,43 Н соотв.), амплитуды движений в плечевом суставе на 60–70° в I группе и на 50° во II группе, амплитуды движений дельтовидной (на 143,7 мкВ и 129,17 мкВ соотв.) и надостной мышц (на 46,27 мкВ и 55,86 мкВ соотв. (для всех показателей $p < 0,05$).

Вывод. Реабилитация пациентов с постмастэктомическим синдромом должна проводиться дифференцированно с учетом иммуногистохимического типа рака молочной железы. Учитывая более тяжелое течение ПМЭС у больных с рецептор-негативной формой рака показано раннее начало этапной комплексной реабилитационной терапии в течение шести месяцев после комбинированного лечения.

Оптимизация диагностики плоскоклеточных интраэпителиальных неоплазий шейки матки у женщин с хроническим цервицитом

Ключевые слова:
хронический цервицит, неоплазия, иммуногистохимические маркеры

Keywords:
chronic cervicitis, neoplasia, immunohistochemical markers

Бокач О.М., Ниаури Д.А.

ФГБОУ ВО «Санкт-Петербургский государственный университет»
199034, Российская Федерация, Санкт-Петербург, Университетская набережная, 7-9
E-mail: olga.bokach634@yandex.ru

Optimization of the diagnosis of squamous intraepithelial neoplasia of the cervix in women with chronic cervicitis

Bokach O.M., Niauri D.A.

St. Petersburg State University
7-9 Universitetskaya naberezhnaya, St. Petersburg 199034, Russian Federation
E-mail: olga.bokach634@yandex.ru

Резюме

Исследование посвящено изучению экспрессии Ki67 в эпителии шейки матки у женщин с хроническим цервицитом.

Abstract

The research is devoted to the study of the expression of Ki67 in the epithelium of the cervix in women with chronic cervicitis.

Несмотря на широкое внедрение стандартов ранней диагностики рака шейки матки удельный вес больных раком шейки матки II–IV стадий составляет 60–75%. Известно, что нарушение морфофункциональных свойств тканей вследствие хронических воспалительных процессов является важным фактором развития неоплазий. Воспалительные заболевания шейки матки в женской популяции встречаются с частотой до 40%, как правило, протекают в хронической бессимптомной форме, нередко ассоциированы с ВПЧ и могут рассматриваться как группа риска по развитию интраэпителиальных неоплазий шейки матки.

Цель исследования: изучить особенности экспрессии иммуногистохимического маркера Ki67 в эпителии шейки матки у женщин с хроническим цервицитом.

Материалы и методы. Обследованы 80 женщин (средний возраст 34,4 ± 1,4 лет) с верифицированным хроническим цервицитом и аномальной кольпоскопической картиной. Проведено гистологическое исследование ткани шейки матки, полученной путем прицельной биопсии. В зависимости от результата гистологического исследования выделены три клинические группы: первая — 23 женщины без плоскоклеточных интраэпителиальных поражений шейки матки (NIL); вторая группа — 36 женщин с интраэпителиальными плоскоклеточными поражениями шейки матки (SIL) легкой степени (LSIL); третья группа — 21 женщина с интраэпителиальными плоскоклеточными поражениями шейки матки тяжелой степени (HSIL). Иммуногистохимическое исследование включало определение экспрессии Ki67 (5%; 10–15%; >15%) и оценку зоны распределения Ki67 в эпителии: экспрессия в пределах базального слоя, экспрессия в пределах 1/3 эпителия шейки матки, экспрессия в пределах 2/3 эпителия шейки матки.

Результаты. У женщин с хроническим цервицитом из группы NIL распределение Ki67 в пределах базального слоя эпителия шейки матки выявлено у 89,5% (n = 17) женщин, в пределах 1/3 эпителиального пласта шейки матки у 10,5% (n = 2) женщин, в 2/3 эпителия шейки матки — у 26,1% (n = 6) женщин. В группе женщин с LSIL экспрессия Ki67 обнаружена у 16,7% (n = 6) в базальном слое, у 38,9% (n = 9) в 1/3 эпителия шейки матки и у 44,4% (n = 16) в 2/3 эпителия шейки матки. В группе женщин с HSIL экспрессия Ki67 определялась у 14,3% (n = 3) женщин в 1/3 эпителия шейки матки, а у 85,7% (n = 18) в 2/3 эпителия шейки матки. Экспрессии в пределах базального слоя не было выявлено ни у одной женщины данной группы.

Экспрессия Ki67 = 5% определена у 21,8% (n = 5) женщин с NIL, у 2,8% (n = 1) женщин с LSIL. Экспрессия Ki67 = 10–15% наблюдалась у 39,1% (n = 9) женщин с NIL, у 38,9% (n = 14) женщин с LSIL и у 4,8% (n = 1) женщин с HSIL. Экспрессия более 15% выявлена у 39,1% (n = 9) женщин с NIL, у 58,3% (n = 21) женщин с LSIL и у 95,2% (n = 20) женщин из группы HSIL.

Выводы. Среди женщин с хроническим цервицитом и аномальной кольпоскопической картиной в 71,3% случаев выявляются плоскоклеточные интраэпителиаьные поражения. Экспрессия Ki67 и зона распределения Ki67 в эпителии шейки матки зависят от тяжести плоскоклеточных интраэпителиальных поражений шейки матки и могут быть использованы в качестве информативных биомаркеров, характеризующих заболевание. С увеличением тяжести SIL происходит повышение экспрессии Ki67 и расширение зоны распределения Ki67 в эпителии шейки матки.

Роль смотровых кабинетов Челябинской области в улучшении показателей 5-летней скорректированной выживаемости больных со злокачественными новообразованиями женских половых органов

Ключевые слова:
выживаемость, злокачественные новообразования женских половых органов, популяционный раковый регистр, смотровые кабинеты

Keywords:
the survival rate, malignant neoplasms of female genital organs, population-based cancer registry, inside the exam room

Бочкова А.Г.[1], **Доможирова А.С.**[1,2]

[1] ФГБОУ ВО «Южно-Уральский государственный медицинский университет» Минздрава России 454092, Российская Федерация, Челябинск, ул. Воровского, д. 64
[2] ГБУЗ «Челябинский областной клинический центр онкологии и ядерной медицины» 454087, Российская Федерация, Челябинск, ул. Блюхера, д. 42. E-mail: annabochkova7496@mail.ru

The role of the observation rooms of the Chelyabinsk region in improving the indicators of 5-year corrected survival of patients with malignant neoplasms of female genital organs

Bochkova A.G.[1], **Domozhirova A.S.**[1,2]

[1] South Ural State Medical University. 64 Vorovskogo str., Chelyabinsk, 454092, Russian Federation
[2] Chelyabinsk Regional Center of Oncology and Nuclear Medicine. 42 Blucher str., Chelyabinsk, 454087, Russian Federation. E-mail: annabochkova7496@mail.ru

Резюме

Неблагоприятные эпидемиологические тенденции в отношении злокачественных новообразований (ЗНО) женских половых органов диктуют необходимость постоянного совершенствования методов их профилактики, ранней диагностики на догоспитальном этапе. Среди функциональных подразделений отделений профилактики ЛПУ важная роль в решении поставленных задач отводится смотровым кабинетам (СК).

Abstract

Unfavorable epidemiological trends in malignant neoplasms (malignant tumors) of the female genital organs dictate the need for continuous improvement of methods of their prevention and early diagnosis in the prehospital. Among functional divisions of departments of prevention of treatment-and-prophylactic establishments the important role in the solution of objectives is given to observation offices.

Бесспорным лидером в структуре онкологической заболеваемости у женщин в РФ являются ЗНО органов репродуктивной системы. За 10-летний период прирост абсолютного числа заболевших в РФ злокачественными опухолями женской репродуктивной системы составило 29 881 человек (33%). Изучение показателей выживаемости больных с ЗНО вносит большие коррективы в работу онкологической службы регионов, позволяет правильно ориентировать вектор профилактической и лечебно-диагностической помощи, грамотно использовать ресурсы здравоохранения.

Цель исследования. Оценить результативность работы женских СК ЧО в улучшении показателей кумулятивной СкВ больных с ЗНО женских половых органов за 2005–2015 гг.

Материалы и методы. На основе базы данных ПРР ЧО впервые осуществлены расчеты показателей кумулятивной СкВ больных с ЗНО шейки матки (424), тела матки (421) и яичников (203), выявленных активно в СК ЧО (основная группа) и случаи ЗНО шейки матки (3702), тела матки (5558) и яичников (3679), выявленных при других обстоятельствах (диспансеризации, самостоятельном обращении и др.) (группа контроля) с учетом возраста заболевших, стадии заболевания с 2005 по 2015 гг. Расчеты показателей выживаемости осуществлены по классическим методам анализа данных на популяционном уровне.

Результаты. Ежегодно в женских кабинетах осматривается более 450 тыс. женщин в возрасте 18 лет и старше. В основной группе превалировало число больных с локализованным опухолевым процессом – общее число больных с диагнозом ЗНО шейки матки с I–II стадией заболевания составило 50,6% против 42,3% в группе контроля, с ЗНО тела матки – 86,9% против 80,2% соответственно. В отношении ЗНО яичников достоверных различий выявлено не было – более 60% всех случаев овариальных раков диагностируется на III–IVстадии (в основной группе – 61,8%, в группе контроля – 65,4%). При статистическом анализе данных по возрастным периодам в 2-х исследуемых группах достоверных различий не найдено. Наибольшее число больных с ЗНО шейки матки в основной группе и группе контроля находятся в возрастном диапазоне 40–59 лет (50% и 47% соответственно), т.е. пре-и менопаузального возраста. Для ЗНО тела матки и яичников на 10 лет старше – возрастная категория 50–69 лет (более 60%).

Заключение. Проведенный анализ базы ПРР ЧО за 10-летний период позволил установить положительную динамику в улучшении показателей 5-летней СкВ больных с ЗНО шейки и тела матки во всех возрастных группах со II–III стадией заболевания, выявленных активно в СК ЧО по сравнению с группой контроля: 78,2 и 45,1% против 70,6 и 39,9% соответственно для больных с диагнозом ЗНО шейки матки; 84 и 53% против 66,8 и 42,3% соответственно для больных с диагнозом ЗНО тела матки. В отношении овариальных раков достоверных различий в показателях 5-летней выживаемости выявлено не было (67,3 и 28,8% против 64,6 и 31,2% соответственно). Таким образом, СК – эффективная организационная модель вторичной профилактики рака на территории Челябинской области.

Программа повышения квалификации врачей акушеров-гинекологов по маммологии в Автономной некоммерческой организации дополнительного профессионального образования «Мосмед»

Ключевые слова:
рак молочной железы, онкологическая настороженность, программа тематического усовершенствования по онкомаммологии

Keywords:
brest cancer, oncological vigilance, interdisciplinare training course in oncomammology

Владимирцев В.А.[1], **Корженкова Г.П.**[2]

[1] АНОДПО «Мосмед». 125367, Российская Федерация, Москва, ул. Габричевского, д. 5, к. 3
[2] ФГБУ «Национальный медицинский исследовательский центр онкологии им. Н.Н.Блохина» Минздрава России. 115478, Российская Федерация, Москва, Каширское шоссе, д. 23
E-mail: educ@mosmed.ru

Programme of gynecologist training under the short-term interdisciplinare program “Deseases of the breast in the practice of obstetrician-gynecologist” in Autonomous non-profit organization of addicional professional education “Mosmed”

Vladimirtsev V.A.[1], **Korzhenkova G.P.**[2]

[1] Autonomous non-profit organization of addicional professional education “Mosmed”
5-3 Gabrichevskogo St., Moscow, 125367, Russian Federation
[2] National Medical Research Center of Oncology. N.N.Blokhin of the Ministry of Health of Russia
23 Kashirskoye shosse, Moscow, 115478, Russian Federation
E-mail: educ@mosmed.ru

Резюме

На примере реализации краткосрочной междисциплинарной программы «Заболевания молочных желез в практике акушера-гинеколога» показано участие лицензированной социально ответственной негосударственной образовательной организации дополнительного профессионального образования в повышении квалификации врачей первичного звена здравоохранения в области профилактики и ранней диагностики предопухолевых и опухолевых заболеваний молочных желез.

Abstract

On the example of the short course interdisciplinary program "Diseases of the breast in the practice of obstetrician-gynecologist" shows the educational opportunities of the licensed independent non-profit organization of additional professional education in the field of advanced training of obstetrician-gynecologists in the field of the oncomammology.

Цель. Подготовить 16-часовую краткосрочную междисциплинарную дополнительную профессиональную программу по маммологии и включить ее в ресурсную базу системы непрерывного медицинского образования для повышения квалификации врачей первичного звена здравоохранения.

Методы. Использован компетентностно-модульный подход с учетом профессиональных стандартов и квалификационных требований.

Результаты. Программа прошла экспертизу в Центре научно-методического обеспечения перехода на систему непрерывного медицинского и фармацевтического образования ФГБОУ ВО «РНИМУ им. Н.И. Пирогова», размещена на Портале Минздрава России (http://edu.rosminzdrav.ru) и доступна для выбора врачами в качестве программ повышения квалификации в системе традиционного и непрерывного образования. В 2017 г. на шести циклах тематического усовершенствования было обучено 166 врачей акушеров-гинекологов из Москвы и Московской области. Кроме того, на выездном цикле прошли повышение квалификации 42 врача из гг. Севастополя и Симферополя. После итоговой аттестации слушатели получили удостоверения о повышении квалификации установленного образца, а зарегистрированные на Портале НМО Минздрава России – кредитные балы.

Заключение. Программа была подготовлена в рамках межрегионального проекта «Онкологические риски заболеваний молочных желез», реализуемого под эгидой Общероссийского общественного движения «За здоровую Россию». Ее актуальность определяется необходимостью повышения качества ранней диагностики, лечения и профилактики доброкачественных и злокачественных заболеваний молочных желез врачами первичного амбулаторно-поликлинического звена здравоохранения. Методическая особенность программы заключается в проблемной междисциплинарной организации лекционно-семинарских и практических занятий, которые проводятся высококвалифицированными преподавателями разных специальностей: акушерами-гинекологами, онкологами и лучевыми диагностами. В результате освоения программы слушатели углубляют и расширяют свои профессиональные компетенции, включая онкологическую настороженность и навыки использования в профессиональной деятельности современных методов лучевой диагностики, лечения и профилактики предопухолевых и опухолевых заболеваний молочных желез. Продвижение программы в регионы направлено на помощь практическому здравоохранению в области профилактики и раннего выявления опухолевых заболеваний молочных желез, расширение медицинского образовательного пространства, развитие рынка образовательных услуг и увеличение доступности качественного дополнительного медицинского образования.

Заболеваемость злокачественными новообразованиями, ассоциированными с вирусом папилломы человека, в Тульской области

Ключевые слова:
злокачественные новообразования, вирус папилломы человека, заболеваемость, смертность

Волков В.Г., Сурвилло Е.В.

ФГБОУ ВО «Тульский государственный университет» Минобрнауки РФ
300012, Российская Федерация, Тула, пр. Ленина, 92
E-mail: kaf-aig@yandex.ru

The incidence of malignant neoplasms, associated with HPV, in the Tula region

Keywords:
malignant neoplasms, human papillomavirus, morbidity, mortalit

Volkov V.G., Survillo E.V.

Tula State University
92, prospect Lenina, Tula 300012, Russian Federation
E-mail: kaf-aig@Yandex.ru

Резюме

Приводятся данные о заболеваемости и смертности от злокачественных новообразований, ассоциированных с вирусом папилломы человека (ВПЧ), в Тульской области за 2016 г.

Abstract

Data on morbidity and mortality from malignant neoplasms associated with the human papilloma virus (HPV) in the Tula region in 2016 are presented.

У женщин ВПЧ является причиной более половины всех онкологических заболеваний в мире, обусловленных инфекцией [1, 3, 5].

Цель исследования. Проанализировать заболеваемость и смертность от ВПЧ ассоциированных злокачественных заболеваний в отдельном регионе РФ.

Пациенты и методы. Проведен анализ данных государственной медицинской статистики за 2016 год [4]. Заболеваемость представлена в абсолютных цифрах и в («грубых» и стандартизованных) показателях на 100 тыс. населения.

Результаты. В 2016 г. в Тульской области впервые выявлено 6883 злокачественных новообразований (в том числе 3815 (55,4%) у пациенток женского пола). Снижение данного показателя по сравнению с 2015 г. составило 2,3%. Ранжирование заболеваемости злокачественными новообразованиями связанными с ВПЧ представлено следующим образом: на 1-м месте заболевания прямой кишки, ректосигмовидного соединения, ануса (С19–21) — 376 (25,02/11,59); на 2-м ранговом месте заболевания шейки матки (С53) — 229 (27,77/18,46); далее гортань (С32) — 80 (5,32/2,94); гортаноглотка (С12,13) — 57 (3,79/2,14); язык (С01,02) — 58 (3,86/2,27); вульва (С51) — 33 (4,00/1,19); ротоглотка (С10) — 18 (1,20/0,73); влагалище (С52) — 9 (1,09/0,42) и половой член (С60) — 9 (1,33/0,83). Всего выявлено 869 случаев, что составило — 12,6%. Согласно статистическим данным, в структуре онкологической заболеваемости населения РФ в 2015 г. опухоли, ассоциированные с ВПЧ-инфекцией, занимали около 10% от общей заболеваемости [2].

Смертность от злокачественных новообразований (С00–96) — всего умерло — 3852 (256,30/121,37). В том числе, если рассматривать ВПЧ ассоциированные опухоли: прямая кишка, ректосигмовидное соединение, анус (С19–21) — 250 (16,63/7,13); гортань (С32) — 61 (4,06/1,98); шейка матки (С53) — 83 (10,07/6,00). Данные по смертности от опухолей глотки, вульвы, влагалища и полового члена носят ориентировочный характер, так как отдельно по каждой из этих локализаций данные в формах государственной отчетности по смертности населения отсутствуют.

Проведенный нами анализ еще раз продемонстрировал, что заболеваемость и смертность от злокачественных опухолей, ассоциированных с ВПЧ, достаточно велики. Отмечена тенденция к омоложению данных патологий, рост инвалидности среди женщин и мужчин трудоспособного возраста, они не только охватывают наиболее активную, социально значимую часть женского и мужского населения Тульской области, но и являются общемировой проблемой.

Заключение. Профилактическая вакцинация против ВПЧ высокого онкогенного риска, которая до сих пор не включена в Национальный календарь профилактических прививок РФ, дает обоснованную надежду на успехи в борьбе с раком шейки матки и другими ВПЧ ассоциированными злокачественными новообразованиями.

Список литературы

1. Костин А. А., Старинский В. В., Самсонов Ю. В., Асратов А. Т. Анализ статистических данных о злокачественных новообразованиях, ассоциированных с вирусом папилломы человека. Исследования и практика в медицине. 2016;3 (1):66–78. DOI: 10.17709/2409–2231–2016–3-1–9
2. Грецова О. П., Костин А. А., Самсонов Ю. В., Петрова Г. В., Простов М. Ю., Простов Ю. И. Заболеваемость и смертность от злокачественных новообразований, ассоциированных с вирусом папилломы человека. Исследования и практика в медицине. 2017;4 (3):33–50. DOI: 10.17709/2409–2231–2017–4-3–4
3. Volkov VG, Zacharova TV, Koroleva LN. Human papillomavirus 16/18 types among young women from Tula (Russia). J Low Genit Tract Dis. 2003;7 (1):3–5.
4. Злокачественные новообразования в России в 2016 году (заболеваемость и смертность). Под ред. А.Д.Каприна, В.В.Старинского, Г.В.Петровой. М., 2018, 250 с.
5. Волков В.Г., Захарова Т.В. Опыт применения СО2-лазерной хирургии в комплексном лечении патологии шейки матки, ассоциированной с вирусом папилломы человека. Вестник новых медицинских технологий. 2000;7(1):95-97.

Лечение атрофического вульвовагинита у пациенток после хирургического лечения рака молочной железы и адъювантной терапии

Ключевые слова:
мастэктомия,
адъювантная терапия,
рак молочной железы,
ультразвуковая кавитация

Keywords:
mastectomy, adjuvant therapy, breast cancer, ultrasonic cavitation

Гайдарова А.Х., Котенко Н.В.

ФГБУ «Национальный медицинский исследовательский центр реабилитации и курортологии» Министерства здравоохранения Российской Федерации
121099, Российская Федерация, Москва, Новый Арбат, д. 32. E-mail: gaydarova88@mail.ru

Treatment of atrophic vulvovaginitis in patients after surgical treatment of breast cancer and adjuvant therapy

Gaydarova A.Kh., Kotenko N.V.

National Medical Research Center for Rehabilitation and Balneology of the Ministry of Health of the Russian Federation . 32 Novy Arbat, Moscow 121099, Russian Federation. E-mail: gaydarova88@mail.ru

Резюме

Проведено клиническое исследование 65 женщин, которые были разделены на две группы: 1-я группа (n = 42) женщины после мастэктомии, химиотерапии цитостатиками и гормонотерапии, 2-я группа (n = 23) контрольная. Всем пациенткам проведен курс ультразвуковой кавитации с последующим применением лиофилизата лактобактерий во влагалище. После лечения отмечалось достоверное снижение условно-патогенной аэробной флоры влагалища в 1-й группе исследования.

Abstract

A clinical study was conducted in 65 women who were divided into two groups: the 1st group (n = 42) women after mastectomy, chemotherapy with cytostatics and hormone therapy, the 2nd group (n = 23) control. All patients underwent a course of ultrasonic cavitation followed by the use of lactophilic lactobacilli in the vagina. After treatment, there was a significant decrease in the conditionally pathogenic aerobic flora of the vagina in group 1 of the study.

Цель исследования. Изучение качественного состава разных групп микробиоценоза нижнего отдела генитального тракта у пациенток после лечения рака молочной железы с выявленными неспецифическими вульвовагинитами.

Пациенты и методы. Проведено клинико-лабораторное обследование 65 женщин в возрасте 45 ± 4,7 лет, которые были разделены на две группы: 1-я группа (n = 42) женщины после мастэктомии, 4–6 курсов полихимиотерапии цитостатиками (стандартные схемы) и на фоне приема антиэстрогенов; 2-я группа (n = 23) женщины без онкологических заболеваний в анамнезе, не предъявляющие гинекологических жалоб на момент исследования.

Результаты. В ходе проведения микроскопического исследования отделяемого заднего свода влагалища и цервикального канала выявлено, что у пациенток 1-й группы вагинальный биоценоз был представлен ассоциациями условно-патогенных микроорганизмов. Наиболее часто выделялись *Staphylococcus spp.*, представители семейства *Enterobacteriaceae, Streptococcus spp.*, в этиологически значимых показателях плотности колонизации $10^{\wedge 4}$ и выше КОЕ/мл. Анализ видового состава выделенных микроорганизмов показал, что среди стафилококков доминировали коагулазонегативные представители рода – *S. saprophiticus, S. epidermidis, S. warneri.* Среди представителей энтеробактерий были выявлены *E. coli и K. pneumoniae*, стрептококковая компонента биоценоза, была представлена *S. agalactiae и S.mitis.*

Видовая структура условно-патогенных бактерий у пациенток группы сравнения была менее разнообразной. У всех женщин были обнаружены морфотипы *Lactobacillus spp.* $10^{\wedge 6\text{-}7}$ КОЕ/мл, при проведении бактериологического исследования у данной группы женщин состав биоценоза чаще был представлен непатогенными стафилококками – *S. Epidermidis, S. saprophiticus, Corynebacterium spp., S. agalactiae, E. coli.*

В результате проводимого лечения низкочастотной ультразвуковой кавитацией водным раствором хлоргексидина биглюконата 0,05% 200 мл, 10 процедур, с последующим применением препарата лиофилизированной культуры лактобактерий L. casei rhamnosus Doderleini по 1 капсуле интравагинально 14 дней, выявлена достоверная эффективность снижения колличественного состава условно-патогенной флоры влагалища приемущественно аэробных условно-патогенных микроорганизмов. У всех пациенток первой группы показатель плотности колонизации аэробных условно-патогенных представителей микробиоценоза составил менее $10^{\wedge 2}$ КОЕ/мл. В группе сравнения достоверного увеличения лакто и бифидобациллярной флоры не произошло.

Заключение. Состав вагинального микробиоценоза у пациенток с вульвовагинитами после радикального лечения рака молочной железы и адъювантной терапии характеризовался преобладанием аэробных представителей семейств *Enterobacteriaceae* и *Staphylococcaceae*.

Антивирулентная комплексная терапия ультразвуковой кавитации в сочетании с применением лактобактерий интравагинально, является патогенетически обоснованным методом с высоким уровнем эффективности и безопасности. Данный метод может быть альтернативой лечебных схем антибактериальной терапии и применяться при лечении вульвовагинитов у пациенток после радикального лечения рака молочной железы.

Роль клинического обследования молочных желез в скрининге рака у женщин

Ключевые слова:
клинический осмотр молочных желез, онкологический скрининг, рак молочной железы, маммолог, маммография, ультразвуковое исследование молочных желез

Keywords:
clinical examination of mammary glands, cancer screening, breast cancer, mammalogist, mammography, ultrasound examination of mammary glands

Геращенко Я.Л.[1], **Черниченко И.И.**[1], **Хаджиева Э.Д.**[2], **Лоншакова А.С.**[1]

[1] Медицинское учреждение «Белая роза»
196084, Российская Федерация, Санкт-Петербург, Московский проспект, д. 104, корп. 3
[2] ФГУП «Национальный медицинский исследовательский центр им. В.А. Алмазова»
191014, Российская Федерация, Санкт-Петербург, ул. Аккуратова, 2
E-mail: 9119736687@mail.ru

The role of clinical examination of mammary glands in screening for cancer in women

Gerashchenko Ya.L.[1], **Chernichenko I.I.**[1], **Khadzhieva E.D.**[2], **Lonshakova A.S.**[1]

[1] Medical institution "White rose"
104/3 Moskovsky prospect, St. Petersburg 196084, Russian Federation
[2] Almazov National Medical Research Centre of the Ministry of Health of the Russian Federation
2 Akkuratova str., St. Petersburg 197341, Russian Federation
E-mail: 9119736687@mail.ru

Резюме

В статье отражены особенности 6-летнего этапа работы маммологической службы учреждения негосударственной формы собственности: Медицинского учреждения «Белая роза» Санкт-Петербург, при выполнении задач раннего выявления рака молочных желез (РМЖ). Проведено сравнение разных методов обследования.

Abstract

The article reflects the peculiarities of the 6-year stage of mammology service of the non-state form of ownership: medical institution "Belaya Roza" in St. Petersburg, when performing the tasks of early detection of breast cancer. Comparison of different methods of examination is carried out.

На современном этапе основная проблема РМЖ состоит не только в усовершенствовании методов лечения, но и в поиске оптимальных путей его ранней и точной диагностики.

Цель исследования: представить альтернативные существующей государственной системе возможности организации обследования женщин с целью раннего выявления РМЖ в негосударственном некоммерческом учреждении — медицинском учреждении «Белая роза» (Санкт-Петербург), оценить эффективность его работы, сравнить диагностическую ценность методов обследования.

Материалы и методы. Ретроспективно проанализированы медицинские карты (МК) более 164 000 женщин, обследованных в МУ «Белая роза», за период с 2012 по 2018 гг. Все пациентки распределены на три возрастные группы 18–40 лет, 41–60 лет и старше 60 лет. Регистрация данных в электронной МК и статистический анализ показателей проводились в «Системе Автоматизации Медико-Страхового Обслуживания Населения» КПС «Самсон», версия 2.5 (ООО «Самсон Групп»).

Интервал обследования 1 год.

Статистические данные представлены в виде среднего арифметического ± стандартная ошибка среднего.

Методы обследования: анамнестический, осмотр, пальпация, забор ЦМ отделяемого из сосков (по показаниям), ультразвуковое исследование (УЗИ) МЖ и органов малого таза (ОМТ), рентгеновская маммография (ММГ).

Критерии оценки наличия и отсутствия патологии МЖ основывался на стандартных рентгенологических, УЗ, пальпаторных сведениях о толщине, плотности, размерах и соотношении тканей для разных возрастных групп, классификации BI-RADS, лабораторным показателям.

Результаты. За период с 2012 по 2017 гг. включительно обследованы более 164 000 женщин (11 931 — в 2012 г., 16 866 — в 2013 г., 22 416 — в 2014 г., 26 101 — в 2015 г. 43 526 — в 2016 г., 43 487 в 2017 г.) (27 388 ± 4102 в год). Диагностировано 962 случая РМЖ: 210 (1,76%) — в 2012 г., 118 (0,69%) — в 2013 г., 241 (1,07%) — в 2014 г., 130 (0,49%) — в 2015 г., 136 (0,31%) — в 2016 г., 127 (0,29%) в 2017 г. (160 ± 21 за год).

Анализ заболеваемости РМЖ за 2017 г.: ЗНО соска и ареолы МЖ — 2 ЗНО центральной части МЖ — 9, ЗНО верхневнутреннего квадранта МЖ — 8, ЗНО нижне-внутреннего квадранта МЖ — 11, ЗНО верхнее-наружного квадранта МЖ — 63, ЗНО нижнее-наружного квадранта МЖ — 7, поражение МЖ, выходящее за пределы вышеуказанных локализаций — 9, ЗНО МЖ не уточненной части — 18, всего — 127.

При сравнении методов диагностики основных нозологических форм заболеваний МЖ, диагноз РМЖ установили у женщин: маммологи в 2014 г. — 236, в 2015 г. — 94, в 2016 г. — 108 (146 ± 45); рентгенологи: в 2014 г. — 55, в 2015 г. — 20; в 2016 г. — 30 (35 ± 10); УЗИ: в 2014 г. — 64; в 2015 г. — 35; в 2016 г. — 43 (47 ± 8).

По результатам комплексного обследования, пациентки с образованиями, требующими верификации и подозрением на РМЖ и РО, направлены в специализированные центры.

Выводы. В комплексном обследовании врачи маммологи, гораздо чаще и точнее устанавливали диагноз РМЖ, чем рентгенологи и врачи УЗИ, что говорит о ценности и точности метода клинического осмотра. Комбинация данных клинического осмотра, рентгенологическая и УЗ картина могут дополнять друг друга и способствовать установлению верного диагноза. Использование опыта МУ «Белая роза» (Санкт-Петербург) по стандартизации обследования МЖ и маршрутизации пациенток, может улучшить показатели раннего выявления, заболеваемости РМЖ, повлиять на качество и продолжительность жизни женщин, служить отправной точкой для планирования программ регионарного скрининга.

Комбинированная тактика диагностики и лечения предраковых заболеваний шейки матки

Ключевые слова:
«see and treat», CIN

Keywords:
«see and treat», CIN

Голубенко А.Е., Кирсанова В.А., Коротких Н.С.

ООО «Орловский центр кольпоскопии»
302040, Российская Федерация, Орёл. пер. Кинопрокатный, д. 2
E-mail: golubr@mail.ru

Combined tactics of diagnostics and treatment of cervical intraepitelial neoplasia

Golubenko A.E., Kirsanova V.A., Korotkikh N.S.

Oryol Center of Colposcopy
2 per. Kinoprokatnyi, Orel 302040, Russian Federation
E-mail: golubr@mail.ru

Резюме

Представлены данные о лечении 48 пациенток с заболеваниями шейки матки использованием тактики «see and treat». Процент выявления предраковых заболеваний шейки матки составил 75,1%. Тактика «see and treat» в диагностике и лечении заболеваний шейки матки является эффективным методом.

Abstract

Data are presented on the treatment of 48 patients with cervical disease using the "see and treat" tactics. The percentage of detection of precancerous diseases of the cervix was 75.1%. The tactic of "see and treat" in the diagnosis and treatment of cervical disease is an effective method of diagnosis and treatment.

Диагностика и лечение предраковых заболеваний шейки матки является важной составляющей вторичной профилактики рака шейки матки, в отсутствии в РФ организованного скрининга данной патологии.

Цель исследования. Оценить приемлемость использования тактики «see and treat» для выявления и лечения предраковых заболеваний шейки матки.

Материалы и методы. Расширенная кольпоскопия проводилась на кольпоскопе «Olympus OCS-500» (Япония), с аналоговой видеосистемой. Документация кольпоскопических находок и архивирование кольпофотографий выполнено с помощью программного обеспечения «MEDVisor EVA v.4.0» и цифровой видеокамеры «Scaner», интегрированной в оптическую систему кольпоскопа. Радиохирургическая эксцизия шейки матки выполнена на аппарате «Dr Oppel ST-511», при помощи стандартных LLETZ-электродов различного диаметра. Все случаи радиохирургической эксцизии шейки матки выполнены под кольпоскопическим контролем. 33 пациентки, имевшие в анамнезе роды, с выявленной при расширенной кольпоскопии аномальной кольпоскопической картиной 1 и 2 степени (по Международной классификации кольпоскопических терминов, IFCPC, 2011), были подвергнуты радиохирургической эксцизии шейки матки с гистологическим исследованием биоптатов. Выбор типа эксцизии осуществлялся в соответствии с классификацией Prendeville (2003). Также всем пациенткам проведено стандартное цитологическое исследование цервикальных мазков с экзо- и эндоцервикса.

Результаты. Нами было проведены лечебно-диагностические мероприятия в рамках тактики «see and treat» у 48 пациенток. У 20 пациенток (45,5%) гистологически верифицирована CIN I. У 4 пациенток CIN II (9,1%), у 9 пациенток CIN III (20,5%). Таким образом, общая частота выявления CIN составила 33 случая (75,1%). В 15 случаях (34,9%) была выявлена фоновая патология шейки матки: хронический цервицит и лейкоплакия.

Атипические клетки, а также цитологические изменения соответствующие дисплазии эпителия не выявлены ни в одном случае.

Выводы. Тактика «see and treat» является высокоэффективным инструментом выявления предраковых заболеваний шейки матки. Общая частота выявления и лечения предраковых заболеваний, по нашим данным, составила 75,1%. Стандартное цитологическое исследование цервикальных мазков, по нашим данным, имеет низкую диагностическую ценность для выявления предраковых заболеваний шейки матки.

Фиброаденома молочных желез у девочек-подростков (клинические наблюдения)

Ключевые слова:
девочки-подростки, молочная железа, масталгия, фиброаденома

Гуменюк О.И.

ГБОУ ВПО «Саратовский государственный медицинский университет им. В.И. Разумовского» 410012, Российская Федерация, Саратов, ул. Большая Казачья, д. 112. E-mail olgachap@rambler.ru

Fibroadenoma of the breast in adolescent-girls (clinical cases)

Keywords:
adolescent-girls, breast, mastalgia, fibroadenoma

Gumeniuk O.I.

Saratov State Medical University. 112 Bol'shaya Kazachia str., Saratov 410012, Russian Federation
E-mail olgachap@rambler.ru

Резюме

Проведено обследование 2085 девочек-подростков в возрасте 10–18 лет. Фиброаденома молочных желез диагностирована у 4 девушек, с наследственной расположенностью к заболеваниям молочной железы, выраженной масталгией, патологией щитовидной железы и яичников.

Abstract

The study included 2085 adolescent-girls (aged 10–18 yrs). Fibroadenoma of the breast diseases was diagnosed in 4 girls with hereditary predisposition to breast diseases, mastalgia, thyroid and ovarian pathology.

Фиброаденома — доброкачественная опухоль молочной железы, с распространенностью, по некоторым данным, в 3% случаев и являющаяся одним из факторов риска развития рака молочной железы. У детей и подростков фиброаденома занимает второе место по частоте выявляемых опухолей, распространенность ее в детской популяции колеблется от 4 до 63%, в 10–15% описаны случаи множественных фиброаденом.

Цель исследования: установить частоту и клинические особенности фиброаденом молочных желез у девочек подросткового возраста.

Пациенты и методы. Проведено анкетирование и осмотр 2085 девочек-подростков в возрасте 10–18 лет (средний возраст 15,8 ± 3,1 года), учащихся средних образовательных школ и учреждений начального и среднего профессионального образования г. Саратова и области. При анкетировании использовалась собственная анкета, разработанная на основе анкеты «Оценка менструальной функции у девочек-подростков» (А. А. Баранов, В. Р. Кучма, Л. М. Сухарева). Анкета содержала вопросы о состоянии молочных желез и особенностях менструаций. Субъективная оценка (интенсивность) боли при масталгиях осуществлялась по цифровой (10-балльной шкале) рейтинговой шкале (NRS). При наличии жалоб на масталгии, выявленных изменениях при осмотре и пальпации, проводилось ультразвуковое исследование (УЗИ) молочных желез, щитовидной железы, органов малого таза. Статистический анализ осуществлялся при помощи программ Microsoft Excel 2007 и критерия Манна–Уитни. Критический уровень значимости при проверке статистических гипотез принимался при $p < 0,05$.

Результаты. При анализе анкет выявлено 38% девушек с циклической и 2% — с постоянной масталгией. Пальпируемые образования в молочной железе выявлены в 10% случаев. При проведении УЗИ у девочек-подростков с масталгией диагностированы кисты молочных желез у 13% обследованных; у 4 девушек (15–17 лет) выявлена фиброаденома молочной железы (0,2%). Во всех клинических случаях фиброаденом у пациенток имела место постоянная масталгия (4–6 баллов) с усилением болевого синдрома ($p = 0,03$) в предменструальный период (6–10 баллов) и дисменорея средней степени тяжести с интенсивностью болевого синдрома по шкале NRS (6–8 баллов). Обращал на себя внимание тот факт, что болевой синдром был длительным (более года), воспринимался пациентками и их мамами, как вариант нормы течения подросткового периода и не являлся поводом для беспокойства и обследования. Во всех случаях прослеживалась наследственная предрасположенность по патологии молочных желез у родственниц по женской линии (в двух случаях — дисплазия, в двух — рак молочных желез). У трех пациенток выявлена асимметрия молочных желез, фиброаденома диагностирована в большем по объему органе. У одной девушки имела место двусторонняя гипертрофия молочных желез. При УЗИ молочных желез фиброаденомы визуализировались как одиночное образование, в двух случаях в верхнем наружном квадранте, в двух других — в позадисосковой области в виде округлых изоэхогенных образований, с четкими, ровными контурами, диаметром 20–40 мм. При допплерографии в 100% случаев визуализировалась скудная периферическая васкуляризация («огибающий» тип кровотока), что свидетельствовало о «стабилизации» (отсутствии роста) фиброаденом. При УЗИ органов малого таза у двух пациенток диагностирована фолликулярная киста яичника. У всех четырех девушек с фиброаденомами диагностирована патология щитовидной железы: у троих — диффузный эндемический зоб, у одной — хронический аутоиммунный тиреоидит, эутиреоидное состояние.

Выводы. В проведенном исследовании частота выявления фиброаденом молочных желез составила 0,2%. Во всех случаях отмечалась наследственная предрасположенность по патологии молочных желез, низкая онконастороженность со стороны пациенток и их матерей, жалобы на масталгии, патология щитовидной железы и дисменорея, что подтверждает полифакторную этиологию фиброаденом и необходимость введения скрининговых программ диагностики заболеваний молочных желез в педиатрической практике.

Значение ежегодного ультразвукового эхографического поликлинического скрининга в снижении частоты заболеваемости раком эндометрия

Ключевые слова:
рак эндометрия,
ультразвуковой скрининг

Keywords:
endometrial cancer,
ultrasound screening

Демидов В.Н.[1], Портнова Н.И.[2], Полякова Ю.В.[2], Байцур М.В.[2]

[1] ФГБУ «Научный центр акушерства гинекологии и перинатологии им. академика В.И. Кулакова» Минздрава России. 117997, Российская Федерация, Москва, ул. Академика Опарина, д. 4
[2] ФГБУ «Поликлиника №1» Управления делами Президента Российской Федерации
119002, Российская Федерация, Москва, пер. Сивцев Вражек, д. 24/28
E-mail: niportnova@yandex.ru

The value of yearly ultrasound polyclinical screening in reducing of the incidence of endometrial cancer

Demidov V.N.[1], Portnova N.I.[2], Polyakova Yu.V.[2], Baitsur M.V.[2]

[1] Research Center for Obstetrics, Gynecology and Perinatology Ministry of Healthcare of Russian Federation. 4 Akademika Oparina str., Moscow 117997, Russian Federation
[2] State Polyclinic of President Administration
24/28 Sivtsev Vrazhek per., Moscow 119002, Russian Federation
E-mail: niportnova@yandex.ru

Резюме

Проведение ежегодного эхографического поликлинического скрининга – важное диагностическое мероприятие, способствующее заметному снижению заболеваемости раком эндометрия.

Abstract

Yearlyl polyclinical ultrasound screening – important diagnostic measure promoting significant decrease of the incidence of endometrial cancer.

Ранняя диагностика и профилактика злокачественных новообразований являются одной из наиболее важных задач современного здравоохранения. Общеизвестно, что рак тела матки в большинстве случаев является вторичным и возникает в результате злокачественной трансформации атипической, рецидивирующей железисто-кистозной гиперплазиии и аденоматозных полипов.

Цель исследования. Оценить эффективность проведения ежегодного эхографического скрининга для выяснения возможности снижения частоты возникновения рака эндометрия на основании раннего выявления указанных выше патологических образований.

Материалы и методы. За 12-летний период наблюдения число женщин, которым проводили ежегодный ультразвуковой поликлинический скрининг, варьировалось от 12 217 до 17 506 и составляло в среднем 16 012 человек. Возраст обследованных нами женщин колебался от 15 до 95 лет, что составило в среднем 54,7 года. Причем, более чем у половины пациенток (в 54,3%), он превышал 50 лет.

Результаты. В результате проведенного исследования было установлено, что различная доброкачественная патология эндометрия из всех обследованных нами женщин была выявлена у 1556 и рак эндометрия — у 75. При этом стандартизированный показатель заболеваемости раком эндометрия у этой группы женщин оказался равен 38. В тоже время анализ статистических данных показал, что у женщин этой возрастной группы он должен бы быть равен 56,7. Следовательно, представленные данные свидетельствуют о том, что своевременное выявление при ежегодном эхографическом скрининге потенциально злокачественной патологии эндометрия позволило снизить частоту рака этой локализации на 47,8%.

Выводы. Проведение ежегодного эхографического поликлинического скрининга является важным диагностическим мероприятием, способствующем заметному снижению заболеваемости раком эндометрия.

Способ прогнозирования злокачественных новообразований женской половой сферы с помощью анкетирования

Ключевые слова:
злокачественные новообразования женской половой сферы, анкетный скрининг, группы риска

Keywords:
malignant neoplasms of the female genital system, questionnaire screening, risk groups

Ершов А.М., Малашенко В.Н., Ершова Ю.В.

ФГБОУ ВО «Ярославский государственный медицинский университет» Минздрава России
150000, Российская Федерация, Ярославль, ул. Революционная, д.5
E-mail: alesha95951@mail.ru

A method of predicting malignant neoplasms of the female genital system using questionnaires

Ershov A.M., Malashenko V.N., Ershova Yu.V.

Yaroslavl State Medical University of the Ministry of Health of the Russian Federation
5 Revolyutsionnaya str., Yaroslavl, 150000, Russian Federation
E-mail: alesha95951@mail.ru

Резюме

Цель — упрощение и увеличение точности анкетного метода прогнозирования злокачественных новообразований (ЗН) женской половой сферы для последующей компьютерной обработки данных и автоматизированного формирования диспансерных групп риска без участия врача. Материалы и методы. Работа выполнена на основе статистической обработки данных, полученных методом анкетирования 226 женщин. Анкета включала 82 пункта: 19 открытых вопроса и 63 — с выбором ответа. Была создана многофакторная модель, при разработке которой, кроме данных анкетирования, использовались материалы из историй болезней анкетируемых пациентов и данные гистологических исследований. Анализ данных был проведен с помощью программ Statistica 10.0 и MedCalc 12.7.0. Результаты. Выполнен ROC-анализ анкетных данных и выявлено 18 значимых предикторов ЗН женской половой сферы. На их основе выведена формула для подсчета прогностического коэффициента риска развития ЗН женской половой сферы с чувствительностью 86,4% и специфичностью 84,2%. Выводы: Выполненные разработки позволят создать компьютерную программу автоматизированной обработки анкет по формированию групп риска ЗН женской половой сферы и диспансерного наблюдения. Внедрение анкетного скрининга через интернет с последующей компьютерной обработкой результатов без непосредственного участия врачей увеличит охват женского населения РФ профилактическим мероприятиями ЗН женской половой сферы. Данная программа может освободить врачам время на прием первичных больных, а также повысить онкологическую настороженность у женского населения РФ.

Abstract

Purpose. Simplify and increase the accuracy of the questionnaire method of predicting malignant neoplasms (MN) of the female genital system for subsequent computer processing and automated dispensary at risk without the doctor. Materials and methods. The work was based on statistical data received by surveying 226 women. The questionnaire included 82 items: 19 open-ended questions, 63 — with a choice of response. It was established multifactor model, the development of which, in addition to the survey data were used materials from the medical histories of patients and respondents data histological studies. Data analysis was performed using Statistica 10.0 and MedCalc 12.7.0 programs. Results. The ROC-analysis was performed and the questionnaire data revealed 18 significant predictors of MN of the female genital system. On their basis we created the formula for calculating the prognostic factor of risk of development of MN of the female genital system with a sensitivity 86,4% and a specificity of 84,2%. Conclusions: the completed developments allow to create a computer program for automated processing of profiles on the formation of risk groups of MN of the female genital system and clinical supervision. The introduction of a screening questionnaire over the Internet with subsequent computer processing of the results without the direct involvement of doctors will increase the coverage of the female population of the Russian Federation activities related to the prevention of malignant neoplasms of the female genital system. It can free up time for physicians to receive primary patients, as well as improve oncological vigilance of the female population of the Russian Federation.

Цель исследования. На основе многофакторного статистического анализа результатов анкетного скрининга условно здоровых женщин и женщин со злокачественными новообразованиями (ЗН) женской половой сферы, выявить статистически значимые предикторы ЗН, позволяющие создать компьютерною программу по формированию групп риска для диспансерного наблюдения без участия врача.

Материалы и методы. Работа выполнена на основе статистической обработки данных с помощью создания многофакторной модели, полученных методом анкетирования 226 женщин, разделенных на 2 группы: имеющие ЗН женской половой сферы (125) и условно здоровые (101). Кроме данных анкетирования в работе были использованы материалы из историй болезни пациентов и данные гистологического исследования. Анализ данных был проведен с помощью программ Statistica 10.0 и MedCalc12.7.0.

Результаты. Впервые, на основе применения многофакторного статистического ROC анализа 82 вопросов

и ответов анкетируемых женщин, нами выявлены 18 статистически достоверных предикторов ЗН женской половой сферы, с помощью которых можно формировать группы риска: 1. Возраст (В) ($p < 0,0001$); 2. Нарушения менструального цикла (НМЦ) ($p = 0,0011$); 3. Раннее начало половой жизни (РНПЖ) ($p = 0,0002$); 4. Наличие ВМС в течение жизни (ВМС) ($p = 0,0164$); 5. Активный образ жизни (АОЖ) ($p = 0,0576$); 6. Наличие абортов в анамнезе (Аб) ($p < 0,0001$); 7. Наличие разрывов шейки матки в родах (РзШМ) ($p = 0,0006$); 8. Наличие миомы матки (ММ) ($p = 0,0231$); 9. Работа, связанная с тяжелым физическим трудом (ТФТ) ($p = 0,0023$); 10. Снижение массы тела (ИМТ) ($p < 0,0001$); 11. Длительное проживание в военных городках, войск ПВО (ПВО) ($p = 0,0086$); 12. Проблемы с зачатием ребенка (ПЗР) ($p = 0,0057$); 13. Стрессы, психологические перегрузки, переживания (СПП) ($p = 0,0001$); 14. Кровотечения из половых путей (КПП) ($p < 0,0001$); 15. Наличие сахарного диабета (СД) ($p = 0,0003$); 16. Наличие заболеваний сердечно-сосудистой системы (ССЗ) ($p < 0,0001$); 17. Наличие рака молочной железы у родственников (РМЖ у Р) ($p = 0,0007$); 18. Наличие раков другой локализации у родственников (ДР у Р) ($p = 0,0135$). Уровень статистической значимости очень высокий, т. к. $p \leq 0,001$. Площадь под ROC кривой составила 0,893; стандартная ошибка — 0,0215; Процент правильно классифицированных случаев — 86,4% (говорит о том, что в 86 случаях у нас будет подтверждение ЗН женской половой сферы). Критерием ценности и координаты ROC-кривой являются все значения выше >–0,7566 с чувствительностью 86,4 и специфичностью 84,2. Эти показатели отражают шансы поставить правильный диагноз заболевания у больных и здоровых людей. Чувствительность определяется как доля пациентов, действительно имеющих заболевание среди тех, у кого тест был положительным. Специфичность определяется как доля людей, не имеющих заболевания среди всех, у кого тест оказался отрицательным.

Выводы: 1. Многофакторный статистический ROC-анализ 82 вопросов и ответов анкетируемых женщин позволил нам выявить 18 статистически достоверных предикторов ЗН женской половой сферы, с помощью которых можно научно обоснованно формировать группы риска, для проведения регулярных профилактических мероприятий с определенными обследованиями. 2. Выведена формула по подсчету прогностического коэффициента с чувствительностью 86,4 и специфичностью 84,2 (в целях безопасности формулу не представляем, будет запатентована). 3. Полученные результаты необходимы для создания компьютерной программы и разработки автоматизированной системы тестирования на сайтах больниц и поликлиник города Ярославля.

Заключение. Выполненные разработки позволят создать компьютерную программу автоматизированной обработки анкет по формированию групп риска ЗН женской половой сферы и диспансерного наблюдения. Внедрение анкетного скрининга через интернет с последующей компьютерной обработкой результатов без непосредственного участия врачей увеличит охват женского населения РФ профилактическим мероприятиями ЗН женской половой сферы. Данная программа может освободить врачам время на прием первичных больных, а также повысить онкологическую настороженность у женского населения РФ.

Особенности иммуногистохимической картины в разных биологических подтипах рака молочной железы

Ключевые слова:
рак молочной железы, иммуногистохимия

Keywords:
breast cancer, immune histochemistry

Жамлиханова С.С.[1], **Москвичёв Е.В.**[2], **Кузнецова А.И.**[1], **Охотина Т.Н.**[1]

[1] ФГБОУ ВО «Чувашский государственный университет им. И.Н. Ульянова»
428015, Российская Федерация, Чувашская Республика, Чебоксары, Московский проспект, д. 15
[2] АУ «Республиканский клинический онкологический диспансер» Минздрава Чувашии
428020, Российская Федерация, Чувашская Республика, Чебоксары, ул. Гладкова, д.31
E-mail: svetlana.zamlikhanova@gmail.com

Features of immunohistochemical pattern in different biological subtypes of breast cancer

Zhamlikhanova S.S.[1], **Moskvichev E.V.**[2], **Kuznetsova A.I.**[1], **Okhotina T.N.**[1]

[1] Chuvash State University named after I.N. Ulyanov
15 Moskovskiy pr., Cheboksary 428015, Russian Federation
[2] Republican Clinical Oncologic Dispensary Health Ministry of Chuvashia
31 Gladkov str., Cheboksary 428020, Russian Federation
E-mail: svetlana.zamlikhanova@gmail.com

Резюме

Изучение антигенной гетерогенности опухолевых клеток является перспективным для разработки методов лечения различных подтипов рака молочной железы.

Abstract

The study of the antigenic heterogeneity of tumor cells is promising for the development of methods for treating various subtypes of breast cancer.

Цель исследования. Сравнение антигенной гетерогенности опухолевых клеток и структур их микроокружения в двух биологических подтипах рака молочной железы — Люминальном-А и Her2+.

Материалы и методы. Работа выполнена на послеоперационном материале, полученном у больных раком молочной железы в стадии T2N0M0 в возрасте 45–60 лет. Определение молекулярного подтипа опухоли и дополнительных антигенов проводилось иммуногистохимическим методом моноклональными антителами к рецепторам эстрогенов (ER), прогестерона (PgR), Her-2-neu, Ki-67, белку-регулятору апоптоза p-53, к кластеру дифференцировки лимфоцитов CD-57 и CD-4, фактору транскрипции GATA-3, протеазе Granzyme B, сосудистому эндотелиальному фактору роста (VEGF) с использованием автоматического иммуностейнера Leica BOND-Max.

Результаты. Было установлено, что в относительно благоприятном подтипе Люминальный-А отмечается низкая активность Т-хелперов, CD8 (+) Т-лимфоцитов и натуральных киллеров (NK), снижена продукция антигена p-53 и VEGF, что сопровождается замедленной опухолевой прогрессией. В этой опухоли была отмечена повышенная выработка белка GATA-3, обуславливающая высокий уровень клеточной дифференцировки, что служит благоприятным прогностическим признаком. Опухоли, которые обладали более агрессивным биологическим фенотипом, характеризовались интенсивной экспрессией белка p-53, ангиогенного фактора VEGF и снижением экспрессии белка GATA-3. Для микроокружения и воспалительного компонента в этих опухолях отмечалось наличие значительного количества Т-хелперов, CD8 (+) Т-лимфоцитов и NK, что, возможно, является неблагоприятным прогностическим фактором.

Заключение. Определение антигенов p-53, ангиогенного фактора VEGF и фактора транскрипции GATA-3 в онкологической практике может иметь дополнительное клиническое значение для оценки агрессивности течения опухолевого процесса и выбора терапии.

Комбинированные и реконструктивно-пластические операции у больных с рецидивами рака вульвы

Ключевые слова:
вульва, рак, рецидив, операции

Keywords:
vulva, cancer, relapse, operation

Жаров А.В.

ФГБОУВО «Кубанский государственный медицинский университет» Минздрава России
350007, Российская Федерация, Краснодар, ул. Седина, 4
E-mail: zharov.1966@yandex.ru

Combined and reconstructive-plastic surgeries in patients with recurrence of cancer of the vulva

Zharov A.V.

Kuban State Medical University
4, Sedina str., Krasnodar 350007, Russian Federation
E-mail: zharov.1966@yandex.ru

Резюме

Комбинированные операции улучшают отдаленные результаты лечения у больных с рецидивами рака вульвы. Реконструктивно-пластические операции позволяют добиться лучших функциональных и косметических результатов.

Abstract

Combined operations improve the remote treatment results in patients with recurrence of cancer of the vulva. Reconstructive and plastic surgeries allow to achieve the best functional and cosmetic results.

Лечение больных с рецидивами рака вульвы является гораздо более сложной проблемой, чем терапия первичного рака. Предшествующее хирургическое лечение без реконструкции наружных половых органов сопровождается грубым рубцеванием и дефицитом тканей. Рецидивная опухоль, как правило, располагается рядом с уретрой, влагалищем, анусом или переходит на них. В данной ситуации соблюсти адекватные границы иссечения от опухоли невозможно без резекции близлежащих анатомических структур, а грубые рубцы и дефицит тканей не позволяют закрыть образовавшийся тканевой дефект.

Цель исследования. Улучшить результаты хирургического лечения у больных с рецидивами рака вульвы, путем внедрения комбинированных и реконструктивно-пластических операций.

Методы исследования. Проанализированы результаты лечения больных раком вульвы за 45 лет. До 1997 г. комбинированные операции при лечении больных раком вульвы использовались очень редко, а реконструктивно пластические вообще не применялись. Отказ от комбинированных операций у больных с первичным раком вульвы приводил к частым местным рецидивам заболевания. Неадекватное планирование и выполнение операций на лимфатическом коллекторе – к локорегионарным рецидивам. Наиболее часто рецидивы возникали в первый год после лечения – 22,3% наблюдений. На втором году их частота существенно уменьшалась до 4,6% случаев. С третьего по восьмой годы частота рецидивов колебалась от 2,0 до 4,0% и около 1,0% в девятый и десятый годы. Каждой третьей больной с рецидивами заболевания сразу было отказано в лечении в виду распространенности опухолевого процесса. Для хирургического лечения использовались модифицированные операции по типу вульвэктомии с резекцией уретры, влагалища, ануса единым блоком с пахово-бедренными лимфатическими узлами, если они не были удалены ранее. Образовавшийся раневой дефект, закрывался с использованием кожно-фасциальных лоскутов на ножке с задних поверхностей бедер.

Результаты. Использование для лечения больных рецидивами рака вульвы комбинированных и реконструктивно-пластических операций расширило возможности хирургического вмешательства. Более 40% больных, которым ранее отказывали в операции в виду местного распространения опухолевого процесса и в лучшем случае проводили паллиативную лучевую или фотодинамическую терапию, были прооперированы. Трехлетняя выживаемость составила 67,5%, а пятилетняя – 53,3% случаев. При этом, больным у которых ранее была выполнена вульвэктомия и наблюдались функциональные нарушения со стороны уретры и влагалища, после повторной операции с пластикой исчезали, или их проявления были выражены в меньшей степени. На фоне хороших косметических результатов пластики, дискомфорт в области вульвы уменьшался или исчезал полностью.

Заключение. Комбинированные операции у больных с местными рецидивами рака вульвы позволяют резецировать ткани на достаточном удалении от рецидивного очага, существенно повышая шансы больной на выздоровление. Закрытие раневого дефекта с использованием пластических операций позволяет избежать грубых функциональных нарушений с хорошим косметическим результатом.

Результаты маммографического скрининга в выявлении рака молочной железы на Южном Урале

Ключевые слова:
рак молочной железы, скрининг, маммография

Keywords:
breast cancer, screening, mammography

Жеребцова Н.В., Братникова Г.И., Аксенова И.А., Доможирова А.С., Важенин А.В.

ГБУЗ «Челябинский областной клинический центр онкологии и ядерной медицины»
454087, Российская Федерация, Челябинск, ул. Блюхера, д. 42
E-mail: matysik@inbox.ru

Results of mammographic screening in detection of breast cancer in Southern Urals

Zherebcova N.V., Bratnikova G.I., Aksenova I.A., Domozhirova A.S., Vazhenin A.V.

[1]Chelyabinsk Regional Clinical Center of Oncology and Nuclear Medicine
42 Blucher str., Chelyabinsk 454087, Russian Federation
E-mail: matysik@inbox.ru

Резюме

При ретроспективном анализе маммографического скрининга жительницам Челябинской области с 2015 по 2017 гг. выявлено, что ранние стадии рака молочной железы составляют от 73,7% до 78,7% и наблюдается тенденция к снижению запущенной IV ст. от 7,2% до 3,65%.

Abstract

The retrospective analysis of Chelyabinsk region women mammographic screening in 2015–2017 showed that the early stages of breast cancer are from 73,7% to 78,7% and there is tendency to decrease the neglected stage IV from 7,2% to 3,65%.

Цель исследования. Оценить эффективность маммографического скрининга и диагностики рака молочной железы (РМЖ) в Челябинской области (ЧО) на основании изменения показателей стадийности и снижения смертности от данного заболевания.

Пациенты и методы. Проведена ретроспективная оценка результатов скринингового маммографического обследования за 2015–2017 гг. у женщин ЧО старше 39 лет, что составляет 877 057 человек, в рамках диспансеризации и медицинских осмотров на 70 маммографических аппаратах. Исследования проводили двух молочных желез в двух проекция: прямой и косой (CC и ML).

Результаты. Скрининговое маммографическое обследование на Южном Урале проводится с 2008 г. на основании ежегодных приказов Министерства здравоохранения ЧО об организации маммографического скрининга женского населения. В Челябинской области процент охвата в 2015 г. составил 50,8%, в 2016 г. — 48,4%, в 2017 г. — 55,7%

Динамика стадийности у женщин с выявленным РМЖ I–II ст. не меняется с 2008 г. и остается в пределах 67%, при этом у женщин, охваченных маммографическим скринингом РМЖ I–II ст. составляет 73,7% в 2015 г., 78,7% в 2016 г., 75,6% в 2017 г. Отмечается уменьшение запущенных форм РМЖ — IV ст. в 2015 г. — 8,5%, 2016 г. — 7,2%, в 2017 г — 4,75%.

Смертность от РМЖ в 2015–2017 гг. держится в пределах 30,0 на 100 тыс. населения.

После проведенного скрининга при подозрении на РМЖ все пациентки консультируются в регионарном онкоцентре. При наличии показаний им проводится дообследование: ультразвуковая диагностика, магнитно-резонансная, компьютерная томография, позитронно-эмиссионная томография, пункционная/трепанационная биопсия. Четко прослеживается тенденция ежегодного прироста больных данной патологией в Челябинской области от 84 на 100 тыс. населения в 2015 г. до 92 на 100 тыс. населения в 2017 г.

Заключение. В рамках скрининга увеличивается количество выявленного РМЖ на ранних стадиях, эффективность составляет 0,2% с 2015 г.

Формирование единой цифровой радиологической сети, запланированной в ЧО в 2018 г., позволит повысить не только выявляемость РМЖ на ранних стадиях, но и улучшит маршрутизацию и сократит сроки диагностического этапа.

Современные представления о липофилинге при реконстурктивно-пластических операциях. Опыт МНИОИ им. П.А. Герцена

Ключевые слова:
реконструкция молочной железы, липофилинг, липографтинг, рак молочной железы, качество жизни

Keywords:
breast reconstruction, lipofilling, lipografting, breast cancer, quality of life

Зикиряходжаев А.Д., Калинина-Масри А.А., Сухотько А.С., Ратушная В.В., Евтягина Н.В.

Московский научно-исследовательский онкологический институт им. П.А. Герцена – филиал ФГБУ «Национальный медицинский исследовательский центр радиологии» Минздрава России
125284, Российская Федерация, Москва, 2-й Боткинский проезд, 3
E-mail: alenchik7@yandex.ru

Modern concepts of lipofilling with reconstructive plastic surgery. Experience of P. Hertsen MORI

Zikiryakhodjaev A.D., Kalinina-Masri A.A., Sukhotko A.S., Starkova M.V., Evtyagina N.V.

P. Hertsen Moscow Oncology Research Institute – Branch of the National Medical Research Centre of Radiology of the Ministry of Health of the Russian Federation
3, 2nd Botkinskiy proezd, Moscow, 125284, Russian Federation
E-mail: alenchik7@yandex.ru

Резюме

Злокачественные опухоли молочных желез являются причиной инвалидности, обусловленной отсутствием молочной железы или наличием операционных дефектов. В большинстве случаев от качества выполненной операции зависит дальнейшая социально-активная позиция пациенток. В арсенале отделения онкологии и реконструктивно-пластической хирургии молочной железы и кожи МНИОИ им. П. А. Герцена имеется опыт выполнения различных вариантов одномоментных и отсроченных реконструктивно-пластических операций при раке молочной железы (РМЖ). Безупречно выполненная с онкологических позиций операция не является гарантией полного психологического удовлетворения пациентки. Так же хорошо выполненная реконструктивно-пластическая операции в результате может иметь косметические дефекты, коррекцию которых невозможно осуществить в один или два этапа (например, небольшая асимметрия молочных желез или дефекты наполнения верхнего или нижнего склонов молочной железы), что может негативно сказываться на качестве жизни пациенток.

Abstract

Malignant tumors of the breast are the cause of the disability caused by the absence of glands or presence of breast operating defects. In most cases, the quality of the operation depends on the further social and active patients position. The Department of Oncology and reconstructive plastic surgery of breast and skin P. Hertsen MORI has experience in different variants of simultaneous and delayed reconstructive plastic surgery for breast cancer (BC). Perfectly performed operation with cancer position is not a guarantee for complete patient's psychological satisfaction. The result of perfectly performed reconstructive plastic surgery may have a cosmetic defect, which correction cannot be done in one or two stages (for example, a small asymmetry of the breasts or filling defects of the upper or the lower slopes of the breast) that could adversely affect the quality of life of patients. Quality of life is important same as the element of. The breast is a symbol of femininity and a loss of the breast can lead to emotional shock and the defect after the operation reminds of terrible diagnosis. Even a small surgical defect may affect the psychological state of the patient.

Цель исследования. Улучшить эстетические результаты у больных раком молочной железы (РМЖ) при комбинированном и комплексном лечении после реконструктивно-пластических операций с использованием аутожирового трансплантата.

Пациенты и методы. В отделении онкологии и реконструктивно-пластической хирургии молочной железы и кожи МНИОИ им. П. А. Герцена с февраля 2015 года по июль 2017 года с помощью шприцевого и аппаратного методов было выполнено суммарно 81 процедура липофилинга 60 пациенткам. Липофилинг выполнялся на первом этапе отсроченной реконструкции у 18 пациенток (30%), на этапе замены тканевого экспандера на силиконовый эндопротез у 18 пациенток (30%) и как корригирущий метод на заключительном этапе реконструкции у 24 пациенток (40%) из 60 (100%). Процедура корригирующего липофилинга была выполнена у 42 пациенток (70%), в 5 случаях (11,9%) липофилиг был выполнен повторно, а однократное проведение понадобилось в 37 случаях (88,0%). В 25 (55,5%) случаях липосакция была выполнена аппаратным методом, а в 20 (44,4%) — шприцевым методом, без учета однократного и повторного введения. Возраст пациенток колебался от 20 до 61 лет, в среднем составив 42,6 лет. Все пациентки прошли комбинированное/комплексное лечение по поводу рака молочной железы 0 стадии — 5 пациенток (8,3%), I стадии — 18 пациенток (30%), IIA стадии — 14 пациенток (23,3%), IIB стадии — 12 пациенток (20%), IIIA стадии — 5 пациентка (8,3%), IIIB стадии — 1 пациентка (1,6%), IIIC стадии — 2 пациентки (3,3%), IV стадии — 2 пациентки (3,3%). Все пациентки на момент исследования находились в состоянии стойкой ремиссии на протяжении от 1 года до 10 лет. Средний срок наблюдения составил 16,94 мес. (временной диапазон от 2 мес до 34 мес). Оценка приживаемости аутожирового трансплантата производилась с помощью ультразвукового метода исследования и визуального.

Объем введенного аутожира при корригирующем липофилинге в среднем составил при однократном введении 135,59 мл, при повторном введении 163 мл (в диапазоне от 20 мл до 400 мл при однократном введении и от 20 мл до 420 мл при повторном введении).

Результаты. Интраоперационных осложнений не наблюдалось, послеоперационные осложнения составили 6%. После операций все пациенты активизированы на 1–5-е сутки, после малоинвазивных вмешательств через 2 часа. Отличные функциональные результаты после ЭП, ПО получены у 90%, хорошие и удовлетворительные у 10% больных. Из пациентов, после ДО и ДСО улучшение неврологического статуса было у 85%. Регресс болевого синдрома и улучшение качества жизни в первой группе больных был у 94%. У 88% пациентов после малоинвазивных операций отмечено уменьшение степени болевого синдрома и улучшение качества жизни. Средний срок наблюдения составил 13 мес (от 6 до 28 мес.).

Заключение. Большинство пациенток остались удовлетворены полученными результатами. Симметрия молочных железы достигнута у 41 (68,3%) пациентки при корригирующем липофилинге из общего числа всех пациенток. От необходимых повторных процедур липофилинга отказались 4 пациентки (6,6%). Средняя приживаемость аутожирового трансплантата по результатам УЗИ по расчетным данным девяти стандартных точек на передней грудной стенке оценивался на 1-е сутки, через 14 дней, 1, 2, 3 месяца после выполненного липофилинга. Контрольная оценка выполнялась через 4 месяца и средняя приживаемость аутожирового трансплантата составляет 76,50%. Липофилинг приводит к улучшению косметических результатов после реконструктивно-пластических операций по поводу РМЖ за счет нормализации объемного соотношения тканей, коррекции симметрии молочных желез.

Химиочувствительность первично-множественного синхронного рака молочных желез к неоадъювантной химиотерапии

Ключевые слова:
рак молочной железы, синхронный рак молочной железы, рак молочной железы у мужчин, химиочувствительность, лечебный патоморфоз

Keywords:
breast cancer, synchronous breast cancer, breast cancer in men, chemosensitivity, therapeutic pathomorphosis

Зикиряходжаев А.Д., Сарибекян Э.К., Волченко Н.Н., Рассказова Е.А.

Московский научно-исследовательский онкологический институт имени П.А. Герцена – филиал ФГБУ «Национальный медицинский исследовательский центр радиологии» Минздрава России
125284, Российская Федерация, Москва, 2-й Боткинский проезд, д. 3
E-mail: rasskaz2@yandex.ru

Chemosensitivity of primary and multiple synchronous breast cancer to neoadjuvant chemotherapy

Zikiryakhodzhayev A.D., Volchenko N.N., Saribekyan E.K., Rasskazova E.A.

P.A. Hertsen Moscow Oncology Research Institute – Branch of the National Medical Research Centre Radiological of the Ministry of Health of the Russian Federation
3, 2nd Botkinskiy proezd, Moscow, 125284, Russian Federation
E-mail: rasskaz2@yandex.ru

Резюме

В исследовании включены 12 пациентов с билатеральным синхронным раком молочной железы, которые получили неоадъювантную полихимиотерапию. Оценен лечебный патоморфоз от гистологической формы, а также от биологического типа опухоли.

Abstract

The study included 12 patients with bilateral synchronous breast cancer who received neoadjuvant polychemotherapy. The therapeutic variability estimated from the histological pattern and biological type of the tumor.

Цель исследования: оценить чувствительность первично-множественного синхронного рака молочных желез к неоадъювантной химиотерапии.

Материалы и методы. В исследовании включено 12 пациентов с первично-множественным синхронным раком молочных желез (РМЖ). Средний возраст пациентов 45,6 (34–67) лет. В исследование включены 11 женщин и 1 мужчина.

Начальные стадии РМЖ I–IIАст — в 9, местно-распространенные (IIБ-IIIС) — в 15 случаях.

Гистологическая форма опухолевых узлов у 9 пациентов была одинаковой в обеих молочных железах, у 3 опухолевые узлы в молочных железах отличались.

По ИГХ пациенты суммарно разделились следующим образом: тройной негативный подтип в 7, люминальный тип А — в 2, люминальный тип В her2 — негативный — в 8, люминальный тип В her2 позитивный — в 4, her2 — позитивный — в 1 наблюдении.

В одной молочной железы выявлена мультицентричность у 4 больных (33,3%).

Количество курсов НАПХТ от 6 до 8, в 2 случаях химиотерапия была в комбинации с таргетной терапией трастузумабом. У 11 пациентов в НАПХТ были включены таксаны.

Объем хирургического лечения был следующим: радикальная мастэктомия выполнена 7 пациентам, радикальная подкожная мастэктомия с одномоментной реконструкцией — 5 пациентам.

Результаты. Лечебный патоморфоз отсутствовал в 2 случаях, I степени — в 3, II степени — в 7, III степени — в 4, IY степени — в 8 случаях. При чем у 7 пациентов с отечно-инфильтративной формой РМЖ ни в одном случае не был достигнут ЛП IY степени.

Таким образом, в исследовании полный лечебный патоморфоз в первичной опухоли был достигнут в 8/24 (33,3%) случаях.

Проанализирована зависимость лечебного патоморфоза от гистологической структуры опухолевого узла. В случае инвазивного долькового рака после НАПХТ достигнут ЛП I степени, та же степень ЛП в случае инвазивного рака без признаков специфичности достигнута в 9,5%. ЛП III степени диагностирован при слизистом раке и та же степень ЛП достигнута при инвазивном раке без признака специфичности в 14,3%. ЛП IY степени выявлен в случае метапластического рака и в 33,3% при инвазивном раке без признаков специфичности.

Отдельно изучена зависимость лечебного патоморфоза после НАПХТ от молекулярного подтипа. Так IY степень ЛП при тройном негативном подтипе диагностирована в 42,9%, при люминальном типе В в 28,6%. По 14,3% ЛП IY степени при люминальном типе А и her2 позитивном. Интересно, что при her2 позитивном нелюминальном был достигнут только ЛП IY степени, а при люминальном В her2 позитивном подтипе в 3 наблюдениях достигнут ЛП II степени и ЛП III степени в 1 наблюдении.

Анализ зависимости лечебного патоморфоза показал, что ответ на лекарственную терапию отличается, несмотря на идентичность гистологической формы и иммуногистохимических параметров, и только у 2 пациентов ЛП был одинаков.

Заключение. Анализ данных пациентов показал гетерогенность опухолевых узлов даже у одной пациента, только в 66,7% совпадение по подтипам, в 75% по гистологической структуре. Полный лечебный патоморфоз в первичной опухоли был достигнут в 8/24 (33,3%) случаях, что составляет 7/12 (58,3%) пациентов.

Перспектива современных возможностей малоинвазивной диагностики пограничных опухолей яичника у женщин, проживающих в условиях субарктического региона

Ключевые слова:
пограничные и доброкачественные опухоли яичников, рак яичника, субарктический регион, малоинвазивная диагностика, онкомаркеры

Каспарова А.Э., Парсаданян А.М., Логарева Е.В., Сыркин С.В.

Медицинский институт БУВО ХМАО-Югры «Сургутский государственный университет»
628412, Российская Федерация, Ханты-Мансийский автономный округ – Югра, г. Сургут, проспект Ленина, д. 1.
E-mail: logareva@list.ru

The prospect of the current capabilities of minimally invasive diagnosis of borderline ovarian tumors in women living in the sub-Arctic region

Keywords:
borderline and benign tumor ovarian tumors, ovarian cancer, of the ovary, sub-Arctic region, minimally invasive diagnostics, tumor markers

Kasparova A.Je., Parsadanjan A.M., Logareva E.V., Syrkin S.V.

Surgut State University, Medical Institute
1 Lenina str., Surgut, 628412, Russian Federation
E-mail: logareva@list.ru

Резюме

Для повышения эффективности малоинвазивной диагностики пограничных опухолей яичника использование эхографии и допплерометрии, дополненные комбинацией онкомаркеров являются недостаточными и нуждаются в поиске новых, возможно воспалительных маркеров диагностики.

Abstract

To improve the effectiveness of minimally invasive diagnosis of ovarian borderline tumors the use of ultrasound and Doppler, supplemented by a combination of tumor markers are inadequate and need to find new, possible diagnosis of inflammatory markers.

Актуальность. В структуре неоплазий яичников доля пограничных опухолей яичника (ПОЯ) составляет около 10–15%, показатели заболеваемости варьируют в различных странах от 1,8 до 4,8‰. Основным отличием ПОЯ от рака яичников является отсутствие стромальной инвазии и характерного для аденокарцином инфильтративного деструктивного роста. Именно эти морфологические характеристики предопределяют их особенное положение в спектре биологической агрессивности опухолей яичников. Население города Сургута имеет неблагоприятные биопатогенные эффекты климатических условий проживания (холодная зима, повышенная гелиомагнитная активность и т. д.). Проблемы, связанные с современными возможностями малоинвазивной диагностики опухолей яичников, до настоящего времени остаются нерешенными. Ежегодно в России регистрируется 13,1 тыс. новых случаев злокачественных новообразований яичников и 7,8 тыс. смертей от них. Ультразвуковая картина и гемодинамика пограничных серозных и муцинозных опухолей не имеет особой специфики в сравнении со злокачественными опухолями, также как и показатели онкомаркера CA-125 HE-4. Поскольку удельный вес женщин репродуктивного возраста в структуре заболеваемости ПОЯ достаточно высок (более 30%), а сохранение фертильности занимают центральное место в ранней диагностике и лечении этой категории больных, поиск новых маркеров данной патологии является очень актуальным.

Цель исследования. Оценить эффективность выявления пограничных опухолей яичника при использовании эхографии и допплерометрии, дополненные комбинацией онкомаркеров у женщин, проживающих в условиях субарктического региона.

Материал и методы. Проведено ретроспективное исследование медицинских карт пациенток с опухолевыми процессами яичников. Пациентки были разделены на 2 группы сравнения. В 1-ю группу вошли женщины с доброкачественными опухолями яичника (ДОЯ) (n = 21); 2-ю группу — пациентки с ПОЯ (n = 21). Статистическая анализ данных был проведен с помощью непараметрического критерия Манна–Уитни.

Результаты. Средний возраст обследованных составил 29–53 года, средний возраст проживания на территории округа — 35 (33–37) и 53 (47–59) (1–2 p = 0,01). Длительное проживание (более 7 лет) в неблагоприятных условиях окружающей среды предполагает возможное нарушение метаболических процессов и компенсаторных возможностей иммунной и др. систем, а также срыв адаптации у женщин и мужчин. В исследуемых группах не было выявлено статистически значимых различий между уровнями онкомаркеров CA-125 и HE-4, гемоглобина, СОЭ, а также показателями кровотока (ИР) в опухолях яичника при допплерометрии. В группе с ПОЯ уровень онкомаркеров CA-125 (30,3 (18,4–54,5) и 39,25 (13–126,5)) и HE–4 (35,6 (29,7–61) и 58,25 (24,9–84,3)) превышали показатели 1 группы сравнения. В исследуемых группах были выявлены статистически значимые различия между показателями в группе с пограничными опухолями яичника лейкоцитов в сторону повышения — 6,7 (5,1–7,5) (1–2 p = 0,01607) и 8,4 (6,7–10,6) (абс,*109/л), тромбоцитов в сторону повышения — 234 (204–268) (1–2 p = 0,05) и 320,5 (224–337) (абс*1012/л); лимфоцитов в сторону снижения — 28 (23,5–32,5) (1–2 p = 0,03) и 21,5 (18–26) (абс,*109/л), т. е. выявлена умеренная статистически значимая воспалительная реакция в крови у пациенток с ПОЯ, в группе женщин длительно проживающих в округе.

ОКТ-кольпоскопия в диагностике цервикальной патологии

Качалина О.В., Кузнецова И.А., Коренькова А.А.

ФГБОУВО «Приволжский исследовательский медицинский университет» Министерства здравоохранения Российской Федерации
603005, Российская Федерация, Нижний Новгород, пл. Минина и Пожарского, д. 10/1
E-mail: yander24@bk.ru

Ключевые слова:
шейка матки, оптическая когерентная томография, кольпоскопия, вирус папилломы человека

OCT-colposcopy in diagnosis of cervical pathology

Kachalina O.V., Kuznetsova I.A., Korenkova A.A.

Privolzhsky Research Medical University of the Ministry of Health of the Russian Federation
10/1 Minina i Pozharskogo sq., Nizhnii Novgorod 603005, Russian Federation
E-mail: yander24@bk.ru

Keywords:
cervix, optical coherence tomography, colposcopy, human papillomavirus

Резюме

В результате проведенных исследований были разработаны метод ОКТ-кольпоскопии, классификация оптических изображений, определена оптимальная степень сжатия ткани шейки матки, сформулирована лечебно-диагностическая тактика при доброкачественной ВПЧ-ассоциированной патологии шейки матки, разработана методика определения истиных размеров патологических участков, основанная на совокупности кольпоскопических и ОКТ-признаков.

Abstract

Studies were carried out using an optical coherent tomograph. As a result, research has developed a method of OCT colposcopy and classification of optical images. Therapeutic and diagnostic tactics were developed for benign HPV-associated cervical pathology. A method for determining the true size of pathological sites has been developed.

Своевременная диагностика и лечение цервикальной патологии имеет колоссальное социально-экономическое значение, которое заключается в профилактике рака шейки матки. Распространенность рака шейки матки в нашей стране (по данным за 2016 год) составляет 121,5 на 100 тыс. населения, за последние годы отмечается рост заболеваемости раком шейки матки за счет женщин репродуктивного возраста. Онкологическая настороженность в отношении шейки матки приводит к массовым часто необоснованным инвазивным манипуляциям, сопровождающимся рядом осложнений.

Цель исследования: повысить эффективность диагностики ВПЧ-ассоциированных заболеваний шейки матки путем включения в комплексное клиническое обследование новых неинвазивных диагностических технологий.

Методы исследования: оптическая когерентная томография (ОКТ) — метод получения прижизненного изображения внутренней структуры биологических тканей. Принцип ОКТ — интерферометрическое детектирование обратно рассеянного света ближнего ИК диапазона. Оптическое изображение формируется за счет различия оптических свойств внутритканевых элементов (коэффициента обратного рассеяния тканей), его можно получать непосредственно на живом объекте и в режиме реального времени.

Результаты. Были разработаны метод ОКТ-кольпоскопии и классификация оптических изображений шейки матки. Оптическая когерентная томография способна прижизненно в режиме реального времени определять морфологическую основу кольпоскопических картин. В результате исследования был сделан вывод о том, что оптические изображения шейки матки делятся на две основные группы: доброкачественные и злокачественные, в каждой из которых можно выделить структурные и бесструктурные типы изображений, а структурность оптических изображений не является абсолютным ОКТ-признаком доброкачественного состояния слизистой оболочки шейки матки.

Определены оптимальные цифры давления минизонда на ткань во время проведения ОКТ-кольпоскопии с помощью измерителя прижима IPG 3.1: сила компрессии зонда к поверхности шейки матки должна составлять 0,22 Н/м^2, что соответствует 2 делению измерителя и позволяет получить максимально информативные томограммы. Изучение компрессии нашло максимальное значение при доброкачесвенных состояниях шейки матки: выявлен новый оптический признак доброкачественного процесса — сжимаемость изображения и его структуризация при компрессии. Для плоскоклеточных интраэпителиальных изменений высокой степени характерен злокачественный тип томограмм, не изменяеющихся при различном сжатии ткани.

На основании полученных данных сформулирована лечебно-диагностическая тактика при доброкачественной ВПЧ-ассоциированной патологии шейки матки в репродуктивном возрасте, основанная на персонификации подхода к каждой молодой пациентке и минимизации лечебно-диагностических инвазивных манипуляций.

Разработана методика определения истиных размеров патологических участков, основанная на совокупности кольпоскопических и ОКТ-признаков, позволяющая выбрать оптимальный объем деструктивного лечения и вид хирургической энергии.

Заключение. Применение ОКТ-кольпоскопии в диагностике цервикальной патологии позволяет снизить уровень хирургической агрессии без риска для чувствительности диагностического протокола.

Социально-экономическая эффективность основана на значительном снижении числа неоправданных хирургических процедур и лабораторных исследований.

Менопаузальная гормональная терапия и высокая маммографическая плотность. Тактика ведения

Ключевые слова:
риск рака молочной железы, менопаузальная гормональная терапия

Клепикова Е.П.[1], Комарова А.Н.[2]

[1] ООО ПКД «Здоровье». 656060, Российская Федерация, Барнаул, ул. Антона Петрова, д. 264
[2] Западно-Сибирская дирекция здравоохранения ОАО «РЖД». 630003, Российская Федерация, Новосибирск, Владимировский спуск, д. 2а. E-mail: a.n.komarova@bk.ru

Keywords:
risk of breast cancer, menopausal hormone therapy

Menopausal hormonal therapy and high mammographic density. Tactics of conduct

Klepikova E.P.[1], Komarova A.N.[2]

[1] PKD «Health». 264 Antona Petrova str., Barnaul 656060, Russian Federation
[2] West-Siberian Health Directorate of «Russian Railways». 2a Vladimirovsy Descent, Novosibirsk, 630003, Russian Federation. E-mail: a.n.komarova@bk.ru

Резюме

Высокая маммографическая плотность является самостоятельным фактором риска рака молочной железы. Использования менопаузальной гормональной терапии у этой группы женщин требует дополнительного обследования и динамического наблюдения.

Abstract

High mammographic density is an independent risk factor for breast cancer. The use of menopausal hormone therapy in this group of women requires additional examination and dynamic observation.

Как известно в настоящее время высокая маммографическая плотность является самостоятельным фактором риска рака молочной железы. Менопаузальная гормональная терапия может увеличивать плотность ткани молочной железы, что может повышать вероятность заболевания раком молочной железы.

Цель исследования. Определить возможности применения менопаузальной гормональной терапии и тактику ведения женщин с высокой маммографической плотностью.

Материалы и методы. Было проведено комплексное исследование состояния молочных желез у 114 женщин, использующих менопаузальную гормональную терапию. Возраст женщин составил от 43 до 60 лет. Все больные с целью коррекции климактерического синдрома получали препарат эстрадиол/дидрогестерон в различных режимах дозирования. Пациенты были распределены на 4 группы в зависимости от типа строения молочной железы по системе BI-RADS (A, B, C, D). Наименьшая маммографическая плотность наблюдалась в группе «A», наибольшая — «D». Всем женщинам проведено УЗИ молочных желез с оценкой толщины фиброгландулярного комплекса. 14 – МРТ молочных желез с динамическим контрастным усилением в связи с сомнительными данными УЗИ и маммографии. Контрольное УЗИ исследование на фоне приема МГТ проводились 1 род через 3, 6, 9, 12 месяцев от начала терапии. 2-й год и последующие через каждые 6 месяцев.

У пациенток группы «A», на фоне использования менопаузальной гормональной терапии увеличение объема железистой ткани по данным ультразвукового исследования впервые 3 месяцев приема препарата было только у 10,3% женщин и составил 6,7% от начальных значений. Через год от начала приема препаратов состояние молочных желез пришло к изначальным значениям. И дальнейшей отрицательной динамики не наблюдалось. В группе «A» через 2 года у 68,9% присоединились инволютивные изменения структуры молочных желез. У женщин группы «B» увеличение объема железистой ткани наблюдалась у 23,3% женщин прирост объема ткани при этом составил 9,8%. В этой группе стабилизация также наступила через 1 год исследования. У 20,1% – невыраженные проявления мастопатии, не требующие лечебной тактики. У 23,3% наблюдалась мастодиния требующая периодически применения препаратов прикрытия.

В группе «C» увеличение объема железистой ткани наблюдалось у 68,9%, увеличение толщины фиброгландулярной зоны составило 10,7% от начальных значений. При этом через 1 год «C» увеличенный объем ткани отмечен 20,7% соответственно, что сопровождалось болевым синдромом. В данной группе 3 женщинам было проведено МРТ молочных желез для определения возможности применения МГТ.

В группе «D» на первичном исследовании наблюдалась значительная толщина железистой ткани, превышающая нормативные возрастные показатели на 10,3%. По маммографии плотная ткань занимала практически всю площадь маммограммы. 11 женщинам проведено МРТ молочных желез, в связи с сомнительными данными УЗИ и маммографии. Через год увеличенный объем сохранялся у 32,3% женщин. 73% отмечали разной выраженности мастодинию на фоне использования МГТ. В данной группе пациенток высокая маммографическая плотность сохранялась в течение всего исследования, что требовало достаточной активной диагностической и лечебной тактики.

В течение 7 лет применения МГТ ни у одной пациентки не было выявлено рака молочной железы. В 1 случае (0,8%) была выявлена атипическая гиперплазия. Этой пациентке гормональный препарат был отменен и проведено оперативное лечение в объеме секторальной резекции молочной железы.

Выводы. У женщин с высокой маммографической плотностью при применении менопаузальной гормональной терапии в первые месяцы может наблюдаться выраженная гиперплазия железистой ткани. Обязательным дополнительным методом контроля за состоянием молочных желез на фоне МГТ может быть рекомендована ультразвуковая маммография. При расхождении результатов УЗИ и маммографии может быть рекомендовано МРТ молочных желез.

Профилактика рака шейки матки. Результаты жидкостного скрининга по материалам ГБУЗ «ВОКОД» 2016–2017 гг.

Ключевые слова:
профилактика рака шейки матки, 1 этап скрининга, жидкостная цитология

Коваленко Н.В., Жаворонкова В.В., Сахарова Е.А.

ГБУЗ «Волгоградский областной клинический онкологический диспансер»
400138, Российская Федерация, Волгоград, ул. им. Землячки, д. 78
E-mail: Zajceva26@yandex.ru

Keywords:
cervical cancer prevention, 1 screening stage, liquid-based cytology

Cervical cancer prevention, liquid-based screening results based on State Health Care Institution "Volgograd Regional Clinical Oncology Dispensary" materials (2016–2017)

Kovalenko N.V., Zhavoronkova V.V., Sakharova E.A.

Volgograd Regional Clinical Oncology Dispensary
78 Zemlyachki str., Volgograd 400138, Russian Federation
E-mail: Zajceva26@yandex.ru

Резюме

Рак шейки матки развивается в течение 7–15 лет. Заболевание, выявленное на ранних стадиях, поддается 100% излечению. Организация и итоги жидкостного скрининга в Волгограде и Волгоградской области за период с 2016 по 2017 гг.

Abstract

Cervical cancer evolves during 7–15 years. When spotted at an early stage, the disease is 100% treatable. Arrangement and results of liquid-based screening in Volgograd and Volgograd oblast from 2016 to 2017.

Цель исследования. Организация цитологического скрининга рака шейки матки является частью национальной программы модернизации системы здравоохранения и укрепления здоровья населения РФ. Раннее выявление ЗНО. Выявление предраковых заболеваний. Краткое профилактическое консультирование. Определение медицинских показаний к выполнению дополнительных обследований и углубленной диагностики.

Пациенты и методы. При использовании метода жидкостной цитологии чувствительность теста достигает 95%, в то время как при традиционном цитологическом анализе — лишь 40–60%. По рекомендации ВОЗ жидкостная цитология является «золотым стандартом» исследования мазка. 1-й этап скрининга методом жидкостной цитологии выполнялся в первичных смотровых кабинетах поликлиник города Волгограда и Центральных районных больницах Волгоградской области. В 2016 году выполнено 84 494 исследования. В 2017 году 84 026. Для проведения исследования использовалась система SurePath (Bekton Dikinson), включающая в себя раствор для консервации surepath, раствор для фильтрации клеток от слизи и крови Density Gradient, аппарат для окраски мазков Prepstain и сканер для микропрепаратов FocalPoin Slide Profiler с программным обеспечением с возможностью контроля результатов исследования.

Результаты. За период с 09.01.2016 по 31.12.2016 выявлено — Норма 56 923 (67,4%), Воспаление — 26 395 (31,2%), LSIL-HSIL — 795 (0,9%), CIS 13 (0,02%), Рак шейки матки — 4 (0,004%), ВПЧ-эффект и AGC+NOS 112 (0,13%).

За период с 09.01.2017 по 09.01.2018 выявлено — Норма 59 012 (70,2%), Воспаления — 22 562 (26,9%), LSIL — HSIL — 1125 (1,3%), CIS — 16 (0,02%), ВПЧ-эффект и AGC+NOS — 1020 (1,21%).

Пациенткам с LSIL — HSIL, CIS, Раком шейки матки (3085) проведены дополнительные обследования и углубленная диагностика, 2502 (81,1%) — получили радикальное органосохраняющее лечение, 583 (18,9%) — радикальное хирургическое лечение, в условиях ГБУЗ «ВОКОД».

Заключение. Скрининг женщин в возрасте 25–64 лет с интервалом 5 лет может привести к снижению смертности на 84%. Скрининг в возрасте 25–63 лет с интервалом в 3 года — к снижению смертности на 90%.

Новые молекулярные механизмы вирус-ассоциированного преинвазивного и инвазивного рака шейки матки

Ключевые слова:
рак шейки матки, молекулярно-генетические показатели

Ковчур П.И., Курмышкина О.В., Захаров Д.А., Ковчур О.И., Волкова Т.О.

ФГБОУ ВПО «Петрозаводский государственный университет»
185014, Российская Федерация, Петрозаводск, ул. Ленина, д. 13
E-mail: pkovchur@mail.ru

Keywords:
cervical cancer, molecular-genetic parameters

New molecular mechanisms of virus-associated preinvasive and invasive cervical cancer

Kovchur P.I., Kurmyshkina O.V., Zakharov D.A., Kovchur O.I., Volkova T.O.

Petrozavodsk State University
13 Lenina str., Petrozavodsk, 185014, Russian Federation
E-mail: pkovchur@mail.ru

Резюме

Изучены новые молекулярно-генетические, иммунологические показатели у пациентов с преинвазивным и микроинвазивным раком шейки матки.

Abstract

Molecular genetic and immunological parameters were studied in patients with preinvasive and microinvasive cervical cancer.

Цель исследования — целенаправленный поиск биомаркеров дифференциальной диагностики и мишеней для мультитаргетной терапии рака шейки матки (РШМ).

Материалы и методы. Исследованы уровни экспрессии генов VEGF-C, VEGF-R3, PlGF, ETS1 в образцах морфологически нормального эпителия с ВПЧ, ЦИН 1–3, преинвазивного и микроинвазивного РШМ. Оценен уровень экспрессии CD95, активности каспаз, содержание регуляторных Т-клеток в образцах периферической крови у 285 пациенток с ДНК ВПЧ (100%). Контроль — 30 здоровых женщин. Анализ уровня экспрессии генов проводили методом ПЦР в режиме реального времени. Иммунофенотипирование CD4-Tregs проводилось методом проточной цитофлуориметрии. Определение активности каспаз –3, —6, —8 и –9 — спектрофлуориметрическим методом с использованием AFC-меченных тетрапептидных субстратов.

Результаты. Анализ экспрессии спектра генов, контролирующих ключевые точки сигнальных путей лимфоангиогенеза и эпителиально-мезенхимального перехода, показал увеличение экспрессии генов VEGF-C, VEGF-R3, PlGF и ETS1 в клетках преинвазивного РШМ. Это лимфангиогенное «переключение» затрагивает уровни ростовых факторов (VEGF-C, PlGF), уровни их рецепторов (VEGF-R3) и уровни эндотелий-специфичных внутриклеточных транскрипционных факторов (ETS1). Анализ изменений численности популяций лимфоцитов с фенотипами CD95+, CD3+CD95+/high, CD3+CD 4+CD95+/high, CD3+CD8+ CD95+/high выявил повышение экспрессии CD3+ CD95+/high Т-клеток (эффекторов) и CD3+CD4+95+/high Т-хелперов ($p < 0,05$). Показано увеличение экспрессии рецептора апоптоза CD95 на лимфоцитах ($p < 0,05$), увеличение количества CD4+CD25+ Т-клеток CD4+CD25+/high CD4 (+)CD25 (+)CD127 (dim/neg) и CD4 (+)CD25 (+)FoxP3 (+) ($p < 0,05$), продукции TGF-β1 Treg-клетками ($p < 0,05$). Обнаружено увеличение активности CD95-регулируемой каспазы-8 и эффекторной каспазы-3 в лимфоцитарной фракции больных ЦИН и РШМ. Только после хирургического лечения (диатермоконизация ш/матки) — отмечена тенденция к постепенному восстановлению показателей клеточного иммунитета в течение 3 месяцев. При комплексном лечении (диатермоконизация шейки матки + аллокин-альфа 1,0 мг 6 раз п/к) происходит эффективная нормализация Т-хелперов, Tregs, снижение уровня экспрессии CD95-маркера и супрессорного цитокина TGF-β1 и FOXP3, уровня активности каспаз –8, —9, —3 и –6 в циркулирующих лимфоцитах, а также снижение ВПЧ-позитивных пациенток (1,7%) и отсутствие онкобелка E7 ($p < 0,01$).

Выводы. Развитие РШМ на самых ранних этапах сопровождается скоординированными изменениями исследуемых показателей на локальном и системном уровнях. Проведение комплексной терапии с применением иммуномодулирующих препаратов позволяет улучшить результаты лечения и предотвратить рецидивы заболевания.

Работа выполнена при поддержке РФФИ (проект № 17–75–10027).

Скрининг рака шейки матки: стандарты и ожидаемые эффекты (на примере Республики Карелия)

Ключевые слова:
рак *in situ* шейки матки, цитологический скрининг

Keywords:
cervical cancer *in situ*, cytological screening

Ковчур П.И., Курмышкина О.В., Захаров Д.А., Ковчур О.И., Волкова Т.О.

ФГБОУ ВПО «Петрозаводский государственный университет»
185014, Российская Федерация, Петрозаводск, ул. Ленина, д. 13
E-mail: pkovchur@mail.ru

Screening for cervical cancer: standards and expectations (by the example of the Republic of Karelia)

Kovchur P.I., Kurmyshkina O.V., Zakharov D.A., Kovchur O.I., Volkova T.O.

Petrozavodsk State University
13 Lenina str., Petrozavodsk, 185014, Russian Federation
E-mail: pkovchur@mail.ru

Резюме

Проведен анализ рака *in situ* шейки матки в республике Карелия при проведении цитологического скрининга за 1998–2017 гг.

Abstract

The analysis of cervical cancer *in situ* in the Republic of Karelia during cytological screening for 1998–2017.

Снижение смертности от рака шейки матки (РШМ) обусловлено снижением заболеваемости инвазивными формами за счет организованного цитологического скрининга и охвата женского населения этим скринингом.

Цель исследования. Изучить динамику заболеваемости и смертности от РШМ среди женщин Республики Карелия (РК), частоту выявления рака *in situ* шейки матки при проведении цитологического скрининга.

Материалы и методы. Проведен анализ материала от 733 пациенток с преинвазивным раком (рак *in situ*) и 1555 инвазивным РШМ за 20-летний период (1998–2017 гг). Выделено 4 периода: I — 1998–2002 гг., II — 2003–2007 гг., III — 2008–2012 гг., IY — 2013–2017 гг.

Результаты. Пятилетняя выживаемость больных при раке шейки матки в Республике Карелия выросла с 55,1 до 69,5 на 100 тыс женского населения. Заболеваемость РШМ за исследуемый период выросла в 3 раза (с 10,5 до 28,3 случаев на 100 тыс. женского населения). Зарегистрировано увеличение частоты I–II стадии РШМ с 66,1% (абс. ч. — 30,8 ± 9,4) в 1 периоде до 82,7% (96,6 ± 21,2 случаев) (2013–2017 гг.). При этом медиана показателя смертности — находится на уровне 8,9 случаев на 100 женского населения и не снижается. Частота III–IY стадии (абс.ч) при РШМ составляет 15,8 ± 5,8 случаев (в 1-м периоде), 24,6 ± 2,5 (во 2-м периоде), 28,2 ± 4,3 (в 3-м периоде) и 22,3 ± 3,1 (2013–2017 гг.). Уровень ранней диагностики РШМ определяется частотой выявления преинвазивного рака шейки матки по отношению к инвазивным формам РШМ. Индекс соотношения составил при возрасте 18–25 лет 1,5 единицы; 20–35 годах — 0,8; 36–50 годах — 0,37–0,43; а с 51 года 0,02–0,08 единицы. Показано увеличение диагностики преинвазивных форм РШМ с 24,3 ± 9,2% в 1998–2002 гг. до 33,2 ± 9,1% в 2002–2007 гг., далее до 62,8 ± 20,9% в 2008–2017 гг. ($p < 0,05$). Уровень диагностики преинвазивного и раннего инвазивного (I–II стадии) РШМ вырос с 72,8% до 85,7% в 2017 году за счет комплексного использования методов диагностики (онкоцитологии, кольпоскопии, теста на ВПЧ, биопсии) и увеличения охвата цервикальным скринингом (ЦС) женщин в РК.

Выводы: 1. Уровень ранней диагностики РШМ определяется частотой выявления преинвазивного рака по отношению к инвазивным формам РШМ. 2. Проблема ранней диагностики РШМ у женщин состоит в отсутствии применения скрининговых программ у женщин старше 50 лет. 3. В РК, как и в целом по России, целесообразно создание диагностических центров амбулаторной службы, где будут реализовываться программы организованного цитологического, маммографического и других скринингов опухолей репродуктивной системы.

Особенности онкологической заболеваемости у лиц, работающих в неблагоприятных условиях труда

Ключевые слова:
онкологическая заболеваемость, вредные условия труда, железнодорожный транспорт

Keywords:
oncological morbidity, harmful working conditions, railway transport

Комарова А.Н.

Западно-Сибирская дирекция здравоохранения ОАО «РЖД». 630003, Российская Федерация, Новосибирск, Владимировский спуск, д. 2а. E-mail: a.n.komarova@bk.ru

Peculiarities of oncological morbidity in persons of workers in adversorally conditions of labor

Komarova A.N.

West-Siberian Health Directorate of «Russian Railways». 2a Vladimirovsy Descent, Novosibirsk, 630003, Russian Federation. E-mail: a.n.komarova@bk.ru

Резюме

Спецификой онкологической заболеваемости прикрепленного населения Западно-Сибирской железной дороги является высокий удельный вес гормонально-обусловленной патологии, а также заболеваний связанных с непосредственным воздействием вредных факторов труда.

Abstract

Specificity of oncological morbidity of the attached population of the West Siberian Railway is a high specific gravity of hormonal-conditioned pathology, as well as diseases associated with direct exposure to harmful labor factors

Специфика и характер трудовой деятельности на объектах железнодорожного транспорта таковы, что на работников воздействует значительное количество вредных производственных факторов, приводящих к ухудшению их здоровья и возникновению профессиональных заболеваний, в том числе опухолевых процессов.

Цель исследования. Определить особенности онкологической патологии у лиц, работающих в неблагоприятных условиях труда.

Материалы и методы. Нами был проведен ретроспективный анализ 1340 случаев онкологической заболеваемости среди работников Западно-Сибирской железной дороги ОАО «РЖД»

Результаты. Показатели заболеваемости злокачественными новообразованиями в учреждениях здравоохранения Западно-Сибирской железной дороги в 1,5–1,9 раза ниже общероссийских, что связано с тем что все работающее население подвергается обязательным ежегодным медицинским осмотрам. На первом месте располагается рак молочной железы, но заболеваемость в 3 раза ниже показателей по РФ. На втором месте рак легкого, что связано с образом жизни и работы железнодорожников, высоким удельным весом курильщиков, алкоголизацией работников. На третьем месте располагается рак кожи, развитие которого связано с выраженной инсоляций работающего населения, особенно таких профессий как монтеры и бригадиры пути.

Особенностью онкологической заболеваемости является высокий уровень рака щитовидной железы и рака почки, что связано с особенностями труда железнодорожников, контактом с вредными веществами, а также необходимостью работы в ночное время, что приводит к дисинхронизации как обменных, так и эндокринных процессов в организме.

У женщин онкологическая патология выявляется уже в возрастной категории 20–24 года, в то время как у мужчин на 10 лет позже, что связано с тем что женщины чаще уделяют внимание своему здоровью. Мужчины часто скрывают имеющиеся жалобы из-за боязни идти к врачу, из-за страха потерять место работы доводя онкологический процесс до запущенного состояния. Наибольшая заболеваемость злокачественными новообразованиями отмечена у мужчин в возрасте 65–69 лет, у женщин 60–64 года, и часто это опухоли в III–IV стадии. Что обусловлено тем, что по выходу на пенсию больные перестают посещать лечебные учреждения и обращаются к врачу только в случае крайней необходимости.

Анализируя заболеваемость злокачественными новообразованиями в зависимости от стажа работы следует отметить 2 пиковых показателя. Это стажевые группы 11–15 лет и 25–30 лет. Первый пик заболеваемости связан с реализацией первичного контакта с неблагоприятными условиями труда, т. к. опухоль развивается через — 8–15 лет от момента воздействия повреждающего фактора. Второй пик заболеваемости связан с накоплением факторов, влияющих на развитие опухоли и как следствие этого ослаблением противоопухолевой защиты организма и развитием рака.

Наибольшая онкологическая заболеваемость отмечена среди машинистов, помощников машинистов и монтеров пути что можно объяснить непосредственным влиянием факторов труда. Но также высокая заболеваемость наблюдается среди медицинского персонала и группе работников социальной сферы, связанная вероятно всего с выраженным влиянием стресса, а также с необходимостью работы в ночное время.

Заключение. Основным профилактическим направлением железнодорожной медицины является минимизация вредного воздействия условий труда на организм работающего. Но полностью устранить вредное воздействие производственных факторов в настоящее время не представляется возможным. С одной стороны, это связано с современным техническим обеспечением отрасли, не позволяющим на всех рабочих местах организовать соблюдение гигиенических нормативов. С другой стороны, специфика работы железнодорожного транспорта связана с необходимостью круглосуточного движения поездов и обеспечением безопасности этого.

Биострахование методом криоконсервации половых клеток и тканей как возможность сохранения фертильности у пациентов с онкологическими заболеваниями

Ключевые слова:
онкология, фертильность, криоконсервация, биобанк

Keywords:
oncology, fertility, cryopreservation, biobank

Комарова Е.В.[1], Киселева М.В.[1], Малинова И.В.[1], Каприн А.Д.[2]

[1] Медицинский радиологический научный центр имени А.Ф. Цыба – филиал ФГБУ «Национальный медицинский исследовательский центр радиологии» Министерства здравоохранения Российской Федерации,
249031, Российская Федерация, Калужская область, Обнинск, ул. Маршала Жукова, 10
[2] ФГБУ «Национальный медицинский исследовательский центр радиологии» Министерства здравоохранения Российской Федерации,
249036, Российская Федерация, Калужская область, Обнинск, ул. Королёва, 4
E-mail: imal2000@mail.ru

Bio insurance by cryopreservation of reproductive cells and tissues as an opportunity to fertility preservation for patients with cancer

Komarova E.V.[1], Kiseleva M.V.[1], Malinova I.V.[1], Kaprin A.D.[2]

[1] A. Tsyb Medical Radiological Research Centre – Branch of the National Medical Radiology Research Centre of the Ministry of Health of the Russian Federation,
10 Marshala Zhukova str., Kaluga Region, Obninsk, 249036, Russian Federation
[2] National Medical Radiology Research Centre of the Ministry of Health of the Russian Federation,
4 Koroleva str., Obninsk, Kaluga region, 249036, Russian Federation
E-mail: imal2000@mail.ru

Резюме

В России ежегодно выявляется более 500 тыс. новых случаев заболеваний злокачественными новообразованиями, доля пациентов репродуктивного возраста (15–39 лет) среди них составляет около 5% (более 25 000 случаев). Протоколы химиолучевой терапии, являясь эффективными в отношении основного заболевания, часто приводят к полной или частичной потере фертильности пациентов. Доступным способом сохранения репродуктивной функции у пациентов с онкологическими заболеваниями, которым предстоит такое лечение, является заблаговременное сохранение репродуктивных клеток и тканей: сперматозоидов, яйцеклеток, эмбрионов, а также овариальной ткани и пунктата яичка. Биобанк МРНЦ им. А. Ф. Цыба — филиал ФГБУ «НМИЦ радиологии» Минздрава России дает возможность пациентам сохранить генетический материал до начала лечения, что поможет пациенту в дальнейшем реализовать репродуктивную функцию.

Abstract

More than 500 thousand new cases of malignant neoplasms are detected annually in Russia. The proportion of patients of reproductive age (15–39 years) among patients is about 5% (more than 25 000 cases). Chemoradiotherapy protocols, being effective against the underlying disease, lead to total or partial loss of fertility of patients. The effective way to preserve reproductive function in patients with cancer, who will receive such treatment, is the early preservation of reproductive cells and tissues: spermatozoa, eggs, embryos, as well as ovarian tissue and testicular punctate. Biobank of A. Tsyb MRRC – Branch of NMRC radiology of the Ministry of health of the Russian Federation enables patients to preserve genetic material before treatment, which will help the patient to further realize reproductive function.

Цель. Сохранение биологического материала до начала специфического лечения онкологических пациентов для реализации репродуктивной функции в будущем.

Материалы и методы. В отделении новых медицинских технологий МРНЦ им. А. Ф. Цыба для сохранения фертильности у онкологических пациентов используются следующие методы: криоконсервация сперматозоидов и ткани яичка, витрификация ооцитов, эмбрионов, овариальной ткани. Для надежного долговременного хранения замороженных биоматериалов необходимы следующие условия: минимально возможная температура хранения; минимально возможная разница между температурами хранения и обработки.

Эти критерии реализованы в новейших герметичных криохранилищах BIOSAFE (система хранения в парах жидкого азота), которыми оборудован Биобанк МРНЦ им. А. Ф. Цыба — филиал ФГБУ «НМИЦ радиологии» МЗ РФ.

Результаты. Технологии криоконсервации генетического материала существуют достаточно давно. Первые банки спермы были созданы в США и Японии в 60-х годах 20 века. Известен случай рождения троих здоровых детей с использованием спермы, хранившейся в криобанке в течение 24 лет. Процесс криоконсервации яйцеклеток и эмбрионов был разработан позднее, но максимальная эффективность этого процесса стала возможным с внедрением в 2005 году в мировую практику метода витрификации. Благодаря этому методу достигается успешная разморозка более 90% сохраненных эмбрионов и яйцеклеток, что делает возможным эффективно сохранить репродуктивную функцию и женщинам. К новым направле-

ниям разработки подходов к сохранению овариального резерва у пациенток относят криоконсервацию овариальной ткани до онкотерапии с последующей аутотрансплантацией ткани после лечения. Хотя эта методика все еще считается экспериментальной, к 2017 году известно уже около 90 случаев рождения здоровых детей после ортотопической трансплантации криоконсервированной овариальной ткани (Donnez, et al., 2017). С 2006 года в МРНЦ им. А. Ф. Цыба ведутся работы по сохранению фертильности онкологических пациентов перед гонадотоксическим лечением. На сегодняшний день в Криобанке центра находится: 420 единиц хранения спермы онкологических больных, 966 единиц хранения овариальной ткани (криоконсервация методом витрификации), а также ооциты и эмбрионы. Основные нозологические формы злокачественных заболеваний, по поводу которых произведена криоконсервация: лимфогранулематоз, остеогенная саркома, рак тела матки, рак шейки матки, рак молочной железы, рак щитовидной железы, рак яичка и предстательной железы. В МРНЦ им. А. Ф. Цыба в результате аутотрансплантации витрифицированной овариальной ткани впервые в России была получена беременность, закончившаяся рождением здорового ребенка. Данный метод запатентован и может использоваться для сохранения репродуктивной функции женщин, имеющих онкологическое заболевание в анамнезе.

Заключение. Биобанк МРНЦ им. А. Ф. Цыба дает возможность пациентам сохранить генетический материал до начала лечения, что поможет пациенту в дальнейшем реализовать репродуктивную функцию.

Влияние агонистов Toll-like receptor 9 на экспрессию опухолью иммунных контрольных точек PD1 и PD-l1 при лучевой терапии плоскоклеточного рака шейки матки

Ключевые слова:
лучевая терапия, рецептор программируемой клеточной смерти PD-1, лиганд к рецептору программируемой клеточной смерти PD-L1, агонист Toll-like receptor 9 (TLR9)

Keywords:
radiotherapy, programmed cell death receptor PD-1, programmed cell death ligand 1 (PD-L1), toll-like receptor 9 (TLR9)

Коротких Н.В.[1,2], Мошуров И.П.[1,2], Климович А.А.[1], Атякшин Д.А.[1]

[1] ФГБОУ ВО «Воронежский государственный медицинский университет им. Н.Н. Бурденко» Минздрава РФ
394036, Российская Федерация, Воронеж, ул. Студенческая, д. 10
[2] БУЗ ВО «Воронежский областной клинический онкологический диспансер»
394036, Российская Федерация, Воронеж, ул. Вайцеховского, д. 4
E-mail kornat78@mail.ru

The impact of TLR9 agonist to the expression of check-point PD-1/PD-L1 in the radiation therapy of squamous cervical cancer

Korotkih N.V.[1], Moshurov I.P.[1,2], Klimovich A.A.[1], Atiakshin D.A.[1]

[1] N.N.Burdenko Voronezh State Medical University
10 Studencheskaya str., Voronezh 394036, Russian Federation
[2] Voronezh Regional Clinical Oncological Hospital
4 Vaytsehovsky str., Voronezh 394036, Russian Federation
E-mail kornat78@mail.ru

Резюме

Высокодозное ионизирующее излучение вызывает гибель опухолевых клеток и стимуляцию противоопухолевого иммунитета, который усиливает контроль над ростом опухоли как локально, так и над отдаленными метастазами. Блокада лиганда к рецептору запрограммированной клеточной смерти Т-лимфоцитов (PD-L1), может повысить эффекторную функцию Т-клеток. Синтез PD-L1 усиливается в микроокружении опухоли после лучевой терапии (ЛТ). Блокада PD-L1 моноклональными антителами повышает эффективность ЛТ за счет снижения апоптоза цитотоксических Т-лимфоцитов. Мы предположили, что стимуляция агонистом Toll-like receptor 9 (TLR9) клеток врожденного иммунного ответа, улучшит противоопухолевую эффективность лучевой терапии, активируя клетки врожденного иммунного ответа и мобилизацию опухолеспецифических Т-лимфоцитов в микроокружение опухоли.

Abstract

High-dose ionizing radiation leads to death of the tumor cells, and stimulation of immunity against the tumor, which enhances the control of tumor growth both locally and over distant metastases. The blockade of the ligand to the receptor for programmed cell death of T lymphocytes (PD-L1) can enhance the effectors' function of T cells. The synthesis of PD-L1 is enhanced in the tumor microenvironment after radiation therapy (RT). The blockade of PD-L1 with monoclonal antibodies increases the efficiency of RT by decreasing the apoptosis of cytotoxic T-lymphocytes. We are hypothesized that stimulation by the Toll-like receptor 9 (TLR9) agonist of cells of a congenital immune response will improve the antitumor efficacy of radiotherapy by activating the cells of a congenital immune response and mobilizing tumor-specific T-lymphocytes into the microenvironment of the tumor.

Цель исследования. Изучить иммунные механизмы развития радиорезистентности плоскоклеточного рака шейки матки. Изучить влияние агониста Толл-подобного рецептора 9 (Toll-like receptor 9, TLR9) на радиорезистентность опухолей и возможность его применения при комбинированной терапии РШМ.

Пациенты и методы. С помощью метода иммуногистохимии в биоптатах опухоли исследовали синтез опухолевыми клетками лиганда PD-L1 к рецепторам клеточной смерти PD-1 Т-лимфоцитов. В данном исследовании мы сочетали большую дозу облучения с воздействием агониста TLR9 для оценки экспрессии PD-L1, PD-1 в клетках плоскоклеточного рака шейки матки. Мы предположили, что агонист Толл-подобного рецептора 9 (TLR9) в сочетании с лучевой терапией может обладать лучшей противоопухолевой активностью и модулировать экспрессию PD-L1 клетками опухоли.

Результаты. Наши результаты показали, что экспрессия PD-L1, была увеличена при стандартной схеме радиотерапии, в то время как лучевая терапия в сочетании с агонистом TLR 9 привела к снижению экспрессии PD-L1 в клетках плоскоклеточного рака шейки матки. Мы обнаружили, что стандартная лучевая терапия РШМ может повышать экспрессию PD-L1 клетками опухоли. Но сочетание с лучевой терапии с воздействием агониста TLR 9 эффективно подавляет экспрессию PD-L1 в клетках плоскоклеточного рака шейки матки.

Заключение. В целом, это исследование дало предварительные данные о молекулярном механизме, с помощью которого лучевая терапия в сочетании с агонистом TLR9 подавляет экспрессию PD-L1, которое может зависеть от ингибирования NF-kB с помощью сигнального белка p65. Наше будущее исследование дополнительно проиллюстрирует картину комбинации облучения с воздействием агониста TLR9 плоскоклеточным раком шейки матки.

Возможности интегративных форм коррекции психопатологических состояний личности, после мастэктомии по поводу рака молочной железы

Ключевые слова:
рак молочной железы, реабилитация, арт-терапия творческим самовыражением, копинг-стратегии

Keywords:
breast cancer, rehabilitation, art-therapy with creative self-expression, coping strategies

Котенко Н.В., Гайдарова А.Х., Гигинейшвили Г.Р.

ФГБУ «Национальный медицинский исследовательский центр реабилитации и курортологии» Министерства здравоохранения Российской Федерации
121099, Российская Федерация, Москва, Новый Арбат, д. 32
E-mail: gaydarova88@mail.ru

Possibilities of integrative forms of correction of psychopathological conditions of personality, after mastectomy for breast cancer

Kotenko N.V., Gaydarova A.Kh., Gigineishvili GR

National Medical Research Center for Rehabilitation and Balneology of the Ministry of Health of the Russian Federation
32 Novy Arbat, Moscow 121099, Russian Federation
E-mail: gaydarova88@mail.ru

Резюме

Проведено клиническое исследование 35 женщин, больных раком молочной железы I и II стадии, после радикального лечения. Пациентки были разделены на две группы исследования соответственно срокам психотерапевтической помощи. В качестве психотерапевтического метода применялась арт-терапия творческим выражением. Было выявлено достоверное снижение показателей личностной и ситуативной тревожности, негативных копинг-стратегий в раннем и позднем реабилитационном периоде.

Abstract

A clinical study of 35 women, patients with breast cancer of I and II stages, after radical treatment. Patients were divided into two study groups according to the terms of psychotherapeutic care. As a psychotherapeutic method, art therapy was used with creative expression. There was a significant decrease in the indicators of personal and situational anxiety, negative coping strategies in the early and late rehabilitation period.

Цель исследования. Оценить эффективность арт-терапии творческим выражением у женщин после мастэктомии по поводу рака молочной железы в различных реабилитационных периодах.

Пациенты и методы. В рамках клинического исследования оценивались психологические особенности 35 женщин, больных раком молочной железы I и II стадии, средний возраст которых составил 51,7 ± 7,6 лет. Всем пациенткам была проведена мастэктомия и адьювантная терапия. Пациентки были разделены на две группы исследования соответственно срокам психотерапевтической помощи: первая группа (n = 16) 1,5–3 месяца после мастэктомии и химиотерапии, вторая группа женщин (n = 19) через 2,5–3 года после радикального лечения.

В качестве психотерапевтического метода применялась арт-терапия творческим выражением. Психотерапевтическая поддержка, ведение и коррекция способов воздействия осуществлялась психотерапевтом в условиях индивидуального консультирования 3 раза в неделю. Групповые занятия включали лечебное воздействие средствами изобразительного искусства (изотерапия): рисованием, лепкой, декоративно-прикладным искусством. Для изображения были выбраны ресурсные темы образов природы, отдельных объектов, символических образов.

Результаты. В ходе оценки эффективности арт-терапии творческим выражением на ресурсные темы выявлены достоверные улучшения показателей уровня личностной тревожности в обеих группах исследования. Личностная тревожность в 1-й группе — до арт-терапии 55 ± 4,2 баллов после 46 ± 3,8 баллов, во 2-й группе до 63 ± 3,5 баллов, после 48 ± 5,2 баллов, $p < 0,05$ и снижения ситуативной тревожности в группе раннего реабилитационного периода — ситуативная тревожность в 1-й группе: до арт-терапии 60 ± 5,2 баллов, после 42 ± 5,8 баллов, $p < 0,05$.

Выявлено, что достоверно изменялись показатели негативных копинг-стратегий, особенно стремления и усилия, направленные к бегству-избеганию проблемы, в сторону коррекции в обеих группах (бегство-избегание: 1-й группе до арт-терапии 2,88 ± 0,23 баллов, после 1,78 ± 0,42 баллов, $p < 0,05$, во 2-й группе до 2,54 ± 0,31 баллов, после 1,34 ± 0,4 баллов, $p < 0,05$). Уменьшились агрессивные усилия по изменению ситуации, когнитивные усилия отделиться от ситуации и уменьшить ее значимость, усилия по регулированию своих чувств и действий. В группе раннего реабилитационного периода отмечалось признание своей роли в проблеме с сопутствующей темой попыток ее решения.

Заключение. Арт-терапия творческим самовыражением в виде изобразительного творчества достоверно снижает показатели личностной и ситуативной тревожности, а также корректирует негативные копинг-стратегии в раннем и позднем реабилитационном периоде.

Активность эндогликозидазы гетеротопического эндометрия у пациенток репродуктивного возраста с прогрессированием аденомиоза и миомы тела матки

Ключевые слова:
эндогликозидаза,
аденомиоз,
лейомиома тела матки,
иммуногистохимия

Кулешов В.М., Маринкин И.О., Тимофеева Ю.С., Соляников Д.А., Айдагулова С.В.

ФГБОУ ВО «Новосибирский государственный медицинский университет» Минздрава России
630091, Российская Федерация, Новосибирск, Красный проспект, д. 52
E-mail: kuleshov_vm@mail.ru

Keywords:
endoglycosidase,
adenomyosis,
uterine leiomyoma,
immunohistochemistry

Myometrial endoglycosidase activity's concordance with adenomyosis and uterine leiomyoma progression in reproductive-age women

Kuleshov V.M., Marinkin I.O., Timofeyeva Yu.S., Solyanikov D.A., Aidagulova S.V.

Novosibirsk State Medical University of the Ministry of Health of the Russian Federation
52, Krasny prospect, Novosibirsk 630091, Russian Federation
E-mail: kuleshov_vm@mail.ru

Резюме

Иммуногистохимическое исследование экспрессии гепараназы в очагах аденомиоза в операционном материале 14 пациенток репродуктивного возраста с объемом тела матки до 12 нед и более 12 нед. В очагах аденомиоза эндогликозидазная активность у пациенток с объемом тела матки более 12 нед достоверно ($p < 0,001$) превышала показатели пациенток с объемом менее 12 нед.

Abstract

Immunohistochemical study of heparanase expression in adenomyosis foci of surgical material of 14 reproductive-age women with uterine body volume more than 12 weeks and up to 12 weeks of «pregnancy». In the adenomyosis foci, endoglycosidase activity of patients with uterine body volume more than 12 weeks significantly ($p < 0.001$) exceeded those of less than 12 weeks.

Цель исследования. Изучить эндогликозидазную активность по экспрессии гепараназы в гетеротопическом эндометрии у пациенток репродуктивного возраста с аденомиозом и лейомиомиомой тела матки в зависимости от объема матки и скорости роста узлов.

Пациенты и методы. «Случай–контроль» клинико-морфологическое исследование 48 пациенток в возрасте от 25 до 45 лет (38,90 ± 5,87 лет) с клиническим диагнозом «симптомная миома тела матки», не принимавших каких-либо гормональных препаратов. Быстрое прогрессирование миомы матки устанавливали при динамическом наблюдении за пациентками при увеличении объема матки на 4–5 нед. «беременности» в течение года. Оперативное лечение выполняли в плановом порядке на 7–12 д. м.ц. Площадь продуктов иммуногистохимической реакции на гепараназу оценивали в 14 образцах 1-й и 2-й групп с помощью программного обеспечения ZEN blue (C. Zeiss). Различия считали достоверными при уровне значимости $p < 0,05$.

Результаты. При клиническом обследовании пациенток с большим объемом матки (2-я группа, пролиферирующая миома, или прогрессирующий рост узлов) по сравнению с пациентками 1-й группы (медленный рост, объем матки до 12 нед) чаще имел место болевой синдром, в анамнезе в 3 раза чаще отмечены воспалительные заболевания органов малого таза, обусловленные, в том числе, большим числом абортов. При светооптическом исследовании операционного материала в 1-й группы с медленным ростом объема матки в большинстве случаев диагностирован аденомиоз 1-й степени (21 из 24 случаев), в 3 остальных — 2-й степени. У пациенток 2-й группы степень аденомиоза чаще была более распространенной: 1-я степень у 15, 2-я — 6 и 3-я — 3 женщин соответственно. При иммуногистохимическом исследовании гетеротопического эндометрия в очагах аденомиоза при медленном росте объема матки (1-я группа) экспрессия гепараназы была минимальной (0,24 ± 0,05%), при прогрессирующем росте миомы (2-я группа) — повышена в несколько раз: 2,28 ± 0,9% ($p< 0,001$). В эутопическом эндометрии обеих групп пациенток в раннюю и среднюю стадии фазы пролиферации менструального цикла эндогликозидазная активность была очень слабой, практически отсутствовала в эпителии желез и отмечалась в единичных стромальных клетках.

Заключение. Повышение эндогликозидазной активности в гетеротопическом эндометрии сочетается с прогрессирующим характером развития миомы тела матки и может способствовать развитию и прогрессированию аденомиоза.

Медикаментозное лечение осложнений после лучевой терапии

Ключевые слова:
лучевой цистит, гиалуронат натрия, болевой синдром, рак шейки матки, рак простаты

Кульченко Н.Г.

ФГАОУ ВО «Российский университет дружбы народов»
117198, Российская Федерация, Москва, ул. Миклухо-Маклая, д. 6
E-mail: kle-kni@mail.ru

Medical treatment of complications after radiation therapy

Keywords:
radiation cystitis, Sodium hyaluronate, Painful Bladder Syndrome, prostate cancer, cervical cancer.

Kulchenko N.G.

Russian University of Peoples' Friendship (RUDN University)
6 Miklukho-Maklaya str., Moscow 117198, Russian Federation
E-mail: kle-kni@mail.ru

Актуальность. Неуклонный рост онкологической заболеваемости, увеличение количества комбинированных методов лечения опухолей малого таза у женщин и мужчин приводит к развитию постлучевых осложнений. Риск лучевых повреждений окружающих мягких тканей закономерно возрастает по мере увеличения суммарной поглощенной дозы. По мнению специалистов, при лучевой терапии злокачественных новообразований малого таза в дозе 50–70 Гр, постлучевые осложнения в разной степени выраженности неизбежны. Наиболее частым постлучевым осложнением является лучевой цистит. В настоящее время не существует единого мнения об эффективности различных схем помощи и реабилитации постлучевых осложнений органов малого таза. Лечение лучевого цистита, как правило, направлено на ликвидацию болевого синдрома, повышение общей резистентности организма и улучшение трофики тканей. Нет единых критериев оценки проведенного лечения. При этом, качество жизни онкологических больных является первостепенной задачей после выполненного основного лечения.

Цель исследования: оценить эффективность и безопасность применения 0,1% гиалуроната натрия при лучевых циститах у женщин и мужчин.

Материалы и методы. Были обследованы 70 пациентов, имеющих в анамнезе лучевую терапию органов малого таза. Из них, 36 (51,4%) человек были больные женского пола после проведенной первичной или адъювантной лучевой терапии по поводу рака эндометрия или шейки матки, или рака мочевого пузыря. Остальные, 34 (48,6%) пациента, были лица мужского пола после проведенной лучевой терапии по поводу рака простаты или мочевого пузыря.

Всем больным проводили общее клиническое исследование, бактериальный анализ мочи, с определением индивидуальной чувствительности к антибиотикам, УЗИ органов мочевыделительной системы, цистоскопию.

По показаниям всем пациентам назначалась антибактериальная терапия с учетом чувствительности высеваемой флоры. Всем пациентам внутрипузырно пятикратно вводили экзогенные гиалуронсодержащие вещества в виде 0,1% гиалуроната натрия (50 мл 1 раз в неделю).

Статистическая обработка материала проводилась с использованием электронных таблиц «Excel» и программы «Statistica 6.0». Различия считались значимыми при $p < 0,05$.

Результаты. Все пациенты, не зависимо от половой принадлежности предъявляли жалобы на болезненное и учащенное мочеиспускание. У большинства пациентов 51 (72,8%) было зафиксировано количество мочеиспусканий до 12–14 раз сутки. Ноктурия чаще встречалась у 29 (85,2%) мужчин, чем у 22 (61,1%) женщин ($p < 0,05$). Все наблюдаемые пациенты отмечали не удовлетворительное качество жизни (QoL) — 5 баллов и более. При УЗИ мочевого пузыря у всех пациентов было выявлено утолщение стенки мочевого пузыря от 8 мм до 13 мм. При цистоскопии было выявлено: у всех больных выраженная гиперемия слизистой мочевого пузыря (100%), десквамация уротелия (77,1%), телеангиоэктазии (94,2%), емкость мочевого пузыря составила 150 ± 15 мл.

После проведенной внутрипузырной терапии 0,1% гиалуронатом натрия у 54,2% пациентов отмечено выраженное снижение болевого синдрома. Качество мочеиспускания улучшилось у 53 (75,7%) человек ($p < 0,05$). Все пациенты отметили улучшение QoL до 3,0 ± 1,5 баллов ($p < 0,05$). Объективно было зафиксировано увеличение объема мочевого пузыря на 57% ($p < 0,05$).

В лечении лучевых циститов у женщин и мужчин важным моментом является восстановление гликозаминогликанов эпителиальных клеток, что улучшает защитную функцию уротелия стенки мочевого пузыря.

Выводы. Внутрипузырная медикаментозная терапия на сегодняшний день является малоизученным методом лечения лучевых осложнений мочевых путей у мужчин и женщин. В пользу данного метода лечения говорят два фактора:

1. местное применение 0,1% гиалуроната натрия оправдано этиологически и патогенетически.

2. 0,1% гиалуронат натрия восстанавливает слой гликозаминогликанов, тем самым способствует улучшению физиологических протективных свойств слизистой мочевого пузыря.

Мужское бесплодие и опухоли яичка

Ключевые слова:
мужское бесплодие, опухоль яичка

Keywords:
male infertility, testicular tumor

Кульченко Н.Г.

ФГАОУ ВО «Российский университет дружбы народов»
117198, Российская Федерация, Москва, ул. Миклухо-Маклая, д. 6
E-mail: kle-kni@mail.ru

Male infertility and testicular tumors.

Kulchenko N.G.

Russian University of Peoples' Friendship (RUDN University)
6 Miklukho-Maklaya str., Moscow 117198, Russian Federation
E-mail: kle-kni@mail.ru

Актуальность. В последнее время отмечен неуклонный рост онкологических заболеваний у мужчин молодого возраста. В структуре общей онкологической заболеваемости рак яичка составляет от 1 до 1,5% среди мужчин и 5% всех опухолей урогенитального тракта. Ассоциации между мужским бесплодием и раком привлекают клиническое внимание. Отношения между бесплодием и раком традиционно изучались у женщин, но в последнее время работа была сосредоточена на мужском компоненте репродукции. В США ежегодно регистрируется около 700 000 мужчин с бесплодием (Hanson B. M., 2018). В России за последние 10 лет количество бесплодных мужчин увеличилось на 60,3% (Каприн А. Д. и соавт., 2016). По данным Bieniek J. M. (2018) причиной мужского бесплодия в 2,9% случаев является рак яичка. Благодаря современным методам лечения общая выживаемость мужчин, лечившихся по поводу рака яичка, возросла до 90%. Поэтому после завершения специализированного лечения онкологического заболевания для пациентов становится актуальным качество жизни и репродуктивные перспективы. Многие специалисты едины в мнении: криоконсервация спермы у пациентов раком яичка до специализированного лечения — это единственный шанс на будущее биологическое отцовство.

Цель исследования: выявить критерии прогнозирования репродуктивной функции яичка у онкологических пациентов для получения качественного криоконсерванта.

Материалы и методы. Были обследованы 197 пациентов с азооспермией. Всем пациентам проводилось стандартное клиническое обследование с определением гормонального профиля, УЗИ мошонки. В исследование не включались мужчины с генетическими нарушениями, обструктивным бесплодием, ЗППП, тяжелыми соматическими заболеваниями. По показаниям, всем пациентам основной группы выполнялась биопсия яичка (micro TESE) с последующим гистологическим исследованием биоптата. Статистическая обработка материала проводилась с использованием электронных таблиц «Excel» и программы «Statistica 6.0». Различия считались значимыми при $p < 0,05$.

Результаты. Исследование гормонального профиля пациентов демонстрирует, что достоверно отражает качество сперматогенеза изменение совокупности гормонов: ФСГ (от 2,3 до 26,8 мЕд/л), ингибина В (88,4 ± 7,8 пг/мл), антимюллерова гормона (АМГ) (3,2 ± 1,4 нг/мл) ($p < 0,05$). По результатам тестикулярной биопсии у пациентов с бесплодием рак яичка был выявлен у 7 (3,5%) мужчин. Из них, у 4 — семинома яичка, у 3 — смешанный тестикулярный рак.

По данным современных авторов очень часто при верифицированной опухоли яичка у пациентов уже страдает фертильность спермы по ряду показателей (морфология, подвижность (А + В) сперматозоидов и др.), которые делают не возможной криоконсевацию половых клеток. Поэтому с целью прогнозирования репродуктивного потенциала и качества криоконсерванта у онкологических пациентов рекомендовано определять адекватность сперматогенеза на основании уровня: ФСГ, ингибина В, АМГ, которые можно считать придикторами сперматогенеза.

Если у пациента по совокупности признаков предикторов сперматогенеза прогноз положительный, то ему рекомендуется криоконсервация спермы до начала специализированного лечения (лучевая, химиотерапия). Если предикторы сперматогенеза демонстрируют низкий репродуктивный резерв яичек, то получить криоконсервант спермы будет невозможно. Такому пациенту рекомендовано повторно оценить степень сохранности сперматогенеза после завершения специализированного лечения. При отрицательном результате эти больные нуждаются в программе ВРТ с использованием донорской спермы.

Выводы. Выполнение программы вспомогательных репродуктивных технологий у пациентов с онкологическими заболеваниями не представляются возможными без криотехнологий. Каждому пациенту с верифицированной опухолью яичка требуется персональный подход в планировании его репродуктивной стратегии.

Оценка профиля показателей клеток иммунной системы при цервикальных интраэпителиальных неоплазиях и микроинвазивном раке шейки матки

Ключевые слова:
рак шейки матки, иммунологические показатели

Курмышкина О.В., Ковчур П.И., Захаров Д.А., Ковчур О.И., Волкова Т.О.

ФГБОУ ВПО «Петрозаводский государственный университет»
185014, Российская Федерация, Петрозаводск, ул. Ленина, д. 13
E-mail: pkovchur@mail.ru

Keywords:
cervical cancer, immunological indicators

Profile assessment of indicators of immune cells in cervical intraepithelial neoplasia and microinvasive cervical cancer

Kurmyshkina O.V., Kovchur P.I., Zakharov D.A., Kovchur O.I., Volkova T.O.

Petrozavodsk State University
13 Lenina str., Petrozavodsk, 185014, Russian Federation
E-mail: pkovchur@mail.ru

Резюме

Изучены профили изменений в иммунной системе у пациенток с ЦИН и микроинвазивным РШМ.

Abstract

The profiles of changes in the immune system of patients with CIN and microinvasive cancer have been studied.

При вирус-ассоциированном РШМ на этапе развития цервикальных интраэпителиальных неоплазий (ЦИН) возможно обнаружение системного негативного влияния на иммунную систему.

Цель и задачи. Охарактеризовать профиль изменений в иммунной системе пациенток с ЦИН и микроинвазивным РШМ на основе экспрессии маркеров апоптоза (CD95/Fas, Annexin V) в основных популяциях лимфоцитов крови — CD4 и CD8 Т-клетках и естественных киллерах (NK); численности Tregs CD4 и CD8 клеток по экспрессии маркеров CD25, CD127, FoxP3; численности субпопуляций NK клеток (NKreg), а также Т-лимфоцитов с NK-подобным фенотипом (по относительному уровню CD3, CD16 и CD56).

Материалы и методы. Иммунофенотипирование лимфоцитов периферической крови проведено методом проточной цитофлуориметрии. Образцы крови получены от 57 пациенток с диагнозом ЦИН 3 степени и микроинвазивным РШМ непосредственно перед операцией. Контроль — 30 здоровых женщин.

Результаты. Увеличение доли Т-лимфоцитов, связывающих Annexin V и ко-экспрессирующих CD95/Fas, в крови больных РШМ ($p < 0,05$) указывает на повышенный уровень спонтанного апоптоза Т-клеток, с возрастанием вклада Fas-зависимого пути. При дифференцированном анализе CD4 и CD8 популяций выявлен различный характер изменений экспрессии CD95, свидетельствующий о большей подверженности апоптозу CD8 Т-клеток в группе больных. Связывание AnnexinV с CD3 (-) популяцией также увеличивалось в группе пациенток с микроинвазиным РШМ ($p < 0,05$), при этом различий в экспрессии CD95 на NK-клетках в группах не обнаружено ($p > 0,05$). Отмечено увеличение CD4 (+)Tregs, CD8 (+)Tregs, и снижение соотношения CD3CD8/Treg. По общей численности циркулирующих NK-клеток анализируемые группы не различались, но для субпопуляций NKreg- клеток и NK-подобных Т-лимфоцитов выявлена тенденция ($p > 0,05$) к снижению их относительного количества, сопровождаемая изменением соотношения CD56dim/CD56bright NK-клеток в группе больных.

Заключение. Индукция инвазивного роста при РШМ поддерживается системными изменениями баланса регуляторных клеток врожденного и адаптивного иммунитета, что должно рассматриваться в качестве объекта детального исследования при разработке новых методов иммунотерапии.

Работа выполнена при поддержке РФФИ (проект № 17–75–10027).

Использование методов высокопроизводительного секвенирования для выявления мутаций в генах BRCA1/2 при раке молочной железы

Ключевые слова:
рак молочной железы, BRCA, наследственный рак, вторичная профилактика

Keywords:
breast cancer, BRCA, hereditary cancer, secondary prevention

Лисица Т.С.[1], **Литвинова М.М.**[1], **Хафизов К.Ф.**[2], **Кветенадзе Г.Г.**[1], **Шибухова Г.А.**[1], **Бодунова Н.А.**[1]

[1] ГБУЗ «Московский клинический научный центр им. А.С. Логинова» Департамента здравоохранения г. Москвы
111123, Российская Федерация, Москва, шоссе Энтузиастов, д. 86
[2] ФБУН «Центральный НИИ эпидемиологии» Роспотребнадзора
111123, Российская Федерация, Москва, ул. Новогиреевская, д. 3а
E-mail: t.lisica@mknc.ru

Utilization of high-performance sequencing methods for the detection of mutations in BRCA1/2 genes in breast cancer

Lisica T.S.[1], **Litvinova M.M.**[1], **Hafizov K.F.**[2], **Kvetenadze G.G.**[1], **Shibuhova G.A.**[1], **Bodunova N.A.**[1]

[1] The Loginov Moscow Clinical Scientific Center is State Institution funded by Moscow Health Department (The Loginov MCSC MHD)
86 shosse Entuziastov, Moscow 111123, Russian Federation
[2] Central Research Institute of Epidemiology of The Federal Service on Customers' Rights Protection and Human Well-being Surveillance
3a Novogireevskaja, Moscow 111123, Russian Federation
E-mail: t.lisica@mknc.ru

Резюме

Внедрение методов высокопроизводительного секвенирования в клиническую практику позволит повысить процент выявления наследственных форм рака молочной железы, что позволит оптимизировать тактику лечения, определить риски развития вторых опухолей, а также провести профилактику среди здоровых родственников.

Abstract

Introduction of high-performance sequencing methods into clinical practice will increase the percentage of detection of hereditary forms of breast cancer, which will optimize treatment, identify the risks of developing second tumors, and also conduct prophylaxis among healthy relatives.

Цель исследования: продемонстрировать возможности молекулярно-генетического тестирования методом высокопроизводительного секвенирования для определения тактики наблюдения и прогноза заболевания.

Пациенты и методы. Проведен анализ геномной ДНК 6 пациенток с диагнозом рак молочной железы (РМЖ), находившихся на лечении в ГБУЗ МКНЦ им. А. С. Логинова ДЗМ в период с октября 2016 по ноябрь 2017 гг. Средний возраст больных на момент постановки диагноза 32,8 лет (от 30 до 37 лет). По результатам иммуногистохимического исследования 4 пациентки имели тройной негативный фенотипа опухоли, 2 — люминальный тип А. Семейный анамнез одной пациентки был отягощен РМЖ у матери и сестры. Все пациентки имели отрицательные результаты тестирования на наличие 8 частых мутаций в генах BRCA1/2.

Результаты. Выявлено 25 различных генетических вариантов, большинство с доброкачественным клиническим значением. У 2 из 6 пациенток были обнаружены мутации, зарегистрированные в международных базах данных как патогенные: p.Glu1802Ter в гене BRCA1, приводящая к формированию преждевременного стоп-кодона, и мутация сайта сплайсинга c.7007+1G>A в гене BRCA2. У одной пациентки была выявлена миссенс-мутация p.Ser1172Leu в гене BRCA2 с неизвестным клиническим значением. Пациенткам с выявленными мутациями предложена индивидуальная программа наблюдения с учетом высокого риска развития рака контралатеральной молочной железы и рака яичников.

Заключение. Внедрение методов высокопроизводительно секвенирования в клиническую практику позволит повысить процент выявления наследственных форм РМЖ.

Уровень экспрессии декорина в цитогенной строме эндометриоидных кист яичников на фоне применения низкодозированных КОК

Ключевые слова:
эндометриоидное поражение яичников, декорин, иммуногистохимия, автоматический анализ изображения

Keywords:
ovarian endometriosis, decorin, immunohistochemistry, automatic image analysis

Маринкин И.О., Кулешов В.М., Тимофеева Ю.С., Айдагулова С.В.

ФГБОУ ВО «Новосибирский государственный медицинский университет» Минздрава России
630091, Российская Федерация, Новосибирск, Красный проспект, д. 52
E-mail: kuleshov_vm@mail.ru

The use of monophasic COCs reduces the decorin expression in the cytogenic stroma of ovarian endometrioid cysts

Marinkin I.O., Kuleshov V.M., Timofeyeva Y.S., Aidagulova S.V.

Novosibirsk State Medical University of the Ministry of Health of the Russian Federation
52 Krasny prospect, Novosibirsk 630091, Russia
E-mail: kuleshov_vm@mail.ru

Резюме

Экспрессия протеогликана декорина в клеточных элементах цитогенной стромы при эндометриоидном поражении яичников достоверно снижена в условиях применения монофазных низкодозированных оральных контрацептивов (КОК) в течение 6 мес перед операцией по сравнению с образцами пациенток, не принимавших гормональные препараты. В фиброзной строме эндометриоидных гетеротопий достоверных различий в экспрессии декорина не обнаружено.

Abstract

Decorin expression was studied in the endometrial ovarian cysts comparing monophase low-dose combined oral contraceptives (COCs) administration during 6 months. Considering the fundamental analogies between the endometrial disease and tumour transformation, we have particularly demonstrated the down-regulation of proteoglycan decorin expression in cytogenic stroma of surgical endometrial cysts of women used the monophasic COCs.

Декорин — протеогликан, «декорирующий» коллагеновые белки I и II типа и препятствующий утолщению коллагеновых фибрилл, локализуется во внеклеточном матриксе соединительной ткани. Его экспрессия в тканях и содержание в образцах крови разнонаправленно меняются при многих опухолевых процессах. Вместе с тем, эндометриоз яичников имеет ряд фундаментальных аналогий с опухолевым ростом.

Цель исследования. Изучить характер экспрессии декорина в образцах эндометриоидных кист яичников в условиях применения монофазных низкодозированных КОК.

Пациенты и методы. Клинико-морфологическое исследование 14 женщин с эндометриоидными кистами яичников в возрасте 27,7 ± 5,2 лет, из них, 5 пациенток в течение 6 мес до операции применяли монофазные низкодозированные КОК. Оперативное вмешательство выполняли в плановом порядке на 7–12 д. м.ц., образцы кист фиксировали в забуференном формалине, парафиновые срезы окрашивали гематоксилином и эозином и по Ван Гизону на коллагеновые волокна. Экспрессию декорина (производитель «Abcam», разведение 1:200) в образцах кист изучали с помощью двухшагового стрептавидин-биотинового иммуногистохимического метода; для оценки площади DAB-позитивных продуктов реакции использовали программное обеспечение ZEN blue (C. Zeiss). Различия считали достоверными при уровне значимости $p < 0,05$.

Результаты. На основании клинических данных и гистологического исследования операционного материала, эндометриоз яичников 2-й и 3-й стадии был установлен у 6 и 8 пациенток соответственно. Эндометриоидные кисты характеризовались почти тотальной десквамацией эпителия и выраженной плотностью цитогенной стромы; при этом на фоне применения КОК появлялись признаки фиброзирования и уменьшения количества клеточных элементов. Цитогенная строма в эндометриоидных кистах яичников характеризовалась достаточно высокой экспрессией декорина с интра- и перицеллюлярной локализацией продуктов реакции. Важно отметить, что в образцах пациенток, принимавших КОК перед операцией, экспрессия декорина в цитогенной строме была не столь значительно, но достоверно снижена ($p = 0,047$), в том числе за счет уменьшения «клеточности» цитогенной стромы. Перицитогенная фиброзная ткань характеризовалась очаговой и диффузной экстрацеллюлярной экспрессией декорина, ассоциированной с локализацией большого количества коллагеновых волокон. Иммуногистохимические параметры фиброзной компоненты стенки овариальных кист практически не имели различий в зависимости от применения КОК.

Заключение. Экспрессия протеогликана декорина в клеточных элементах цитогенной стромы при эндометриоидных кистах яичников достоверно снижена в условиях применения монофазных низкодозированных оральных контрацептивов в течение 6 мес перед операцией по сравнению с образцами эндометриом пациенток, не принимавших гормональные препараты.

Новое в канцерогенезе рака шейки матки. Исследование *in vitro*

Мельников В.А.[1], **Тюмин И.В.**[1], **Тюмина О.В.**[1,2], **Ключников Д.Ю.**[2]

[1] ФГБОУ ВО «Самарский государственный медицинский университет» Минздрава России
443099, Российская Федерация, Самара, ул. Чапаевская, д. 89
[2] ГБУЗ «Самарский областной медицинский центр Династия»
443095, Российская Федерация, Самара, ул. Ташкентская д. 159
E-mail: melnikov_va@bk.ru

Ключевые слова:
канцерогенез, клетки HeLa, хемосинтез, рак шейки матки

Keywords:
carcinogenesis, HeLa cells, chemosynthesis, cervical cancer

New in the carcinogenesis of cervical cancer. *In vitro* study

Melnilov V.A.[1], **Tyumin I.V.**[1], **Tyumina O.V.**[1,2], **Kluchnikov D.Yu.**[2]

[1] Samara State Medical University of the Ministry of Health of the Russian Federation,
89 Chapaevskay str., Samara 443099, Russian Federation
[2] Samara Regional Medical Center «Dinasty»
159 Tashkentskay str., Samara 443095, Russian Federation
E-mail: melnikov_va@bk.ru

Резюме

В экспериментах *in vitro* найден альтернативный путь энергообеспечения раковой клетки: в процессе канцерогенеза происходит смена гетеротрофного на автотрофный (хемосинтез) путь получения энергии клеткой. Проведено 137 опытов различных серий с раковыми клетками линии HeLa по выявлению у них хемосинтетических реакций. Аналитический обзор научных работ и наши исследования выявили возможную хемосинтетическую реакцию у клеток HeLa — окисление ионов железа (Fe+2→Fe+3 + E). Сформулирована теория «Энергетической метаплазии раковой клетки», которая открывает перспективы объяснения некоторых вопросов онкогенеза и нового подхода к лечению рака шейки матки — применение эффективных ингибиторов хемосинтеза.

Abstract

In experiments *in vitro* found an alternative way of energy supply of cancerous cells: in the process of carcinogenesis is a change of heterotrophic to autotrophic (chemosynthesis) way of producing energy by the cell. 137 conducted trials of various series of cancer cells lines HeLa to identify them chemosynthetic reactions. An analytical review of the scientific papers and our research revealed a possible chemosynthetic reaction in HeLa cells-iron ion oxidation (Fe+2→Fe+3 + E). The theory of "Energy metaplasia of the cancer cell" is formulated, which opens up prospects for explaining some issues of oncogenesis and a new approach to the treatment of cervical cancer — the use of effective chemosynthesis inhibitors.

Цель исследования. Доказать *in vitro* существование хемосинтетической реакции у раковой клетки на основе этапного исследования различных блокаторов хемосинтеза.

Методы исследования. Изучение хемосинтеза по пути окисления ионов Fe^2 у раковых клеток было проведено *in vitro* в 137 опытах. Связывание Fe в культуральной среде — в 43, насыщение культуральной среды ионами Fe^3 в нетоксичных дозах — в 34, введение в культуральную среду ингибиторов хемосинтеза (два препарата) — в 60 опытах. В эксперименте использованы культура клеток HeLa и в качестве контроля культура мезенхимальных стромальных стволовых клеток (МСК). Культивирование проводили с использованием рекомендуемых сред. В процессе культивирования проводились подсчет количества клеток в поле зрения, оценка общей морфологии культуры и жизнеспособности клеток. Фотодокументирование проводилось в каждой группе ежедневно в течение 4 суток культивирования с помощью микроскопа CarlZeiss AxioObserver A1, на программном обеспечении AxioVision 2011. Подсчет количества клеток в поле зрения проводился в течение 4 суток культивирования (с 5 по 8 сутки) на программном обеспечении AxioVision 2011. Подсчет количества клеток и оценка жизнеспособности проводилось на автоматическом клеточном анализаторе Countess II FL (Life Technologies, США) по завершении культивирования. Обработка данных и построение графиков проводилось с помощью программного обеспечения Excel (пакета Microsoft Office 2007, Microsoft, США).

Изучение влияния ингибиторов хемосинтеза на фазы фотосинтеза проводилось in vitro на зеленой водоросли Cladophora (класс Ulvophyceae).

Результаты. Анализ серии экспериментов с клетками линии HeLa показал статистически значимые различия по показателям культивирования контрольных (МСК) и раковых клеток. Поэтапные исследования *in vitro* с примененем блокаторов хемосинтеза выявили различные реакции изучаемых клеток. Культура МСК достоверно не реагирует на блокаторы хемосинтеза в культуральной среде, а культура злокачественных клеток HeLa резко останавливает свой рост ($p < 0,05$). Используемые ингибиторы хемосинтеза резко тормозили I фазу фотосинтеза, в которой происходит процесс синтеза АТФ ($p < 0,05$).

Заключение. У злокачественных клеток рака шейки матки возможны хемосинтетические реакции связанные с окислением железа, что указывает на смену способа получения энергии раковой клеткой в процессе канцерогенеза. Концепция «энергетической метаплазии раковой клетки» предполагает применение таргетной терапии: использование высокоэффективных ингибиторов хемосинтеза, которые тормозят или останавливают процессы фосфорилирования АДФ до АТФ.

Заболеваемость раком тела матки в России 2006–2016 гг.

Ключевые слова:
заболеваемость, рак тела матки, статистика

Keywords:
incidence, endometrial cancer, statistics

Михеева Ю.В., Девличарова Н.У.

ГУЗ «Областной клинический онкологический диспансер»
410053, Российская Федерация, Саратов, Смирновское ущелье, д. 1
E-mail: miheevayv@ood2.ru

The incidence of endometrial cancer in Russia for 2006–2016

Mikheeva Y.V., Devalicharova N.U.

Regional Clinical Oncology Dispensary
1 Smirnovskoe ushchel'e, Saratov 410053, Russian Federation
E-mail: miheevayv@ood2.ru

Резюме

Рак тела матки является самой частой онкогинекологической патологией в России. Неуктонно ежегодно растет заболеваемость и смертность от данного заболевания. Атуальным остается вопрос ранней диагностики рака тела матки.

Abstract

Endometrial cancer is the most common oncogynecological pathology in Russia. Morbidity and mortality from this disease are steadily increasing every year. The issue of early diagnosis of endometrial cancer remains relevant.

Актуальность. Заболеваемость раком тела матки в РФ неуклонно растет с каждым годом. Особенно беспокоит рост заболеваемости раком тела матки у пациенток репродуктивного возраста, которая приводит к нарушению репродуктивной функции, инвалидизации и снижению продолжительности жизни.

Методы. Нами была проанализирована статистика заболеваемости раком тела матки в РФ с 2006 по 2016 гг. по данным официальной отчетности МНИОИ им. П. А. Герцена — филиал ФГБУ «НМИРЦ» Минздрава России за 2006–2016 годы.

Результаты. В основной структуре заболеваемости рак тела матки в 2006 году составил 6,9%, в 2016 году — 7,7%. Средний возраст выявления рака тела матки увеличился на 0,9 лет с 61,6 лет в 2006 году, до 62,6 лет в 2016 году. По данным статистики в 2016 году в РФ было выявлено 25 096 новых случаев, что на 28,7% больше чем в 2006 году (17 885). Распространенность заболевания на 100 тыс. населения в 2016 году выросла на 43,9% и составила 166,3 (в 2006 г. — 115,6 на 100 тыс. населения). За последние 10 лет произошло усовершенствование методов диагностики и скрининговых программ, что позволило повысить эффективность выявления рака тела матки на 1–2 стадии на 5,2% (в 2006 г. — 77,0%; в 2016 г. — 82,2%). А также это позволило снизить количество пациенток с запущенными формами рака: 3-я стадия заболевания на 2,7% с 13,1% в 2006 г. до 10,4% в 2016 г.; число пациенток с 4-й стадией в 2016 г. 5,4%, что на 1,2% меньше, чем в 2006 г. (6,6%).

Однако смертность за последние 10 лет выросла на 13,6%, с 6224 случаев в 2006 г., до 6731 — в 2016 г. Средний возраст умерших больных в 2006 г. составил 66,9 лет, в 2016 г. — 68,1 лет. Летальность в течении первого года с момента установления диагноза злокачественного новообразования тела матки в 2006 г. составила 11,9%, в 2016 г. — 9,1%.

Выводы. Заболеваемость раком тела матки растет с каждым годом. Так же увеличивается смертность от данного заболевания. Однако выросло количество выявленных случаев на ранних стадиях за последние 10 лет и уменьшилась одногодичная летальность.

Роль инвазивной процедуры трепан-биопсии в верификации новообразований молочных желез

Ключевые слова:
молочная железа, трепан биопсия, рак

Keywords:
mammary gland, trepan biopsy, cancer

Муталимова К.Б., Тамаева Ф.А., Шейхмагомедова З.А., Омарова Д.Г.

Маммологический центр «Л7»
367000, Российская Федерация, Дагестан, г. Махачкала, пр. Акушинского, д. 24а
E-mail: kamila.salihova@mail.ru

The role of trepan biopsy in verification of breast tumor

Mutalimova K.B., Tamaeva F.A., Sheihmagomedova S.A., Omarova D.G.

Mammology Centre «L7»
24a Akushinskogo pr., Makhachkala 367000, Dagestan, Russian Federation
E-mail: kamila.salihova@mail.ru

Резюме

Важность исследовательского метода выявления рака молочной железы была подтверждена в результате проведенной трепанбиопсии 59 пациенток в возрасте от 27–75 лет.

Abstract

As a result of a trepan breast biopsy the importance of the research method of breast cancer verification has been proved under 59 patients aged of 27–75 old.

Цель исследования: оценить значимость интервенционного вмешательства — трепан-биопсии под ультразвуковым контролем при заболеваниях молочных желез.

Материалы и методы. С января 2017 г. по март 2018 г., под контролем ультразвука, в условиях Маммологического центра нами было проведено 109 тонкоигольных аспирационных биопсий, 100 женщинам и 9 мужчинам. Возраст пациентов от 27 до 75 лет.

Из них неудовлетворительные ответы цитологического исследования были у 16 пациенток, у которых цитологические ответы вызывали сомнения для врача клинициста, так как не соответствовали предварительным диагнозам по системе Breast Imaiging Reporting and Data Sistem (BI-RADS). В связи с чем данным пациенткам была проведена трепан-биопсия. Процедура была выполнена биопсийным пистолетом BARD MAGNUM (США), под ультразвуковым контролем мультичастотным линейным датчиком на аппаратах «Mindray» DC-N6, DC-N8 Exp, с использованием стандартных игл для биопсии диаметром 14 G, 16G.

Результаты. У 16 пациенток после проведения трепан-биопсии были получены следующие гистологические варианты: 6-фиброаденомы (3 из них с признаками пролиферации), 4 –проявления ФКБ, 4 — рака молочной железы, с проведенным иммуногистохимиоческим анализом материала, 2 — зоны хронического мастита.

Всего за период с января по июнь 2017 г. было проведено 43 интервенционных вмешательств (трепан-биопсий) под ультразвуковым контролем с обязательным учетом системы BI-RADS.

В результате данного интервенционного вмешательства гистологически был верифицирован рак молочной железы с последующим иммуногистохимическим исследованием у 31 пациентки, из них инвазивный рак молочной железы трабекулярного строения с развитой стромой 2-й ст. злокачесвтенности — 15, инвазивный рак без признаков специфичности 3-й ст. злокачественности солидного типа строения — 9, рак молочной железы солидно-трабекулярного типа строения — 6, люминарный тип A G 3, Her2 neo позитивный — 1.

Выводы. Трепан биопсия позволяет получить гистологическую верификацию опухоли, что невозможно при других методах исследования, в частности таких, как взятие цитолгического материала. Использование данного метода в практике способствует повышению качества диагностики и улучшению прогноза при опухолевых заболеваниях.

Ретроспективный анализ сравнительной характеристики сонографического и гистероскопического исследований внутриполостных образований матки у пациенток в тандеме врача ультразвуковой диагностики и онколога-гинеколога

Ключевые слова:
ультразвуковое исследование, полип, гистероскопия

Keywords:
ultrasound, polyp, hysteroscopy

Муталимова К.Б., Терещенко К.А., Тамаева Ф.А., Шейхмагомедова З.А.

Маммологический центр «Л7»
367000, Российская Федерация, Дагестан, г. Махачкала, пр. Акушинского, д. 24а
Республиканский онкологический диспансер
367008, Российская Федерация, Дагестан, г. Махачкала, пр. Акушинского, д. 24
E-mail: kamila.salihova@mail.ru

The restrospective analysis of the comparative characteristics of sonographic and hysteroscopic research of patients with intracavitary uterine formations in a tandem of ultrasound doctor and gynecologist

Mutalimova K.B., Tereshchenko K.A., Tamaeva F.A., Sheikhmagomedova Z.A.

Mammology Centre «L7». 24a Akushinskogo pr., Makhachkala 367000, Dagestan, Russian Federation
Republican Oncology Dispensary. 24 Akushinskogo pr., Makhachkala 367008, Dagestan, Russian Federation
E-mail: kamila.salihova@mail.ru

Резюме

На основании ретроспективного анализа диагностических методов исследования гиперпластических изменений эндометрия получены данные о высокой информативности ультразвукового исследования внутриполостных образований матки.

Abstract

As a result of retrospective analysis of diagnostic methods of research of hyperplastic changes of the endometrium the high information content of ultrasound research of intracavitary uterine formations was revealed.

Цель исследования: повысить эффективность сонографической диагностики внутриполостных образований матки, на основании ретроспективного анализа сонографической и гистероскопической картины исследования.

Полипы эндометрия — относительно распространенные внунтриматочные образования, обычно доброкачественные и чаще всего не проявляющиеся клинически.

Материал и методы. Проанализированы результаты ТВУЗИ 289 женщин за период 2016–2017 гг. в условиях онкологического диспансера и "Маммологического центра Л 7" в возрасте 37–70 лет, выполненных на современных ультразвуковых аппаратах, трансвагинальным и траснабдоминальными датчиками, с переменной частотой, в плановом порядке, с различными заболеваниями женской половой системы.

Из них в возрастной группе от 35–45 лет — 38 женщин, от 45–60 лет — 190 женщин, и старше 60 лет — 61 женщина. Комплекс обследования включал ультразвуковое, клиническое, гистологичекое, эндоскопическое (гистероскопия) исследования. Всем пациенткам после ультразвукового исследования в плановом порядке было проведено инвазивное исследование полости матки — гистероскопия.

Эхографичесике критерии полипа полости матки — визуализация отдельного образования повышенной эхогенности, чаще всего овоидной формы, с четкими контурами, на фоне измененного/неизмененного эндометрия, с признаком «цветового мостика» — сосудистой ножки полипа (преобладает в возрастной группе от 35 до 45 лет); наличие большого полипа, заполняющего всю полость матки, с имитацией гиперплазии эндометрия (преобладает в возрастной группе от 45 до 60 и свыше 60 лет).

Гистероскопические признаки: полость матки деформирована полиповидным образованием бледно-розового цвета, исходящим из передней, задней, боковых стенок, в области дна матки (в возрасте 35–45 лет); полость матки деформирована полиповидным образованием, исходящим из передней, задней, боковых стенок, занимающим всю полость от дна до в/зева, на широком основании (в возрасте от 45–60 л и свыше 60 лет).

Всем пациенткам было проведено гистологическое исследование полученного материала.

Информативность эхографии у пациенток в возрасте 35–45 лет составила 97%, у пациенток в возрасте 45–60 лет — 98% и у пациенток в возрасте свыше 60 лет — 92%.

Таким образом, информативность эхографии в диагностике внутриполостных образований матки составила 95,6%, в сравнении с 100% информативностью морфологичеких и 97% информативностью гистероскопических исследований.

Выводы. Ультразвуковое исследование помогает выявить патологические изменения эндометрия, являясь первым этапом диагностического исследования и показанием к проведению гистероскопии. Гистероскопия — второй этап в постановке диагноза, при проведении которой происходит забор материала для морфологического исследования. Морфологический результат — заключительный этап, позволяющий выбрать правильную тактику лечения пациенток.

С учетом вышеизложенного, эхографию следует считать методом скринингового исследования для выявления гиперпластических процессов эндометрия.

Генетические и морфологические особенности наследственно-обусловленного рака молочной железы в Тюменской области по данным МКМЦ «Медицинский город» за период с 2014–2016 гг.

Ключевые слова:
наследственно-обусловленный рак молочной железы, генетические поломки BRCA1, BRCA2; экспрессия рецепторов эстрогена, прогестерона, онкобелока HER2 neu

Keywords:
hereditary-conditioned breast cancer, genetic breakdowns BRCA1, BRCA2; expression of estrogen, progesterone, oncoprotein HER2 neu receptors

Налётов А.А.[1,2], Зотов П.Б.[1], Фёдоров Н.М.[1]

[1] ФГБОУ ВО «Тюменский государственный медицинский университет» Минздрава России
625000, Российская Федерация, Тюмень, ул. Одесская, д. 54
[2] ГАУЗ ТО МКМЦ «Медицинский город»
625000, Российская Федерация, Тюмень, ул. Барнаульская, д. 32
E-mail: Ton87@bk.ru

Genetic and morphological characteristics of hereditary-deficiency cancer of breast in Tyumen region according to the data of the "Medical city" medical center for the period from 2014–2016

Naletov A.A.[1,2], Zotov P.B.[1], Fedorov N.M.[1]

[1] Tyumen State Medical University of the Russia Ministry of Health
54 Odesskaya str., Tyumen, 625000, Russian Federation
[2] Multidisciplinary clinical medical center "Medical City"
32 Barnaulskaya str., Tyumen, 625000, Russian Federation
E-mail: Ton87@bk.ru

Резюме

В работе произведен анализ генетических и морфологических особенностей наследственно-обусловленного рака молочной железы в Тюменской области в период с 2014 по 2016 гг. Определен иммуногистохимический статус пациентов, выявлена высокая экспрессия рецепторов эстрогена, прогестерона и онкобелка Her-2 new на поверхности опухолевых клеток.

Abstract

The work analyzes the genetic and morphological features of hereditary-conditioned breast cancer in the Tyumen region in the period from 2014 to 2016. The immunohistochemical status of the patient was determined, high expression of the receptors of estrogen, progesterone and Her-2 new oncoprotein on the surface of tumor cells was revealed.

Цель исследования. Проанализировать истории болезни пациенток с генетически подтвержденным наследственно-обусловленным раком молочной железы, жительниц Тюменской области за предшествующие три года. Определить ИГХ статус и сравнить полученный результат с данными литературы. Оценить объем проведенного лечения наследственного РМЖ с учетом современных рекомендаций.

Материалы и методы. Пациентки с ЗНО РМЖ для исследования на наличие мутаций в генах BRCA 1, 2 были отобраны в ГАУЗ ТО МКМЦ «Медицинский город» за период с 2014–2016 гг. Данным пациенткам в лаборатории молекулярной генетики и онкохимии «Медицинский город» выполнена молекулярно-генетическая диагностика методом гибридизации на олиго нуклеотидном биочипе. Всем пациенткам выполнялось иммуногистохимическое исследование с целью определения экспрессии рецепторов эстрогена, прогестерона, онкобелка HER2 neu и пролиферативного индекса Ki67 опухолевых клеток.

Результаты. Всего за данный период времени обследовано 337 пациенток с отягощенным онкологическим анамнезом по женской линии, все находились на стационарном лечении в ГАУЗ ТО МКМЦ «Медицинский город». При молекулярно-генетическом тестировании выявлено 19 пациенток с поломкой в гене BRCA1, что составляет 5,63% от общего числа исследуемых. Выявлены следующие точечные мутации: 5382 inc C 14 случаев (73,6%), 4158A>G 3 случая (15,8%), 300 T>G 2 случая (10,6%). Наиболее распространенной точечной мутацией в гене BRCA1 у пациенток с наследственно-обусловленным РМЖ является 5382incC, что соответствует данным литературы. Сравнительный анализ имунногистохимических характеристик наследственно-обусловленного РМЖ показал, что в 85% случаях у пациенток отмечался инфильтрирующий протоковый РМЖ. Инвазивный дольковый РМЖ встречался в 10% случаев. В 5% случаев был диагностирован тубулярный РМЖ, что коррелирует с данными литературы. В ходе данной работы гиперэкспрессия рецепторов эстрогена и прогестерона наблюдается у 11 из 19 женщин (57.8%). Экспрессии патологического онкобелка HER2neu в данном исследовании не выявлено, возможно ввиду небольшой выборки пациентов. Трижды негативный опухолевый фенотип встретился в двух случаях наследственно-обусловленного РМЖ, что составляет 10.6%.

Заключение. Частота встречаемости наследственно-обусловленного РМЖ в Тюменской области за последние три года составила 5,63%. Наиболее часто встречается мутация гене BRCA1 5382insC – в 75,9% случаев, что соответствует данным литературы. При анализе ИГХ статуса пациенток, выявлена высокая экспрессия гормональных рецепторов (57.8%), экспрессия онкобелка HER2 neu не выявлена. По данным литературных источников наследственно-обусловленный РМЖ является трижды негативным протоковым раком. В данной работе выявлена совершенно иная взаимосвязь данных маркеров, что является нестандартной ситуацией и требует дальнейшего изучения.

Психотерапевтическое сопровождение больных раком молочной железы на разных этапах лечения и реабилитации

Ключевые слова:
симптомо-следственный подход к происхождению и развитию болезни, а также к их лечению и реабилитации; психотерапевтическое сопровождение больных раком молочной железы на разных этапах лечения и реабилитации

Keywords:
symptomal-consecutive investigative approach to the origin and development of the disease, as well as to their treatment and rehabilitation; psychotherapeutic support of patients with breast cancer at different stages of treatment and rehabilitation

Овчинникова И.В.

ФГБОУ ВО «Ивановская государственная медицинская академия» Минздрава России
153000, Российская Федерация, Иваново, пр. Шереметьевский, д. 8
E-mail: ovchinnikova.iv@mail.ru

Psychotherapeutic support of breast cancer patients at different stages of treatment and rehabilitation

Ovchinnikova I.V.

Ivanovo State Medical Academy
8 Sheremetevsky pr., Ivanovo 153000, Russian Federation
E-mail: ovchinnikova.iv@mail.ru

Резюме

Симптомо-следственный подход к происхождению и развитию онкозаболевания позволяет разрабатывать индивидуальные программы психотерапевтического сопровождения больных, в частности, женщин с раком молочной железы на разных этапах их лечения и реабилитации.

Abstract

Simptomo-investigative approach to the origin and development of cancer allows you to develop individual programs of psychotherapeutic escorts patients, in particular, women with breast cancer at different stages of their treatment and rehabilitation.

Рак молочной железы (РМЖ) занимает 1-е место среди злокачественных новообразований у женщин. На всех стадиях онкологического процесса у больных присутствует эмоциональное напряжение, которое формирует психогенные реакции, качественно отражающие преморбидные особенности личности, это является основой для разработки психокоррекционных и психопрофилактических мероприятий.

Цель исследования — обосновать применение симптомо-следственного подхода к организации психотерапевтического сопровождения больных РМЖ с учетом их индивидуально-психологических особенностей.

Материалы и методы. Анализ клинических данных из историй болезни; анонимное анкетирование пациентов в авторской разработке; тест на определение акцентуаций характера (А. Е. Личко); самооценка выраженности психопатологической симптоматики дистресса (Дерогатис) у больных РМЖ (n = 78) в возрасте 61,26 ± 4,25 лет, проходивших лечение в ОБУЗ Ивановский ООД.

Результаты. Для всех пациенток (100%) был характерен ограниченный репертуар совладающего со стрессом поведения, пониженный уровень социально-личностных компетенций, особенно в сфере телесности, социальной активности, креативности и ценностного (духовного) осмысления действительности, а также низкий уровень удовлетворенности социальной поддержкой, дисгармоничные типы воспитания и взаимоотношений в семье. Достоверно значимыми ($p < 0,05$) выявлены ведущие психопатологические симптомы — тревожность, депрессия, соматизация и межличностная сенситивность. «Типичные» акцентуации характера женщин — психастеническая, сенситивная и гипотимная. Психотерапевтическое сопровождение на догоспитальном этапе включало раннюю диагностику психопатологических расстройств, определение профиля личности и уровня психического здоровья с целью планирования психотерапевтических и психореабилитационных мероприятий. На госпитальном этапе осуществлялась краткосрочная психотерапевтическая коррекция в сочетании с гипнотерапией, с целью нормализации психоэмоционального состояния и стимуляции здоровых жизненных сил. После создания комплайенса между врачом и пациенткой, проводилась работа по повышению стрессоустойчивости и самооценки пациенток. Собственно, психотерапия включала в себя работу с личностью пациентки, ее психотравмами, стереотипами неадаптивного реагирования, изменением ее отношения в микросоциуме, активизируя достаточно зрелые сознательные функции «Я» пациенток. Использовалась интегративная психотерапия с технологиями из рациональной, суггестивной и когнитивно-поведенческой. Особая значимость предавалась семейной психотерапии. Врачу-психотерапевту необходимо придерживаться трех необходимых условий эффективной психотерапии: безусловное принятие, эмпатия и конгруэнтность. Следует работать с факторами, которые препятствуют реализации потребности в любви, прежде всего — это завышенные морально-этические требования к самим себе. После выписки из стационара пациентки посещали Школу здоровья, в программе работы которой предусмотрено комплексное медико-психолого-социальное сопровождение больных РМЖ. В постгоспитальном периоде в рамках психологической реабилитации продолжалось выявление динамики психопатологических проявлений в течение полугода. Основная цель образовательной программы

на этом этапе — корректное, доступное пониманию пациентки разъяснение сути и основных концепций развития онкологического заболевания, обучение женщин аутотренингу и визуализации. В результате проведенной психотерапии у всех пациенток отмечалось уменьшение степени выраженности симптомов эмоционального неблагополучия, нивелирование деструктивных и дефицитарных проявлений «Я», активизация собственных ресурсов психики, адаптивные стили реагирования на заболевание.

Выводы. Индивидуально-психологические, социальные особенности женщин с РМЖ, наличие психопатологических симптомов у всех пациенток независимо от стадии заболевания и вида лечения подтверждают симптомо-следственный подход к происхождению и развитию болезни как следствия сложных коммуникаций, межличностных отношений в семье, индивидуальной истории, структурно-личностных и когнитивных изменений онкологических больных, а также к их лечению и реабилитации. Это позволяет построить программу интегративной, системной семейной психотерапии, адекватную клинико-психологическим особенностям больных РМЖ.

Молекулярно-биологические механизмы реализации недостаточности тазового дна

Ключевые слова:
генитальный пролапс, несостоятельность тазового дна

Оразов М.Р., Силантьева Е.С., Токтар Л.Р., Хамошина М.Б., Демяшкин Г.А., Кампос Е.С.

ФГАОУВО «Российский университет дружбы народов»
117279, Российская Федерация, Москва, ул. Миклухо-Маклая, д. 6
E-mail: kampos@list.ru

Keywords:
genital prolapse, pelvic floor failure

Molecular-biological mechanisms of pelvic insufficiency

Orazov M.R., Silantieva E.S., Toktar L.R., Khamoshina M.B., Demyashkin G.A., Kampos E.S.

People's Friendship University of Russia (RUDN University)
6 Miklicho-Maklaya str., Moscow 117198, Russian Federation
E-mail: kampos@list.ru

Резюме

Пролапс тазовых органов чрезвычайно распространен в женской популяции и невозможен без первичного формирования несостоятельности тазового дна, таким образом важно осуществлять поиск звеньев патогенеза этого состояния. Основной фактор повреждения тканей при несостоятельности тазового дна — оксидативный стресс, маркерами которого являются нарушение архитектоники гладкомышечных клеток, недостаток коллагеновых волокон I типа вкупе с избыточным количеством коллагена III типа, большая активность металлопротеиназ и низкая экспрессия их ингибитора TIMP, усиление синтеза гликопротеина тенасцина и другие.

Abstract

The pelvic organ prolaps is extremely common in the female population and is impossible without the primary formation of pelvic floor failure, so it is important to search for factors of the pathogenesis of this condition. The main factor was oxidative stress, deficiencies of type I collagen cells with excess amount of type III collagen, high metalloproteinase activity and low expression of their inhibitor TIMP, the enhancement of the synthesis of glycoprotein tenascin, and others.

Цель исследования. Изучить гистологические изменения поддерживающего аппарата органов малого таза при их несостоятельности для уточнения ультраструктурных этапов патогенеза недостаточности тазового дна.

Пациенты и методы. В исследование были включены 20 случайно отобранных пациенток (n = 20) репродуктивного возраста (возраст 35 ± 5 лет), проходящих консервативное или оперативное лечение с диагнозом: «Недостаточность мышц тазового дна, старые разрывы мышц тазового дна» (МКБ № 81.8). Материалом служили биоптаты тканей задней и передней стенок влагалища. Биопсийный материал изучался морфологически и иммуногистохимически с проведением компьютерной морфометрии, а также был исследован методом ПЦР в режиме реального времени. Изучены: наличие в тканях, расположение, иммногистохимическая реакция и площадь позитивно окрашенных коллагенов I и III типов, эластина, гладких миоцитов; экспрессия MMP-1, MMP-2, MMP-3, MMP-9, Caspase-3 и Caspase-9, а также PDGFβ и TNXB.

Результаты. Ключевыми особенностями гисто-биохимической картины стенки влагалища при несостоятельности тазового дна стали: неравномерные границы эпителия с рыхлым, отечным внеклеточным матриксом, содержащим большое количество тучных клеток и фибробластов; большое количество полнокровных сосудов и соответствующее этому увеличение экспрессии гена PDGF (0,51 ± 0,13 у. е., $p < 0,05$ при сравнении с GAPDH), отвечающего за производство тромбоцитарного фактора роста сосудов; нарушение архитектоники гладкомышечных клеток, их дезорганизация, общее снижение абсолютного числа (53,7 ± 2,7% площади полей зрения); малое количество эластических волокон вплоть до их отсутствия (окраска по Массону); коллагенизация рыхлой волокнистой соединительной ткани, множество протофибрилл с недостатком коллагеновых волокон I типа (22,1 ± 1,7% площади полей зрения) и избыточным количеством коллагена III типа (44,5 ± 0,3%, $p < 0,05$ в сравнении с коллагеном I), соотношение Col.I/Col.III=0,5; большая активность металлопротеиназ (деградация коллагеновых молекул и других белков внеклеточного матрикса) — MMP-1: 1,75 ± 0,17 у. е., MMP-2: 2,1 ± 0,19 у. е., MMP-3: 2,89 ± 0,21 у. е., MMP-9: 1,94 ± 0,14 у. е. — сопровождающаяся низкой экспрессией их ингибитора TIMP1: 0,61 ± 0,05 у. е.; умеренное усиление синтеза гликопротеина тенасцина (1,62 ± 0,14 у. е.) во внеклеточном матриксе.

Заключение. Триггерным фактором деградации тканей при несостоятельности тазового дна служит оксидативный стресс, возникающий как следствие усиления васкуляризации в постоянно растягивающихся, и, как следствие, микротравмирующихся тканях при недостаточности тазового дна. Маркером этих повреждений может служить тенасцин. Результатом оксидативного стресса и следующим звеном патогенеза является не апоптоз, а изменение функции фибробластов и гладкомышечных клеток. Проявлениями, а значит, тканевыми маркерами этих функциональных изменений можно считать увеличение металлопротеиназ и уменьшение их ингибитора TIMP-1.

Эффективность направленной контактной диатермии при несостоятельности тазового дна

Ключевые слова:
генитальный пролапс, несостоятельность тазового дна, диатермия

Оразов М.Р., Силантьева Е.С., Токтар Л.Р., Хамошина М.Б., Демяшкин Г.А., Кампос Е.С.

ФГАОУВО «Российский университет дружбы народов»
117279, Российская Федерация, Москва, ул. Миклухо-Маклая, д. 6
E-mail: kampos@list.ru

Keywords:
genital prolapse, pelvic floor failure, diathermy

The effectiveness of directional contact diathermy in case of pelvic floor failure

Orazov M.R., Silantieva E.S., Toktar L.R., Khamoshina M.B., Demyashkin G.A., Kampos E.S.

People's Friendship University of Russia (RUDN University)
6 Miklicho-Maklaya str., Moscow 117198, Russian Federation
E-mail: kampos@list.ru

Резюме

Лечение несостоятельности тазового дна не имеет ясной концепции. Оперативные методики дают до 40% рецидивов, а также интра- и постоперационные осложнения, появление жалоб de novo, что заставляет обратиться к консервативным методам. Результатом воздействия аппарата направленной контактной диатермии на ткани является компенсация хронического оксидативного стресса, и, как следствие, нормализация синтеза коллагена и эластина, увеличение количества коллагена I типа, снижение экспрессии металлопротеиназ, улучшение архитектоники соединительной ткани.

Abstract

Treatment of incompetence of the pelvic floor failure does not have a clear concept. Operative techniques give up to 40% relapses, as well as intra- and post-operative complications, it all leads to conservative methods. The effect of the directional contact diathermy is the compensation of chronic oxidative stress, and as a result the normalization of collagen and elastin synthesis, an increase in the amount of type I collagen, a decrease in the expression of metalloproteinases, and an improvement in the architecture of the connective tissue.

Цель исследования. Оценить клинико-морфологическую эффективность направленной контактной диатермии при несостоятельности тазового дна.

Пациенты и методы. Исследование проведено с участием 20 пациенток репродуктивного возраста (35 ± 5 лет), обратившихся для консервативного лечения с диагнозом «Недостаточность мышц тазового дна, старые разрывы мышц тазового дна» (N81.8). Были изучены биоптаты передней и задней стенок влагалища с помощью методов световой микроскопии, иммуногистохимии, а также ПЦР-диагностики. Важными условиями при признании биопсии влагалища удовлетворительной были получение всей толщины его стенки (всех трех оболочек), обязательное присутствие мышечного и фасциального компартментов (их наличие подтверждали гистологически). Биопсийный материал у каждой пациентки был взят дважды — до и после курса направленной контактной диатермии, выполненного с помощью аппарата BTL-6000 TR-Therapy ELITE (Великобритания).

Результаты. В биоптатах, взятых до курса контактной диатермии, отмечено преобладание коллагеновых волокон, коллагеновых протофибрилл и незначительное количество разобщенных эластических волокон, число которых существенно возросло после терапии (4,8 ± 0,1% vs 11,7 ± 0,3%, $p < 0,05$). В образцах, взятых у пациенток после лечения, обнаружили, напротив, преобладание эластических и тонковолокнистых структур (9,2 ± 0,2%; $p < 0,05$ при сравнении результатами до лечения). По данным, полученным с помощью компьютерной морфометрии, площадь активного свечения коллагена I типа, до лечения равная 22,1 ± 1,7%, увеличилась в 2,4 раза — до 54,2 ± 2,4% ($p < 0,05$), а для коллагена III типа получен обратный корреляционный результат: площадь положительной реакции уменьшилась после курса терапии с 44,5 ± 0,3% до 27,5 ± 0,7% ($p < 0,05$). Экспрессия всех изученных металлопротеиназ достоверно снизилась после проведенной терапии — в 1,50–1,65 раза, при этом значимо возросла (в 1,8 раза) экспрессия TIMP-1, но осталась неизменной после проведенной терапии таковая TIMP-4. После лечения экспрессия гена, кодирующего тромбоцитарный фактор роста β, уменьшилась в 1,8 раза, а экспрессия гена TNXB, кодирующего гликопротеин внеклеточного матрикса тенасцин X, — в 1,5 раза (для обоих показателей $p < 0,05$).

Заключение. Результаты исследования биоптатов тканей, взятых после курса лечения, отражают воздействие аппарата на молекулярную составляющую путем компенсации хронического оксидативного стресса. Влиянием именно это звена патогенеза может быть объяснено устранение дисбаланса в синтезе коллагена и эластина и упорядочивание архитектоники волокнистых структур стенки влагалища практически до варианта нормы. Вопрос о продолжительности этого эффекта, а также выбора оптимальных сроков хирургического лечения несостоятельного тазового дна у подобных пациенток остается открытым.

Особенности диагностики полинеоплазий с одной из локализаций в теле матки

Ключевые слова:
первично-множественные синхронные злокачественные опухоли, рак тела матки

Keywords:
primary-multiple synchronous malignant tumors, uterine body cancer

Попова Т.Н.

ФГБОУ ВО «Саратовский государственный медицинский университет им. В.И. Разумовского» Минздрава России. 410012, Российская Федерация, Саратов, Большая Казачья, д. 112
E-mail: ptn.znanie@yandex.ru

Diagnostic features of multiple neoplasias with one of the localizations in the body of the uterus

Popova T.N.

Saratov State Medical University named after V. I. Razumovsky. 112 Bol'shaya Kazach'ya, Saratov 410012, Russian Federation. E-mail: ptn.znanie@yandex.ru

Резюме

Заболеваемость первично-множественными злокачественными новообразованиями увеличивается. При синхронных полинеоплазиях рак тела матки пропускается при обследовании у 20,8 ± 4,8% женщин. Учитывая наиболее частое сочетание рака тела матки с другими опухолями, для своевременной диагностики необходимо обследовать всю репродуктивную систему, осматривать кожные покровы и исследовать желудочно-кишечный тракт.

Abstract

The incidence of multiple primary malignant neoplasms increases. In simultaneous multiple neoplasias cancer of the uterine body is skipped on examination of 20,8 ± 4,8% women. Taking into account the most frequent combination of uterine body cancer with other tumors, for timely diagnosis, it is necessary to examine the entire reproductive system, examine the skin and examine the gastrointestinal tract.

Заболеваемость первично-множественными злокачественными новообразованиями в 2016 году в России составила 30,6 на 100 тыс. населения. Полинеоплазии гениталий среди первично-множественных злокачественных опухолей встречаются довольно часто (до 20,0%).

Цель исследования. Продемонстрировать особенности диагностики у больных с полинеоплазиями с одной из локализаций в теле матки.

Пациенты и методы. Проанализированы результаты обследования и лечения 287 женщин с первично-множественными синхронными злокачественными опухолями репродуктивных органов. Две опухоли имели место у 277 (96,5 ± 1,1%) пациенток, три — у 9 (3,1 ± 1,0%) и четыре — у 1 (0,3 ± 0,3%). Всего 585 синхронных опухолей. Из них 474 полинеоплазии локализовались в репродуктивных органах, а 111 синхронных опухолей — вне нее.

Большинство женщин (83,9 ± 2,2%) имели возраст от 41 до 70 лет. Минимальный возраст составил 25 лет, максимальный 85, а средний — 56,1 ± 0,6 лет. Больные обследовались в соответствии с гинекологическими стандартами.

Результаты. В теле матки локализовалось 19,2 ± 1,8% неоплазий репродуктивных органов. У 61,9 ± 2,9% женщин полинеоплазии репродуктивных органов сочетались между собой: тело матки с молочной железой, яичниками, шейкой матки. Опухоли тела матки кроме опухолей репродуктивной системы диагностировались одновременно с опухолями кожи (30,3 ± 8,0%), ободочной кишки (24,2 ± 7,5%) и желудка (18,2 ± 6,7%).

Продолжительность процесса диагностики имеет большое значение для своевременного начала лечения полинеоплазий. Так, период времени с момента появления симптомов до обращения больной к врачу составил в среднем 5,3 ± 0,6 месяца, а до начала лечения в основном проходило 7,3 ± 0,6 месяца.

Синхронные опухоли гениталий обнаружены одновременно при первом обращении к врачу у 28,7 ± 2,7% пациенток. В процессе обследования в специализированном онкологическом или гинекологическом стационаре вторая опухоль выявлена у 45,7 ± 3,0%. После лечения первой опухоли вторая диагностирована у 25,6 ± 2,6% больных, т. е. данная опухоль была пропущена при первоначальном обследовании женщины. Опухоли тела матки были пропущены у 20,8 ± 4,8% женщин.

Трудность диагностики первично-множественных синхронных злокачественных новообразований репродуктивной системы, как и при полинеоплазиях других локализаций, обусловлена отсутствием специфической симптоматики. Жалобы со стороны 1-й и 2-й опухоли имели место у 34,5 ± 2,9% пациенток, со стороны 1-й опухоли — у 52,5 ± 3,1%, 2-й опухоли — у 5,7 ± 1,4%. Вторая опухоль чаще протекала бессимптомно. При полинеоплазиях с одной из локализаций в теле матки чаще всего женщин беспокоили кровянистые выделения из половых путей (44,0 ± 3,9%), боль и тяжесть в нижних отделах живота (26,5 ± 3,4%). Симптоматика отсутствовала у 24,7 ± 3,3% женщин.

Рак тела матки у 36,5 ± 5,2% был выявлен после диагностического выскабливания и морфологического исследованием полученного материала.

Заключение. При первично-множественных синхронных опухолях рак тела матки пропускается при обследовании у 20,8 ± 4,8% женщин. У четвертой части данных больных симптоматика отсутствует. Диагноз ставится только после диагностического выскабливания и морфологического исследования удаленного материала. Для того чтобы избежать ошибок при опухолях гениталий, необходимо обследовать всю репродуктивную систему, а также внимательно осматривать кожные покровы и обследовать желудочно-кишечный тракт.

Двухэтапная отсроченная реконструкция молочной железы с использованием экспандера

Ключевые слова:
рак молочной железы, реконструкция молочной железы, реконструкция экспандером, отсроченная реконструкция молочной железы

Keywords:
breast cancer, breast reconstruction, expander reconstruction, delayed breast reconstruction

Рассказова Е.А., Зикиряходжаев А.Д.

Московский научно-исследовательский онкологический институт имени П.А. Герцена – филиал ФГБУ «Национальный медицинский исследовательский центр Радиологии» Минздрава России
125284, Российская Федерация, Москва, 2-й Боткинский проезд, д. 3
E-mail: rasskaz2@yandex.ru

Two-stage delayed breast reconstruction using expander

Rasskazova E.A., Zikiryakhodzhayev A.D.

P.A. Hertsen Moscow Oncology Research Institute – Branch of the National Medical Research Centre Radiological of the Ministry of Health of the Russian Federation
3, 2nd Botkinskiy proezd, Moscow, 125284, Russian Federation

Резюме

На 28 пациентках раком молочной железы после лечения основного заболевания показана отсроченная реконструкция молочной железы в два этапа. Реконструкция молочной железы у онкологических пациентов является методом реабилитация для улучшения качества жизни пациентов.

Abstract

Delayed breast reconstruction in two stages was shown in 28 patients with breast cancer after treatment of the underlying disease. Breast reconstruction in cancer patients is a rehabilitation method to improve the quality of life of patients.

Цель исследования: реабилитация больных раком молочной железы (РМЖ) с помощью двухэтапной отсроченной реконструкции с использованием экспандера.

Материалы и методы. В исследовании включено 28 пациенток с диагнозом рак молочной железы (РМЖ), которым в МНИОИ им. П. А. Герцена выполнена отсроченная реконструкция молочной железы в 2 этапа: 1-й — установка экспандера, 2-й этап — замена экспандера на имплант.

Медиана возраста пациенток составила 47,2 ± 9,7 лет.

Всем пациенткам была выполнена радикальная мастэктомия в плане комбинированного или комплексного лечения РМЖ. Начальные стадии РМЖ (I–IIA) — у 19 (67,9%), местно-распространенные стадии — у 9 (32,1%) пациенток. Перед отсроченной реконструкцией все пациентки обследованы, данных прогрессирование РМЖ не выявлено.

Время после лечения РМЖ до отсроченной реконструкции составило от 2 до 5 лет.

На 1-м этапе отсроченной реконструкции всем пациенткам установлен экспандер, средний объем экспандера составил 480 см³. Осложнений не было выявлено. У 3 пациенток перед первым этапом реконструкции проведен сеанс липофилинга, с целью коррекции объема подкожно-жировой клетчатки передней грудной стенки, а также для профилактики осложнений.

После достижения максимальной дермотензии грудной стенки выполнен второй этап отсроченной реконструкции — замена экспандера на имплант. Средний объем импланта — 450 см³.

Результаты. Для достижения симметрии с контрлатеральной молочной железой в 7 случаях выполнена аугментация, в 6 — редукционная маммопластика и в 1 случае — периареолярная мастопексия.

В 2 случаях выполнено восстановление сосково-ареолярного комплекса собственными тканями и татуаж ареолы. Таким образом, в 7,4% выполнена реконструкция молочной железы и сосково-ареолярного комплекса.

Полученные косметические результаты у пациенток — отличные и хорошие.

Осложнение диагностировано у одной пациентки, а именно пролежень импланта, в настоящее время имплант удален.

Заключение. Таким образом, отсроченная реконструкция молочной железы является методом реабилитации больных РМЖ. В 7,4% при отсроченной реконструкции молочной железы, восстановлен сосково-ареолярный комплекс.

Интервал времени наблюдения составил (1–4 года) после отсроченной реконструкции молочной железы и признаков прогрессирования основного заболевания у пациенток не выявлено.

Возможности специализированного онкологического лечения жительниц Санкт-Петербурга в случаях верификации рака молочной железы

Ключевые слова:
рак молочной железы, злокачественные новообразования молочной железы, опухоли молочной железы, результаты лечения

Романенков Н.С., Мовчан К.Н., Хижа В.В.

ФГБОУВО «Северо-Западный государственный медицинский университет им. И.И. Мечникова» Министерства здравоохранения Российской Федерации
191015, Россия, Санкт-Петербург, ул. Кирочная, д. 41
E-mail: nickrom@inbox.ru

Opportunities for specialized oncological treatment of St. Petersburg residents in cases of breast cancer verification

Keywords:
breast cancer, malignant neoplasms of the breast, breast tumors, treatment results

Romanenkov N.S., Movchan K.N., Hizha V.V.

Northwestern State Medical University named after I.I. Mechnikov Ministry of Health service of Russian Federation
41 Kirochnaja str., St. Petersburg, 191015, Russian Federation
E-mail: nickrom@inbox.ru

Резюме

Оценены возможности оказания медицинской помощи больным раком молочной железы (РМЖ), проживающим в Санкт-Петербурге. Сохраняется тенденция к увеличению распространенности РМЖ и заболеваемости жительниц данной онкологической патологией. Средний возраст женщин, у которых диагностирован РМЖ составил 61 год. Радикальное лечение больных РМЖ оказывается возможным более чем в ¾ случаев. Выполнить радикальное хирургическое вмешательство, после которого не требуется адъювантное лечение, удается не более чем в 20% случаев. Показатель 5-летней скорректированной выживаемости в группе исследование составил 63,6%.

Abstract

The possibilities of medical care for breast cancer patients living in St. Petersburg were estimated. The tendency for breast cancer prevalence and incidence increase in the of women with this oncopathology persists. The average age of women diagnosed with breast cancer was 61 years. Radical treatment of breast cancer patients is possible in more than ¾ cases. Radical surgery after which no adjuvant treatment was required performed in no more than 20% of cases. The 5-year adjusted-survival rate in the study group was 63.6%.

В общей структуре онкологической заболеваемости удельный вес женщин, больных раком молочной железы (РМЖ) превышает 20% случаев. Частота верификации РМЖ у жительниц Санкт-Петербурга не имеет тенденции к уменьшению, поэтому анализ данных о результатах лечения больных РМЖ — актуальная задача здравоохранения.

Цель исследования. Изучить результаты оказания медицинской помощи (МП) женщинам, проживающим в Санкт-Петербурге, у которых выявлены злокачественные новообразования (ЗНО) молочных желез (МЖ).

Методы исследования. Проанализированы данные о 4689 случаях оказания МП жительницам Санкт-Петербурга при РМЖ, выявленного впервые в 2011–2012 гг. Статистические параметры рассчитаны с помощью программы «Популяционный раковый регистр».

Результаты. В 2011 г. распространенность РМЖ у жительниц Санкт-Петербурга составила 532,6$^0/_{0000}$, а в 2012 г. — 545,0$^0/_{0000}$. Стандартизованный показатель заболеваемости ЗНО МЖ в 2011–2012 гг. зарегистрирован на уровне 46,210/0000 (стандартное отклонение 1,05) и 49,50/0000 (стандартное отклонение 1,08), соответственно. Средний возраст женщин, данные о которых включены в исследование, составил 61,09 лет. В 8 из 10 случаев при морфологическом анализе выявлены гистологические признаки инфильтрирующей протоковой карциномы. В 2846 случаях размеры опухоли варьировали от 2 до 5 см. У ¾ пациенток верифицирован РМЖ II и III стадии неопластического процесса. Отдаленные результаты лечения больных оценивали по данным 5 летнего наблюдения. В 1/3 клинических наблюдений лечение пациенток осуществлено радикально посредством сугубо хирургического вмешательства. В этих случаях в 36,5% клинических наблюдений проведена радикальная мастэктомия в модификации J. L. Madden. Большинству пациенток потребовалось комбинированное лечение. Радикальное лечение больных РМЖ оказалось возможным в 3 576 (76,3%) случаях. Реконструктивные хирургические вмешательства выполнены в 164 (5,2%) клинических наблюдениях. Параметр 5-летней скорректированной выживаемости в группе исследования составил 63,6%.

Выводы. Оценены возможности оказания МП больным РМЖ в Санкт-Петербурге. Тенденция к увеличению распространенности РМЖ и заболеваемости жительниц данной онкологической патологией сохраняется. Средний возраст женщин, у которых диагностирован РМЖ составил 61 год. Радикальное лечение больных РМЖ оказывается возможным более чем в ¾ случаев. При этом выполнить радикальное хирургическое вмешательство, после которого не требуется адъювантное лечение, удается не более чем в 20% случаев. Показатель 5-летней скорректированной летальности в группе исследование составил 36,4%.

Опыт применения жидкостной технологии BD SurePath™ в цитологическом цервикальном скрининге в Ростовской области

Ключевые слова:
цервикальный скрининг, жидкостная цитология, BD SurePath™, BD FocalPoint™, рак шейки матки

Keywords:
cervical screening, liquid-based cytology, BD SurePath™, BD FocalPoint™, cervical cancer.

Савостикова М.В.[1], Короленкова Л.И.[1], Федосеева Е.С.[1], Пименова В.В.[2]

[1] ФГБУ «Национальный медицинский исследовательский центр онкологии им. Н.Н.Блохина» Минздрава России
115478, Российская Федерация, Москва, Каширское шоссе, д. 23
[2] ГАУ РО «Областной клинико-диагностический центр»
344010, Российская Федерация, Ростов-на-Дону, ул. Пушкинская, д. 127
E-mail: Psv-75@yandex.ru

BD SurePath™ liquid-based cytology experience in cervical screening in Rostov region, Russia

Savostikova M.V.[1], Korolenkova L.I.[1], Fedoseeva E.S.[1], Pimenova V.V.[2]

[1] N.N. Blokhin National Medical Research Cancer Center
23 Kashirskoye shosse, Moscow, 115478, Russian Federation
[2] Regional Diagnostic Center
127 Pushkin str., Rostov-on-Don 344010, Russian Federation
E-mail: psv-75@yandex.ru

Резюме

В целях раннего выявления рака шейки матки (РШМ) в Областном консультативно-диагностическом центре (ОКДЦ) внедрена одна из первых в России региональная программа цервикального скрининга на основе жидкостной цитологии (ЖЦ) BD SurePath™ с компьютеризированным комплексом BD FocalPoint GS Imaging System.

Abstract

In terms of cervical cancer early detection there was implemented first Russian regional cervical cancer screening program in Regional Diagnostic Centre on LBC-based technology BD SurePath™ with BD FocalPoint GS Imaging System.

Цель исследования: определить эффективность метода ЖЦ BD SurePath™ с применением автоматизированной системы анализа изображений при проведении цервикального скрининга и сравнить его с традиционным методом.

Материалы и методы. Материал для цитологического скрининга поступал из 54 медицинских учреждений городов и районов Ростовской области. Возраст обследуемых женщин от 18 до 65 лет. Цитологические исследования проводились на жидкостной системе системе BD SurePath™ (n = 188 641), осуществлялись в формате скрининга — обследовались условно здоровые женщины. Традиционные цитологические исследования (n = 10 563) были проведены женщинам, обратившимся к гинекологу при наличии жалоб, либо имевшим в анамнезе диагностированную цервикальную патологию. Таким образом, выборка «обогащена» по наличию рака и предраковых поражений.

Клеточный материал для традиционной цитологии (ТЦ) окрашивали по методу Паппенгейма. Процесс пробоподготовки для ЖЦ осуществлялся при помощи аппарата BD PrepMate. Биоматериал автоматически окрашивался на BD PrepStain по методу Папаниколау. Для сканирования и просмотра цитологических слайдов использовали компьютеризированный комплекс BD FocalPoint GS. Цитограммы интерпретировали согласно общепринятым критериям оценки препаратов в соответствии с классификацией Бетесда 2015 года.

Результаты. При использовании ЖЦ резко снижается доля неинформативного материала — всего 0,55% против 4% при ТЦ.

При сопоставлении 534 цитологических и гистологических заключений (441 — исследование ЖЦ, 93 — ТЦ) исходя из наличия, либо отсутствия в гистологическом материале изменений, соответствующих раку (плоскоклеточному раку, аденокарциноме) или интраэпителиальному поражению высокой степени тяжести (HSIL) чувствительность, специфичность и точность цитологического исследования методом ЖЦ составила соответственно 78,3%, 95,9% и 85%. Чувствительность, специфичность и точность цитологического исследования методом ТЦ — 80%, 96,2% и 89,2% соответственно.

Внедрение в работу автоматизированной жидкостной технологии обеспечило обработку большого потока цитологических исследований, что позволило увеличить охват обследуемых женщин, более чем в 1,5 раза.

Автоматизация процесса пробоподготовки и окрашивания цитологических препаратов значительно увеличило продуктивность и пропускную способность цитологической лаборатории, а компьютеризированная система оценки цитопрепаратов позволила обеспечить высокое качество результатов при большом объеме исследований.

ЖЦ позволила проводить дополнительные исследований (ВПЧ-тест, ИЦХ и др.) и повторное приготовление цитопрепаратов без непосредственного участия пациентки.

Вывод. Таким образом, ЖЦ, имея ряд преимуществ в сравнении с ТЦ, может быть рекомендована в качестве скринингового метода при РШМ.

Уровень витамина D у женщин разных возрастных групп

Сафи А.Т., Оразов М.Р., Калинченко С.Ю.

ФГАОУВО «Российский университет дружбы народов»
117198, Российская Федерация, Москва, ул. Миклухо-Маклая, д. 6

Ключевые слова:
дефицит витамина D,
состояние здоровья

Keywords:
vitamin D, state of health

The level of vitamin D in women of different age groups

Safi A.T., Orazov M.R., Kalinchenko S.Yu.

Russian University of Peoples' Friendship (RUDN University)
6 Miklukho-Maklaya str., Moscow 117198, Russian Federation

Резюме

Данное ретроспективное исследование анализирует уровень витамина D среди пациентов, обращавшихся на первичный прием с различными жалобами по поводу ухудшения состояния здоровья.

Abstract

This research reveals the problem of 25-hydroxyvitamin D status in people, living in Kazakhstan, because reproductive health in women and men depends on level of vitamin D very significantly.

XXI век стал веком экологического и, соответственно, репродуктивного нездоровья, поскольку любые неблагополучные факторы внешней среды негативно влияют на гормональный гомеостаз. В России и Казахстане примерно каждая пятая семейная пара сталкивается с проблемами ненаступления и несохранения беременности на ранних сроках. Это заставляет нас искать реальные причины ухудшения репродуктивного здоровья и эффективные пути его улучшения. Медицинское мировое сообщество последних лет уделяет большое внимание витамину D, изучает его вклад в репродуктивное здоровье. Дефицит витамина D встречается столь часто в наше время, что сравним с «пандемией» XXI века. На сегодняшний день известно, что рецепторы к витамину D (VDR) находятся практически во всех органах и тканях человеческого организма, включая репродуктивные, что VDR влияют на экспрессию 1000 генов и реализуют действие половых гормонов.

Цель исследования. Установление распространенности дефицита витамина D среди пациентов, обратившихся в Республиканский диагностический центр (РДЦ), г Астана.

Материалы и методы. В настоящем исследовании были проанализированы исходные лабораторные показатели концентрации уровня 25 (OH)D в сыворотке крови у 133 женщин, обратившихся на прием в Республиканский диагностический центр КФ «UMC» в г. Астана, Республика Казахстан за период с июня по ноябрь 2017 года. Возраст исследуемых женщин составил от 19 до 69 лет.

Результаты. В результате проведенного анализа выявлено, что уровень витамина D в крови пациенток составил от 5,7 нг/мл до 44 нг/мл, и в среднем составил 20,17 нг/мл.

Среди женщин был произведен сравнительный анализ в возрастных группах: I группа — 19–35 лет, II — 36–50 лет, III — старше 50 лет; и не найдены достоверные различия: у 100 пациенток из группы I среднее значение 25 (OH)D составило 19,1 нг/мл, у 23 женщин из группы II — 21,9 нг/мл, и старше 50 лет — 19,5 нг/мл ($p > 0,05$). Согласно рекомендациям канадского общества экспертов по изучению витамина D «The vitamin D society» оптимальным уровнем витамина D можно считать 40–60 нг/мл, 20–40 нг/мл расценивается как недостаточность, < 20 нг/мл — дефицит.

Анализируя лабораторные показатели витамина D у женщин, были получены следующие результаты; дефицит — 57,1%, резко выраженный дефицит (<10 нг/мл) — 11,3%, недостаточность — 41,4%, и достаточный уровень лишь у 1,5% женщин.

Таким образом, данный ретроспективный анализ указывает на выраженный дефицит и недостаточность витамина D среди пациенток клиники, в т. ч. женщин репродуктивного возраста.

Вывод. Полученные данные свидетельствуют о том, что у населения Казахстана существенный уровень дефицита витамина D. Многочисленные исследования подтверждают гормональное влияние витамина D на репродуктивное здоровье женщин и мужчин, поэтому требуется своевременная терапия и профилактика данного состояния.

Уровень витамина D у женщин с синдромом поликистозных яичников

Ключевые слова:
синдром поликистозных яичников, витамин D, инсулинорезистентность

Keywords:
polycystic ovary syndrome, vitamin D, insulin resistance

Сафи А.Т., Оразов М.Р., Калинченко С.Ю.
ФГАОУВО «Российский университет дружбы народов»
117198, Российская Федерация, Москва, ул. Миклухо-Маклая, д. 6

The level of vitamin D in women with polycystic ovary syndrome

Safi A.T., Orazov M.R., Kalinchenko S.Yu.
Russian University of Peoples' Friendship (RUDN University)
6 Miklukho-Maklaya str., Moscow 117198, Russian Federation

Резюме
Данное ретроспективное исследование анализирует уровень витамина D среди пациенток с синдромом поликтозных яичников (СПКЯ) и без него.

Abstract
This research reveals that the population has a significant level of vitamin D deficiency, that the level of vitamin D deficiency is more pronounced in patients with Polycystic Ovary Syndrome compared to patients without PCOS. It confirms the theory of the relationship of vitamin D and insulin resistance.

Синдром поликистозных яичников является наиболее распространенным эндокринным расстройством среди женщин, затрагивающим примерно 4–18% женщин репродуктивного периода.

СПКЯ является причиной 75% всех ановуляторных нарушений. Вместе с тем патогенез ановуляции и методы ее эффективного преодоления при СПКЯ по-прежнему до конца не изучены, что вызывает как версии, так и контраверсии в терапии данного заболевания. Метаболические нарушения, включая инсулинорезистентность, гиперинсулинемию и дислипидемию, являются общими чертами у большинства женщин с СПКЯ. Существуют клинические исследования, показавшие влияние уровня витамина D на метаболизм глюкозы за счет усиления синтеза и высвобождения инсулина и увеличения экспрессии рецепторов инсулина и подавления провоспалительных цитокинов, которые способствуют резистентности к инсулину. Таким образом, влияние витамина D на метаболические и репродуктивные дисфункции при СПКЯ опосредовано влиянием на инсулинорезистентность, основное патогенетическое звено СПКЯ, и указывает нам на необходимость дальнейших исследований в области патогенетической терапии пациенток с СПКЯ.

Цель исследования. Установление уровня витамина D среди пациенток с установленным СПКЯ и пациенток, обратившихся к врачу гинекологу с самыми различными жалобами на ухудшение здоровья, но без признаков СПКЯ.

Материалы и методы. В настоящем исследовании были проанализированы исходные лабораторные показатели концентрации уровня 25 (OH)D в сыворотке крови у 63 женщин, обратившихся на прием в Республиканский диагностический центр КФ «UMC» в г. Астана, Республика Казахстан за период с сентября 2017 по февраль 2018 года, из них пациенток с СПКЯ — 25, без признаков СПКЯ — 38. Возраст исследуемых женщин составил от 19 до 35 лет.

Результаты. В результате проведенного анализа выявлено, что уровень витамина D в крови пациенток с СПКЯ составил от 4,9 нг/мл до 30 нг/мл, в среднем составил 16,2 нг/мл, без СПКЯ составил от 5,7 нг/мл до 44 нг/мл, и в среднем составил 20,17 нг/мл.

Согласно рекомендациям канадского общества экспертов по изучению витамина D «The vitamin D society» оптимальным уровнем витамина D можно считать 40–60 нг/мл, 20–40 нг/мл расценивается как недостаточность, <20 нг/мл — дефицит.

Анализируя лабораторные показатели витамина D у женщин с СПКЯ были получены следующие результаты; дефицит — 70,4%, резко выраженный дефицит (<10 нг/мл) — 17,3%, недостаточность — 12,3%. Ни у одной пациентки с СПКЯ не был выявлен достаточный уровень витамина D. У женщин без признаков СПКЯ были получены следующие результаты; дефицит — 57,1%, резко выраженный дефицит (<10 нг/мл) — 11,3%, недостаточность — 30,1%, и достаточный уровень лишь у 1,5% женщин ($p > 0,05$).

Таким образом, данный ретроспективный анализ указывает на более выраженный дефицит и недостаточность витамина D среди пациенток с СПКЯ по сравнению с женщинами без признаков СПКЯ.

Вывод. Полученные данные подтверждают данные о том, что у населения существенный уровень дефицита витамина D, что уровень дефицита витамина D более выражен у пациенток с СПКЯ по сравнению с пациентками без признаков СПКЯ, что подтверждает теорию о взаимосвязи витамина D и инсулинорезистентности.

Возможности определения молекулярно-биологических подтипов рака молочной железы на цитологическом материале

Ключевые слова:
рак молочной железы, молекулярные подтипы, цитология

Keywords:
breast cancer, molecular subtypes, cytology

Славнова Е.Н.

Московский научно-исследовательский онкологический институт имени П.А. Герцена – филиал ФГБУ «Национальный медицинский исследовательский центр радиологии» Министерства здравоохранения Российской Федерации,
125284, Российская Федерация, Москва, 2-й Боткинский проезд, д. 3
E-mail: slavnov@rambler.ru

Possibilities of determination of molecular biological subtypes of breast cancer on cytological material

Slavnova E.N.

P. Hertsen Moscow Oncology Research Institute – Branch of the National Medical Radiology Research Centre of the Ministry of Health of the Russian Federation,
3, 2nd Botkinskiy proezd, Moscow 125284, Russian Federation
E-mail: slavnov@rambler.ru

Резюме

Автором показана возможность определения молекулярно-биологических подтипов рака молочной железы на цитологическом материале. Процент совпадений по результатам иммуноцитохимии и послеоперационного иммуногистохимического исследования для рецепторов эстрогенов и прогестерона составил 88,6%, белка пролиферативной активности Ki-67–86% и для HER2/neu — 93,2%. В случае иммуноцитохимического неопределенного HER2-статуса проводили FISH-исследование на цитологическом материале.

Abstract

The author have shown the ability to determine the molecular biological subtypes of breast cancer to the cytological material. The percentage of matches on the results of immunocytochemistry and postoperative immunohistochemical studies for estrogen and progesterone receptors was 88.6%, proliferative activity of the protein Ki-67 – 86% for HER2/neu – 93.2%. In the case of an indefinite immunohistochemical HER2-status were performed FISH-study on cytological material.

Цель исследования. Изучить возможности определения молекулярно-биологических подтипов рака молочной железы на цитологическом материале.

Материалы и методы. Предоперационное цитологическое исследование тонкоигольных биоптатов выполнено у 384 больных РМЖ. У 252 больных РМЖ проведено сравнение предоперационного иммуноцитохимического и послеоперационного иммуногистохимического методов в определении экспрессии рецепторов эстрогенов, прогестерона, онкопротеина HER2/neu, белка пролиферативной активности Ki-67. У 145 больных РМЖ с неопределенным HER2-статусом определена возможность проведения FISH-исследования на цитологическом материале.

Рутинные цитологические препараты окрашивали азур-эозиновыми красителями. Иммуноцитохимическое исследование проводили с использованием методов Ultra Vision, EnVision FLEX. Использовали антитела фирмы «Dako» к рецепторам эстрогенов (ER), рецептору прогестерона (PR), онкопротеину HER2/neu, белку пролиферативной активности Ki-67. Препараты для иммуноцитохимического исследования готовили методом жидкостной цитологии путем цитоцентрифугирования (Cytospin 4, Thermo Scientiphic Shandon) и окрашивали на аппарате Autostainer 360, Thermo Scientiphic Shandon. Для FISH-реакции использовали наборы фирмы «Dako», включающие двуцветный зонд к гену HER2.

Результаты. При предоперационной тонкоигольной биопсии опухолей молочных желез с последующим цитологическим исследованием чувствительность составила 97,9%, специфичность 97,6%, точность 96,3%, эффективность 87,4%, неудачный материал получен в 8,6%. Процент совпадений по результатам иммуноцитохимии и послеоперационного иммуногистохимического исследования для рецепторов эстрогенов и прогестерона составил 88,6%, белка пролиферативной активности Ki-67–86% и для HER2/neu — 93,2%. В случае иммуноцитохимического неопределенного HER2-статуса проводили FISH-исследование. Полученные данные по амплификации гена HER2 полностью коррелировали с определением онкопротеина с помощью иммуноцитохимии. Все данные, полученные при иммуноцитохии и FISH-исследовании распределялись по подтипам согласно молекулярно-биологической классификации РМЖ

Заключение. Тонкоигольная биопсия с цитологическим, иммуноцитохимическим и FISH-исследованием — малотравматичный, безопасный, экономичный способ забора материала и изучения клеточного материала из узловых образований молочных желез, позволяющий в случае установления рака определить молекулярный подтип опухоли еще до начала какого-либо лечения.

Основные онкоэпидемиологическе факторы риска заболеваний молочных желез у женщин репродуктивного возраста

Ключевые слова:
рак молочной железы, нераковые заболевания молочных желез, факторы риска

Keywords:
breast cancer, non cancer diseases of mammary glands, risk factors

Сухарева Е.А.

ГБУЗ СО «Ставропольская центральная районная больница»
445004, Российская Федерация, Тольятти, Автозаводское шоссе, д. 5
E-mail: suharev66@yandex.ru

Basic cancer epidemiologic risk factors in women of reproductive age with breast disease

Sukhareva E.A.

Stavropol CRB
5 Avtozavodskoye Shosse, Togliatti 445004, Russian Federation
E-mail: suharev66@yandex.ru

Резюме

Различия в заболеваемости и распространенности болезней молочных желез связаны как с генетическими различиями и старением населения, так и с влиянием коррегируемых факторов риска.

Abstract

The differences in the morbidity and the prevalence of mammary glands diseases are connected: with differences in the genetic, with the increase the number of older persons, and with the influense of modifable risk factors.

Тяжесть онкоэпидемиологической нагрузки на женскую репродуктивную систему связана не только с возрастающим воздействием онкологических факторов риска, но и с ухудшением качества жизни и постарением населения, что поддерживает в современном женском обществе эколого-репродуктивный диссонанс [1, 2].

Цель исследования: выявить и изучить наиболее значимые онкоэпидемиологические факторы риска развития рака молочной железы (РМЖ).

Материал и методы. В исследование включено 487 женщин с нераковыми заболеваниями молочных желез (НЗМЖ), 100 с раком молочной железы (РМЖ) и 54 практически здоровые женщины (контрольная группа — КГ).

Результаты. В нашем исследовании злокачественные новообразования (ЗНО) различных локализаций у матери чаще встречались в группе больных РМЖ — 7%. В КГ ЗНО у матери встречались даже чаще, чем в группе НЗМЖ — 3,7% и 2,6%. Достоверных различий в сравниваемых группах не получено ($p > 0,05$). Избыточное питание и ожирение чаще встречались при РМЖ (50%). У женщин КГ ожирение наблюдалось чаще — 46,3%, чем у женщин с НЗМЖ — 33,3%. Статистически достоверные результаты получены в группах НЗМЖ/РМЖ ($p < 0,05$). Менопауза чаще встречалась при РМЖ (67%). В КГ менопауза наблюдалась чаще, чем в группе НЗМЖ (37% и 18,3%). Статистически достоверные данные получены при сравнении всех групп. Нерегулярный менструальный цикл чаще встречался при НЗМЖ 14,5% и РМЖ 11%, в КГ — в 1,9% случаев. Достоверные данные получены при сравнении групп НЗМЖ/КГ и РМЖ/КГ. Роды отсутствовали чаще у женщин с НЗМЖ — в 45,8%, при РМЖ — в 13%, в КГ — в 11,2%. Статистически достоверные данные получены в группах НЗМЖ/КГ и НЗМЖ/РМЖ ($p < 0,05$). Что касается кормления грудью, то установлено, что женщины неохотно кормили младенцев: с НЗМЖ — 29,6%, при РМЖ — 22%, в КГ — 22,2%. Статистически достоверных данных ни в одной из групп не получено.

Выводы. В связи с высоким распространением в популяции ЗНО и отказа от грудного вскармливания, не получено достоверных данных зависимости развития НЗМЖ и РМЖ от данных факторов риска. У женщин с НЗМЖ на фоне избыточного веса достоверно чаще развивается РМЖ. Нерегулярный менструальный цикл, менопауза, отсутствие родов, являются факторами риска развития НЗМЖ и РМЖ.

Список литературы

1. Медицина молочной железы и гинекологические болезни. 2-е изд., перераб. и доп. Под ред. В. Е. Радзинского. М.: Редакция журнала Status Praesens, 2017, 352 с.
2. Радзинский В. Е., Симановская Х. Ю. Эколого-репродуктивный диссонанс: что это? Status Praesens. 2015;4 (27):23–27.

Соноэластография как часть мультимодального подхода в своевременной диагностике рака молочной железы

Ключевые слова:
рак молочной железы, профилактика, соноэластография, ультразвуковое исследование

Тамаева Ф.А., Муталимова К.Б., Шейхмагомедова З.А., Омарова Д.Г.

Маммологический центр «Л7»
367000, Российская Федерация, Дагестан, г. Махачкала, пр. Акушинского, д. 24а
Региональная общественная организация «Ассоциация маммологов радиологов РД»
E-mail: mc.tamaeva@yandex.ru

Sonoelastography as a part of multymodal approach in modern diagnosis of breast cancer

Keywords:
breast cancer, prevention, sonoelastography ultrasound

Tamaeva F.A., Mutalimova K.B., Sheikhmagomedova Z.A., Omarova D.G.

Mammology Centre «L7»
24a Akushinskogo pr., Makhachkala 367000, Dagestan, Russian Federation
E-mail: mc.tamaeva@yandex.ru

Резюме

Определяющие возможности соноэластографии в ранней диагностике рака молочной железы, основанные на анализе исследования женщин с образованиями в молочных железах.

Abstract

The determining possibilities of sonoelastography in the early diagnosis of breast cancer based on analysis of the study of women with formations in mammary glandes.

Прогрессирующий рост заболеваемости раком молочной железы в мире, и в том числе в Республике Дагестан является установленным фактом. Это свидетельствует об отсутствии эффективных путей первичной профилактики. Высокая смертность от рака молочной железы, объясняется поздней диагностикой этого заболевания у значительной части больных.

Цель исследования. Определить возможности метода соноэластографии в раннем выявлении рака молочной железы, используя комплекс мультипараметрической диагностики.

Материалы и методы. Настоящая работа основана на анализе результатов комплексного ультразвукового исследования 186 женщин с образованиями молочных желез в возрасте от 23 до 72 лет. Из них у 36 пациенток был в последующем верифицирован рак молочной железы. Пациентки были обследованы на базе Маммологического центра. Все пациентки после 39 лет прошли рентген-маммографию. Всем больным было проведено мультипараметрическое ультразвуковое исследование, было включено ультразвуковое исследование с применением допплерографии и соноэластографии, которое проводилось на ультразвуковом сканере «Mindray» DC-N8 Exp, мультичастотным линейным датчиком, с помощью специального программного обеспечения для соноэластографического исследования. Результаты интерпретировались впоследствии в зависимости от типа эластографического изображения (1–4 тип тип характерен для доброкачественных образований, 5–6 тип для злокачественных).

Кроме того, обьемные образования оценивались по шкале Breast Imaiging Reporting and Data Sistem.

Результаты. Согласно данным последующего патоморфологического исследования было выявлено 39 случаев рака молочной железы. В 87% случаев в режиме соноэластографии картировалось, как образование высокой плотности, что соответствовало 5 и 6 типу соноэластограмм.

Выводы. В результате проведенной работы, можно сделать вывод, что метод эластографии может существенно улучшить возможности исследования на ультразвуковом сканере в диагностике рака молочной железы.

Ультразвуковые особенности множественных фиброаденом молочной железы и распределения выявленных клинических случаев в зависимости от возраста, детородной функции и наследственного фактора у женщин, коренных жительниц Дагестана

Ключевые слова:
молочная железа, фиброаденомы, наследственность

Тамаева Ф.А., Омарова Д.Г., Тагирова А.Г., Вагабова И.М.

Маммологический центр «Л7»
367000, Российская Федерация, Дагестан, г. Махачкала, пр. Акушинского, д. 24а
E-mail: omarovadi08@gmail.com

Keywords:
mammary gland, fibroadenoma, heredity

Suprasonic characteristics of the female breast structure and distribution of multiple fibroadenomas, specified by age, fertility and hereditary factors Dagestani native women

Tamaeva F.A., Omarova D.G., Tagirova A.G., Vagabova I.M.

Mammology Centre «L7»
24a Akushinskogo pr., Makhachkala 367000, Dagestan, Russian Federation
E-mail: omarovadi08@gmail.com

Резюме

Ультразвуковое исследование молочных желез является очень информативным методом для диагностики множественных фиброаденом, и возможности провести комплексный анализ зависимости их появления от возраста, детородной функции и наследственного фактора у женщин, коренных жительниц Дагестана.

Abstract

A complex suprasonic examination revealed different multiple focal changes in the tissues of mammals, such as fibroadenomas, which is determined by age, fertility and hereditary factors Dagestan native women. Suprasonic examination of female breast is a very informative method.

Цель исследования. Изучить особенность и зависимость множественных фиброаденом молочной железы, от возраста, детородной функции и наследственного фактора у женщин, коренных жительниц Дагестана с помощью ультразвукового метода исследования.

Пациенты и методы. На базе Маммологического центра Л7, г. Махачкала, в данное исследование, за 6 месяцев, было включено 79 пациенток, в возрасте от 20 до 40 лет, с множественными фиброаденомами (количество множественных фиброаденом составляло 2–3 в одной груди), что составило 23% от общего количества осмотренных женщин с единичными и множественными фиброаденомами, верифицированными цитологически. Пациенткам после осмотра маммолога проводилось ультразвуковое исследование и ТАБ под УЗ-контролем. Пациенток старше 35 лет консультировали после проведения рентген — маммографии. УЗИ выполнялись на сканерах «Mindray» DC-N6, DC-N8 Exp, линейными датчиками (6,6–13,5 МГц) по стандартным методикам серошкального, цветового и энергетического картирования (В-режим, ЦДК, ЭДК). Ряду пациенток была проведена соноэластография (СЭГ). Для трактовки полученных данных придерживались классификации по системе BIRADS. Причем в возрасте от 20 до 30 лет обследовано 49 пациенток, соответственно в возрасте 31–40 лет обследовано 30 пациенток. Из них, не рожавшие — 21 женщин; имеющие 1–2 детей — 24 женщин, многорожавшие — 34 женщин.

Результаты. При ультразвуковом исследовании и распределении выявленных образований было выявлено, что в возрастном диапазоне от 20 до 30 лет множественные фиброаденомы встречались в 2 раза чаще, чем в возрасте от 31 до 40 лет. В соответствии с детородной функцией сложилась некоторая закономерность: у нерожавших женщин преимущественно определялись фиброаденомы в обеих молочных железах относительно симметрично (в 66% случаях); у женщин, имеющих 1–2 детей и многорожавших, картина была схожа, в преобладании множественных фиброаденом в одной груди (в 70% случаях). Относительно наследственного фактора (наличие фиброаденом у мамы, бабушки, сестры, тети) у всех пациенток, в 57%случаев был выражен наследственный фактор.

Заключение. Были проведены комплексные ультразвуковые исследования молочной железы и распределения множественных фиброаденом в зависимости от возраста, детородной функции и наследственного фактора у женщин, коренных жительниц Дагестана.

Роль общественной организации для совершенствования методов ранней диагностики рака молочной железы

Ключевые слова:
рак молочной железы, онкологические заболевания, общественная организация

Keywords:
breast cancer, oncological diseases, public organization

Тамаева Ф.А., Терещенко К.А., Вагабова И.М., Шейхмагомедова З.А., Муталимова К.Б.

Маммологический центр «Л7»
367000, Российская Федерация, Дагестан, г. Махачкала, пр. Акушинского, д. 24а
Региональная общественная организация «Ассоциация маммологов радиологов РД»
E-mail: mc.tamaeva@yandex.ru

The role of non-governmental organization in primary and secondary prevention of breast cancer on the territory of Dagestan

Tamaeva F.A., Tereshhenko K.A., Vagabova I.M., Sheikhmagomedova Z.A., Mutalimova K.B.

Mammology Centre «L7»
24a Akushinskogo pr., Makhachkala 367000, Dagestan, Russian Federation
E-mail: mc.tamaeva@yandex.ru

Резюме

Учитывая высокую вероятность и смертность от рака молочной железы на территории Дагестана, региональное отделение общественной организации «Ассоция радиологов маммологов» сфокусировало свое внимание на предотвращении рака молочной железы на ранних стадиях, что проявилось развитием деятельности направленной на предотвращение патологии молочной железы и последующего снижения заболеваемости. Речь идет также о вторичной профилактике как комплекса мер, направленных на уменьшения риска рака доброкачественых заболеваний, которые ведут к снижению смертности.

Abstract

Taking into account high incidence and heavy mortality from breast cancer on the territory of Dagestan, Regional branch of the non-governmental organization “Association of radiation mammologists” has focused on the primary prevention, that is the development of activity directed to prevent the pathology of female breast and consequent reduction of incidence. The role of secondary prevention is also mentioned, secondary prevention is a complex of measures directed to decrease the risk of cancer following benign diseases that leads to the reduction of mortality rate.

Рак молочной железы занимает лидирующую позицию среди злокачественных новообразований у женского населения в большинстве стран мира, а за 2016 год с диагнозом РМЖ зарегистрировано 68 205, в Республике Дагестан — 541 (за 2014 г. было зарегистрировано — 494, за 2015 г. — 528, за 2016 г. — 541, в 2017 г. — 562).

Риск развития рака молочной железы у женщин до 75 лет вырос за последние 10 лет с 4,3 до 6%. В 2016 году первое место в структуре заболеваемости и смертности злокачественными новообразованиями у женщин в Республике Дагестан занял рак молочной железы, также являясь основной причиной смерти женщин в возрасте старше 40 лет. Ранняя диагностика делает возможным проведение органосохраняющего лечения с полноценной медицинской и социальной реабилитацией больных злокачественным новообразованием молочной железы.

Для объединения профильных специалистов — онкологов, радиологов, акушер-гинекологов, врачей УЗД, рентгенологов, хирургов, организаторов здравоохранения и врачей других специальностей для снижения заболеваемости раком молочной железы, в Республике Дагестан была создана Региональная общественная организация «Ассоциация маммологов радиологов Республики Дагестан»

Цель: разработать варианты сотрудничества государственных, общественных и коммерческих медицинских организаций для совершенствования методов ранней диагностики рака молочной железы на территории Республики Дагестан. Основные цели такого взаимодействия — привлечение внимания к проблеме онкологических заболеваний.

Методы. За период 2016–2017 гг. работы Ассоциации внедрено: создание тематического сайта, страницы и профиля в социальных сетях, выступления на телевизионных каналах, онлайн трансляции в виде «вопрос–ответ» на радио; размещение пресс-релизов и тематических статей в прессе. Было проведено 2 информационно-просветительских проекта в октябре 2016. 2017 г.: работа с населением в формате открытого форума «Розовая лента. Борьба с раком молочной железы». Были проведены 2 научно-практические конференции совместно ФГБУ «Национальный медицинский исследовательский радиологический центр» Министерства здравоохранения РФ; при поддержке Министерства здравоохранения Республики Дагестан, ООО «Маммологический центр «Л7»» в г. Махачкала. В октябре 2016 г. была проведена Первая на Северном Кавказе «Маммологическая школа» для врачей профильных специальностей. По поручению Министра здравоохранения РД Ассоциацией был проведен анализ Маммографической службы в РД, отчет о которой был представлен на Коллегии Минздрава РД.

Результаты. Были определены факторы, влияющие на статистику РМЖ в Дагестане, в частности — отсутствие полноценных скрининговых программ, слабая разъяснительная работа среди женщин, отсутствие культуры здоровья (систематического обследования), низкий социально-экономический уровень (не работающего на-

селения — 28,5 тыс.) показатель растет на 5% за год — на 3 млн. 200 тыс. человек), образ жизни сельского населения, миграционные процессы, слабая подготовка первичного звена диагностики, отсутствие онконастороженности у врачей общей лечебной сети.

Ассоциацией разработаны рекомендации по снижению смертности от РМЖ. На сегодняшний день это повышение онкологической настороженности среди медицинского персонала, повышение информированности населения, помощь в подготовке кадров для диагностических исследований, улучшение материально-технической базы учреждений онкологического профиля за счет внедрения цифровой обработки информации, систематизация учета и мониторинга, рекомендуется внедрение единого информационного пространства, четкий учет и контроль за качеством выполнения и описания маммографии.

Выводы. В результате проведенной работы основной акцент Региональной общественной организации «Ассоциации маммологов радиологов Республики Дагестан» сделан на первичную профилактику, т. е. развитие мероприятий, направленных на предупреждение развития патологии как следствие, сокращение заболеваемости. А также отмечена роль вторичной профилактики — комплекс мероприятий, направленных на снижение риска развития рака при доброкачественных заболеваниях, что ведет к сокращению смертности.

Возможности мультипараметрического ультразвукового исследования в диагностике регионарных метастазов рака молочной железы

Ключевые слова:
регионарные лимфатические узлы, ультразвуковая дигностика, соноэластография

Keywords:
regional lymph nodes, ultrasound diagnosis, sonoelastography

Тамаева Ф.А., Шейхмагомедова С.А., Муталимова К.Б., Омарова Д.Г.

Маммологический центр «Л7»
367000, Российская Федерация, Дагестан, г. Махачкала, пр. Акушинского, д. 24а
E-mail: mc.tamaeva@yandex.ru

Possibilities of multiparametric ultrasound research in diagnosis of regional metastasis of breast cancer

Tamaeva F.A., Sheikhmagomedova S.A., Mutalimova K.B., Omarova D.G.

Mammology Centre «L7»
24a Akushinskogo pr., Makhachkala 367000, Dagestan, Russian Federation
E-mail: mc.tamaeva@yandex.ru

Резюме

Соноэластография как часть мультимодального подхода, позволяет выявить вероятность метастазов в регионарных лимфоузлах при раке молочной железы.

Abstract

Sonoelastography as a part of multymodal approach allows to identify the probability of metastases in regional lymphonoduses in breast cancer.

Цель исследования: комплексное ультразвуковое исследование, в том числе и соноэластография (СЭГ) в диагностике метастатического поражения регионарных лимфатических узлов при раке молочной железы.

Материал и методы. Обследовано 224 пациенток в возрасте от 26 года до 77 лет на дооперационном этапе с диагнозом: рак молочной железы за период 2015–2017 гг. УЗИ выполнялось на сканере «Mindray» DC-N8 Exp, линейными датчиками (6,6–13,5 МГц) по стандартным методикам серошкального, цветового и энергетического картирования (В-режим, ЦДК, ЭДК). Ряду пациенток (115) была проведена соноэластография (СЭГ). При ультразвуковом исследовании осуществлялся поиск измененных регионарных лимфоузлов. Оценивались локализация, количество, форма, размеры, контуры и границы, эхогенность, структура коркового вещества, характер васкуляризации, степень жесткости подозрительных лимфоузлов. В случае подозрения на микрометастатическое поражение коркового слоя пациенткам была проведена тонкоигольная аспирационная биопсии под УЗ контролем, с дальнейшим цитологическим подтверждением процесса.

Результаты. У 47 пациенток при ультразвуковом исследовании было заподозрено метастатическое поражение лимфоузлов. В 92% лимфоузлы были гипоэхогенными, 8% — неоднородной структуры с участками повышенной и пониженной эхогенности, с анэхо включениями. В 80% пораженных лимфоузлов, при проведении доплерографии регистрировался смешанный тип кровотока. При эластографии пораженные участки приобретали интенсивный синий цвет. Полученные количественные характеристики колебались от 2,8–3,5.

Выводы. Комплексная эхография с использованием стандартных методик, качественной и количественной эластографии в большинстве случаев позволяет относительно достоверно определить наличие или отсутствие в регионарных лимфатических узлах метастазирование рака молочной железы.

Необходимость выполнения профилактической мастэктомии у больных с генетически обусловленным раком молочной железы

Ключевые слова:
рак молочной железы, генетически-ассоциированный рак молочной железы, мутации в генах BRCA 1, BRCA 2

Keywords:
breast cancer, BRCA associated breast cancer, BRCA 1 and BRCA 2 mutations

Трегубова А.В., Сухотько А.С., Масри А.А.

Московский научно-исследовательский онкологический институт им. П.А. Герцена – филиал ФГБУ «Национальный медицинский исследовательский центр радиологии» Минздрава России, 125284, Российская Федерация, Москва, 2-й Боткинский проезд, д. 3
E-mail: tregannavik@gmail.com

Necessity of prophylactic mastectomy in patients with genetic-associated breast cancer

Tregubova A.V., Sukhotko A.S., Masri A.A.

P. Hertsen Moscow Oncology Research Institute – Branch of the National Medical Research Centre of Radiology of the Ministry of Health of the Russian Federation
3, 2nd Botkinskiy proezd, Moscow, 125284, Russian Federation
E-mail: tregannavik@gmail.com

Резюме

При возникновении мутации в генах BRCA1 и BRCA2 более чем в 5 раз увеличивается риск развития рака молочной железы (РМЖ). По данным Karoline B. Kuchenbaecker, к 80 годам кумулятивный риск развития РМЖ у женщин с наличием мутации в гене BRCA1–72%, при этом риск рака контрлатеральной молочной железы — 40%. При обнаружении мутации в гене BRCA2 риск развития РМЖ к 80 годам составляет — 69%, для контрлатеральной молочной железы — 26%. Профилактическая мастэктомия (ПМЭ) контрлатеральной молочной железы с одномоментной реконструктивной операцией является наиболее эффективным методом снижения риска развития РМЖ, так как уменьшает его развития до 96%. А одномоментное выполнение реконструктивной операции положительно сказывается на психоэмоциональном состоянии женщин. Первые работы, в которых проводилась оценка эффективности выполнения профилактических операций по предотвращению РМЖ начались в клинике Мэйо (США, Рочестер) с 1960 г., несмотря на это, на данный момент четкие показания для выполнения профилактической мастэктомии не определены, как в нашей стране, так и по данным Европейских и Американских сообществ.

Abstract

Mutation in BRCA1 and BRCA2 genes increase risk of developing breast cancer more than 5-times. According to Karoline B. Kuchenbaecker, by the age of 80, the cumulative risk of developing breast cancer in women with a mutation in BRCA1 gene is 72%, while the risk of cancer of the contralateral breast is 40%. If a mutation in the BRCA2 gene is detected, the risk of developing breast cancer by the age of 80 is 69%, for the contralateral breast cancer – 26%. Prophylactic mastectomy (PME) of the contralateral breast with a reconstruction is the most efficient method of reducing breast cancer risk. Immediate reconstruction of breast positively affects the psychoemotional state of women. The first work, which assessed the effectiveness of PME for the prevention of breast cancer began at the Mayo Clinic (USA, Rochester) since 1960. Despite this, at the moment, clear indications for the PME are not defined, either in our country or in other countries.

Цель исследования: определить показания для выполнения профилактической мастэктомии у пациенток с генетически-обусловленным раком молочной железы.

Материалы и методы. За период с января 2014 г. по январь 2018 г. в отделении онкологии и реконструктивно-пластической хирургии молочной железы и кожи на базе «МНИОИ им. П. А. Герцена — филиал ФГБУ «НМИЦ Радиологии» Минздрава России проведено генетическое исследование 1878 здоровых и больных женщин, получающих лечение в клинике. В отделении пролечено 82 пациентки с наличием мутации в генах BRCA1, BRCA2 и CHEK2.

Результаты. В ходе исследования выявлено, что мутация в гене BRCA1 присутствует у 59 больных РМЖ, а мутация в гене BRCA2 у — 10 пациенток, мутация в гене CHEK2–10, сочетание наличия мутации в генах BRCA1 и CHEK 2 у — 2, BRCA2 и CHEK2 у — 1 пациентки. Установлено, что у 63 (77,0%) женщин выявлена мутация 5382insC гена BRCA1, 2080delA гена BRCA1 — у 2 (2,4%), 300T/G гена BRCA1 — у 2 (2,4%), 3819delGTAAA гена BRCA1 — у 1 (1,2%), 3875del4 гена BRCA1 — у 1 (1,2%), 4153delA гена BRCA1 — у 1 (1,2%), 5266dupC гена BRCA1 — у 1 (1,2%), 617delLT гена BRCA2 — у 2 (2,4%), 185delAG гена BRCA1 — у 1 (1,2%), IVS2+1G>A гена CHEK2 — у 3 (3,7%), 470T>C гена CHEK2 — у 3 (3,7%) и мутация Asn372His гена BRCA2 — у 2 (2,4%). Средний возраст пациенток составил 44 года. У 3,7% пациенток диагностирован РМЖ 0 ст, у 26,8% — I ст, у 24,4% — IIA ст, у 8,5% — IIB ст, у 9,8% — IIIA ст, у 1,2% — IIIB ст., у 2,4% — IIIC ст. У 23,2% женщин диагностирован первично-множественный метахронный рак (ПММР). У 17,1% пациенток диагностирован ПММР молочной железы в комбинации со злокачественными заболеваниями следующих локализаций: у 2,4% — рак щитовидной железы, у 1,2% — рак анального канала, у 1,2% — рак тела матки, у 1,2% пациентки — рак сигмовидной кишки. У 83% пациенток диагностирован инвазивный протоковый рак, тройной негативный рак — 54,9%. В 1 (1,2%) случае в профилактически удаленной молоч-

ной железе был найден очаг инвазивного рака молочной железы, и у 1 (1,2%) пациентки очаги рака in situ. ПМЭ контрлатеральной молочной железы в объеме мастэктомии по Маддену выполнена у 12 (21,8%) больных, подкожная мастэктомия с одномоментной реконструкцией эндопротезом и сетчатым имплантатом/АДМ/деэпителизированным кожным лоскутом — у 25 (45,5%), в объеме двухэтапной кожесохранной мастэктомии с установкой тканевого экспандера и последующей его заменой на эндопротез — у 16 (29,1%), расщепленный TRAM-лоскут — у 2 (3,6%), профилактическая аднексэктомия выполнена — у 30 (36,6%).

Выводы. Учитывая результаты проведенного исследования, определены показания к выполнению контрлатеральной ПМЭ. Также определено, что риск возникновения рака контрлатеральной молочной железы повышается у пациенток с наличием мутации в генах BRCA1, BRCA2, CHEK2, женщин молодого возраста, а также с онкологически отягощенным семейным анамнезом, что составило в нашем исследовании 11%.

Комплексная диагностика и профилактика рака молочной железы

Ключевые слова:
комплексная диагностика РМЖ, микроволновая радиотермометрия, рак молочной железы, онкопрофилактика

Keywords:
microwave radiometry, breast cancer detection

Трифонова С.А., Куценко Г.А.
ФГУП «ЦАГИ»
140180, Российская Федерация, Московская область г. Жуковский, ул. Чкалова, д. 26
E-mail: Kucenko.G@lputsagi.ru

Complex diagnostics and prevention of breast cancer

Trifonova S.A., Kutsenko G.A.
FGUP TSAGI
26 Chkalova str., Moscow Region, Zhukovsky 140180, Russian Federation
E-mail: Kucenko.G@lputsagi.ru

Резюме
Кабинет ранней диагностики заболеваний молочных желез был создан базе гинекологического отделения поликлиники ФГУП «ЦАГИ» более 15 лет назад. Он оснащен цифровым маммографом с системой дистанционной передачи снимков маммологу, аппаратом УЗИ экспертного класса и микроволновым радиотермометром, что позволяет в полном объеме провести комплексное обследование. За последние 5 лет выявляемость РМЖ в 0, I и II стадиях в поликлинике ФГУП «ЦАГИ» составляет 91%, что позволило многим пациенткам провести органосохраняющие операции и сохранить им качество жизни.

Abstract
The medical center for the early detection of diseases of the mammary glands was created on the basis the of gynecological department of the Federal State Unitary Enterprise "TSAGI". It is equipped with a digital mammogram with a system for remote transmission of images to a mammologist, an ultrasound expert device and a microwave radiometer. Over the last 5 years, the detection rate of early stage breast cancer in the clinic "TSAGI" was 91%, that allowed to maintain organ-preserving surgeries for many patients.

Цель исследования. Продемонстрировать возможности комплексной диагностики и профилактики рака молочной железы.

Методы. В сферу задач акушерско-гинекологической помощи интегрированы проблемы ранней диагностики и лечения целого ряда доброкачественных процессов, являющихся фоном развития рака молочной железы (РМЖ). Ведущими методами диагностики заболеваний молочных желез являются маммография и УЗИ. Каждый из этих методов имеет как преимущества, так и недостатки. Заключения исследований не являются диагнозом. Только комплекс методов, дополняющих друг друга в оптимальной последовательности повышают точность диагностики и уменьшает количество ошибочных заключений.

Кабинет ранней диагностики заболеваний молочных желез был создан базе гинекологического отделения в поликлинике ФГУП «ЦАГИ» более 15 лет назад. Его ежегодное посещение является обязательным для пациенток всех возрастных групп. Он оснащен цифровым маммографом с системой дистанционной передачи снимков маммологу, аппаратом УЗИ экспертного класса и микроволновым радиотермометром, что позволяет провести комплексное обследование в полном объеме. Тонкоигольная аспирационная биопсия проводится в амбулаторных условиях, а в случае необходимости Core-биопсии пациентки направляются в специализированные учреждения с ВМП.

Маммография является наиболее информативным методом обследования молочных желез. Она позволяет выявить опухоли размером от 3 мм, УЗИ — от 5–6 мм. Метод микроволновой радиотермометрии (РТМ) позволяет выявить зоны риска развития РМЖ за 2–3 года до появления субстрата выявляемого на маммографии и УЗИ.

Основными задачами метода РТМ-диагностики являются:

— профилактическое обследование женщин при отсутствии жалоб с целью выявления пациенток с высоким риском малигнизации;

— радиотермометрическое измерение молочных желез у женщин любого возраста, нуждающихся в комплексном обследовании;

— контроль за лечением доброкачественных заболеваний молочных желез.

Тепловые изменения наступают не тогда, когда опухоль достигает достаточных для диагностики размеров, а на стадии, предшествующей злокачественному росту — на стадии выраженной пролиферации и атипичной гиперплазии. Поэтому с введением метода РТМ появилась возможность не только ранней диагностики РМЖ, но и активной онкопрофилактики.

Результаты. Благодаря проведению комплексного обследования и динамического наблюдения пациенток всех возрастных групп, консультативной помощи ведущих учреждений РФ, поликлиника ФГУП «ЦАГИ» имеет более высокие показатели по раннему выявлению РМЖ по сравнению со среднестатистическими. За последние 5 лет выявляемость РМЖ на 0, I и II стадиях в поликлинике ФГУП «ЦАГИ» составляет 91%, что позволило провести органосохраняющие операции многим пациенткам и сохранить им качество жизни.

Заключение. Комплекс диагностических методов не только повышает точность диагностики, но и дает врачу информацию о выраженности пролиферативных процессов и риске малигнизации, что позволяет назначить адекватный мониторинг состояния молочных желез и провести активную онкопрофилактику.

Ингибиторы хемосинтеза в лечении рака шейки матки на доклинической стадии. Экспериментальное исследование *in vitro*

Ключевые слова:
клетки HeLa, хемосинтез, рак шейки матки, ингибиторы хемосинтеза

Keywords:
HeLa cells, chemosynthesis, cervical cancer, chemosynthesis inhibitors

Тюмин И.В.[1], Мельников В.А.[1], Тюмина О.В.[1,2], Ключников Д.Ю[2].

[1] ФГБОУ ВО «Самарский государственный медицинский университет» Минздрава России 443099, Российская Федерация, Самара, Чапаевская, д. 89
[2] ГБУЗ «Самарский областной медицинский центр «Династия». 443095, Российская Федерация, Самара, ул. Ташкентская, д. 159.
E-mail: inbio@bk.ru

Chemosynthesis inhibitors in the treatment of cervical cancer at the preclinical stage. Experimental study *in vitro*

Tyumin I.V.[1], Melnilov V.A.[1], Tyumina O.V.[1,2], Kluchnikov D.Yu.[2]

Tyumin I.V.1, Melnilov V.A.1, Tyumina O.V.1,2, Kluchnikov D.Yu.2
[1] Samara State Medical University of the Ministry of Health of the Russian Federation
89 Chapaevskay str., Samara 443099, Russian Federation
[2] Samara Regional Medical Center «Dinasty». 159 Tashkentskay str., Samara, 443095, Russian Federation
E-mail: inbio@bk.ru

Резюме

В предыдущих исследованиях *in vitro* доказано наличие хемосинтетических реакций у раковых клеток линии HeLa. Проведено 37 опытов с раковыми клетками линии HeLa по выявлению действия ингибиторов хемосинтеза на рост клеток in vitro. Во II серии опытов с этой же целью использованы раковые клетки от 21 пациентки с CIN III, полученные при проведении исследования на онкоцитологию шейки матки. Использован оригинальный комбинированный препарат из двух ингибиторов хемосинтеза (оформляется заявка на изобретение). Данный препарат резко угнетал рост раковых клеток и вызывал их апоптоз. Сформулирована возможность лечения рака шейки матки на доклинической стадии.

Abstract

In previous studies *in vitro*, the presence of chemosynthetic reactions in HeLa cancer cells has been demonstrated. 37 experiments were conducted with cancer cells of HeLa line to detect the action chemosynthesis inhibitors on the growth of cells in vitro. In the II series of experiments cancer cells from 21 patients with CIN III are used from a study cytology of cervical cancer for the same purpose. The original combined preparation of two inhibitors of chemosynthesis was used (an application for the invention is made out). This drug greatly inhibited the growth of cancer cells and caused their apoptosis. The possibility of cervical cancer treatment at the preclinical stage is formulated.

Цель исследования. Доказать *in vitro* возможность лечения рака шейки матки на доклинической стадии эффективными ингибиторами хемосинтеза.

Методы исследования. Изучение ингибиторов хемосинтеза по пути влияния на процессы фосфорилирования в раковой клетки АДФ до АТФ (эта фаза присутствует как при фотосинтезе, так и хемосинтезе) было проведено *in vitro* в 44 опытах. В эксперименте использованы культура клеток HeLa в 37 опытах, в 21 — клеточный материал, полученный с шейки матки от пациенток с CIN III и в качестве контроля культура мезенхимальных стромальных стволовых клеток (МСК). Полученный клеточный материал с шейки матки от 21 пациентки сначала подвергался в течении 8 дней предварительному культивированию для стратификации злокачественных клеток. Введение в культуральную среду ингибиторов хемосинтеза проведено в 44 опытах. Использован новый оригинальный комбинированный препарат из двух ингибиторов хемосинтеза (оформляется заявка на изобретение). Культивирование проводили с использованием рекомендуемых сред. В процессе культивирования проводились подсчет количества клеток в поле зрения, оценка общей морфологии культуры и жизнеспособности клеток. Подсчет количества клеток и оценка жизнеспособности проводились на автоматическом клеточном анализаторе Countess II FL (Life Technologies, США) по завершении культивирования. Обработка данных и построение графиков проводилось с помощью программного обеспечения Excel (пакета Microsoft Office 2007, Microsoft, США).

Результаты. Исследование клеточного материала с шейки матки от 21 пациентки выявило злокачественные клетки при предварительном культивировании лишь у 7 пациенток. Этапные исследования *in vitro* с применением оригинального блокатора хемосинтеза выявили однотипные реакции клеток линии HeLa и злокачественных клеток с шейки матки — резкое угнетение роста клеток вплоть до полной их гибели. Культура МСК достоверно не реагирует на блокаторы хемосинтеза в культуральной среде.

Заключение. Сопоставление культуры клеток линии HeLa и злокачественных клеток с шейки матки указывает на единый путь канцерогенеза — изменения способа получения энергии клеткой, что подтверждает концепцию «энергетической метаплазии раковой клетки». При CIN III только в 30% случаев выявляются злокачественные клетки, которые способны к культивированию и указывающие на доклиническую стадию рака шейки матки. Новый оригинальный ингибитор хемосинтеза показал *in vitro* высокую эффективность, что требует дальнейшего изучения.

Бактериальный вагиноз как кофактор развития интраэпителиальных неоплазий

Ключевые слова:
бактериальный вагиноз, жидкостная цитология, цервикальный скрининг, интраэпителиальная неоплазия

Улитин И.Б., Бовыкина Г.А., Улитина Е.П.

ФГБОУ ВО «Приволжский исследовательский медицинский университет» Минздрава России
603005, Российская Федерация, Нижний Новгород, пл. Минина и Пожарского. д. 10/1
ГБУЗ НО «Нижегородская областная клиническая больница им. Н.А. Семашко
603126, Российская Федерация, Нижний Новгород, ул. Родионова, д. 190
E-mail: ulitin@nizhgma.ru

Keywords:
bacterial vaginosis, liquid cytology, screening of cervical cancer, intraepithelial neoplasia

Bacterial vaginosis as a cofactor of intraepithelial neoplasia

Ulitin I.B., Bovykina G.A., Ulitina E.P.

Privolzhskiy Research Medical University
10/1 Minina i Pozharskogo sq., Nizhnii Novgorod 603005, Russian Federation
N.A. Semashko Nizhny Novgorod Regional Clinical Hospital
190 Rodionova str., Nizhnii Novgorod 603126, Russian Federation
E-mail: ulitin@nizhgma.ru

Резюме

Данная работа посвящена анализу связи бактериального вагиноза с риском развития дисплазии. Приводятся убедительные доказательства с привлечением фактических данных исследований методом жидкостной цитологии, что нарушения нормального вагинального микробиоценоза при персистенции ВПЧ стимулируют и являются кофактором развития интраэпителиальной неоплазии.

Abstract

This paper is devoted to the analysis of causality between the bacterial vaginosis with the risk of dysplasia. Authors argue that disturbances of normal vaginal microbiocenosis with persistence of HPV can stimulate and be a cofactor of the development of intraepithelial neoplasia and verify this with usage of the large number of actual research data.

На сегодняшний день в РФ по-прежнему остается остро актуальной проблема цервикального скрининга и верификации патологических изменений шейки матки. Профессор В. Е. Радзинский отмечает, что «несмотря на доказанную вирусную природу рака шейки матки, единого подхода к лечению пациентов с ВПЧ-ассоциированными заболеваниями до сих пор нет».

В настоящее время уместно говорить и о взаимосвязи заболеваний шейки матки с дисбалансом вагинального биотопа, и о возрастании роли смешанных инфекций как при воспалительных заболеваниях нижних половых путей, так и при ВПЧ-ассоциированных цервицитах.

Наиболее частой причиной патологических вагинальных выделений является бактериальный вагиноз, в котором преобладают *Gardnerella vaginalis, Atopobium vaginae, Prevotella, Leptotrichia amnionii.* Дисбаланс вагинального биотопа непосредственно связан с заболеваниями шейки матки в силу таких причин, как зависимость кислотности влагалища (смещение Ph в щелочную сторону, более 4,5) и образование биотопов бактерий в виде биопленок (biofilm). Формирование биообрастаний приводит к рецидивированию бактериального вагиноза, а, следовательно, и к наибольшей уязвимости женщин при воздействии других инфекционных факторов (ВПЧ, *Chlamydia trachomatis, Mycoplasma genitalium* и др.).

Доказано в рамках исследований, в том числе и на базе лаборатории ГБУЗНО НОКБ им. Н. А. Семашко, что бактериальный вагиноз может являться кофактором развития интраэпителиальных неоплазий (Cin), а также предракового поражения шейки матки: за периоды 2016–2017 гг. LSIL был выявлен у 7,68% и 8,69% соответственно (из них бактериальный вагиноз — у 46% и 51%), HSIL — у 5% и 7,24% соответственно (из них бактериальный вагиноз — у 28% и 30%), Susp.Cr и Cr — порядка 1% от общего числа обследованных женщин. Такое увеличение показателей может быть объяснено благодаря т. н. «порочному кругу», о котором писала проф. С. И. Роговская: бактериальный вагиноз -> недостаток гликогена -> истончение слоя шеечного эпителия -> изменение структуры клеток -> уязвимость для ВПЧ -> бактериальный вагиноз.

Несомненно, что цитологическое исследование и ВПЧ-тест — одни из ценнейших методов в арсенале гинекологической диагностики. А с появлением новой стандартизированной технологии приготовления цитологического препарата — жидкостной цитологии, можно говорить о переходе на новый этап в диагностике патологических состояний шейки матки, способствующий повышению чувствительности цитологического способа исследований, снижению временных затрат и росту производительности лаборатории.

Высокая эффективность цитологического анализа — ключевой пункт на пути к улучшению результативности скрининга на рак шейки матки (РШМ). Необходимо отметить, что цервикальный рак — предотвратимое заболевание. И благодаря скринингу, созданию более совершенной системы медицинской помощи, а также вовремя примененным адекватным методам лечения вполне вероятно сдвинуть ситуацию «от проблем к решению» к намеченным путям преодоления растущей гинекологической заболеваемости за счет своевременной диагно-

стики предраковых заболеваний и, соответственно, предупреждения РШМ.

В РФ, согласно Приказу Минздрава России от 03.02.2015 г. № 36 ан «Об утверждении порядка проведения диспансеризации определенных групп взрослого населения», цервикальный скрининг проводят каждые 3 года у женщин в возрасте от 21 до 69 лет включительно. Однако, несмотря на внедрение различных программ по грамотной маршрутизации пациенток и онконастороженности акушеров-гинекологов, урологов и терапевтов, по-прежнему продолжает расти распространенность онкологических заболеваний репродуктивных органов, что подтверждается ростом аномальных результатов цервикального скрининга и предраковых состояний шейки матки по данным нашей лаборатории ГБУЗ НО НОКБ им. Н. А. Семашко.

Все это достаточно красноречиво указывает на острый дефицит знаний у практикующих специалистов. Именно поэтому следует признать, что диагностика и лечение пациентов со злокачественными новообразованиями являются мультидисциплинарными задачами равно как для онкологов, так и для специалистов другого профиля, в частности, КДЛ.

Таким образом, цервикальный рак — в значительной степени предотвратимое заболевание, и массовый цервикальный скрининг является мощным инструментом борьбы с этой болезнью.

Результаты скрининга злокачественных опухолей молочной железы в Тюменской области

Ключевые слова:
скрининг, маммография, рак молочной железы

Keywords:
screening, mammography, breast cancer

Фёдоров Н.М.[1], **Павлова В.И.**[2], **Подгальная Е.Б.**[2], **Бахова Л.А.**[1]

[1] ФГБОУ ВО «Тюменский государственный медицинский университет» Минздрава России
625000, Российская Федерация, Тюмень, ул. Одесская, д. 54
[2] ГАУЗ ТО МКМЦ «Медицинский город»
625000, Российская Федерация, Тюмень, ул. Барнаульская, д. 32
E-mail: fnm1948@mail.ru

Results of screening of malignant tumor breast tumors in Tyumen region

Fedorov N.M.[1], **Pavlova V.I.**[2], **Podgalnaya E.B.**[2], **Bahova L.A.**[1]

[1] Tyumen State Medical University of the Russia Ministry of Health
54 Odesskaya str., Tyumen, 625000, Russian Federation
[2] Multidisciplinary clinical medical center "Medical City"
32 Barnaulskaya str., Tyumen, 625000, Russian Federation
E-mail: fnm1948@mail.ru

Резюме

В работе дана оценка маммографического скрининга, проведенного на территории Тюменской области за период с 2011 по 2016 гг. Доля выявленных ранних стадий рака молочной железы (I–II) за анализируемый период возросла при маммографическом скрининге по данным Медицинского города возросла с 77 до 86%.

Abstract

The work assesses the mammographic screening performed in the territory of the Tyumen region for the period from 2011 to 2016. The share of the detected early stages of breast cancer (I-II) increased during the period under examination by mammographic screening according to the data of the Medical City increased from 77 to 86%.

Цель исследования: проанализировать результаты маммографического скрининга в распознавании рака молочной железы (РМЖ) женского населения Тюменской области за период с 2011 по 2016 гг.

Материалы и методы. В основу исследования взяты данные маммографического скрининга (МС) женского населения Тюменской области в возрасте старше 40 лет в период с 2011 по 2016 гг. Численность женского населения Тюменской области данного возраста на конец 2016 г. составила 365 427 человек. Маммография выполнялась преимущественно на аналоговых установках в двух проекциях (косой и кранио-каудальной). С целью дообследования пациенткам выполнялись ультразвуковые исследования, повторные маммографии на цифровых маммографах, в ряде случаев с применением томосинтеза, а также биопсии с целью морфологической верификации диагноза. Результаты исследования основаны на данных канцер-регистра «Медицинский город».

Результаты. За последние 6 лет реализации скрининговой программы по ранней диагностике рака молочной железы количество маммографических исследований женского населения Тюменской области с 2011 по 2016 годы увеличилось в 1,86 раза — с 78 536 до 146 122 женщин. Охват маммографическим скринингом целевой возрастной группы женщин за анализируемый период составил 60,5% — 690 232 женщины. Всего, в 2011–2016 гг., при МС диагностировано 35 892 (5,2%) различных доброкачественных очаговых изменений и 1007 (30%) случаев РМЖ из числа всех 3367 выявленных больных злокачественными опухолями (ЗО) молочной железы. Процент выявленных ЗО МЖ при данном виде скрининга за анализируемый период вырос с 0,15% до 0,19% от общего количества проведенных исследований и с 25,7% до 43,8% от общего количества зарегистрированных раков молочной железы. Доля выявленных ранних стадий (I–II) РМЖ при маммографическом скрининге возросла с 77 до 86%. Всего за период с 2011 по 2016 гг. по данным канцер регистра Тюменской области, рак in situ молочной железы выявлен у 70 больных, что составило 2,1% от общего количества выявленных случаев ЗО МЖ за изучаемый период. В целом, за период реализации маммографического скрининга на территории Тюменской области, одногодичная летальность больных раком молочной железы снизилась с 6,6% в 2011 г. до 3,5% в 2016 году, а смертность — с 24,1 до 18,5 на 100 тыс. женского населения.

Выводы:

1. Реализация программы маммографического скрининга на территории Тюменской области увеличила процент активно выявленных случаев рака молочной железы с 25,7% в 2011 г. до 43,8% в 2016 г. и долю ранних стадий до 80%.

2. Смертность от рака молочной железы за анализируемый период снизилась с 24,1 на до 18,5 на 100 тыс. женского населения, что является показателем эффективности маммографического скрининга.

Влияние метаболитов витамина D на развитие рака молочной железы

Фролова Д.Е.[1], **Громова О.А.**[2], **Торшин И.Ю.**[2], **Лапочкина Н.П.**[1]

[1] ФГБОУ ВО «Ивановская государственная медицинская академия» Минздрава России
153000, Российская Федерация, Иваново, Шереметьевский пр., д. 8
[2] ФИЦ Информатики и управления РАН
2119333, Российская Федерация, Москва, ул. Вавилова, д. 40
E-mail: Frolova.D37@yandex.ru

Ключевые слова:
витамин D, профилактика онкологических заболеваний

Keywords:
vitamin D, cancer prevention

The effect of vitamin D metabolites on the development of breast cancer

Frolova D.E.[1], **Gromova O.A.**[2], **Torchin I.Yu.**[2], **Lapochkina N.P.**[1]

[1] Ivanovo State Medical Academy
8 Sheremetevsky pr., Ivanovo 153000, Russian Federation
[2] FIC of Informatics and Control of RAS
40 Vavilov str., Moscow 119333, Russian Federation
E-mail: Frolova.D37@yandex.ru

Резюме

На основании мет-анализа работ, посвященных изучению витамина D, сформулирована обобщенная модель его антионкологического воздействия. Оценены взаимосвязи между уровнями активных форм витамина D в сыворотке и факторами риска рака молочной железы, что делает ее весьма полезной при планировании дальнейших клинических исследований антионкологических эффектов препаратов на основе витамина D и кальция.

Abstract

Based on the meth-analysis of the works devoted to the study of vitamin D, a generalized model of its anti-oncological effects is formulated. The interrelations between levels of active forms of vitamin d in serum and breast cancer risk factors were evaluated, which makes it very useful in planning further clinical studies of anti-oncological effects of vitamin d and calcium preparations.

Цель исследования: сформулировать физиологическую модель антионкологического эффекта витамина D.

Методы исследования. Проведен мета-анализ 51 исследования, в которых 28 766 больных раком молочной железы (РМЖ) и 22 694 пациенток контрольной группы. Выполнен мета-анализ 21 проспективных исследований (9110 случаев РМЖ и 16244 контролей) взаимосвязи уровней 25-гидроксивитамина D в сыворотке крови и риска РМЖ. Мета-анализ эффектов потребления витамина D включил данные 19 клинических исследований (n = 14 450). Мета-анализ эффектов высокого потребления витамина D (более 800 МЕ/сут) на профилактику РМЖ включил 11 исследований. Систематическое рассмотрение соответствующих белков проводилось с использованием современной технологии системно-биологического анализа — метода функциональных взаимосвязей.

Результаты. Более высокие уровни 25 (OH) D были достоверно ассоциированы со снижением риска РМЖ (ОР 0,85; 95% ДИ 0,75–0,95). Моделирование доза-ответ показало, что у женщин в постменопаузе риск РМЖ снижался на 12% при повышении уровней 25 (OH)D в плазме на каждые 5 нг/мл (ОР 0,88; 95% ДИ 0,79–0,97). Дальнейшего снижения риска не наблюдалось при уровнях 25 (OH)D более 35 нг/мл. Мета-анализ эффектов витамина D показал, что в квартиле с самым высоким уровнем 25 (OH) D отмечено достоверное снижение риска РМЖ на 48% (ОР 0,52; 95% ДИ 0,40–0,68; p < 0,00001). Анализ дозозависимых эффектов позволил установить, что потребление витамина D не менее 400 МЕ/сут, кальция более 600 мг/сут и уровни витамина в сыворотке более 30 нг/мл соответствовали наименьшему риску заболевания. Мета-анализ 11 исследований влияния уровней 25-гидроксивитамина D сыворотки на профилактику РМЖ показал, что уровни 25 (OH) D в самом высоком квартиле соответствовали снижению риска патологии на 39% (ОР 0,61; 95% ДИ 0,47–0,80). Уровни 25 (OH) D в 47 нг/мл и более соответствовали снижению риска РМЖ на 50%. Самый высокий квартиль значений уровней 25 (OH) D в крови был ассоциирован, что связано с 45% (ОР 0,55; 95% ДИ 0,38–0,80) снижением риска РМЖ. Мета-анализ влияния долговременного (от 2 до 7 лет) приема препаратов витамина D на смертность показал, что прием 400–833 МЕ/сут витамина D достоверно снижает смертность от рака, в среднем, на 12% (ОР 0,88; 95% ДИ 0,78–0,98). Уровни 25-гидроксивитамина D в сыворотке крови снижают риск заболеваемости раком и смертности. Систематический мета-анализ показал, что повышение уровней 25 (OH) D сыворотки на каждые 20 нг/мл приводил к снижению заболеваемости различными формами рака на 11% (ОР 0,89; 95% ДИ 0,81; 0,97; 5 исследований) и смертности на 17% (ОР 0,83; 95% ДИ 0,71–0,96). Мета-анализ воздействия долгосрочного приема витамина D (более 3 лет) на смертность включил данные 42 рандомизированных исследований. Терапия витамином D достоверно снижала смертность, в среднем, на 6% (ОР 0,94; 95% ДИ 0,90–0,98). Короткие периоды приема витамина D (менее 3 лет непрерывного приема) не имели достоверных ассоциаций со снижением смертности (ОР 1,04; 95% ДИ 0,97–1,12; p = 0,1).

Выводы. Уровень витамина D в организме обладает мультимодальными связями и определяет риск возникновения и течение рака молочной железы, что определяет необходимость профилактического назначения витамина D.

Оппортунистический скрининг заболеваний шейки матки в условиях акушерско-гинекологического приема

Ключевые слова:
ВПЧ-тест, жидкостная цитология, кольпоскопия, Digene-тест, онкомаркер p16INK4a

Keywords:
The HPV-test, liquid-based cytology, colposcopy, a Digene-test, tumor marker p16INK4a

Хабаров С.В.

Медицинский институт ФГБОУ ВО «Тульский государственный университет»
300028, Российская Федерация, Тула, ул. Болдина, д. 128
ООО «ВИТРОМЕД»
125424, Российская Федерация, Москва, Волоколамский проезд, д. 1а
E-mail: s.v.habarov@mail.ru

Opportunistic screening of cervical diseases in obstetrics and gynecology

Khabarov S.V.

Tula State University, Medical Institute
128 Boldin str., Tula, 300028, Russian Federation
OOO «VITROMED». 1a, Volokolamsk passage, Moscow, 125424, Russian Federation
E-mail: s.v.habarov@mail.ru

Резюме

Оппортунистический цервикальный скрининг 3627 женщин старше 30 лет позволил выявить группу высокого риска развития рака шейки матки (6,3%) для ее дальнейшего обследования с использованием оценки вирусной нагрузки, определения онкобелка p16INK4a, кольпоскопии и биопсии шейки матки с гистологическим исследованием операционного материала.

Abstract

Opportunistic cervical screening in 3627 women over 30 years of age revealed a high risk group for cervical cancer (6.3%) for its further examination using viral load assessment, determination of the cancer cell p16INK4a, colposcopy and cervical biopsy with histological examination of the surgical material.

Цель исследования. Оценить целесообразность и эффективность котестирования в условиях оппортунистического скрининга на ранних этапах диагностики злокачественных новообразований шейки матки.

Пациенты и методы. В исследование включено 3627 женщин, самостоятельно обратившихся в Клинику «ВитроКлиник» ООО «ВИТРОМЕД» (Москва) в 2012–2017 гг. для получения амбулаторной акушерско-гинекологической помощи. Специфика работы клиники (вспомогательные репродуктивные технологии) определяла средний возраст пациенток — 34 ± 3,6 года.

Скрининговая программа проводилась в объеме котестирования (сочетания качественного определения ВПЧ 16, 18, 31, 33, 35, 39, 45, 51, 52 типов и исследования мазков на онкоцитологию методами ПАП-мазка или жидкостной цитологии).

Оценку результатов цитологического исследования проводили согласно классификационной системе Папаниколау (ПАП-тест) в соотношении с классификацией Bethesda.

Вирусная нагрузка ВПЧ 16, 18, 31, 33, 35, 39, 45, 51, 52, 56, 58, 59, 68-го типов определялась методом гибридного захвата — ВПЧ Digene-тест.

Иммуноцитохимическим (ИЦХ) методом проводилось определение экспрессии молекулярно-генетического маркера p16INK4a в скарификатах из экто- и эндоцервикса.

Кольпоскопию проводили по общепринятой методике на аппарате SLV 101 Biomedicinos Technos. Интерпретация кольпоскопической картины осуществлялась по Международной классификации кольпоскопических терминов (Рио-де-Жанейро, 2011).

С целью окончательной верификации диагноза, определения рациональной тактики ведения пациенток и определения прогноза заболевания проводилась эксцизионная петлевая широкополосная радиоволновая биопсия шейки матки аппаратом ФОТЕК ЕА141 М.

Результаты. Уровень инфицированности ВПЧ по результатам качественного теста (9 типов ВПЧ высокоонкогенного риска) не превышал 6,3% за весь период наблюдения.

Невысокий уровень инфицирования ВПЧ в когорте обследованных женщин связан с тем, что большинство обращались в Клинику по поводу бесплодного брака и ранее проводили амбулаторное обследование по месту жительства, включая цервикальный скрининг.

Цитологическое исследование в 69% произведено традиционным методом с окраской по Романовскому, в 31,0% — методом жидкостной цитологии. Результаты цитологического исследования были следующими: нормальная цитологическая картина (NILM) была у 85,6%, ASCUS были выявлены у 5,2%, LSIL — у 8,7%, HSIL — у 0,5% обследованных женщин.

В зависимости от полученных результатов тактика дальнейшего ведения пациенток различалась.

133 пациенткам с сочетанием ВПЧ в. р. и цитологической картиной HSIL проведена оценка вирусной нагрузки методом Digene-тест. В 34,6% случаях выявлена значимая вирусная нагрузка ВПЧ.

41 пациентке со значимой вирусной нагрузкой произведено исследование онкобелка p16INK4a. В 7,3% обнаружена гиперэкспрессия белка (больные CIN II–III).

Расширенная кольпоскопия произведена 583 женщинам. При исследовании нормальная кольпоскопическая

картина была у 70,5% пациенток. Аномальная кольпоскопическая картина, определенная у 29,5% женщин, чаще всего, служила для проведения эксцизионной биопсии шейки матки 142 пациенткам. По результатам гистологического исследования операционного материала у 35,2% женщин выявлен хронический цервицит, у 25,3% – койлоцитоз, у 23,9% – CIN I, у 3,5% – CIN II, у 2,8% – CIN III, у 1,4% – carcinoma in situ (CIS) и у 0,7% – плоскоклеточная карцинома. Кроме того, в 2,8% случаях биопсии шейки матки обнаружена лейкоплакия и в 4,2% случаев – цервикальная эктопия.

Заключение. В виду отсутствия в РФ обязательного цервикального скрининга, оппортунистический скрининг позволяет выявлять CIN тяжелой степени, что является главной целью профилактики рака шейки матки.

Чувствительность и специфичность CA 125 на ранних этапах развития рака яичников

Ключевые слова:
рак яичников,
чувствительность,
специфичность,
CA 125

Keywords:
ovarian cancer,
sensitivity,
specificity,
CA 125

Хабаров С.В.[1,2], **Чибисова Г.М.**[3]

[1] Медицинский институт ФГБОУ ВО «Тульский государственный университет»
300028, Российская Федерация, Тула, ул. Болдина, д. 128
[2] ООО «ВИТРОМЕД». 125424, Российская Федерация, Москва, Волоколамский проезд, д. 1а
[3] ГУЗ «Тульский областной онкологический диспансер»
300040, Российская Федерация, Тула, ул. Плеханова, д. 201а
E-mail: s.v.habarov@mail.ru

Sensitivity and specificity of CA 125 in the early stages of ovarian cancer

Khabarov S.V.[1,2], **Chibisova G.M.**[3]

[1] Tula State University, Medical Institute. 128 Boldin str., Tula, 300028, Russian Federation
[2] OOO «VITROMED». 1a, Volokolamsk passage, Moscow, 125424, Russian Federation
[3] Tula Regional Oncology Center. 201a Plekhanova str., Tula 300040, Russian Federation
E-mail: s.v.habarov@mail.ru

Резюме

В настоящее время онкомаркер CA 125 является наиболее часто используемым биохимическим маркером в диагностике рака яичников. Для скрининговой диагностики рака яичника традиционное использование CA 125 не является эффективным: чувствительность данного маркера в детекции эпителиального рака яичников на ранних стадиях крайне невысока (42%), а специфичность недостаточна (48%).

Abstract

Currently, the tumor marker CA 125 is the most frequently used biochemical marker in the diagnosis of ovarian cancer. For screening diagnosis of ovarian cancer, the traditional USE of CA 125 is not effective: the sensitivity of this marker in the detection of epithelial ovarian cancer in the early stages is extremely low (42%), and the specificity is insufficient (48%).

Цель исследования. Определить чувствительность и специфичность онкомаркера CA 125 на ранних этапах диагностики злокачественных новообразований яичников.

Пациенты и методы. В исследование включено 1276 больных с образованиями яичников, которым проведено хирургическое лечение в Тульском областном онкологическом диспансере за период с 2013 по 2017 гг. Возраст пациенток в среднем составлял 52 ± 3,7 года, с колебаниями от 25 до 79 лет. По данным послеоперационного гистологического заключения у 829 женщин (64,9%) выявлен рак яичника, у 218 (17,1%) — доброкачественные опухоли яичника, у 229 (18,0%) — кисты яичника. Большинство больных раком яичников (77,0%) имело III–IV стадию заболевания. Исследование CA 125 проводилось до начала лечения (операции или неоадьювантной химиотерапии в случае метастатического рака яичников). Определение концентрации сывороточного маркера выполнялось пациенткам по месту жительства в различных лабораториях. Рекомендуемый мировой лабораторной практикой пороговый уровень для CA 125 составлял 35 МЕ/мл.

Результаты. Чувствительность CA 125 в диагностике рака яичников в нашем исследовании в целом составила 92%, при специфичности — 54%. Такая высокая чувствительность была обусловлена преобладанием в исследуемой группе пациенток с III–IV стадией заболевания и, следовательно, с большей опухолевой массой.

При I–II стадии заболевания (191 пациентка) чувствительность составила 42%, при заболевания (638 пациенток) — 94%.

Ложноположительные результаты при определении уровня экспрессии онкомаркера CA 125 встречались у больных с распространенном эндометриозом, лейомиомой матки, доброкачественными кистами яичников, хроническими воспалительными процессами в малом тазу и их экстрагенитальной локализации (плеврит, панкреатит, нефрит). Отмечались случаи повышенной концентрации CA 125 при других злокачественных образованиях (рак желудка, рак легкого, рак почки) и гинекологических раках иной локализации (рак шейки матки, рак эндометрия, рак молочной железы).

Высокая чувствительность CA 125 выявлена у пациенток старшей возрастной группы: у женщин в пременопаузе чувствительность составила 93% при специфичности — 48%, у женщин в постменопаузе — 94% и 64% соответственно, что также объясняется значительной долей заболевания III–IV стадии у этих женщин. Площадь под ROC кривой для CA 125 в пременопаузе составила 0,83, в постменопаузе — 0,95.

Заключение. Для скрининговой диагностики рака яичника традиционное использование CA 125 не является эффективным: чувствительность данного маркера в детекции эпителиального рака яичников на ранних стадиях крайне невысока, а специфичность недостаточна. Современная диагностика опухолей и опухолевидных образований яичников не может базироваться только на одном методе исследования, а требует целого комплекса диагностических мероприятий для определения факта наличия яичникового образования на ранних стадиях развития злокачественной опухоли.

Регионарная анестезия верхней конечности у пациентов с лучевыми повреждениями со злокачественными новообразованиями молочной железы

Ключевые слова:
регионарная анестезия, лучевые повреждения, болевой синдром

Keywords:
regional anesthesia, radiation injuries, pain syndrome

Худяков П.А., Потапов А.Л., Дербугов В.Н., Пасов В.В.

Московский научно-исследовательский онкологический институт имени П.А. Герцена – филиал ФГБУ «Национальный медицинский исследовательский центр радиологии» Министерства здравоохранения Российской Федерации
125284, Российская Федерация, Москва, 2-й Боткинский проезд, д. 3
E-mail: pasha_lin@mail.ru

Regional anesthesia of the upper limb in patients with radiation injuries after malignant neoplasm of the breast

Khudyakov P.A., Potapov A.L., Derbugov V.N., Pasov V.V.

P. Hertsen Moscow Oncology Research Institute – Branch of the National Medical Radiology Research Centre of the Ministry of Health of the Russian Federation,
3, 2nd Botkinskiy proezd, Moscow, 125284, Russian Federation
E-mail: pasha_lin@mail.ru

Одним из наиболее частых осложнений лучевой терапии злокачественных новообразований молочной железы является вторичный лимфостаз верхних конечностей и крайнее проявление его прогрессирующего течения — слоновость. Реконструктивно-пластические операции частично решают проблему вторичного лимфостаза (лимфедемы). Поздний лучевой пневмонит, пневмофиброз, постлучевая кардиопатия увеличивают риски анестезиологического пособия в условиях общего обезболивания у данной категории пациентов. Блокада плечевого сплетения межлестничным доступом нивелирует осложнения, связанные с вышеописанным риском.

Цель исследования. Повышение эффективности и безопасности анестезии, послеоперационного обезболивания и ранней реабилитации пациентов с вторичным лимфостазом верхней конечности при реконструктивно-пластических операциях.

Материал и методы. В исследование планируется включить 2 группы больных. В исследуемой группе планируется оперативное вмешательство с блокадой плечевого сплетения межлестничным доступом на уровне стволов плечевого сплетения с УЗИ навигацией, под контролем нейростимуляции. Дополнительный блок подмышечным доступом (при операциях на предплечье) с аналгоседацией во время операции по требованию больного. В контрольной группе планируется оперативное вмешательство под традиционным общим обезболиванием с последующей постоперационной мультимодальной аналгезией с применением НПВС, кеторола, малых доз опиоидов.

В настоящее время проведено 5 операций в исследуемой группе пациентов. Проводили оценку адекватности регионарной анестезии, в послеоперационном периоде оценивали длительность безболезненного периода, интенсивность болевого синдрома, потребность в аналгетиках, состояние сна и общую удовлетворенность пациентов.

Предварительные результаты свидетельствуют, что у данной категории пациенток имеются особенности блокады плечевого сплетения межлестничным доступом, связанные не только с отеком и лимфостазом конечности, но и последствиями лучевого воздействия на область отхождения нервных стволов. Это требует прецизионной техники и данная задача может быть успешно решена за счет применения УЗИ навигации под контролем стимуляции нервных волокон.

На данном этапе осложнения во время блокады плечевого сплетения не наблюдались, интраоперационный период проходил без особенностей, у 3 пациенток дополнительная аналгоседация не потребовалась. Ранняя активизация (вертикализация) больных в первые часы после регионарной анестезии. Длительность безболевого периода 18–20 часов. Полное восстановление функциональности верхней конечности к исходному уровню.

Выводы. Регионарный вид обезболивания является одним из ключевых решений у данной категории пациенток. Снижает риски общего обезболивания, связанные с сопутствующей патологией, лучевыми повреждениями легочной ткани, миокарда. В 1-е сутки полностью купирует болевой синдром, тем самым снимает опиоидную нагрузку, улучшает неврологический и функциональный статус пациенток.

Своевременное альтернативное лечение доброкачественных заболеваний молочных желез у женщин позднего репродуктивного и перименопаузального возраста

Ключевые слова:
мастопатия,
антиоксиданты,
«Ликомаст»

Черниченко И.И., Геращенко Я.Л., Матвеева И.А.

Медицинское учреждение «Белая роза»
196084, Российская Федерация, Санкт-Петербург, Московский проспект д. 104, корп. 3
E-mail: 9119736687@mail.ru

Keywords:
mastopathy,
antioxidants,
"Likomast"

Timely alternative treatment of benign breast diseases in women of late reproductive and perimenopausal age

Chernichenko I.I., Geraschenko Ja.L., Matveeva I.A.

Medical institution "White rose"
104/3 Moskovsky prospect, St. Petersburg 196084, Russian Federation
E-mail: 9119736687@mail.ru

Резюме

В статье отражены результаты исследования применения препарата «Ликомаст» у пациенток репродуктивного и перименопаузального возраста с мастопатией.

Abstract

The article reflects the results of a study of the use of the drug "Lycomast" in patients of reproductive and perimenopausal age with mastopathy.

Актуальность. Поскольку состояние молочных желез (МЖ) напрямую влияет на качество жизни женщин, раннее выявление и терапия заболеваний МЖ является приоритетной задачей, а диапазон средств для лечения должен быть максимально биологически доступным и безвредным.

Цель исследования: оценить эффективность лечения мастопатии у женщин позднего репродуктивного и перименопаузального возраста препаратом, обладающим антиоксидантной активностью.

Материалы и методы. Ретроспективно проанализированы медицинские карты (МК) 39 женщин, обследованных в МУ «Белая роза», за период с января по март 2018 года. Регистрация данных в электронной МК и статистический анализ показателей проводились в «Системе Автоматизации Медико-Страхового Обслуживания Населения» КПС «Самсон», версия 2.5 (ООО «Самсон Групп»).

Статистические данные представлены в виде абсолютных значений и процентного соотношения величин.

Методы обследования: анамнестический, осмотр, пальпация, ультразвуковое исследование МЖ, рентгеновская маммография (ММГ) с 2 сторон в 2 проекциях.

Критерии включения в исследование и оценки наличия и отсутствия патологии МЖ, основывался на наличии жалоб на дискомфорт в МЖ, стандартных рентгенологических, ультразвуковых (УЗ), пальпаторных сведениях о толщине, плотности, размерах и соотношении органов и тканей МЖ для разных возрастных групп, классификации BI-RADS.

Результаты. В рамках проведенного исследования комплексно обследовано и пролечено 39 женщин с доброкачественной патологией молочных желез в возрасте от 37 до 65 лет: 8 (20%) женщин позднего репродуктивного возраста (от 37 до 44 лет) и 31 (80%) в перименопаузальном периоде.

В результате проведенного исследования: диффузный фиброаденоматоз молочных желез (ФАМ) с преобладанием железистого компонента отмечался у женщин в 26 случаях (66%): в 20 случаях (51%) в позднем репродуктивном возрасте и в 6 (15%) в перименопаузальном возрасте.

Локализованный ФАМ диагностирован в 5 случаях (12%): у 1 (2%) женщины позднего репродуктивного возраста и в 4 (10%) случаях — перименопаузального.

Диффузная фиброзно-кистозная мастопатия у 11 женщин (30%): в 2 случаях (5%) в позднем репродуктивном возрасте и в 9 (23%) в перименопаузальном возрасте. Размеры выявленных кист у пациенток обследованной группы были от 4 до 15 мм. У четырех женщин (10%) кисты отмечались в обеих молочных железах.

Солитарная киста была выявлена у 16 женщин (41%).

У всех пациенток выявлено наличие клинической симптоматики со стороны молочных желез различной степени выраженности, от незначительного локального дискомфорта в молочных железах до проявления выраженной болезненности и нагрубания молочных желез в одну из фаз менструального цикла, если цикличность и месячные у женщины сохранялись.

У всех 39 (100%) пациенток отмечалась различная клиническая симптоматика: 29 (74%) женщин отмечалось нагрубание и болезненность молочных желез. 8 (20%) женщин позднего репродуктивного возраста и 21 (54%) — пременопаузального.

У 36 (92%) женщин обследованной группы имелись психоэмоциональные и нейровегетативные симптомы (раздражительность, плохое самочувствие, плаксивость, нарушенный сон и др.).

На фоне лечения препаратом «Ликомаст» отмечен положительный эффект: у 29 (74%) женщин — умень-

шение клинической симптоматики в виде исчезновения болезненности и нагрубания МЖ, у 33 (84%) женщин — исчезновение дискомфорта в МЖ, у 36 (92%) пациенток нормализация психоэмоционального состояния.

Выводы. Эффективность применения препарата с антиоксидантной активностью «Ликомаст» в лечении доброкачественной патологии МЖ составила около 80%, что свидетельствует о целесообразности его использования с целью снижения риска развития онкологических заболеваний МЖ.

Использование опыта МУ «Белая роза» (Санкт-Петербург) по лечению мастопатии у группы пациенток позднего репродуктивного и перименопаузального возраста, может улучшить эффективность коррекции и лечения заболеваний МЖ, повлиять на качество жизни женщин, снизить риск развития рака МЖ.

Комплексная диагностика заболеваний молочных желез и органов малого таза, как вторичная профилактика рака

Ключевые слова:
онкологический скрининг, рак молочной железы, рак шейки матки, рак эндометрия, рак яичника

Keywords:
cancer screening, breast cancer, cervical cancer, endometrial cancer, ovarian cancer

Черниченко И.И.[1], Хаджиева Э.Д.[2], Геращенко Я.Л.[1], Лоншакова А.С.[1]

[1] Медицинское учреждение «Белая роза»
196084, Российская Федерация, Санкт-Петербург, Московский проспект, д. 104, корп. 3
[2] ФГУП «Национальный медицинский исследовательский центр им. В.А. Алмазова»
191014, Российская Федерация, Санкт-Петербург, ул. Аккуратова, 2
E-mail: 9119736687@mail.ru

Complex diagnostics of diseases of mammary glands and pelvic organs as secondary prevention of cancer

Chernichenko I.I.[1], Hadzhieva Je.D.[2], Geraschenko Ja.L.[1], Lonshakova A.S.[1]

[1] Medical institution "White rose"
104/3 Moskovsky prospect, St. Petersburg 196084, Russian Federation
[2] Almazov National Medical Research Centre of the Ministry of Health of the Russian Federation
2 Akkuratova str., Saint- Petersburg 197341, Russian Federation
E-mail: 9119736687@mail.ru

Резюме

В статье отражены особенности 6-летнего этапа работы учреждения негосударственной формы собственности: Медицинского учреждения «Белая роза» Санкт-Петербург, при выполнении задач раннего выявления рака молочных желез (РМЖ) и женских репродуктивных органов (РО). Представлены статистические данные.

Abstract

The article reveals the peculiarities of the 6-year stage of the work of the non-state Medical institution "White Rose" in St. Petersburg, Russia, which aim is early detection of breast cancer and female reproductive organs. The statistical data are presented.

Поскольку состояние молочных желез (МЖ) и РО напрямую влияет на качество и продолжительность жизни женщин, раннее выявление и терапия заболеваний МЖ и РО является важнейшей задачей.

Цель исследования: представить альтернативные существующей государственной системе возможности организации обследования женщин с целью раннего РМЖ и РО в негосударственном некоммерческом учреждении — медицинском учреждении «Белая роза» (Санкт-Петербург), оценить эффективность его работы.

Материалы и методы. Ретроспективно проанализированы медицинские карты (МК) более 164 000 женщин, обследованных в МУ «Белая роза», за период с 2012 по 2018 гг. Все пациентки распределены на три возрастные группы 18–40 лет, 41–60 лет и старше 60 лет. Регистрация данных в электронной МК и статистический анализ показателей проводились в «Системе Автоматизации Медико-Страхового Обслуживания Населения» КПС «Самсон», версия 2.5 (ООО «Самсон Групп»).

Интервал обследования 1 год.

Статистические данные представлены в виде среднего арифметического ± стандартная ошибка среднего.

Методы обследования: анамнестический, осмотр, пальпация, кольпоскопия, забор цитологического материала (ЦМ) из цервикального канала, забор ЦМ отделяемого из сосков (по показаниям), ультразвуковое исследование МЖ и органов малого таза (ОМТ), рентгеновская маммография (ММГ) с 2 сторон в 2 проекциях (у женщин старше 40 лет). С 2017 г. выполняется согласно приказу № 572 МЗ РФ от 1.11.2012 г. (ММГ выполняется с 35 лет 1 раз в 2 года и с 50 лет ежегодно).

Критерии оценки наличия и отсутствия патологии МЖ и органов малого таза (ОМТ), основывался на стандартных рентгенологических, ультразвуковых (УЗ), пальпаторных сведениях о толщине, плотности, размерах и соотношении органов и тканей для разных возрастных групп, классификации BI-RADS, лабораторным показателям.

Результаты. За период с 2012 по 2017 гг. включительно обследованы более 164 000 женщин (11 931 — в 2012 г., 16 866 — в 2013 г., 22 416 — в 2014 г., 26 101 — в 2015 г. 43 526 — в 2016 г., 43 487 в 2017 г.) (27 388 ± 4102 в год). Диагностировано 962 случая РМЖ: 210 (1,76%) — в 2012 г., 118 (0,69%) — в 2013 г., 241 (1,07%) — в 2014 г., 130 (0,49%) — в 2015 г., 136 (0,31%) — в 2016 г., 127 (0,29%) в 2017 г. (160 ± 21 за год). 400 онкологических заболеваний РО 82 (0,69%) — в 2012 г., 65 (0,38%) — в 2013 г., 49 (0,22%) — в 2014 г., 83 (0,32%)– в 2015 г., 54 (0,12%) в 2016 г., 67 (0,15%) в 2017 г. (66 ± 5 за год).

Анализ заболеваемости раком РО за 2017 г.: ЗНО большой срамной губы — 1 ЗНО вульвы не уточненной части — 2 ЗНО внутренней части шейки матки (ШМ) — 8, ЗНО наружной части ШМ — 9, ЗНО ШМ не уточненной части — 16, ЗНО тела матки не уточненной локализации — 10, ЗНО яичника — 15, ЗНО других уточненных РО — 1, ЗНО РО не уточненной локализации — 5. Всего — 67.

Анализ заболеваемости РМЖ за 2017 г.: ЗНО соска и ареолы МЖ — 2 ЗНО центральной части МЖ — 9, ЗНО верхневнутреннего квадранта МЖ — 8, ЗНО нижне-внутреннего квадранта МЖ — 11, ЗНО верхнее-наружного квадранта МЖ — 63, ЗНО нижнее-наружного квадранта

МЖ– 5, поражение МЖ, выходящее за пределы вышеуказанных локализаций — 9, ЗНО МЖ не уточненной части — 18, всего — 76.

По результатам комплексного обследования, пациентки с образованиями, требующими верификации и подозрением на РМЖ и РО, направлены в специализированные центры. В городской онкологический диспансер: в 2015 г. — 887, в 2016 г. — 1806, в 2017 г. 2084 (1529 ± 361) женщин. В консультативный научно-практический центр (онкологический): в 2015 г. — 158, в 2016 г. — 89, в 2017 г. — 58 (101 ± 29) женщин. В Ленинградский областной онкологический диспансер: в 2015 г. — 2, в 2016 г. — 52, в 2017 г. — 42 (26 ± 15) женщин. В маммологический центр СПбГМУ им. Павлова: в 2017 г. — 280 женщин.

Пациентки с заболеваниями МЖ, не требующими оперативного лечения для дальнейшей диагностики, динамического контроля и лечения направлены в специализированный центр «Дом здоровья». Для проведения тонкоигольной аспирационная биопсия, УЗИ контроля, подбора этиотропной терапии: в 2015 г. — 321, в 2016 г. — 335, в 2017 г. — 336 (330 ± 4) женщин.

С заболеваниями РО в городскую больницу № 20: в 2015 г. — 67, в 2016 г. –3603, в 2017 г. — 2585 (2085 ± 1051) женщин. К районному онкогинекологу: в 2015 г. –61, в 2016 г. — 74, в 2017 г. — 52 (62 ± 6) женщин.

Выводы. Использование опыта МУ «Белая роза» (Санкт-Петербург) по стандартизации обследования МЖ и маршрутизации пациенток, может улучшить показатели раннего выявления, заболеваемости РМЖ и РО, повлиять на качество и продолжительность жизни женщин, служить отправной точкой для планирования программ регионарного скрининга.

Влияние приема комбинированных оральных контрацептивов и заместительной гормонотерапии на развитие фоновой и онкологической патологии шейки матки

Ключевые слова:
онкологический скрининг, рак шейки матки, комбинированные оральные контрацептивы, препараты заместительной гормональной терапии, вирус папилломы человека

Черниченко И.И.[1], Хаджиева Э.Д.[2], Геращенко Я.Л.[1]. Махиненко А.А.[1], Герилович О.А.[1], Чернявская М.А.[3], Жирова С.А.[1], КлючагинО.В.[1], Лаврова Е.А.[1]

[1] Медицинское учреждение «Белая роза»
196084, Российская Федерация, Санкт-Петербург, Московский проспект, д. 104, корп. 3
[2] ФГУП «Национальный медицинский исследовательский центр им. В.А. Алмазова»
191014, Российская Федерация, Санкт-Петербург, ул. Аккуратова, 2
[3] ГБУВПО «Санкт-Петербургская химико-фармацевтическая академия» Министерства здравоохранения России
197376, Российская Федерация, Санкт-Петербург, ул. Профессора Попова, д. 14
E-mail: 9119736687@mail.ru

Keywords:
oncological screening, cervical cancer, combined oral contraceptives, hormone replacement therapy, human papillomavirus

Effect of taking combined oral contraceptives and hormone replacement therapy on the development of background and oncologic pathology of the cervix

Chernichenko I.I.[1], Hadzhieva Je.D.[2], Geraschenko Ja.L.[1], Makhinenko A.A.[1], Gerilovich O.A.[1], Chernyavskaya M.A.[3], Zhirova S.A.[1], Klyuchagin O.V.[1], Lavrova E.A.[1]

[1] Medical institution "White rose"
104/3 Moskovsky prospect, St. Petersburg 196084, Russian Federation
[2] Almazov National Medical Research Centre of the Ministry of Health of the Russian Federation
2 Akkuratova str., Saint- Petersburg 197341, Russian Federation
[3] St. Petersburg Chemical and Pharmaceutical Academy of the Ministry of Health
14 Professor Popov str., Saint- Petersburg 197376, Russian Federation
E-mail: 9119736687@mail.ru

Резюме
В статье представлены данные об отсутствии прямого влияния приема комбинированных оральных контрацептивов и препаратов для заместительной гормональной терапии на развитие дисплазии шейки матки.

Abstract
The article presents data on the lack of direct effect of taking combined oral contraceptives and drugs for hormone replacement therapy on the development of cervical dysplasia.

Комбинированные оральные контрацептивы (КОК) применяют миллионы женщин во всем мире. Гормональные препараты назначаются для коррекции нарушений цикла, контрацепции, в целях заместительной гормональной терапии (ЗГТ). Вопросы возможности применения КОК и ЗГТ в Российской Федерации являются чрезвычайно актуальными, учитывая выраженную канцерофобию, как у женщин, так и у некоторых врачей. В мировой литературе имеются противоречивые данные, указывающие на незначительное увеличение частоты рака шейки матки (ШМ) при использовании КОК.

Цель исследования. Изучить влияние комбинированных оральных контрацептивов (КОК) и препаратов для заместительной гормональной терапии (ЗГТ) на развитие онкологических заболеваний шейки матки у женщин.

Материалы и методы. Ретроспективно проанализированы медицинские карты (МК) более 4900 женщин, обследованных в МУ «Белая роза», за период с октября по декабрь 2017 г. Регистрация данных в электронной МК и статистический анализ показателей проводились в «Системе Автоматизации Медико-Страхового Обслуживания Населения» КПС «Самсон», версия 2.5 (ООО «Самсон Групп»).

Медицинское учреждение Белая Роза (Санкт-Петербург) является одной из ведущих клиник скрининга онкологических заболеваний репродуктивной системы женщины, в том числе и РШМ. Ежегодно более 42 000 женщин проходят обследование в медицинском центре [1].

Статистические данные представлены в виде процентного соотношения значений.

Методы обследования: анамнестический, осмотр, кольпоскопия, Проба Шиллера, забор цитологического материала (ЦМ) из цервикального канала по Папаникалау (Pap test), ВПЧ тестирование по показаниям, ультразвуковое исследование органов малого таза (ОМТ).

Критерии оценки наличия и отсутствия патологии основывался на данных кольпоскопии, пробы Шиллера, результатах цитологического исследования (ЦИ), лабораторных показателей.

Результаты. За период с октября по декабрь 2017 года обследовано 4921 пациентки, из них применяли КОК 221 (4%) женщин. Все пациентки, применявшие КОК и ЗГТ разделены на 3 возрастные группы: с 20 до 35 лет — 46 женщин; с 36 до 45 лет — 81 пациентка, старше 45 лет — 94 женщины. Контрольные группы сформированы по 100 человек каждой возрастной группы путем случайной выборки, но сходные по возрастным показателям и анамнестическим данным.

Выявлено в группе пациенток, принимавших КОК и ЗГТ от 20 до 35 лет: 8 (17%) случаев дисплазии ШМ, из них с ВПЧ ассоциировано 7. От 35 до 45 лет: 7 (9%) случаев дисплазии ШМ, из них с ВПЧ ассоциировано 7 случаев, старше 45 лет — 3 (3,2%) случая дисплазии ШМ, из них с ВПЧ ассоциировано у 3 пациенток.

Выявлено в контрольной группе от 20 до 35 лет — 30 случаев дисплазии ШМ, из них ВПЧ ассоциированных 19, от 35 до 45 лет — 13 случаев дисплазии ШМ, из них ВПЧ ассоциированных 9, старше 45 лет 5 случаев дисплазии ШМ из них ВПЧ ассоциированных 1.

По результатам комплексного обследования, пациентки с образованиями, требующими верификации и подозрением на рак ШМ, направлены в специализированные центры.

Выводы. В группе пациенток принимавших КОК и ЗГТ частота выявления дисплазии ШМ почти в 2 раза ниже, чем в контрольной группе. В большинстве случаев, развитие дисплазии ассоциировано с вирусом папилломы человека. Использование КОК и ЗГТ по показаниям, при условии регулярного обследования не увеличивает риск развития рака эндометрия. Использование опыта МУ «Белая роза» (Санкт-Петербург) по стандартизации обследования и маршрутизации пациенток, может улучшить показатели раннего выявления, заболеваемости РШМ, повлиять на качество и продолжительность жизни женщин, служить отправной точкой для планирования программ регионарного скрининга.

Литература

1. Черниченко И. И., Геращенко Я. Л. Пятилетний опыт диагностики рака молочных желез в специализированном лечебно-диагностическом учреждении. Сборник научных работ III Петербургского Международного онкологического форума «Белые ночи 2017», 2017, с. 171а-171.

Решение проблем лактации при обеспечении полноценного грудного вскармливания

Ключевые слова:
лактация, лактостаз, мастит, маммолог

Keywords:
lactation, lactostasis, mastitis, breast

Черниченко И.И.[1], Хаджиева Э.Д.[2], Геращенко Я.Л.[1]

[1] Медицинское учреждение «Белая роза»
196084, Российская Федерация, Санкт-Петербург, Московский проспект, д. 104, корп. 3
[2] ФГУП «Национальный медицинский исследовательский центр им. В.А. Алмазова»
191014, Российская Федерация, Санкт-Петербург, ул. Аккуратова, 2
E-mail: 9119736687@mail.ru

The solution of problems of a lactation when ensuring full breastfeeding

Chernichenko I.I.[1], Hadzhieva Je.D.[2], Geraschenko Ja.L.[1]

[1] Medical institution "White rose"
104/3 Moskovsky prospect, St. Petersburg 196084, Russian Federation
[2] Almazov National Medical Research Centre of the Ministry of Health of the Russian Federation
2 Akkuratova str., Saint- Petersburg 197341, Russian Federation

Резюме
В статье отражены особенности ведения пациенток с лактостазом в негосударственном лечебном учреждении, предложены оптимальные пути их решения, лечебная тактика.

Abstract
The article reflects the peculiarities of management of patients with lactostasis in a non-state medical institution, the optimal ways of their solution, therapeutic tactics.

На современном этапе основная проблема репродуктивного этапа у женщин состоит не только в успешном зачатии, вынашивании и рождении ребенка, но и в полноценном, адекватном и продолжительном периоде грудного вскармливания, которое полезно, как матери в целях профилактики рака и мастита, так и для ребенка в целях профилактики когнитивных и алиментарных нарушений развития.

Цель исследования: представить оптимальный алгоритм действий при выявлении проблем эвакуации молока, обследования, лечения в негосударственном медицинском учреждении, оценить эффективность.

Материалы и методы. Ретроспективно проанализированы медицинские карты (МК) 17 обратившихся женщин, за период с декабря 2016 по декабрь 2017 гг. Регистрация данных в электронной МК и статистический анализ показателей проводились в «Системе Автоматизации Медико-Страхового Обслуживания Населения» КПС «Самсон», версия 2.5 (ООО «Самсон Групп»).

Методы обследования: анамнестический, осмотр, пальпация, ультразвуковое исследование (УЗИ) МЖ.

Критерии оценки наличия и отсутствия патологии МЖ основывался на стандартных рентгенологических, УЗ, пальпаторных сведениях о толщине, плотности, размерах и соотношении тканей для разных возрастных групп, классификации BI-RADS, лабораторным показателям.

Результаты. За период с декабря 2016 по декабрь 2017 гг. включительно в медицинские учреждения обратились в экстренном порядке 17 женщин. У всех диагностировано нарушение лактации. Лактостаз у 15 (88%) женщин, лактационный мастит серозная форма у 1 (6%) женщины. Лактационный мастит гнойно-абсцедирующая форма у 1 (6%) женщины.

Трое женщин были повторно родящими (18%). У двоих родилась двойня (12%).

У 6 (35%) женщин нарушение лактации развилось до 14 суток от родов. У 5 (30%) от 25 до 60 суток. У 6 (35%) женшин в период с 5,5 до 17 месяцев. Лактостазы в анамнезе имели 2 (12%) женщины.

Клинические проявления в виде локального уплотнения в одной молочной железе, болей, нарушение оттока молока имели 17 женщин (100%). Повышение температуры тела выше 36,8 °С отмечено у 8 женщин (47%).

Ультразвуковая картина локального отека ткани молочных желез выявлена у 17 (100%) женщин. В виде жидкостного образования МЖ у 1 (6%) женщины.

Тактика лечения применялась стандартная и включала в себя:

1. Ручное сцеживание молочных желез — 17 женщин (100%).
2. Локальная гипотермия у 13 женщин 76,5%.
3. Траумель С мазь у 7 женщин 41%.
4. Противовоспалительная терапия применялась у 7 женщин (41%).
5. Спазмолитики применялись у 8 женщин (47%).
6. Окситоцин у 4 женщин (23%).
7. Оперативное лечение выполнено 1 женщине (6%).

Лактацию и грудное вскармливание продолжили все 17 женщин.

Излечение наступило в сроки: до 3 суток — у 10 женщин (59%), от 4 до 8 дней — у 5 женщин (29%), с 10 до 21 дня — у 2 женщин (11%).

Выводы. В деле устранения нарушений лактации важное место имеет доступность квалифицированной медицинской помощи, возможность оперативно выполнить диагностический минимум: осмотр, УЗИ МЖ в момент обращения. Лечение должно начинаться на первом же приеме. Основным методом восстановления лактации является ручное сцеживание. Использование антибакте-

риальной терапии целесообразно при признаках выраженного воспаления в виде гипертермии выше 40 °С, или клинических и УЗ признаках абсцедирования.

В большинстве случаев, при своевременном обращении и начале лечения возможно возвращение к полноценной лактации.

Использование опыта по оказанию помощи женщинам с нарушением лактации может улучшить показатели раннего выявления, заболеваемости лактостазами и маститами, повлиять на качество и продолжительность лактации, служить ориентиром для планирования программ сопровождения кормящих матерей.

Оценка заболеваемости раком яичников и смертности от него в Тульской области за период с 2000 по 2017 годы

Ключевые слова:
рак яичников,
заболеваемость,
смертность

Keywords:
ovarian cancer,
morbidity, mortality

Чибисова Г.М.[1], Хабаров С.В.[2,3]

[1] ГУЗ «Тульский областной онкологический диспансер»
300040, Российская Федерация, Тула, ул. Плеханова, д. 201а
[2] Медицинский институт ФГБОУ ВО «Тульский государственный университет»
300028, Российская Федерация, Тула, ул. Болдина, д. 128
[3] ООО «ВИТРОМЕД»
125424, Российская Федерация, Москва, Волоколамский проезд, д. 1а
E-mail: s.v.habarov@mail.ru

Evaluation of ovarian cancer incidence and mortality in the Tula region for the period from 2000 to 2017

Chibisova G.M.[1], Khabarov S.V.[2,3]

[1] Tula Regional Oncology Center
201a Plekhanova str., Tula 300040, Russian Federation
[2] Tula State University, Medical Institute
128 Boldin str., Tula, 300028, Russian Federation
[3] OOO «VITROMED»
1a, Volokolamsk passage, Moscow, 125424, Russian Federation
E-mail: s.v.habarov@mail.ru

Резюме

Проведен анализ первичной медицинской документации на 3157 случаев заболеваемости раком яичников в Тульской области за период с 2000 по 2017 гг. Определены интенсивные показатели заболеваемости и смертности и их динамика за исследуемый период.

Abstract

The analysis of primary medical documentation for 3157 cases of ovarian cancer in the Tula region for the period from 2000 to 2017. The intensive indicators of morbidity and mortality and their dynamics for the study period are determined.

Цель исследования. Оценить показатели заболеваемости рака яичников и смертности от него в Тульской области с 2000 по 2017 гг.

Пациенты и методы. Источниками исследования являлись учетно-отчетные документы на 3157 пациенток с раком яичников, получивших лечение в Тульском областном онкологическом диспансере за период с 2000 по 2017 гг — «Контрольная карта диспансерного наблюдения больного злокачественным новообразованием» (учетная форма № 030–6/у), «Медицинская карта пациента, получающего медицинскую помощь в амбулаторных условиях» (ранее — «Медицинская карта амбулаторного больного») (учетная форма 25/у), «Медицинская карта стационарного больного» (учетная форма № 003/у) и «Медицинское свидетельство о смерти» (учетная форма № 106/у-08). Определялись интенсивные показатели заболеваемости, смертности и пятилетней выживаемости за каждый год с 2000 по 2017 гг. и их динамика. Также вычислялись индексы плотности (ИП) заболеваемости и смертности.

Результаты. За последние 17 лет на территории Тульской области зарегистрировано 3157 случаев заболевания раком яичников. Среднемноголетний ИП заболеваемости раком яичников составил 18,8 на 100 тыс. женского населения. Среднегодовые ИП заболеваемости раком яичников в Тульской области за анализируемый период имели тенденцию к росту — с 10,1 до 23,2 на 100 тыс. населения, особенно с 2005 года. Среднемноголетний ИП смертности от злокачественного новообразования яичников по Тульской области составил 10,9 на 100 тыс. населения.

За исследуемый период с 2000 по 2017 гг. незначительно увеличилась пятилетняя выживаемость больных — с 60,2% до 64,1%.

Заключение. Тульскую область по заболеваемости раком яичников можно отнести к регионам с высокой онкогинекологической заболеваемостью. Рак яичников диктует необходимость разработки системы выявления заболевания на ранних стадиях, что позволит повысить пятилетнюю выживаемость и сократить смертность от данной патологии.

Анализ результатов предоперационной маркировки в диагностике и лечении внутрипротоковой патологии молочной железы

Ключевые слова:
внутрипротоковые папилломы, предоперацинная маркировка, дифференцированный подход

Keywords:
intraductal spread, pre-operative marking, differentiated approach

Школьник Л.Д.[1,2], Фомин В.С.[1], Федосейкин В.В.[2]

[1] ФГБОУ ВПО «Московский государственный медико-стоматологический университет им. А.И. Евдокимова». 127473, Российская Федерация, Москва, ул. Делегатская, д. 20, стр. 1
[2] ГБУЗ «Городская клиническая больница им. братьев Бахрушиных Департамента здравоохранения г. Москвы. 107014, Российская Федерация, Москва, ул. Стромынка, д. 7
E-mail: wlfomin83@gmail.com

Feasibility of pre-operative marking in surgical treatment of intraductal spread

Shkolnik L.D.[1,2], Fomin V.S.[1], Fedoseykin V.V.[2]

[1] A.I. Evdokimov Moscow State University of Medicine and Dentistry of the Ministry of Healthcare of the Russian Federation. 20/1 Delegatskaya str., Moscow 127473, Russian Federation
[2] brothers Bakhrushin State Clinical Hospital. 7 Stromynka, str., Moscow 107014, Russian Federation
E-mail: wlfomin83@gmail.com

Резюме

В работе приводится опыт хирургического лечения внутрипротоковых образований молочной железы. На основании ежегодно выполняемых более 250 операции разработан алгоритм предоперационной маркировки и обследования. Полученные результаты указывают на целесообразность дифференцированного подхода и обязательного соблюдения правила предоперационной маркировки при наличии выделений так и без последний их протоков молочной железы.

Abstract

The work presents the experience of surgical treatment of intra-cellular mammary gland formations. Based on the yearly performed more than 250 operations, the algorithm for performing preoperative marking is exaggerated. The results indicate the advisability of a differentiated approach and mandatory compliance with the rule of pre-operative labeling in the presence of secretions and without the last of the breast ducts.

Актуальность. В последние несколько декад удельная доля рака молочной железы у женщин репродуктивного возраста стремительно возросла с четвертого места на первое. Особой проблемой следует считать диагностику неоплазий при непальпируемых образованиях молочных желез, требующих комплексного обследования пациентов. При этом верификация диагноза при цитологическом исследовании из сецернирующего протока позволяет выявить внутрипротоковые папилломы (ВПП) лишь в четверти наблюдениях. Однако известную методику возможно выполнить только на сецернирующей молочной железе. Известна методика трансдуктальной маркировки через сецернирующий проток, однако зачастую после выполнения предшествующей дуктографии возникает ожог эпителия протоков, в связи с чем выделения из соска молочной железы отсутствуют. Данных недостатков лишен способ чрезкожной маркировки пораженных протоков по оригинальной методике (патент РФ №2336022).

Цель работы. Демонстрация и обоснование целесообразности предоперационной маркировки в хирургическом лечении ВПП при различных видах введения контраста.

Материал и методы. Работа проведена на базе отделения онкохирургии ГБУЗ ГКБ им. братьев Бахрушиных (быв. ГКБ 33 им. А.А. Остроумова). Анализу подвергнуты 1047 историй болезней пациенток с ВПП и выделениями из соска за период 2014–2017гг. Средний возраст 43,2 ± 4,1 лет. В 71 случаях (6,7%) предоперационная маркировка пораженного протока не проводилась: из-за обрыва протока по данным дуктографии, наличии ВПП непосредственно в соске, а также при выявлении при цитологическом исследовании атипии или предраковой пролиферации эпителия (противопоказание для проведения маркировки). Маркировка осуществлялась трансдуктально (n = 415; 39,6%) и чрезкожно (n = 561; 53,6%) по оригинальной методике (патент РФ №2336022).

Результаты. Предложенный способ чрезкожной маркировки позволяет повысить эффективность операций, связанных с иссечением тканей молочной железы, за счет более точного определения зоны поражения и прецизионного удаления ткани молочной железы, повышает процент выявления ВПП и начальных форм рака молочной железы, что, несомненно, улучшает результаты лечения больных с патологией протоковой системы молочной железы. Так рак молочной железы был верифицирован по данным трансдуктальной маркировки – 39(3,7%), чрезкожным способ – 59 (6,2%), без маркировки – 5 (0,5%); ВПП 133 (12,7%), 210 (20%), 65 (6,2%) соответственно. Остальное процентное распределение пришлось на узловые формы мастопатии, эктазии протоковой системы (при чрезкожном способе маркировки не выявлены ни в одном случае) и хронический мастит (0,2% – в группе без маркировки).

Заключение. Приведенные данные свидетельствуют о том, что частота выявления ВПП и рака молочной железы значительно возросла у пациенток, которым проводилась предоперационная маркировка пораженного протока по одной из вышеуказанных методик, при этом чрезкожная маркировка имела более оптимальные показатели предоперационной верификации патологического процесса, что повышало эффективность хирургического лечения данной категории пациенток.

Роль автоматизированного ультразвукового сканирования в скрининговой диагностике рака молочных желез

Ключевые слова:
автоматизированное ультразвуковое сканирование молочных желез, ультразвуковое исследование молочных желез, рак молочной железы, плотная молочная железа

Keywords:
automated breast ultrasound system, breast ultrasonography, breast cancer, breast density

Эрштейн М.А., Меских Е.В., Колесник А.Ю., Оксанчук Е.А.

ФГБУ «Российский научный центр рентгенорадиологии» Министерства Здравоохранения Российской Федерации
117997, Российская Федерация, Москва, ул. Профсоюзная, д. 86
E-mail: margarita.ershtein@gmail.com

The role of automated ultrasound scanning in screening diagnosis of breast cancer

Ershtein M.A., Meskih E.V., Kolesnik A.Ju., Oksanchuk E.A.

Russian Research Center of Roentgenology Radiology of the Ministry of Health of the Russian Federation
86, Profsojuznaja str., Moscow, 117997, Russian Federation
E-mail: margarita.ershtein@gmail.com

Резюме

Использование ультразвукового исследования в качестве дополнительного метода в скрининге рака молочной железы у женщин с плотным рентгенологическим фоном повышает эффективность диагностики. Стандартизация, возможность динамической оценки и сокращение времени, затрачиваемого врачом на одного пациента, позволяют использовать АУС для скрининга с большей эффективностью, чем УЗИ.

Abstract

The use of ultrasonography as an additional method in breast cancer screening improves the effectiveness of diagnosis in women with a dense breast. ABUS seemed to outperform HHUS in standardization of the study, in possibility of dynamic evaluation and reduction of doctor's time spent on one patient, that allows use the method for screening more effectively.

Рак молочной железы занимает лидирующие позиции в онкологической заболеваемости с ежегодным увеличением доли женщин трудоспособного возраста. Новые технологии способствуют ранней диагностике злокачественных новообразований, что позволяет снизить уровень смертности и экономические затраты на лечение и реабилитацию. Одним из новых и перспективных методов массовой диагностики является автоматизированное ультразвуковое сканирование (АУС) молочных желез — исследование, позволяющее получать посрезовые изображения с последующим синтезом объемного изображения всей железы, не требующее присутствия врача и позволяющее оценивать изображения отсрочено и в динамике за счет стандартизации. В настоящее время за рубежом методика экспериментально используется в качестве скрининговой, в России новая технология применяется в единичных диагностических центрах.

Цель исследования. Оценка эффективности использования АУС для диагностики образований молочных желез на плотном фоне.

Материалы и методы. Было обследовано 372 женщины с плотным рентгенологическим фоном (ACR 3,4 BI-RADS 2013) в возрасте от 20 до 83 лет, средний возраст составил 43,1. Оценка производилась в группах цифровая маммография (далее МГ) — 257 человек, цифровая маммография + классическое УЗИ (МГ + УЗИ) — 223 человека и цифровая маммография + автоматизированное ультразвуковое сканирование молочных желез (МГ + АУС) — 257 человек.

Результаты. При использовании двух методик в сравнении только с маммографией увеличение чувствительности составило 22,7% для группы МГ + УЗИ и 22,9% для МГ + АУС, снижение специфичности — 7,15% и 6,95% соответственно. Соответствие результатов МГ и УЗИ — 70,85%, МГ и АУС — 70,4% ($p < 0,05$), расхождения были разделены на основные группы: 1) образования, выявленные с помощью ультразвука, не дифференцировались на МГ — 57,14% и 54,84%; 2) различия в интерпретации выявленного образования по классификации BI-RADS — 25,7% и 25,8%, 3) изменения, выявленные по МГ (в том числе кальцинаты и нарушение архитектоники ткани железы), не были выявлены с помощью ультразвука — в 17,14% и 19,3% соответственно. Рак был заподозрен в 51 случае, в группе МГ было допущено 2 пропуска, в группах МГ + АУС и МГ+УЗИ без пропусков, гистологическое подтверждение — в 30 случаях. Результаты УЗИ и АУС соответствовали друг другу в 95,55% случаев ($p < 0,05$). Расхождения касались дифференциального диагноза доброкачественных образований, в 60% случаев кист и фиброаденом размером менее 0,5 см в диаметре, без цитологической верификации. При сравнении результатов по категориям BI-RADS45 расхождений в группах МГ + АУС и МГ + УЗИ не выявлено. Сокращение времени работы врача в группе МГ + АУС в сравнении с МГ + УЗИ составило 60%, среднее время интерпретации данных, полученных при АУС — 6,5 мин.

Выводы. Таким образом, при плотном фоне молочной железы диагностическая ценность АУС как дополнительного метода к маммографии сопоставима с классическим ультразвуковым исследованием. Сокращение времени, затрачиваемого врачом на интерпретацию и описание, стандартизация протокола исследования и возможность динамической оценки позволяют с большей эффективностью использовать автоматизированное исследование качестве дополнительного метода при скрининге.

Эпидемиология факторов риска рака молочной железы в Самарской области в 2007–2016 гг.

Ключевые слова:
рак молочной железы, факторы риска, программы первичной профилактики

Keywords:
breast cancer, risk factors, primary prevention programs

Юсупов Р.Н., Егорова А.Г., Орлов А.Е.

ГБУЗ «Самарский областной клинический онкологический диспансер»
443029, Российская Федерация, Самара, ул. Солнечная, д. 50
E-mail: peacetopeace@inbox.ru

Epidemiology of risk factors for breast cancer in the Samara region in 2007–2016

Yusupov R.N., Egorova A.G., Orlov A.E.

The Samara Regional Oncology Dispensary
50 Solnechnaya str., Samara 443029, Russian Federation
E-mail: peacetopeace@inbox.ru

Резюме

Статья посвящена вопросам научного обоснования межведомственных мероприятий по первичной профилактике рака молочной железы в регионах Самарской области.

Abstract

The article is devoted to the issues of scientific substantiation of interdepartmental measures for primary prevention of breast cancer in the regions of the Samara region.

Цель и задачи. С целью научного обоснования мероприятий по профилактике злокачественных новообразований были изучены особенности распространения факторов риска (ФР) рака молочной железы (РМЖ) в Самарской области и проведен мониторинг индикаторов эффективности борьбы с ними в период 2007–2016 гг.

Материалы и методы. Исследование выполнено на основании результатов социально-гигиенического мониторинга, проводимого Комитетом госстатистики по Самарской области в период 2007–2016 гг.

Результаты. Тенденции распространения фоновых заболеваний (хронические заболевания гениталий, заболевания печени, гипотиреоз) характеризуют степень воздействия на население ФР РМЖ. В Самарской области в период 2012–2016 гг. распространенность хронических аднекситов возросла со 108,0 до 111,5 на 100 тыс. нас.; заболеваний печени — с 796,6 до 815,8 на 100 тыс. нас.; гипотиреоза — со 1062,3 до 1202,5 на 100 тыс. нас. В большей степени фоновые заболевания были распространены в гг. Самара, Чапаевск и Жигулевск.

В настоящее время демографическая политика Самарской области и различные программы стимулирования рождаемости направлены на формирование у населения физиологически правильных моделей репродуктивного поведения и направлены поддержку семьи, рождение детей и профилактику абортов. В период 2007–2016 гг. в регионе число зарегистрированных браков снизилось с 9,3 до 6,7 на 1000 нас., особенно в гг. Сызрань, Октябрьск, Чапаевск и в 16 сельских районах; число родившихся возросло с 10,7 до 12,5 на 1000 нас., в большей степени в гг. Новокуйбышевск, Октябрьск, Отрадный, Самара и в Клявлинском, Нефтегорском, Шенталинском и Волжском районах. Кроме того, зарегистрирована тенденция снижения числа разводов и абортов — с 5,0 до 4, 4 и с 26,9 до 9,2 на 1000 нас. соответственно.

Вывод. Проведенное исследование показало, что для совершенствования мероприятий по профилактике РМЖ необходимо в гг. Самара, Чапаевск, Жигулевск, Отрадный, в Борском, Красноярском и Шигонском районах активизировать программы стимулирования рождаемости. Кроме этого, в гг. Самара, Чапаевск, Жигулевск необходимо организовать маммографический скрининг и регулярные программы, ориентированные на формирование «противоракового стереотипа поведения населения» для формирования знаний о «сигналах тревоги» РМЖ, навыков регулярного самоконтроля и самообследования молочных желез и мотивации прохождения маммографии.

Доброкачественные заболевания молочных желез в сочетании с масталгией. Возможности фитотерапии

Ключевые слова:
ДЗМЖ, масталгия, метаболиты эстрогенов в моче

Яворская С.Д., Сычева М.А.

ФГБОУ ВО «Алтайский государственный медицинский университет» МЗ РФ
656038, Российская Федерация, Барнаул, пр. Ленина, д. 40
E-mail: l2001@bk.ru

Keywords:
mammary gland diseases, mastalgia, metabolites of estrogens in urine

Benign breast diseases in combination with mastalgia. Phytotherapy options

Yavorskaya S.D., Sycheva M.A.

Altay State Medical University
40 pr. Lenina, Barnaul, 656038, Russian Federation
E-mail: l2001@bk.ru

Резюме

Исследуемый фитопрепарат снижает масталгию, подавляет галакторею, улучшает структуру МЖ, подавляет продукцию «плохих» эстрогенов.

Abstract

The researched herbal medicament reduces mastalgia, suppresses galactorrhea, improves the structure of mammary glands and suppresses the production of “bad” estrogens.

По данным мировой статистики доброкачественные заболевания молочных желез (ДЗМЖ) – самое распространенное заболевание в женской популяции. ДЗМЖ чаще встречаются в репродуктивном возрасте, пик заболеваемости – 30–45 лет. Даже в самой «защищенной» когорте, у женщин с большим количеством родов, полноценной лактацией, заболевание встречается в 20% случаев. Считается, что ДЗМЖ – маркер гормонального и тканевого неблагополучия МЖ, фактор онкологической настороженности. Своевременная диагностика и терапия ДЗМЖ сегодня рассматривается как профилактика рака МЖ.

Цель исследования: оценка эффективности растительного препарата, в состав которого входят 6 экстрактов, включая Vitex agnus-castus в лечении ДЗМЖ, сочетающихся с масталгией.

Фитопрепарат обладает прогестероноподобным действием, дофаминергической активностью, координирует секрецию пролактина.

Материалы и методы. 20 (100,0%) женщин возрастом от 20 до 36 лет, имеющих масталгию и ультразвуковые маркеры ДЗМЖ. Пациентки обследованы согласно стандартам, на базе университетской клиники КДЦ АГМУ. Уровень масталгии оценен по шкале ВАШ, структура МЖ – по УЗИ в 1 фазу менструального цикла. Определены уровни ФСГ, ТТГ, пролактина, эстрадиола в крови и уровень некоторых метаболитов эстрогенов в моче. Забор биоматериала проводился на 3–5-й день спонтанного менструального цикла. Клиническая и параклиническая оценка проведена до и после курса терапии фитопрепаратом.

Обработка полученных данных проведена на персональном компьютере в программах Excel и Statistica 6.0.

Средний возраст пациенток составил 32,8 ± 3,1 лет. Анамнестические факторы риска развития патологии молочных желез: отягощенная наследственность (20,0%), табакокурение более 5 лет (10,0%). Ранее имели беременность 75,0%, из них закончились родами в 65,0% случаев. Первая беременность завершилась родами в 50% случаев. Грудное вскармливание присутствовало у всех родивших, длительностью от 1 до 24 месяцев, медиана – 8,5 месяцев. За 6 месяцев до вступления в исследование и во время исследования все пациентки использовали механический способ контрацепции.

При первичном обследовании нарушения эндокринного статуса имело место у каждой пятой пациентки (20%): АИТ (15,0%), профицит массы тела (5,0%). Галакторея у каждой третьей (30%). Масталгия по шкале ВАШ 40–95 мм медиана – 52,76 мм.

Уровни ФСГ, ТТГ, эстрадиола у всех пациенток были в пределах нормы. Незначительно повышенный уровень пролактина у 3 (15%), медиана в группе – 406,3 мМЕ/л. Коэффициент соотношения метаболитов эстрогенов 2-ОНЕ1+2-ОНЕ2/16ά-ОНЕ1 = 2,4 ± 1,03, при этом в 60% случаев был повышен «плохой» стимулирующий рост опухоли метаболит 16а-ОНЕ1 (средний уровень в группе 4,28 ± 2,05 нмоль/моль креатинина). По данным УЗИ маркеры ДЗМЖ имели место в 100% случаев, в 75% – патологические изменения локализовались в верхних наружных квадрантах молочных желез – зоны риска по развитию рака молочных желез. Мастопатия с преобладанием железистого компонента установлена в 80,0% случаев; смешанная фиброзно-кистозная в 15,0% случаев, с преобладанием кистозного компонента в 5,0% случаев.

Через месяц терапии уменьшение боли отметили 17 (85%) пациенток (27,42 ± 11,78 мм, $p \leq 0,0001$). Через 3 месяца терапии все пациентки отметили улучшение состояния, в 40 % случаев масталгия полностью исчезла. Интенсивность боли по ВАШ в группе составила 7,4 ± 8,5 ($p \leq 0,0001$). Гормональный профиль, в том числе уровень пролактина (362,4 ± 141,6, $p = 0,32$) у всех пациенток стал в пределах нормы. Галакторея осталась у одной пациентки (16,6%, $p \leq 0,05$).

По данным УЗИ улучшение структуры молочных желез отмечено в 80,0%, чаще у пациенток, имеющих ДДМЗ с преобладанием железистого компонента (80%

и 30%; p = 0,004). У пациенток, имеющих кисты в молочных железах, улучшение отмечено в 45,0% случаев. Уровень изучаемых метаболитов эстрогенов в моче стал в пределах нормы. Средний уровень 16а-ОНЕ1 составил 0,17 ± 0,27 нмоль/ммоль креатинина, среднее соотношение (2-ОНЕ1+2-ОНЕ2)/16а-ОНЕ1 составило 5,76 ± 6,9, т.е. выросло в пользу «хороших» эстрогенов в 2,4 раза (p = 0,02).

Таким образом, 3-х месячный курс приема исследуемого фитопрепарата позволяет: снизить уровень масталгии в 7,1 раз, добиться полного ее исчезновения в 40,0% случаев, аннулировать галакторею в 83,3% случаев, улучшить структуру молочных желез, по данным УЗИ, в 80,0% случаев; стимулировать выработку антипролиферативных метаболитов эстрогенов, снизить продукцию метаболитов стимулирующих рост опухоли.

Для заметок

V МЕЖДИСЦИПЛИНАРНЫЙ ФОРУМ С МЕЖДУНАРОДНЫМ УЧАСТИЕМ

МОСКВА, «РЭДИССОН СЛАВЯНСКАЯ»
25–27 ОКТЯБРЯ 2018 ГОДА

«ШЕЙКА МАТКИ И ВУЛЬВОВАГИНАЛЬНЫЕ БОЛЕЗНИ. ЭСТЕТИЧЕСКАЯ ГИНЕКОЛОГИЯ»

Что в научной программе?

- Стратегии профилактики РШМ: опыт зарубежья, российские реалии. Дискуссионные вопросы.
- Взаимодействие гинеколога, кольпоскописта, цитолога: когда в товарищах согласье есть.
- Классическая и жидкостная цитология: плюсы и минусы. Что когда предпочесть?
- Кольпоскопия: от нормы к болезни и обратно.
- Болезни шейки матки на фоне воспаления: оптимизируем клиническую тактику.
- Ошибки в диагностике и терапии урогенитальных инфекций.
- Нормативно-правовое регулирование в эстетической гинекологии. Работа с претензиями пациенток.
- Дизайн промежности. Хирургические и альтернативные технологии. Филлеры, нитевая и лазерная коррекция.
- Осложнённые формы генитального пролапса: решение злободневной клинической задачи.

Онкопатруль МАРС StatusPraesens Profmedia

Тел.: +7 (499) 346 3902; e-mail: info@praesens.ru. Сайт: praesens.ru; группа ВКонтакте: vk.com/praesens; группа в Фейсбуке: facebook.com/stpraesens; профиль в Инстаграме: instagram.com/statuspraesens

Только для медицинских работников

КОНГРЕССЫ И СЕМИНАРЫ StatusPraesens ДЛЯ АКУШЕРОВ-ГИНЕКОЛОГОВ 2018

8–10 ФЕВРАЛЯ САНКТ-ПЕТЕРБУРГ

IV Общероссийская конференция с международным участием

«ПЕРИНАТАЛЬНАЯ МЕДИЦИНА: ОТ ПРЕГРАВИДАРНОЙ ПОДГОТОВКИ К ЗДОРОВОМУ МАТЕРИНСТВУ И ДЕТСТВУ»

Отель «Санкт-Петербург»

ПРОВЕДЕНО

ЗАРЕГИСТРИРОВАНО 2697 УЧАСТНИКОВ

29–31 МАРТА МОСКВА

III Общероссийский семинар

«РЕПРОДУКТИВНЫЙ ПОТЕНЦИАЛ РОССИИ: ВЕРСИИ И КОНТРАВЕРСИИ. ВЕСЕННИЕ ЧТЕНИЯ»

Гостиница «Рэдиссон Славянская»

ПРОВЕДЕНО

ЗАРЕГИСТРИРОВАНО 1958 УЧАСТНИКОВ

17–19 МАЯ НОВОСИБИРСК

IV Общероссийский научно-практический семинар

«РЕПРОДУКТИВНЫЙ ПОТЕНЦИАЛ РОССИИ: СИБИРСКИЕ ЧТЕНИЯ»

ДК железнодорожников

31 МАЯ–2 ИЮНЯ МОСКВА

III Национальный конгресс

«ОНКОЛОГИЯ РЕПРОДУКТИВНЫХ ОРГАНОВ: ОТ ПРОФИЛАКТИКИ И РАННЕГО ВЫЯВЛЕНИЯ К ЭФФЕКТИВНОМУ ЛЕЧЕНИЮ»

VI Междисциплинарный форум

«МЕДИЦИНА МОЛОЧНОЙ ЖЕЛЕЗЫ»

Гостиница «Рэдиссон Славянская»

Февраль

Пн	Вт	Ср	Чт	Пт	Сб	Вс
			1	2	3	4
5	6	7	8	9	10	11
12	13	14	15	16	17	18
19	20	21	22	23	24	25
26	27	28				

Март

Пн	Вт	Ср	Чт	Пт	Сб	Вс
			1	2	3	4
5	6	7	8	9	10	11
12	13	14	15	16	17	18
19	20	21	22	23	24	25
26	27	28	29	30	31	

Май

Пн	Вт	Ср	Чт	Пт	Сб	Вс
	1	2	3	4	5	6
7	8	9	10	11	12	13
14	15	16	17	18	19	20
21	22	23	24	25	26	27
28	29	30	31			

Июнь

Пн	Вт	Ср	Чт	Пт	Сб	Вс
				1	2	3
4	5	6	7	8	9	10
11	12	13	14	15	16	17
18	19	20	21	22	23	24
25	26	27	28	29	30	

8–11 СЕНТЯБРЯ СОЧИ

XI Общероссийский научно-практический семинар

«РЕПРОДУКТИВНЫЙ ПОТЕНЦИАЛ РОССИИ: ВЕРСИИ И КОНТРАВЕРСИИ»

IX Всероссийская научно-практическая конференция и выставка

«ГЛАВВРАЧ XXI ВЕКА»

Зимний театр и гранд-отель «Жемчужина»

25–27 ОКТЯБРЯ МОСКВА

V Междисциплинарный форум с международным участием

«ШЕЙКА МАТКИ И ВУЛЬВОВАГИНАЛЬНЫЕ БОЛЕЗНИ. ЭСТЕТИЧЕСКАЯ ГИНЕКОЛОГИЯ»

Гостиница «Рэдиссон Славянская»

Сентябрь

Пн	Вт	Ср	Чт	Пт	Сб	Вс
					1	2
3	4	5	6	7	8	9
10	11	12	13	14	15	16
17	18	19	20	21	22	23
24	25	26	27	28	29	30

Октябрь

Пн	Вт	Ср	Чт	Пт	Сб	Вс
1	2	3	4	5	6	7
8	9	10	11	12	13	14
15	16	17	18	19	20	21
22	23	24	25	26	27	28
29	30	31				

Ноябрь

Пн	Вт	Ср	Чт	Пт	Сб	Вс
			1	2	3	4
5	6	7	8	9	10	11
12	13	14	15	16	17	18
19	20	21	22	23	24	25
26	27	28	29	30		

15–17 НОЯБРЯ КАЗАНЬ

VI Общероссийский семинар

«РЕПРОДУКТИВНЫЙ ПОТЕНЦИАЛ РОССИИ: КАЗАНСКИЕ ЧТЕНИЯ»

Korston Hotel & Mall Kazan

Тел.: +7 (499) 346 3902; e-mail: info@praesens.ru. Сайт: praesens.ru; группа ВКонтакте: vk.com/praesens; группа в Фейсбуке: facebook.com/stpraesens; профиль в Инстаграме: instagram.com/statuspraesens

«Репродуктивный потенциал России:
версии и контраверсии»
8–11 сентября 2018 года

11-Й ОБЩЕРОССИЙСКИЙ СЕМИНАР
СОЧИ – СЕНТЯБРЬ

Считаем дни до Сочи!

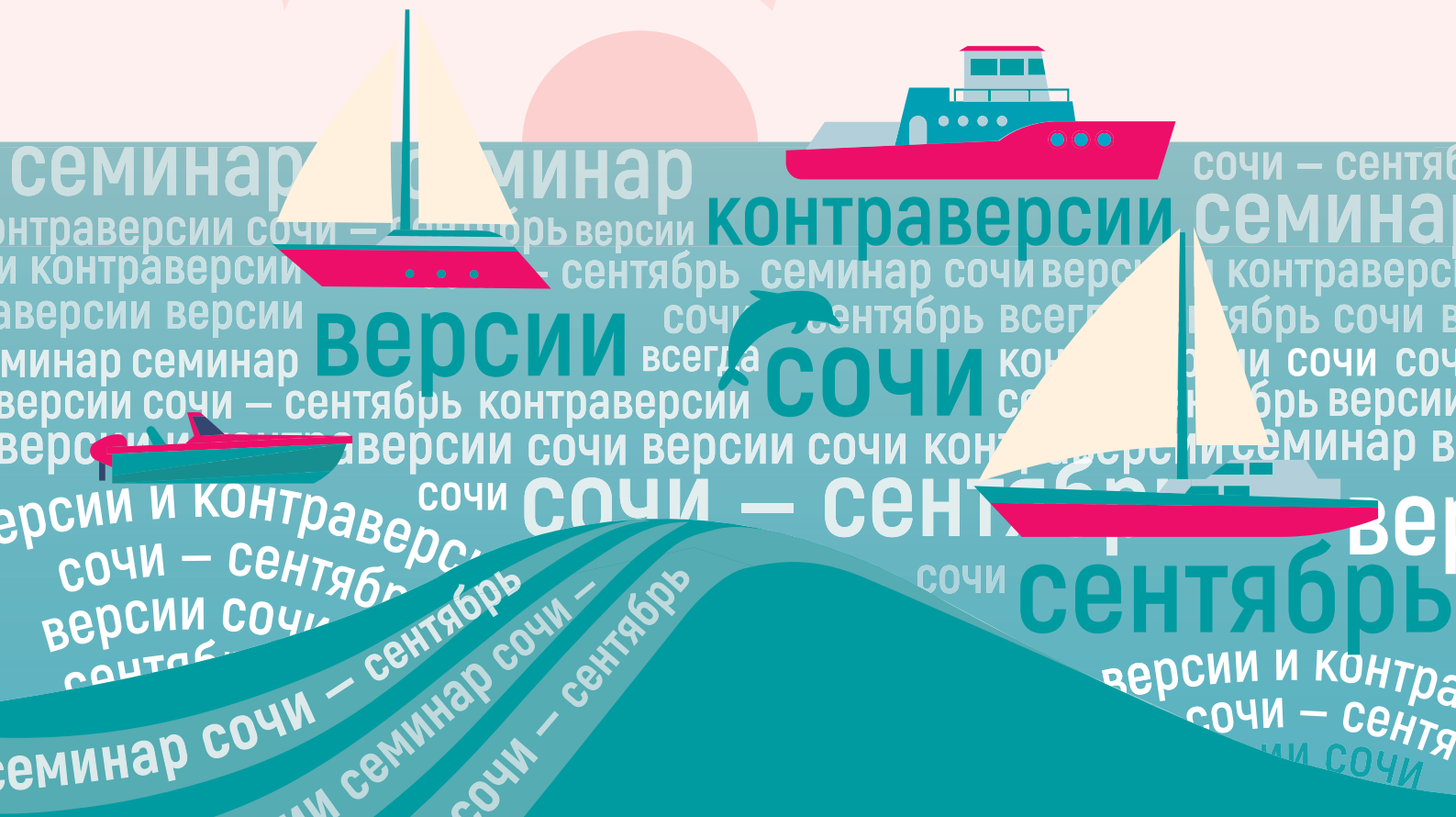

Тел.: +7 (499) 346 3902; e-mail: info@praesens.ru.
Сайт: praesens.ru; группа ВКонтакте: vk.com/praesens;
группа в Фейсбуке: facebook.com/stpraesens;
профиль в Инстаграме: instagram.com/statuspraesens

МАРС РУДН StatusPraesens Profmedia