Исследования и практика в медицине 2018, т.5, №4, с. 58-71

ОБЗОР

DOI: 10.17709/2409-2231-2018-5-4-6

СОВРЕМЕННЫЕ МЕТОДЫ АБЛЯЦИИ ЗЛОКАЧЕСТВЕННЫХ НОВООБРАЗОВАНИЙ ПЕЧЕНИ

Л.И.Москвичева[1], Д.В.Сидоров[1], М.В.Ложкин[1], Л.О.Петров[2], М.В.Забелин[3]

1. Московский научно-исследовательский онкологический институт им. П.А.Герцена – филиал ФГБУ «Национальный медицинский исследовательский центр радиологии» Министерства здравоохранения Российской Федерации, 125284, Российская Федерация, г. Москва, 2-й Боткинский проезд, д. 3
2. Медицинский радиологический научный центр им. А.Ф.Цыба – филиал ФГБУ «Национальный медицинский исследовательский центр радиологии» Министерства здравоохранения Российской Федерации, 249031, Российская Федерация, Калужская область, г. Обнинск, ул. Маршала Жукова, д. 10
3. ФГБУ «Государственный научный центр – Федеральный медицинский биофизический центр им. А.И.Бурназяна» ФМБА России, 123182, Российская Федерация, г. Москва, ул. Живописная, д. 46

Резюме

Целью настоящего обзора является демонстрация возможностей и целесообразности выполнения различных методов абляции у пациентов с первичными и метастатическими злокачественными новообразованиями печени на основе данных мировой медицинской литературы.

В качестве возможных вариантов местного воздействия у пациентов с нерезектабельными первичными и вторичными опухолями печени и неоперабельных больных в настоящее время разработаны и применяются различные абляционные методики, позволяющие добиться локального контроля над заболеванием и увеличить показатели продолжительности жизни данной группы пациентов. К ним относятся: радиочастотная абляция, микроволновая абляция, высокоинтенсивная фокусированная ультразвуковая терапия, лазерная абляция, криотерапия, химическая деструкция опухоли, необратимая электропорация, стереотаксическая лучевая терапия.

Эффективность данных методов абляции зависит от размера и локализации опухолевого очага, а для термических методик — также от его расположения относительно крупных сосудов. Абляционные методики имеют максимальную эффективность (в ряде случаев аналогичную хирургическому вмешательству) при воздействии на ранние формы первичного рака или вторичные опухолевые образования печени при наличии солитарного узла максимальными размерами до 5 см либо не более 3 очагов с максимальным размером до 3 см. Эффективность локальной деструкции опухолевых образований печени большего диаметра повышается за счет проведения абляции вторым этапом после выполнения химиоэмболизации печеночной артерии либо путем сочетания различных методик локального воздействия.

Применение в медицинской практике различных современных методов абляции солидных первичных и вторичных опухолей печени позволяет расширить возможности противоопухолевого лечения данной категории больных.

Ключевые слова:
первичный рак печени, метастатическое поражение печени, радиочастотная абляция, микроволновая абляция, высокоинтенсивная фокусированная ультразвуковая терапия, лазерная абляция, криоабляция, химическая абляция, необратимая электропорация, стереотаксическая лучевая терапия

Оформление ссылки для цитирования статьи
Москвичева Л.И., Сидоров Д.В., Ложкин М.В., Петров Л.О., Забелин М.В. Современные методы абляции злокачественных новообразований печени. Исследования и практика в медицине. 2018; 5(4): 58-71. DOI: 10.17709/2409-2231-2018-5-4-6

Для корреспонденции
Москвичева Людмила Ивановна, врач-онколог кабинета ультразвуковой диагностики и терапии Московского научно-исследовательского онкологического института им. П.А.Герцена – филиал ФГБУ «Национальный медицинский исследовательский центр радиологии» Министерства здравоохранения Российской Федерации.
Адрес: 125284, Российская Федерация, г. Москва, 2-й Боткинский проезд, д. 3.
E-mail: ludamed16@mail.ru

Информация о финансировании. Финансирование данной работы не проводилось.
Конфликт интересов. Авторы заявляют об отсутствии конфликта интересов.

Статья поступила 04.07.2018 г., принята к печати 10.12.2018 г.

Research'n Practical Medicine Journal. 2018, v.5, №4, p. 58-71

REVIEW

DOI: 10.17709/2409-2231-2018-5-4-6

MODERN METHODS OF ABLATION OF MALIGNANT TUMORS OF THE LIVER

L.I.Moskvicheva[1], D.V.Sidorov[1], M.V.Lozhkin[1], L.O.Petrov[2], M.V.Zabelin[3]

1. P. Hertsen Moscow Oncology Research Institute – Branch of the National Medical Radiology Research Centre of the Ministry of Health of the Russian Federation, 3, 2nd Botkinskiy proezd, Moscow, 125284, Russian Federation
2. A. Tsyb Medical Radiological Research Centre – Branch of the National Medical Radiology Research Centre of the Ministry of Health of the Russian Federation, 4 Koroleva str., Kaluga Region, Obninsk, 249036, Russian Federation
3. State Research Center – Burnasyan Federal Medical Biophysical Center of Federal Medical Biological Agency (SRC-FMBC), 46 Zhivopisnaya str., Moscow, 123182 Russian Federation

Abstract

The purpose of this review is to demonstrate the possibility of performing various methods of thermal and non-thermal ablation in patients with primary and metastatic liver tumors on the basis of data available in the world medical literature.

As conservative variants of local action in patients with non-resectable primary and secondary liver tumors and inoperable patients, various ablative techniques have been developed and used to achieve local control over the disease and increase the life expectancy of this group of patients. These include: radiofrequency ablation, microwave ablation, HIFU therapy, laser ablation, cryotherapy, chemical destruction of the tumor, irreversible electroporation, stereotactic radiation therapy.

The effectiveness of these ablation methods depends on the size and localization of the tumor focus, and for thermal techniques — also on its location relative to large vessels. Ablative techniques have the maximum efficiency (in some cases, similar to surgical intervention) when exposed to early forms of primary cancer or secondary tumor formation of the liver in the presence of a solitary node with a maximum size up to 5 cm or 3 and less foci size up to 3 cm. The effectiveness of local destruction of tumor formations of the liver of larger diameter is increased by carrying out ablation by the second stage after performing chemoembolization of the hepatic artery or by combining various techniques of local action.

The use of various modern methods of ablation of solid primary and secondary liver tumors in medical practice can expand the possibilities of antitumor treatment of this category of patients.

Keywords:
primary liver cancer, hepatocellular carcinoma, hepatic metastases, radiofrequency ablation, microwave ablation, high-intensity focused ultrasound therapy, laser ablation, cryoablation, percutaneous ethanol injection, irreversible electroporation, stereotactic body radiation therapy

For citation
Moskvicheva L.I., Sidorov D.V., Lozhkin M.V., Petrov L.O., Zabelin M.V. Modern methods of ablation of malignant tumors of the liver. Research'n Practical Medicine Journal (Issled. prakt. med.). 2018; 5(4): 58-71. DOI: 10.17709/2409-2231-2018-5-4-6

For correspondence
Lyudmila I. Moskvicheva, oncologist of the ultrasound department, P. Hertsen Moscow Oncology Research Institute – Branch of the National Medical Radiology Research Centre of the Ministry of Health of the Russian Federation.
Address: 3, 2nd Botkinskiyproezd, Moscow 125284, Russian Federation.
E-mail: ludamed16@mail.ru

Information about funding. No funding of this work has been held.
Conflict of interest. Authors report no conflict of interest.

The article was received 04.07.2018, accepted for publication 10.12.2018

Несмотря на значительные успехи современной онкологии, в России, как и во всем мире, у каждого 3-го онкологического больного вне зависимости от локализации первичной опухоли выявляют метастатическое поражение печени, что объясняется функциональными и анатомическими особенностями данного органа [1].

Наиболее часто вторичные опухолевые очаги в печени определяются при злокачественных опухолях желудочно-кишечного тракта, поджелудочной железы, желчного пузыря, молочных желез и легких [2].

«Золотым стандартом» лечения пациентов с метастазами рака толстой кишки в печени остается резекция пораженного органа, при этом медиана общей выживаемости достигает 35–40 мес, а 5-летняя выживаемость составляет 30–60% [3]. Однако радикальное хирургическое лечение возможно выполнить лишь у 10–25% пациентов с данной патологией, что связано с распространенностью заболевания или состоянием пациента [4, 5].

Помимо вторичных злокачественных новообразований, не меньшее медико-социальное значение имеет первичный рак печени — одно из наиболее трудно поддающихся лечению онкологических заболеваний, что связано с его частым развитием на фоне грубых цирротических изменений органа, значительно ограничивающих его функциональные резервы. Ежегодно выявляется более 6 тыс. заболевших первичным раком печени [2]. Наиболее частая форма данного заболевания — гепатоцеллюлярный рак (80–85% всех эпителиальных опухолей печени) [6]. Кумулятивная 5-летняя заболеваемость гепатоцеллюлярной карциномой на фоне цирроза вирусной этиологии составляет 10–30%. Кроме того, у четверти больных гепатитом В рак развивается на фоне отсутствия признаков цирроза [7].

Летальность больных первичным раком печени на первом году жизни с момента установления диагноза составляет 69,7% [2].

Основными методами лечения больных первичными злокачественными опухолями печени являются трансплантация и резекция печени, выполнимые лишь у 10–25% больных, а также абляционные методики, регионарная химиотерапия, таргетная терапия. Применение сорафениба у больных нерезектабельным первичным раком печени позволило добиться медианы общей выживаемости и медианы выживаемости до прогрессирования болезни, равных 7,9–10,7 мес и 2,8–5,5 мес соответственно [8].

К методам локального и регионарного воздействия, которые могут применяться в случае невозможности выполнения резекции или трансплантации печени по поводу первичного или метастатического рака, относятся различные абляционные, радиотерапевтические, интервенционные методики, позволяющие увеличить показатели продолжительности жизни данной группы пациентов [9].

Во всем мире активно используются различные методы абляции опухолевых образований печени, характеризующиеся достаточно высокой эффективностью, удовлетворительной переносимостью больными, низким числом специфических осложнений при грамотном выполнении, возможностью сочетания с другими вариантами системного или локорегионарного воздействия [10].

Данные методы основаны на воздействии различных физических и химических факторов на структуры опухоли и являются опухоленеспецифическими, могут выполняться с использованием чрескожного, лапароскопического или лапаротомного доступа, а также дистанционно (рисунок).

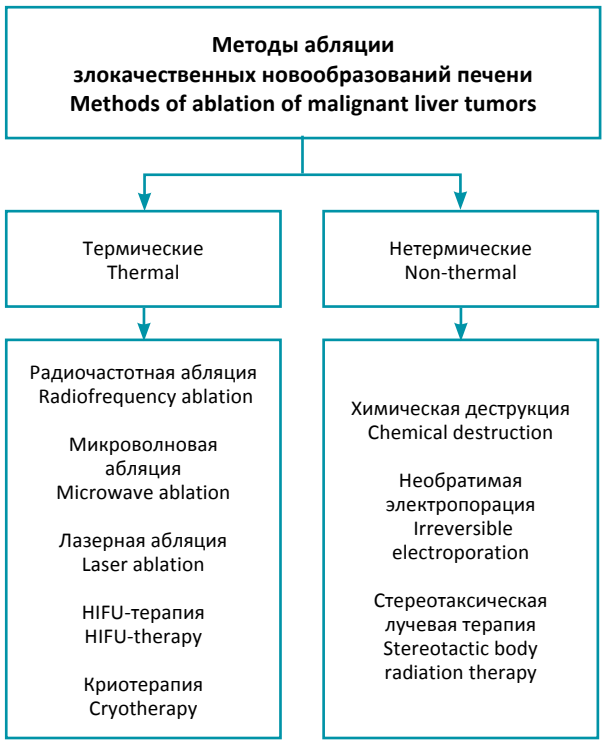

Рисунок. Методы абляции злокачественных новообразований печени.

Figure. Methods of ablation of malignant liver tumors.

Радиочастотная абляция

Радиочастотная абляция (РЧА) — метод локальной деструкции ткани, в основе которого лежит термическое повреждение клеток при прохождении через них высокочастотного тока (400–500 кГц), подводимого посредством электродов под контролем ультразвукового исследования (УЗИ) или

компьютерной томографии (КТ). Помимо местного повреждающего действия (разогрев ткани до температуры 50–100 °С, денатурация белков), данный метод оказывает местное и системное иммуностимулирующее действие [11, 12].

РЧА злокачественных новообразований печени выполняются открытым доступом (интраоперационно), а также чрескожно и лапароскопически под контролем УЗИ, КТ или магнитно-резонансной томографии (МРТ). Достоинствами открытой РЧА являются возможность получения широкого доступа для ревизии органов брюшной полости и более удобного позиционирования электродов, а также выполнить процедуру абляции совместно с другими этапами хирургического лечения. К недостаткам процедуры лапаротомным доступом относят травматичность, высокую частоту развития осложнений (по данным разных авторов — 9,6–32% случаев), относительно высокий уровень смертности (до 2,3%), невозможность выполнения у соматически неоперабельных больных [13].

Мини-инвазивные методики выполнения РЧА получили большее распространение, так как характеризуются меньшим числом осложнений (для чрескожного доступа 0–4,7%, лапароскопического — 3,1–4,4%), низким уровнем смертности после процедуры (для чрескожного доступа 0%, лапароскопического — 0,3%), требуют более короткого срока реабилитации больных [14].

Среди осложнений РЧА отмечают образование абсцессов печени, развитие холецистита и холангита, ожогов кожи в области контакта с заземляющей площадкой, термического повреждения рядом расположенных анатомических структур с развитием перфорации полых органов и билиарных стенозов, желудочно-кишечного или внутрибрюшного кровотечения, тромбоза воротной вены, а также риск имплантационного метастазирования [15].

Частота развития местного рецидива в зоне проведения РЧА определяется размерами опухолевого образования и составляет 6,6–66,7% за 12–49 мес наблюдения [16–18]. Показано, что при удобном для оператора расположении опухоли и ее полной четкой визуализации возможно эффективное лечение образований размером до 5 см, при этом частота развития местных рецидивов после РЧА опухолевых образований размерами до 3 см и от 3 до 5 см составляет 3–5,6% и 4–19,5% соответственно. Однако при локальном лечении опухолей диаметром свыше 5 см частота развития локального рецидива возрастает до 27–45% [17, 18].

По данным литературы, наилучшие результаты данного вида лечения достигаются при наличии солитарного опухолевого образования в печени максимальным размером до 5 см либо 3 и менее опухолевых образований диаметром до 3 см. В данных случаях 3- и 5-летняя общая выживаемость больных гепатоцеллюлярным раком на фоне цирроза печени класса А по Child-Turcotte-Pugh после проведения РЧА составляет 60–78% и 50–64% соответственно [19].

По данным T. Ruers и соавт., данную процедуру возможно проводить и у пациентов с печеночными метастазами колоректального рака числом до 6 и размерами до 6 см, при этом 3- и 5-летняя общая выживаемость составляет 28–46% и 25–46% соответственно [20].

Добавление РЧА к системной химиотерапии позволяет достоверно (p = 0,01) увеличить 5-летнюю продолжительность жизни с 30,3% до 43,1% в группе больных с нерезектабельными метастазами рака толстой кишки в печени [21].

В 2013 г. Y. S. Kim и соавт. опубликовали результаты применения перкутанной РЧА в качестве первой линии терапии у 1305 больных гепатоцеллюлярным раком в случаях наличия солитарного опухолевого очага размером до 5 см или мультифокальной опухоли в количестве очагов до 3 и максимальным размером до 3 см. Средний размер опухолей печени составил 2,2 см. Период наблюдения варьировал от 0,4 до 146,6 мес (медиана 33,4 мес). Рецидивы наблюдались у 60,9% пациентов в количестве 1–17 эпизодов. Медиана выживаемости составила 75 мес, а 10-летняя общая выживаемость достигла 32,3% [22].

Ряд авторов указывают на эффективность выполнения РЧА у больных гепатоцеллюлярным раком печени в качестве промежуточного этапа лечения в период ожидания ими пересадки органа [23, 24].

Микроволновая абляция

Микроволновая абляция (МВА) — аналогичный РЧА метод локальной абляции, отличающийся лишь частотной характеристикой генерируемых электромагнитных волн (915 мГц или 2450 мГц). Во время МВА происходит значительное повышение температуры в целевом очаге (до 60–11 0°С), что вызывает денатурацию белковых структур, испарение и карбонизацию тканей [25].

По данным многих авторов, МВА имеет ряд преимуществ перед РЧА: достижение более высокого температурного уровня в обрабатываемом очаге, равномерное распределение тепла, возможность использования нескольких электродов и коагуляции большего объема ткани, отсутствие зависимости от токопроводящих характеристик ткани, низкая восприимчивость к явлению теплоотведения, минимальное число болевых ощущений у пациента за счет меньшего времени проведения процедуры при максимальной рабочей мощности воздействия,

невозможность возникновения ожогов кожи в области нейтральных электродов в связи с отсутствием последних [26].

Методика отличается относительной простотой выполнения (технический успех достигается у 88–98% пациентов) и низкими показателями осложнений даже в случае поддиафрагмального расположения очагов и локализации опухолей в непосредственной близости к стенке желчного пузыря [27, 28].

МВА может быть выполнена открытым (лапаротомным) доступом, лапароскопически и чрескожно. Частота специфических осложнений МВА (интраабдоминальный болевой синдром, тошнота, лихорадка, рост печеночных ферментов, абсцессы печени, асцит, реактивный плевральный выпот, термическое повреждение рядом расположенных анатомических структур, желудочно-кишечное и внутрибрюшное кровотечения, имплантационное метастазирование) составляет 4–23,4%. Тридцатидневная смертность после процедуры не превышает 0,5% [29].

Основными кандидатами для выполнения МВА являются пациенты с наличием солитарного опухолевого очага в печени в случае его нерезектабельности, а также больные с множественными (количество очагов до 6) очаговыми образованиями в печени, расположенными на расстоянии менее 1 см от крупных сосудов. По данным литературы, 3- и 5-летняя выживаемость больных гепатоцеллюлярным раком на фоне цирроза печени класса А по Child-Turcotte-Pugh, представленным солитарным очаговым образованием с максимальным размером до 5 см и 3 и менее очагами диаметром не более 3 см, после проведения МВА составляет 72–73% и 51–57% соответственно; а 3- и 5-летняя общая выживаемость пациентов с печеночными метастазами колоректального рака числом до 6 и размерами до 6 см после выполнения данного вида абляции составляет 46–51% и 17–32% соответственно [27, 32].

На сегодняшний день существует одно рандомизированное исследование эффективности МВА по сравнению с резекцией печени у 30 больных с множественными (от 2 до 9) метастазами колоректального рака в печень размерами 11–70 мм. Отдаленные результаты в обеих группах достоверно не отличались: медиана выживаемости составила 27 мес после МВА и 25 мес после резекции печени (p = 0,83) [30].

По данным литературы, частота развития местного рецидива после МВА очаговых злокачественных новообразований печени составляет 2,7–45,7% [31–34]. Медиана общей выживаемости пациентов с печеночными метастазами колоректального рака после проведения МВА достигает 36,3 мес, больных гепатоцеллюлярным раком — 38,3 мес [33, 34]. Показатели 3-летней общей и безрецидивной выживаемости больных первичным раком печени составляют 60% и 27% соответственно [32, 33]. Проведение абляции в комбинации с трансартериальной химиоэмболизацией (ТАХЭ) позволяет достигать медианы выживаемости больных первичным раком печени в 42,6 мес [35].

Высокоинтенсивная фокусированная ультразвуковая терапия

Высокоинтенсивная фокусированная ультразвуковая терапия (HIFU-терапия, ультразвуковая абляция) — метод неинвазивной абляции опухолей, использующий в качестве повреждающего фактора фокусированные механические волны с частотой выше 20 кГц, основными биологическими эффектами которого являются термическая деструкция тканей в зоне фокуса, явления акустической кавитации, прямое повреждение мелких сосудистых структур, развитие иммунной реакции организма на продукты клеточного распада [36].

HIFU-терапию проводят под контролем УЗИ или МРТ в качестве самостоятельного метода лечения либо в сочетании с другими компонентами терапии [37].

При отражении, преломлении и рассеивании УЗ-лучей на границе сред с различным акустическим сопротивлением и скоростью проведения ультразвука (мягкие ткани/костные структуры) отмечено снижение энергии воздействия в точке фокуса и, следовательно, эффективности абляции. Высокий коэффициент поглощения механических волн костной тканью и развитие «эффекта пограничных поверхностей» вызывает непрямой нагрев кожи, чем объясняется высокий процент развития кожных ожогов [38].

Среди осложнений HIFU-терапии у больных с первичным и метастатическим поражением печени наиболее часто отмечают развитие умеренной и интенсивной боли, парестезии в зоне воздействия, ожогов кожи 1–3-й степени, отека мягких тканей в области акустического окна, умеренного подъема уровня печеночных ферментов (27–84% случаев); реже — склероза подкожной жировой клетчатки и пигментации кожи, печеночных абсцессов, острого холецистита, желчной гипертензии, механической желтухи, реактивного перикардиального и правостороннего плеврального выпота, повреждений позвоночного столба, лихорадки, наджелудочковой тахикардии, подъема уровня артериального давления (1–14%) [39].

По данным ряда авторов, проведение HIFU-терапии злокачественных опухолевых образований печени размерами 0,9–14 см, отмечающих развитие локального болевого синдрома в правой подреберной области, позволяет добиться контроля над дан-

ным осложнением у 84,8% пациентов, клинической картины полной абляции очага (отсутствие накопления контрастного вещества в области воздействия по данным КТ или МРТ с контрастированием) — в 69,2–88,8% случаев, показателей больничной летальности — до 2%, 5-летней общей выживаемости — до 31,8% [40, 41].

В настоящее время показано, что наилучшие результаты лечения достигаются при локальном ультразвуковом лечении опухолей максимальным размером до 3 см: инструментальные признаки полной абляции опухоли определяются в 93,3% случаев, показатели 1-, 2- и 3-летней общей выживаемости больных первичным раком печени после проведения HIFU-терапии достигают 97,4%, 88,2% и 81,2% соответственно, 1- и 3-летней безрецидивной выживаемости — 63,6% и 25,9% [42].

Для лечения крупных (более 4 см) опухолевых образований печени используется сочетание HIFU-терапии с ТАХЭ печени, выполнение которой позволяет уменьшить интенсивность кровотока в опухоли и ограничить эффект теплоотведения при проведении абляции. По данным рандомизированного исследования F.Wu и соавт., наблюдавших 50 больных гепатоцеллюлярным раком IVA стадии размерами 4–14 см, среднее уменьшение размера опухоли в процентах от первоначального объема при контрольных обследованиях через 1, 3, 6, 12 мес после лечения в группе комбинированного лечения (HIFU + ТАХЭ) составило 28,6%, 35,0%, 50,0%, 50,0%, в группе изолированной ТАХЭ — 4,8%, 7,7%, 10,0%, 0% соответственно ($p < 0,01$). Медиана выживаемости больных группы комбинированного лечения составила 11,3 мес, группы ТАХЭ — 4,0 мес ($p = 0,004$). Общая 1-летняя выживаемость пациентов после комбинированного лечения и изолированного интервенционного вмешательства составила 42,9% и 0% соответственно ($p < 0,01$) [43].

Лазерная абляция

Лазерная абляция (интерстициальная лазериндуцированная термотерапия) — метод локальной термической деструкции тканей, при котором происходит подведение высокой энергии в необходимую зону с использованием стекловолоконного лазера. Известно, что наибольшей проникающей способностью обладает свет ближнего инфракрасного спектра, поэтому для абляции применяют низкомощностной Nd: YAG лазер (твердотельный лазер, в качестве активной среды которого используется алюмо-иттриевый гранат, легированный ионами неодима) с длиной волны 1064 нм либо диодный лазер с длиной волны 800–980 нм. В результате поглощения света и трансформации электромагнитной энергии светового пучка в тепловую возникает разогрев ткани до уровня более 120°С с развитием коагуляционного некроза [44].

Для лечения злокачественных новообразований печени лазерная абляция может осуществляться чрескожно, открытым доступом и лапароскопически. Во время процедуры лазерное излучение передается на установленные в целевой зоне оптические волокна (световоды) под контролем УЗИ в режиме реального времени. Данный метод абляции отличается относительной дешевизной, достаточно прост в исполнении, может быть проведен у больных с кардиостимуляторами. Результат воздействия не определяется импедансом тканей. Длительность процедуры составляет 6–24 мин в зависимости от размера опухоли и числа используемых световодов (от 1 до 4). Для установки оптических волокон используют тонкие атравматичные иглы калибра 17–21 G, позволяющие снизить риск развития осложнений при проведении процедуры в анатомически сложных зонах [45, 46].

Главным недостатком технологии данного вида абляции является малая глубина пенетрации лазерной энергии в ткани и ее неспособность проникать через обезвоженные и обугленные структуры, в результате чего максимальная зона абляции, создаваемая одним световодом, не превышает 1–2 см в диаметре. Использование в современных аппаратах дополнительных катетеров и интегрированного насоса для подачи охлаждающей жидкости к очагу деструкции позволяет повышать выходную мощность лазерного излучения (с 5–7 Вт до 50 Вт), предотвращает обугливание ткани в области кончика световода и позволяет разрушать опухолевые очаги размером до 8 см [47].

По данным литературы, технический успех лазерной абляции достигается в 99% случаев, летальность составляет 0,8%, осложнения (повышение уровня печеночных ферментов и билирубина) развиваются у 0,1–3,5% больных. Частота развития местного рецидива после процедуры составляет 5,2–10% при 6-месячном наблюдении. Случаев развития имплантационных метастазов после лазерной абляции не отмечено [48].

Как и для других методов термической абляции, наилучшие результаты воздействия достигаются при лечении первичных и вторичных опухолевых образований печени размерами до 5 см. По результатам биопсии полная абляция одиночного опухолевого образования печени максимальным размером до 5 см или 3 и менее очагов диаметром до 3 см достигается в 81,1–97% случаев [49].

Медиана выживаемости пациентов с колоректальными метастазами в печени достигает 54 мес, а 5-летняя общая выживаемость составляет 10–37% [50].

По данным G.G. Di Costanzo и соавт., 1-, 3-, 5-летняя выживаемость больных первичным раком печени на фоне цирроза класса А по Child-Turcotte-Pugh после проведения лазерной абляции солитарного опухолевого образования до 5 см диаметром или 3 и менее узлов размерами до 3 см составляет 94% и 80%, 41%, медиана выживаемости — 3,5 года [51].

Криоабляция

Криоабляция — это метод локальной термической деструкции ткани, в основе которого лежит процесс местного замораживания ткани аппликатором с циркулирующим аргоном или жидким азотом с последующим ее оттаиванием самопроизвольно или с помощью подачи гелия, вызывающий внутри- и внеклеточную кристаллизацию воды, сопровождающуюся механическим повреждением клетки.

Криоабляция нерезектабельных опухолевых образований печени может быть выполнена чрескожно, во время лапаротомии или лапароскопии, для навигации применимы УЗИ, КТ, МРТ, позитронно-эмиссионная томография (ПЭТ). Как и для других методов локальной деструкции, возможно сочетание процедуры с резекцией печени или симультанной операцией на первичном очаге.

По данным литературы, осложнения криоабляции опухолей печени развиваются в 5,8–66%. Среди них описано развитие желчных свищей, абсцессов печени, внутрибрюшного кровотечения, реактивного плеврального выпота, гемоторакса, миоглобинурии, синдрома диссеминированного внутрисосудистого свертывания, коагулопатии, тяжелой тромбоцитопении, тромбоэмболии легочной артерии, острого повреждения почек [52].

По данным D.I. Glazer и соавт., при криодеструкции опухолей печени размером менее 4 см общая частота нежелательных явлений достигает 31,3%. Частота осложнений процедуры 3–5 степени по классификации Clavien–Dindo ниже после лечения злокачественных новообразований печени диаметром менее 4 см (8,7% против 19,5% для опухолей размером 4 см и более, p = 0,04). Достоверных различий в частоте развития нежелательных явлений после процедур по поводу метастазов (33,7%) и первичных опухолей печени (34,8%) не выявлено (p = 0,88).

Отмечено, что в случае осуществления криодеструкции под контролем МРТ частота осложнений ниже (22,0%), чем при использовании в качестве навигации КТ (42,9%) или ПЭТ-КТ (40,0%) (p = 0,004) [53].

Смертность после криоабляции опухолевых образований печени составляет 0,4–1,5%, основными причинами которой являются криошок, острая печеночная и почечная недостаточность. Криошок — системное осложнение криодеструкции, связанное с быстрым разрушением клеточных мембран, относительным отсутствием денатурации белка после замораживания, быстрым поступлением интактных клеточных элементов в кровоток, образованием значительного числа системных медиаторов воспаления, способным привести к диссеминированной внутрисосудистой коагулопатии и полисистемной органной недостаточности [54].

По данным литературы, технической успех процедуры описывают в 51–100% случаев. Клиническая картина полной абляции опухоли достигается у 93,4% больных при опухолях размером менее 4 см и у 60% пациентов — при деструкции более крупных очагов (p < 0,0001) [53].

В 2010 г. B.Wu и соавторы продемонстрировали безопасность и эффективность чрескожной криоабляции под навигацией МРТ у 32 больных гепатоцеллюлярным раком сложной локализации (купол диафрагмы, область глиссоновых и кавальных ворот, зоны за желчным пузырем). Общее количество обработанных опухолей составило 36, диаметр их варьировал от 2,5 до 10,0 см (в среднем 4,7 ± 1,8 см). Каждая процедура криоабляции включала два цикла замораживания-оттаивания и была успешно выполнена у всех больных. Развития осложнений 3–5 степени по классификации Clavien–Dindo не отмечено. Показатели 6-месячной и 1-летней общей выживаемости больных составили 96,8% и 90,6% соответственно. По данным МРТ с контрастированием через 3 мес после выполнения криоабляции в 31,3% случаев определялась картина деструкции 100% объема опухоли, в 56,3% — более 80% объема очага, в 9,4% — 50–79% объема опухоли, в 3,1% — прогрессирование заболевания в виде появления нового опухолевого образования в печени [55].

Кумулятивная частота развития локального рецидива первичных и вторичных злокачественных новообразований печени после криоабляции составляет 24,2%. Достоверно чаще его наблюдают после лечения опухоли максимальными размерами 4 см или больше (63,3%) по сравнению с опухолевыми образованиями диаметром до 4 см (18,0%) (p < 0,0001) [53, 56].

По данным ряда авторов, частота развития местного рецидива после криодеструкции метастатических опухолей печени достигает 23,0% (для метастазов колоректального рака — 24,6%) за период наблюдения в 29 мес. Среднее время до локального прогрессирования опухоли составляет 9,5 мес для колоректальных метастазов и 7,9 мес для неколоректальных. Медиана выживаемости больных достигает 29 мес. Общая 5-летняя выживаемость составляет 5–44% [57–59].

При лечении больных первичным раком печени частота развития местного рецидива достигает 24,5% (для гепатоцеллюлярного рака — 25%) за период наблюдения в 29 мес. Среднее время до локального прогрессирования опухоли составляет 9,5–11,9 мес. Медиана общей выживаемости больных достигает 77,9 мес. Общая 5-летняя выживаемость колеблется от 13 до 60,3% [55, 56].

По данным Xu Ke-Cheng и соавт., проведение криоабляции вторым этапом лечения после ТАХЭ у больных первичным раком печени позволяет снизить частоту развития местного рецидива заболевания до 11% при среднем периоде наблюдения, составившем 42 ± 17 мес, по сравнению с 23% в группе пациентов, подвергшихся только локальному лечению (p = 0,001). При этом отсутствует достоверная разница в частоте развития осложнений комбинированного локорегионарного и локального лечения — 21% и 26% соответственно (p = 0,06). Общая 5-летняя выживаемость больных группы комбинированного лечения составила 39% и была достоверно выше, чем у пациентов группы изолированной криоабляции (23%) (p = 0,001) [60].

Химическая абляция

В качестве локальной терапии нерезектабельных опухолевых образований печени может быть использована химическая абляция — чрескожное введение в ткань опухоли этилового спирта под ультразвуковым или рентгенологическим контролем (percutaneous ethanol injection (PEI)). Данную процедуру проводят под наркозом. Стерильный 96% раствор этанола в объеме, зависящем от размеров опухоли и запланированного количества сеансов, чрескожно непрерывно вводят в опухоль с помощью тонкой иглы, начиная с самой глубокой части очага, подтягивая иглу до тех пор, пока плотность опухоли по данным визуализационных методов контроля не станет однородной. Этанол проникает в ткань опухоли и вызывает дегидратацию клеток и денатурацию белков, что приводит к развитию микрососудистого тромбоза, опухолевой ишемии и, в конечном счете, некроза ткани [61–64].

Преимуществами химической абляции являются ее относительная безопасность, простота выполнения и низкая стоимость по сравнению с другими методами локального воздействия [65].

Данный метод может применяться в тех случаях, когда выполнение термических методов абляции опухолевого очага невозможно или сопряжено с высоким риском развития осложнений: расположение на расстоянии менее 1 см от желчных протоков, стенки желудка или кишки, почки, среди крупных сосудов печени, а также при подкапсульном расположении или экстраорганном росте опухоли [63, 66].

Однако данная методика ограничивается размерами опухолевых очагов и зачастую требует выполнения множества сеансов (12 и более) по причине снижения диффузионной способности препарата за счет наличия внутриопухолевых соединительнотканных перегородок [67].

Выполнение химической абляции, как и всех миниинвазивных методов локального воздействия, может сопровождаться развитием различных нежелательных явлений. По данным A. Dettmer и соавт., развитие осложнений химической абляции гепатоцеллюлярного рака отмечено в 25,7% случаев, среди которых 16,8% авторы отнесли к легким (асцит, плевральный выпот, отек голени), 8,9% — тяжелым (сегментарный инфаркт и очаговый некроз печени, абсцесс печени, тромбоэмболия легочной артерии, внутрипеченочное и внутрибрюшное кровотечения, тромбоз воротной и верхней брыжеечной вены, панкреатит, холецистит, холангит) [68]. Частота развития имплантационных метастазов после данного вида абляции достигает 2% [69].

Эффективность химической абляции метастазов колоректального рака в печени остается неясной в связи с их частой скиррозной структурой, в результате чего препарат имеет тенденцию к распространению в окружающей более «мягкой» паренхиме печени. Гепатоцеллюлярный рак печени же в основном развивается на фоне цирротически измененной паренхимы, что позволяет получить лучший местный эффект химической абляции [70].

Метод химической абляции в основном может быть использован для местного лечения нерезектабельного гепатоцеллюлярного рака размерами до 3 см. Признаки полной абляции по данным КТ или МРТ с контрастированием в данной ситуации наблюдаются в 80–100% случаев, частота местных рецидивов за двухлетний период наблюдения составляет 11–45%, общая 1-, 3-, 5-летняя выживаемость больных достигает 98%, 81,6%, 60,3% соответственно [71].

Рядом авторов отмечено повышение эффективности локальной терапии гепатоцеллюлярного рака при сочетании двух вариантов абляции — химической и радиочастотной, что связано с увеличением объема коагуляционного некроза за счет уменьшения эффекта теплоотведения кровеносных сосудов под действием этанола. По данным Y.J. Zhang, у пациентов с первичным опухолевым поражением печени размерами 3,1–5,0 см показатели 5-летней общей выживаемости после проведения сочетанной абляции (РЧА + этанол) составили 49,3%, после проведения только РЧА — 35,9% (p = 0,04). Развитие местного рецидива в группе сочетанной абля-

ции было отмечено в 6,7% случаев, в группе РЧА — у 20,9% больных (p = 0,012) [72].

Также продемонстрированы возможность и целесообразность проведения химической абляции у больных, ожидающих выполнения трансплантации печени [73].

Необратимая электропорация

Необратимая электропорация (irreversible electroporation, IRE) — методика нетермической локальной деструкции злокачественных новообразований, в основе которой лежит процесс дестабилизации электрического потенциала клеточной мембраны под действием высокоинтенсивных (1000–3000 В/см) электрических импульсов длительностью 20–100 мс, что ведет к необратимому повышению ее проницаемости (образованию микропор) для ионов и макромолекул. Гибель клетки происходит в результате осмотического «шока» и запуска механизмов апоптоза [74]. Данные явления развиваются только в структуре липидного бислоя клетки и не характерны для тканей, богатых коллагеновыми и эластиновыми фиброзными элементами, что в сочетании с наличием четкой и легко контролируемой зоны воздействия делает методику необратимой электропорации наиболее безопасной и деликатной [75].

В настоящее время IRE проводят с использованием лечебной системы, состоящей из генератора электрических импульсов, монополярных зондов (в зависимости от размера целевой области может использоваться от 2 до 6) и аппарата для синхронизации работы системы с сердечной деятельностью пациента (применяется для профилактики нарушений ритма сердца во время процедуры) [76]. Процедуру больным проводят под наркозом, с использованием глубокой миорелаксации. Специфическими противопоказаниями для IRE являются: наличие кардиостимулятора, нарушения ритма сердца, наличие в организме металлических конструкций.

Многими авторами достоверно установлена безопасность проведения необратимой электропорации опухолевых новообразований печени для структур глиссоновой триады, находящихся как в толще опухоли, так и в непосредственном контакте с ней. Патологические изменения кровеносных сосудов после процедуры IRE отмечаются в 3–9,9% случаев (стеноз и тромбоз), желчных протоков — до 14,5% (стеноз и дилатация) [77, 78].

Частота развития осложнений необратимой электропорации опухолевых образований печени, по данным разных авторов, составляет 8–29%. Среди них описывают боль в животе, абсцессы и гематомы печени, тромбоз воротной вены, внутрибрюшинное и внутриплевральное кровотечение, пневмоторакс, реактивный плевральный выпот, асцит, лейкоцитоз, холангит, нарушение проходимости билиарного стента, транзиторную почечную и печеночную недостаточность, инфаркт миокарда, нарушение ритма сердца [79, 80].

По данным литературы, технический успех IRE у больных злокачественными новообразованиями печени размерами 1,0–6,1 см достигается в 83–100% случаев, полный ответ опухоли по данным КТ или МРТ с контрастированием — в 72–100% случаев, патоморфологический — в 83%, частота развития местного рецидива заболевания после IRE за 6-месячный период наблюдения находится в диапазоне от 13,6–25%. Медиана выживаемости пациентов с вторичными опухолями печени составляет 19,9 мес, больных первичным раком — 26,8 мес. Годичная безрецидивная выживаемость больных с первичными и вторичными опухолями печени составляет 59,5–74,8%. Все авторы отмечают отсутствие связанных с лечением смертей больных [81–83].

Стереотаксическая лучевая терапия

Стереотаксическая лучевая терапия (Stereotactic body radiotherapy, SBRT) — дистанционная лучевая терапия, проводимая под стереотаксической навигацией, при которой к опухолевому очагу подводится высокая доза ионизирующего излучения за малое количество фракций. Под действием ионизирующего излучения в клетках опухоли развиваются радиационно-химические реакции, приводящие к нарушению внутриклеточных метаболических процессов и ее гибели.

SBRT применяют у больных нерезектабельными первичными или вторичными злокачественными опухолевыми образованиями печени (размеры очагов — до 6 см, количество — до 5 включительно) в случае невозможности выполнения других вариантов локального воздействия (наличие тяжелой сопутствующей соматической патологии, высокий риск развития осложнений проведения наркоза и выполнения миниинвазивных доступов, отсутствие акустического «окна» для осуществления ультразвуковой абляции). Дозы облучения составляют 22–75 Гр за 1–6 фракций [84].

Среди осложнений данного вида лучевого лечения опухолевых очагов печени отмечают развитие общих лучевых реакций: усталость, головная боль, головокружение, снижение или извращение аппетита, сухость во рту или гиперсаливация, тошнота, рвота, диарея, снижение числа нейтрофилов, лейкоцитов, тромбоцитов. Также возможны местные лучевые повреждения: боли в животе, повышение уровня печеночных ферментов, билирубина сы-

воротки крови, гипоальбуминемия, печеночная энцефалопатия, асцит, желудочно-кишечная токсичность, дерматит, дилатация внутрипеченочных желчных протоков, желудочно-кишечное кровотечение, лучевой пневмонит, радиоиндуцированная болезнь печени. Показано, что нежелательные явления 3 и более степени отмечены у больных первичным раком печени на фоне цирроза класса B по Child–Turcotte–Pugh чаще, чем у пациентов с циррозом печени класса A (p = 0,0127) [85–87].

Проведение стереотаксической лучевой терапии первичного рака печени позволяет достичь 3-летней общей выживаемости в диапазоне от 53 до 74,4%, а 3-летней выживаемости без локального прогрессирования — 58–92% [88].

По результатам Tae Hyun Kim и соавт., полный ответ опухоли по данным инструментального обследования после проведения SBRT у больных гепатоцеллюлярным раком наблюдается в 93% случаев. Показатели 3-летней общей и безрецидивной выживаемости, а также 3-летней выживаемости без локального прогрессирования данных больных были достоверно выше по сравнению с пациентами, у которых полный ответ опухоли на лечение получен не был (81,1% против 0%, p < 0,001; 28,3% против 0%, p = 0,046; 95,5% против 0%, p < 0,001 соответственно) [89].

Проведение стереотаксической лучевой терапии вторичных злокачественных новообразований печени позволяет достигать 3-летнего локального контроля заболевания в диапазоне 66–81%. Медиана выживаемости больных с печеночными метастазами колоректального рака составляет 27–43 мес, а 3-летняя общая выживаемость — 48–65% [90].

В 2018 г. A. Mahadevan и соавт. провели ретроспективный анализ эффективности и безопасности применения стереотаксической лучевой терапии у 427 пациентов с 568 метастазами в печени опухолей различных органов. SBRT была проведена на 381 очаг, средний объем опухоли составил 40 см^3, средняя суммарная очаговая доза излучения — 45 Гр (12–60 Гр) за 3 фракции.

Медиана общей выживаемости больных составила 22 мес и была достоверно выше у пациентов с печеночными метастазами опухоли толстой кишки (27 мес), молочной железы (21 мес) и женских половых органов (25 мес) по сравнению с аналогичным показателем у больным с вторичными очагами рака легкого (10 мес) и поджелудочной железы (6 мес) (p < 0,0001). Годичная общая выживаемость больных с вторичными опухолевыми очагами колоректального рака, молочной железы, органов женской половой системы, легкого и поджелудочной железы составила 76,4%, 66,4%, 81,3%, 50% и 18% соответственно. Общая выживаемость пациентов с метастазами в печени объемом до 40 см^3 достигла 25 мес против 15 мес у пациентов с очагами объемом 40 см^3 и более (p = 0,0014). Медиана продолжительности локального контроля составила 51 мес, при этом у больных с опухолями объемом до 40 см^3 данный показатель составил 52 мес, что достоверно выше, чем у пациентов с печеночными метастазами объемом 40 см^3 и более (39 мес, p < 0,0001) [91].

ЗАКЛЮЧЕНИЕ

В настоящее время 75–90% больных злокачественными новообразованиями печени по какой-либо причине не могут быть прооперированы, а результаты системной и поддерживающей терапии данных пациентов являются неудовлетворительными. Для локальной деструкции метастатических и первичных опухолей печени у неоперабельных пациентов разработаны и применяются различные методы абляции, позволяющие увеличить продолжительность жизни пациентов.

Анализ мировой литературы показывает, что эффективность всех методов локального воздействия зависит от размера и локализации опухолевого очага. Абляционные методики имеют максимальную эффективность (в ряде случаев аналогичную хирургическому вмешательству) при воздействии на ранние формы первичного рака или вторичные опухолевые образования печени в случае наличия солитарного узла максимальными размерами до 5 см либо 3 и менее очагов размерами до 3 см. Эффективность локальной деструкции опухолевых образований печени большего диаметра повышается за счет проведения абляции вторым этапом после выполнения химиоэмболизации печеночной артерии либо путем сочетания различных методик локального воздействия.

Частота развития осложнений абляционных методов воздействия у пациентов со злокачественными новообразованиями печени находится в диапазоне от 4,0 до 35%. Тридцатидневная смертность больных после проведения локальной деструкции различными методами составляет 0–2,3%.

Применение в медицинской практике различных современных методов абляции солидных первичных и вторичных опухолей печени позволяет расширить возможности лечения онкологических больных и демонстрирует значительное улучшение отдаленных результатов противоопухолевого лечения.

Список литературы/References

1. Злокачественные новообразования в России в 2015 году (заболеваемость и смертность). Под ред. Каприна А. Д., Старинского В. В., Петровой Г. В. М.: МНИОИ им. П. А. Герцена — филиал ФГБУ «НМИРЦ» Минздрава России; 2017, 250 с./Malignant neoplasms in Russia in 2015 (morbidity and mortality). Edited by Kaprin A. D., Starinsky V. V., Petrova G. V. Moscow: P. Hertsen Moscow Oncology Research Institute — Branch of the National Medical Radiology Research Centre of the Ministry of Health of the Russian Federation; 2017, p. 250 (In Russian).
2. Состояние онкологической помощи населению России в 2017 году. Под ред. Каприна А. Д., Старинского В. В., Петровой Г. В. М.: МНИОИ им. П. А. Герцена — филиал ФГБУ «НМИЦ радиологии» Минздрава России; 2018, 236 с./The state of cancer care in Russia in 2017. Edited by Kaprin A. D., Starinsky V. V., Petrova G. V. Moscow: P. Hertsen Moscow Oncology Research Institute — Branch of the National Medical Radiology Research Centre of the Ministry of Health of the Russian Federation; 2018, p. 236 (In Russian).
3. Лунев С. В., Сельчук В. Ю., Чистяков С. С. Современные подходы к хирургическому лечению опухолей печени. Русский медицинский журнал. 2011;2:44–47./Lunev SV, Selchuk VYu, Chistyakov SS. Modern approaches to surgical treatment of liver tumors. Russian Medical Journal. 2011;2:44–47. (In Russian).
4. Hackl C, Neumann P, Gerken M, Loss M, Klinkhammer-Schalke M, Schlitt HJ. Treatment of colorectal liver metastases in Germany: A ten-year population-based analysis of 5772 cases of primary colorectal adenocarcinoma. BMC Cancer. 2014 Nov 4;14:810. DOI: 10.1186/1471–2407–14–810
5. de Haas RJ, Wicherts DA, Flores E, Ducreux M, Lévi F, Paule B, et al. Tumor Marker Evolution: Comparison with Imaging for Assessment of Response to Chemotherapy in Patients with Colorectal Liver Metastases. Ann Surg Oncol. 2010 Apr;17 (4):1010–23. DOI: 10.1245/s10434–009–0887–5.
6. Вишневский В. А., Ефанов М. Г., Икрамов Р. З., Чжао А. В. Опухоли печени: диагностика и хирургическое лечение. Доказательная гастроэнтерология. 2013;2:38–47./Vishnevsky VA, Efanov MG, Ikramov RZ, Zhao AV. Hepatic tumours: diagnostics and surgical treatment. Russian Journal of Evidence-Based Gastroenterology (Dokazatel'naya gastroenterologiya). 2013;2:38–47. (In Russian).
7. Fattovich G, Stroffolini T, Zagni I, Donato F. Hepatocellular carcinoma in cirrhosis: incidence and risk factors. Gastroenterology. Gastroenterology. 2004 Nov;127 (5 Suppl 1): S35–50.
8. Llovet JM, Ricci S, Mazzaferro V, Hilgard P, Gane E, Blanc JF, et al. Sorafenib in advanced hepatocellular carcinoma. N Engl J Med. 2008 Jul 24;359 (4):378–90. DOI: 10.1056/NEJMoa0708857
9. Labib PL, Davidson BR, Sharma RA, Pereira SP. Locoregional therapies in cholangiocarcinoma. Hepat Oncol. 2017 Oct;4 (4):99–109. DOI: 10.2217/hep-2017–0014
10. Hansen PD, Cassera MA, Wolf RF. Ablative technologies for hepatocellular, cholangiocarcinoma, and metastatic colorectal cancer of the liver. Surg Oncol Clin N Am. 2015 Jan;24 (1):97–119. DOI: 10.1016/j.soc.2014.09.003.
11. Knavel EM, Brace CL. Tumor ablation: common modalities and general practices. Tech Vasc Interv Radiol. 2013 Dec;16 (4):192–200. DOI: 10.1053/j.tvir.2013.08.002.
12. Napoletano C, Taurino F, Biffoni M, De Majo A, Coscarella G, Bellati F, et al. RFA strongly modulates the immune system and anti-tumor immune responses in metastatic liver patients. Int J Oncol. 2008 Feb;32 (2):481–90.
13. Reuter NP, Woodall CE, Scoggins CR, McMasters KM, Martin RC. Radiofrequency ablation vs. resection for hepatic colorectal metastasis: therapeutically equivalent? J Gastrointest Surg. 2009 Mar;13 (3):486–91. DOI: 10.1007/s11605–008–0727–0.
14. Agcaoglu O, Aliyev S, Karabulut K, El-Gazzaz G, Aucejo F, Pelley R, et al. Complementary use of resection and radiofrequency ablation for the treatment of colorectal liver metastases: an analysis of 395 patients. World J Surg. 2013 Jun;37 (6):1333–9. DOI: 10.1007/s00268–013–1981–1
15. Razafindratsira T, Isamber M, Evrard S. Complications of intraoperative radiofrequency ablation of liver metastases. HPB. 2011;13:15–23. https://doi.org/10.1111/j.1477–2574.2010.00243.x
16. Berber E, Siperstein A. Local recurrence after laparoscopic radiofrequency ablation of liver tumors: an analysis of 1032 tumors. Ann Surg Oncol. 2008 Oct;15 (10):2757–64. DOI: 10.1245/s10434–008–0043–7
17. Nielsen K, van Tilborg AA, Meijerink MR, Macintosh MO, Zonderhuis BM, de Lange ES, et al. Incidence and treatment of local site recurrences following RFA of colorectal liver metastases. World J Surg. 2013 Jun;37 (6):1340–7. DOI: 10.1007/s00268–013–1997–6.
18. Van Tilborg AA, Meijerink MR, Sietses C, Van Waesberghe JH, Mackintosh MO, Meijer S, et al. Long term results of radiofrequency ablation for unresectable colorectal liver metastases: a potentially curative intervention. Br J Radiol. 2011 Jun;84 (1002):556–65. DOI: 10.1259/bjr/78268814.
19. Kim KH, Yoon YS, Yu CS, Kim TW, Kim HJ, Kim PN, et al. Comparative analysis of radiofrequency ablation and surgical resection for colorectal liver metastases. J Korean Surg Soc. 2011 Jul;81 (1):25–34. DOI: 10.4174/jkss.2011.81.1.25
20. Ruers T, Punt C, Van Coevorden F, Pierie JP, Borel-Rinkes I, Ledermann JA, et al. Radiofrequency ablation combined with systemic treatment versus systemic treatment alone in patients with non-resectable colorectal liver metastases: a randomized EORTC Intergroup phase II study (EORTC 40004). Ann Oncol. 2012 Oct;23 (10):2619–26. DOI: 10.1093/annonc/mds053
21. Ruers T, Van Coevorden F, Punt CJ, Pierie JE, Borel-Rinkes I, Ledermann JA, et al. Local Treatment of Unresectable Colorectal Liver Metastases: Results of a Randomized Phase II Trial. J Natl Cancer Inst. 2017 Sep 1;109 (9). DOI: 10.1093/jnci/djx015.
22. Kim YS, Lim HK, Rhim H, Lee MW, Choi D, Lee WJ, et al. Ten-year outcomes of percutaneous radiofrequency ablation as first-line therapy of early hepatocellular carcinoma: analysis of prognostic factors. J Hepatol. 2013 Jan;58 (1):89–97. DOI: 10.1016/j.jhep.2012.09.020
23. Pompili M, Mirante VG, Rondinara G, Fassati LR, Piscaglia F, Agnes S, et al. Percutaneous ablation procedures in cirrhotic patients with hepatocellular carcinoma submitted to liver transplantation: Assessment of efficacy at explant analysis and of safety for tumor recurrence. Liver Transpl. 2005 Sep;11 (9):1117–26. DOI: 10.1002/lt.20469
24. Brillet PY, Paradis V, Brancatelli G, Rangheard AS, Consigny Y, Plessier A, et al. Percutaneous radiofrequency ablation for hepatocellular carcinoma before liver transplantation: a prospective study with histopathologic comparison. AJR Am J Roentgenol.

2006 May;186 (5 Suppl): S296–305. DOI: 10.2214/AJR.04.1927
25. Sun Y, Cheng Z, Dong L, Zhang G, Wang Y, Liang P. Comparison of temperature curve and ablation zone between 915-and 2450-MHz cooled-shaft microwave antenna: results in ex vivo porcine livers. Eur J Radiol. 2012 Mar;81 (3):553–7. DOI: 10.1016/j.ejrad.2011.02.013.
26. Shady W, Petre EN, Do KG, Gonen M, Yarmohammadi H, Brown KT, et al. Percutaneous Microwave versus Radiofrequency Ablation of Colorectal Liver Metastases: Ablation with Clear Margins (A0) Provides the Best Local Tumor Control. J Vasc Interv Radiol. 2018 Feb;29 (2):268–275.e1. DOI: 10.1016/j.jvir.2017.08.021.
27. Song P, Sheng L, Sun Y, An Y, Guo Y, Zhang Y. The clinical utility and outcomes of microwave ablation for colorectal cancer liver metastases. Oncotarget. 2017 Feb 9;8 (31):51792–51799. DOI: 10.18632/oncotarget.15244.
28. Zhou F, Yu X, Liang P, Han Z, Cheng Z, Yu J, et al. Does primary tumor location impact the prognosis of colorectal liver metastases patients after microwave ablation? — Lessons from 10 years' experience. Oncotarget. 2017 Jun 28;8 (59):100791–100800. DOI: 10.18632/oncotarget.18764.
29. Livraghi T, Meloni F, Solbiati L, Zanus G, Noto A, Goletti O, et al. Complications of microwave ablation for liver tumors: results of a multicenter study. Cardiovasc Intervent Radiol. 2012 Aug;35 (4):868–74. DOI: 10.1007/s00270–011–0241–8
30. Shibata T, Niinobu T, Ogata N, Takami M. Microwave coagulation therapy for multiple hepatic metastases from colorectal carcinoma. Cancer. 2000 Jul 15;89 (2):276–84.
31. Alexander ES, Wolf FJ, Machan JT, Charpentier KP, Beland MD, Iannuccilli JD, et al. Microwave ablation of focal hepatic malignancies regardless of size: A 9-year retrospective study of 64 patients. Eur J Radiol. 2015 Jun;84 (6):1083–90. DOI: 10.1016/j.ejrad.2015.02.027
32. Huo YR, Eslick GD. Microwave ablation compared to radiofrequency ablation for hepatic lesions: a meta-analysis. J Vasc Interv Radiol. 2015 Aug;26 (8):1139–1146.e2. DOI: 10.1016/j.jvir.2015.04.004.
33. Eng OS, Tsang AT, Moore D, Chen C, Narayanan S, Gannon CJ, et al. Outcomes of microwave ablation for colorectal cancer liver metastases: a single center experience. J Surg Oncol. 2015 Mar 15;111 (4):410–3. DOI: 10.1002/jso.23849.
34. Sun AX, Cheng ZL, Wu PP, Sheng YH, Qu XJ, Lu W, et al. Clinical outcome of medium-sized hepatocellular carcinoma treated with microwave ablation. World J Gastroenterol. 2015 Mar 14;21 (10):2997–3004. DOI: 10.3748/wjg.v21.i10.2997.
35. Ginsburg M, Zivin SP, Wroblewski K, Doshi T, Vasnani RJ, Van Ha TG. Comparison of Combination Therapies in the Management of Hepatocellular Carcinoma: Transarterial Chemoembolization with Radiofrequency Ablation versus Microwave Ablation. J Vasc Interv Radiol. 2015 Mar;26 (3):330–41. DOI: 10.1016/j.jvir.2014.10.047.
36. van den Bijgaart RJ, Eikelenboom DC, Hoogenboom M, Fütterer JJ, den Brok MH, Adema GJ. Thermal and mechanical high-intensity focused ultrasound: perspectives on tumor ablation, immune effects and combination strategies. Cancer Immunol Immunother. 2017 Feb;66 (2):247–258. DOI: 10.1007/s00262–016–1891–9.
37. Dupré A, Melodelima D, Pérol D, Chen Y, Vincenot J, Chapelon JY, Rivoire M. First Clinical Experience of Intra-Operative High Intensity Focused Ultrasound in Patients with Colorectal Liver Metastases: A Phase I–IIa Study. PLoS One. 2015 Feb 26;10 (2): e0118212. DOI: 10.1371/journal.pone.0118212.
38. Mearini L. High intensity focused ultrasound, liver disease and bridging therapy. World J Gastroenterol. 2013 Nov 21;19 (43):7494–9. DOI: 10.3748/wjg.v19.i43.7494.
39. Li JJ, Gu MF, Luo GY, Liu LZ, Zhang R, Xu GL. Complications of high intensity focused ultrasound for patients with hepatocellular carcinoma. Technol Cancer Res Treat. 2009 Jun;8 (3):217–24. DOI: 10.1177/153303460900800306
40. Xu G, Luo G, He L, Li J, Shan H, Zhang R, Li Y, et al. Follow-up of high-intensity focused ultrasound treatment for patients with hepatocellular carcinoma. Ultrasound Med Biol. 2011 Dec;37 (12):1993–9. DOI: 10.1016/j.ultrasmedbio.2011.08.011
41. Ng KK, Poon RT, Chan SC, Chok KS, Cheung TT, Tung H, Chu F, et al. High-intensity focused ultrasound for hepatocellular carcinoma. Ann Surg. 2011 May;253 (5):981–7. DOI: 10.1097/SLA.0b013e3182128a8b.
42. Cheung TT, Fan ST, Chu FS, Jenkins CR, Chok KS, Tsang SH, et al. Survival analysis of high-intensity focused ultrasound ablation in patients with small hepatocellular carcinoma. HPB (Oxford). 2013 Aug;15 (8):567–73. DOI: 10.1111/hpb.12025.
43. Wu F, Wang ZB, Chen WZ, Zou JZ, Bai J, Zhu H, et al. Advanced hepatocellular carcinoma: treatment with high intensity focused ultrasound ablation combined with transcatheter arterial embolization. Radiology. 2005 May;235 (2):659–67. DOI: 10.1148/radiol.2352030916
44. Vogl TJ, Farshid P, Naguib NN, Darvishi A, Bazrafshan B, Mbalisike E, et al. Thermal ablation of liver metastases from colorectal cancer: radiofrequency, microwave and laser ablation therapies. Radiol Med. 2014 Jul;119 (7):451–61. DOI: 10.1007/s11547–014–0415-y
45. Di Costanzo GG, D'Adamo G, Tortora R, Zanfardino F, Mattera S, Francica G, Pacella CM. A novel needle guide system to perform percutaneous laser ablation of liver tumors using the multifiber technique. Acta Radiol. 2013 Oct;54 (8):876–81. DOI: 10.1177/0284185113489825.
46. Tombesi P, Di Vece F, Sartori S. Laser ablation for hepatic metastases from neuroendocrine tumors. AJR Am J Roentgenol. 2015 Jun;204 (6): W732. DOI: 10.2214/AJR.14.14242.
47. Facciorusso A, Serviddio G, Muscatiello N. Local ablative treatments for hepatocellular carcinoma: An updated review. World J Gastrointest Pharmacol Ther. 2016 Nov 6;7 (4):477–489. DOI: 10.4292/wjgpt.v7.i4.477
48. Yu H, Burke CT. Comparison of Percutaneous Ablation Technologies in the Treatment of Malignant Liver Tumors. Semin Intervent Radiol. 2014 Jun;31 (2):129–37. DOI: 10.1055/s-0034–1373788.
49. Eichler K, Zangos S, Gruber-Rouh T, Vogl TJ, Mack MG. Magnetic resonance-guided laser-induced thermotherapy in patients with oligonodular hepatocellular carcinoma: long-term results over a 15-year period. J Clin Gastroenterol. 2012 Oct;46 (9):796–801. DOI: 10.1097/MCG.0b013e3182641806
50. Sartori S, Di Vece F, Ermili F, Tombesi P. Laser ablation of liver tumors: An ancillary technique, or an alternative to radiofrequency and microwave? World J Radiol. 2017 Mar 28;9 (3):91–96. doi: 10.4329/wjr.v9.i3.91.
51. Di Costanzo GG, Tortora R, D'Adamo G, De Luca M, Lampasi F, Addario L, et al. Radiofrequency ablation versus laser ablation for the treatment of small hepatocellular carcinoma in cirrhosis: a randomized trial. J Gastroenterol Hepatol. 2015 Mar;30 (3):559–65. DOI: 10.1111/jgh.12791.
52. Qu J, Gao X, Chen Y, Zhou L, Wu Y, Feng Y, et al. Outcomes of ultrasound-guided percutaneous argon-helium cryoabla-

tion of hepatocellular carcinoma. J Hepatobiliary Pancreat Sci. 2012 Nov;19 (6):674–84. DOI: 10.1007/s00534–011–0490–6.
53. Glazer DI, Tatli S, Shyn PB, Vangel MG, Tuncali K, Silverman SG. Percutaneous Image-Guided Cryoablation of Hepatic Tumors: Single-Center Experience With Intermediate to Long-Term Outcomes. AJR Am J Roentgenol. 2017 Dec;209 (6):1381–1389. DOI: 10.2214/AJR.16.17582
54. Kemeny N. The management of resectable and unresectable liver metastases from colorectal cancer. Curr Opin Oncol. 2010 Jul;22 (4):364–73. DOI: 10.1097/CCO.0b013e32833a6c8a
55. Wu B, Xiao YY, Zhang X, Zhang AL, Li HJ, Gao DF. Magnetic resonance imaging-guided percutaneous cryoablation of hepatocellular carcinoma in special regions. Hepatobiliary Pancreat Dis Int. 2010 Aug;9 (4):384–92.
56. Rong G, Bai W, Dong Z, Wang C, Lu Y, Zeng Z, et al. Long-Term Outcomes of Percutaneous Cryoablation for Patients with Hepatocellular Carcinoma within Milan Criteria. PLoS One. 2015 Apr 7;10 (4): e0123065. DOI: 10.1371/journal.pone.0123065
57. Xu K-C, Niu L-Z, He W-B, Hu Y-Z, Zuo J-S. Percutaneous cryosurgery for the treatment of hepatic colorectal metastases. World J Gastroenterol. 2008 Mar 7;14 (9):1430–6.
58. Shimizu T, Sakuhara Y, Abo D, Hasegawa Y, Kodama Y, Endo H, et al. Outcome of MR-guided percutaneous cryoablation for hepatocellular carcinoma. J Hepatobiliary Pancreat Surg. 2009;16:816–823. https://doi.org/10.1007/s00534–009–0124–4
59. Bageacu S, Kaczmarek D, Lacroix M, Dubois J, Forest J, Porcheron J. Cryosurgery for resectable and unresectable hepatic metastases from colorectal cancer. Eur J Surg Oncol. 2007 Jun;33 (5):590–6. DOI: 10.1016/j.ejso.2007.01.003
60. Xu K-C, Niu L-Z, Zhou Q, Hu Y-Z, Guo D-H, Liu Z-P, et al. Sequential use of transarterial chemoembolization and percutaneous cryosurgery for hepatocellular carcinoma. World J Gastroenterol. 2009 Aug 7;15 (29):3664–9.
61. McCarley JR, Soulen MC. Percutaneous ablation of hepatic tumors. Semin Intervent Radiol. 2010 Sep;27 (3):255–60. DOI: 10.1055/s-0030–1261783.
62. Mahnken AH, Bruners P, Gunther RW. Local ablative therapies in HCC: percutaneous ethanol injection and radiofrequency ablation. Dig Dis. 2009;27 (2):148–56. DOI: 10.1159/000218347.
63. Kwon JH. Is percutaneous ethanol injection therapy still effective for hepatocellular carcinoma in the era of radiofrequency ablation? Gut Liver. 2010 Sep;4 Suppl 1: S105–12. DOI: 10.5009/gnl.2010.4.S1.S105
64. Jansen MC, van Hillegersberg R, Chamuleau RA, van Delden OM, Gouma DJ, van Gulik TM. Outcome of regional and local ablative therapies for hepatocellular carcinoma: a collective review. Eur J Surg Oncol. 2005 May;31 (4):331–47. DOI: 10.1016/j.ejso.2004.10.011
65. Giorgio A, Di Sarno A, De Stefano G, Scognamiglio U, Farella N, Mariniello A, et al. Percutaneous radiofrequency ablation of hepatocellular carcinoma compared to percutaneous ethanol injection in treatment of cirrhotic patients: an Italian randomized controlled trial. Anticancer Res. 2011 Jun;31 (6):2291–5.
66. Ansari D, Andersson R. Radiofrequency ablation or percutaneous ethanol injection for the treatment of liver tumors. World J Gastroenterol. 2012 Mar 14;18 (10):1003–8. DOI: 10.3748/wjg.v18.i10.1003
67. Ebara M, Okabe S, Kita K, Sugiura N, Fukuda H, Yoshikawa M, et al. Percutaneous ethanol injection for small hepatocellular carcinoma: therapeutic efficacy based on 20-year observation. J Hepatol. 2005 Sep;43 (3):458–64. DOI: 10.1016/j.jhep.2005.03.033
68. Dettmer A, Kirchhoff TD, Gebel M, Zender L, Malek NP, Panning B, et al. Combination of repeated single-session percutaneous ethanol injection and transarterial chemoembolisation compared to repeated single-session percutaneous ethanol injection in patients with non-resectable hepatocellular carcinoma. World J Gastroenterol. 2006 Jun 21;12 (23):3707–15.
69. Livraghi T, Lazzaroni S, Meloni F, Solbiati L. Risk of tumour seeding after percutaneous radiofrequency ablation for hepatocellular carcinoma. Br J Surg. 2005 Jul;92 (7):856–8. DOI: 10.1002/bjs.4986
70. Lau WY, Leung TW, Yu SC, Ho SK. Percutaneous local ablative therapy for hepatocellular carcinoma: a review and look into the future. Ann Surg. 2003 Feb;237 (2):171–9. DOI: 10.1097/01.SLA.0000048443.71734.BF
71. Lin SM, Lin CJ, Lin CC, Hsu CW, Chen YC. Randomised controlled trial comparing percutaneous radiofrequency thermal ablation, percutaneous ethanol injection, and percutaneous acetic acid injection to treat hepatocellular carcinoma of 3 cm or less. Gut. 2005 Aug;54 (8):1151–6. DOI: 10.1136/gut.2004.045203
72. Zhang YJ, Liang HH, Chen MS, Guo RP, Li JQ, Zheng Y, et al. Hepatocellular carcinoma treated with radiofrequency ablation with or without ethanol injection: a prospective randomized trial. Radiology. 2007 Aug;244 (2):599–607. DOI: 10.1148/radiol.2442060826
73. Branco F, Brú C, Vilana R, Bianchi L, Alves de Mattos A. Percutaneous ethanol injection before liver transplantation in the hepatocellular carcinoma. Ann Hepatol. 2009 Jul-Sep;8 (3):220–7.
74. Zimmerman A, Grand D, Charpentier KP. Irreversible electroporation of hepatocellular carcinoma: patient selection and perspectives. J Hepatocell Carcinoma. 2017 Mar 13;4:49–58. DOI: 10.2147/JHC.S129063.
75. Qasrawi R, Silve L, Burdı´o F, Abdeen Z, Ivorra A. Anatomically Realistic Simulations of Liver Ablation by Irreversible Electroporation: Impact of Blood Vessels on Ablation Volumes and Undertreatment. Technol Cancer Res Treat. 2017 Jan 1:1533034616687477. DOI: 10.1177/1533034616687477.
76. Ruarus AH, Vroomen LGPH, Puijk RS, Scheffer HJ, Zonderhuis BM, Kazemier G, et al. Irreversible Electroporation in Hepatopancreaticobiliary Tumours. Can Assoc Radiol J. 2018 Feb;69 (1):38–50. DOI: 10.1016/j.carj.2017.10.005.
77. Dollinger M, Müller-Wille R, Zeman F, Haimerl M, Niessen C, Beyer LP, et al.. Irreversible electroporation of malignant hepatic tumors — alterations in venous structures at subacute follow-up and evolution at mid-term follow-up. PLoS One. 2015 Aug 13;10 (8): e0135773. DOI: 10.1371/journal.pone.0135773.
78. Dollinger M, Zeman F, Niessen C, Lang SA, Beyer LP, Müller M, et al. Bile duct injury after irreversible electroporation of hepatic malignancies: evaluation of MR imaging findings and laboratory values. J Vasc Interv Radiol. 2016 Jan;27 (1):96–103. DOI: 10.1016/j.jvir.2015.10.002
79. Niessen C, Beyer LP, Pregler B, Dollinger M, Trabold B, Schlitt≈HJ, et al. Percutaneous ablation of hepatic tumors using irreversible electroporation: a prospective safety and midterm efficacy study in 34 patients. J Vasc Interv Radiol. 2016 Apr;27 (4):480–6. DOI: 10.1016/j.jvir.2015.12.025
80. Bhutiani N, Philips P, Scoggins CR, McMasters KM, Potts MH, Martin RCG. Evaluation of tolerability and efficacy of irreversible electroporation (IRE) in treatment of Child-Pugh B (7/8) hepato-

cellular carcinoma (HCC). HPB (Oxford). 2016 Jul;18 (7):593–9. DOI: 10.1016/j.hpb.2016.03.609

81. Donadon M, Solbiati L, Dawson L, Barry A, Sapisochin G, Greig PD, et al. Hepatocellular Carcinoma: The Role of Interventional Oncology. Liver Cancer. 2016 Nov;6 (1):34–43. DOI: 10.1159/000449346

82. Lyu T, Wang X, Su Z, Shangguan J, Sun C, Figini M, et al. Irreversible electroporation in primary and metastatic hepatic malignancies. A review. Medicine (Baltimore). 2017 Apr;96 (17): e6386. DOI: 10.1097/MD.0000000000006386.

83. Niessen C, Thumann S, Beyer L, Pregler B, Kramer J, Lang S, et al. Percutaneous Irreversible electroporation: Long-term survival analysis of 71 patients with inoperable malignant hepatic tumors. Sci Rep. 2017 Mar 7;7:43687. DOI: 10.1038/srep43687

84. Scorsetti M, Comito T, Tozzi A, Navarria P, Fogliata A, Clerici E, et al. Final results of a phase II trial for stereotactic body radiation therapy for patients with inoperable liver metastases from colorectal cancer. J Cancer Res Clin Oncol. 2015 Mar;141 (3):543–53. doi: 10.1007/s00432–014–1833-x

85. Mutsaers A, Greenspoon J, Walker-Dilks C, Swaminath A. Systematic review of patient reported quality of life following stereotactic ablative radiotherapy for primary and metastatic liver cancer. Radiat Oncol. 2017 Jun 29;12 (1):110. DOI: 10.1186/s13014–017–0818–8.

86. Liu X, Song Y, Liang P, Su T, Zhang H, Zhao X, et al. Analysis of the factors affecting the safety of robotic stereotactic body radiation therapy for hepatocellular carcinoma patients. Onco Targets Ther. 2017 Nov 6;10:5289–5295. DOI: 10.2147/OTT.S142025.

87. Moore A, Cohen-Naftaly M, Tobar A, Kundel Y, Benjaminov O, Braun M, et al. Stereotactic body radiation therapy (SBRT) for definitive treatment and as a bridge to liver transplantation in early stage inoperable Hepatocellular carcinoma. Radiat Oncol. 2017 Oct 19;12 (1):163. DOI: 10.1186/s13014–017–0899–4

88. Деньгина Н. В., Мозерова Е. Я. Стереотаксическая лучевая терапия и локальная гипертермия в лечении опухолей различных локализаций. Практическая онкология. 2015;16 (4):162–173./Dengina NV, Mozerova EYa. Stereotactic body radiotherapy and local hyperthermia in the treatment of various malignant tumors. Practical Oncology. 2015;16 (4):162–173 (In Russian).

89. Kim TH, Park J-W, Kim BH, Kim DY, Moon SH, Kim SS, et al. Optimal time of tumour response evaluation and effectiveness of hypofractionated proton beam therapy for inoperable or recurrent hepatocellular carcinoma. Oncotarget. 2017 Dec 19;9 (3):4034–4043. DOI: 10.18632/oncotarget.23428.

90. Méndez Romero A, Keskin-Cambay F, van Os RM, Nuyttens JJ, Heijmen BJM, IJzermans JNM, Verhoef C. Institutional experience in the treatment of colorectal liver metastases with stereotactic body radiation therapy. Rep Pract Oncol Radiother. 2017 Mar-Apr;22 (2):126–131. DOI: 10.1016/j.rpor.2016.10.003

91. Mahadevan A, Blanck O, Lanciano R, Peddada A, Sundararaman S, D'Ambrosio D, et al. Stereotactic Body Radiotherapy (SBRT) for liver metastasis — clinical outcomes from the international multi-institutional RSSearch® Patient Registry. Radiat Oncol. 2018 Feb 13;13 (1):26. DOI: 10.1186/s13014–018–0969–2.

Информация об авторах:

Москвичева Людмила Ивановна, врач-онколог кабинета ультразвуковой диагностики и терапии Московского научно-исследовательского онкологического института им. П. А. Герцена — филиал ФГБУ «Национальный медицинский исследовательский центр радиологии» Министерства здравоохранения Российской Федерации

Сидоров Дмитрий Владимирович, д. м.н., руководитель отделения абдоминальной онкологии Московского научно-исследовательского онкологического института им. П. А. Герцена — филиал ФГБУ «Национальный медицинский исследовательский центр радиологии» Министерства здравоохранения Российской Федерации

Ложкин Михаил Владимирович, к. м.н., ведущий научный сотрудник отделения абдоминальной онкологии Московского научно-исследовательского онкологического института им. П. А. Герцена — филиал ФГБУ «Национальный медицинский исследовательский центр радиологии» Министерства здравоохранения Российской Федерации

Петров Леонид Олегович, к. м.н., заведующий отделением лучевого и хирургического лечения заболеваний абдоминальной области Медицинского радиологического научного центра им. А. Ф. Цыба — филиал ФГБУ «Национальный медицинский исследовательский центр радиологии» Министерства здравоохранения Российской Федерации

Забелин Максим Васильевич, д. м.н., профессор, заведующий кафедрой онкологии и радиационной медицины Института постдипломного профессионального образования ФГБУ «Государственный научный центр Российской Федерации — Федеральный медицинский биофизический центр им. А. И. Бурназяна» ФМБА России. ORCID https://orcid.org/0000–0001–9816–3614

Information about authors:

Lyudmila I. Moskvicheva, oncologist of the ultrasound department, P. Hertsen Moscow Oncology Research Institute — Branch of the National Medical Radiology Research Centre of the Ministry of Health of the Russian Federation

Dmitry V. Sidorov, MD, PhD, DSc, head of the department of abdominal oncology, P. Hertsen Moscow Oncology Research Institute — Branch of the National Medical Radiology Research Centre of the Ministry of Health of the Russian Federation

Mikhail V. Lozhkin, MD, PhD, leading researcher of the department of abdominal oncology, P. Hertsen Moscow Oncology Research Institute — Branch of the National Medical Radiology Research Centre of the Ministry of Health of the Russian Federation

Leonid O. Petrov, MD, PhD, head of department of radiation and surgical treatment of abdominal diseases, A. Tsyb Medical Radiological Research Centre — Branch of the National Medical Radiology Research Centre of the Ministry of Health of the Russian Federation

Maxim B. Zabelin, MD, PhD, DSc, head of the department of oncology and radiology, Institute of postgraduate professional education, State Research Center — Burnasyan Federal Medical Biophysical Center of Federal Medical Biological Agency (SRC-FMBC). ORCID https://orcid.org/0000–0001–9816–3614