Исследования и практика в медицине 2019, т.6, №3, с. 40-50

ОРИГИНАЛЬНАЯ СТАТЬЯ. ЛУЧЕВАЯ ДИАГНОСТИКА, ЛУЧЕВАЯ ТЕРАПИЯ

DOI: 10.17709/2409-2231-2019-6-3-4

КОЛИЧЕСТВЕННАЯ ОЦЕНКА ЭКТОПИЧЕСКИХ ЖИРОВЫХ ДЕПО У ПАЦИЕНТОВ С ИШЕМИЧЕСКОЙ БОЛЕЗНЬЮ СЕРДЦА

А.Н.Коков, Н.К.Брель, В.Л.Масенко, О.В.Груздева, Ю.А.Дылева, Е.В.Белик, О.Л.Барбараш

ФГБНУ «Научно-исследовательский институт комплексных проблем сердечно-сосудистых заболеваний», 650002, Российская Федерация, г. Кемерово, Сосновый бульвар, д. 6

Резюме

Цель исследования. Комплексная количественная оценка эктопических жировых депо с использованием современных методов лучевой диагностики у пациентов с ишемической болезнью сердца (ИБС).

Пациенты и методы. В исследование включено 76 пациентов с верифицированным диагнозом ИБС. Группу контроля составили 32 человека без клинических проявлений ИБС. Всем пациентам для оценки площади и объема висцеральной жировой ткани, а также измерения объема парааортальной жировой ткани на уровне брюшного отдела аорты выполнялась мультиспиральная компьютерная томография (МСКТ) на уровне LIII–LV позвонков. С целью визуализации и морфометрии перикоронарной и параортальной жировой ткани на уровне грудного отдела аорты пациентам обеих групп выполнялась МСКТ-ангиография коронарных артерий с ЭКГ-синхронизацией. Для визуализации эпикардиального жирового депо с оценкой толщины слоя жировой ткани выполнялась магнитно-резонансная томография (МРТ) сердца.

Результаты. В ходе сравнительного анализа достоверно более высокие значения количественных показателей основных эктопических жировых депо были отмечены у пациентов с ИБС. Оценка распространенности ожирения, по данным индекса массы тела (ИМТ), в сравниваемых группах достоверных различий не показала. С учетом нормативных значений площади и объема висцеральной жировой ткани распространенность ожирения была достоверно выше в группе пациентов с ИБС (p = 0,041 и p = 0,038 соответственно). Проведенный корреляционный анализ показал взаимосвязь количественных показателей эктопических висцерального, парааортального и эпикардиального жировых депо. Причем в группе пациентов с ИБС были выявлены более сильные корреляционные связи (r = 0,71; p = 0,013 в группе с ИБС и r = 0,59; p = 0,039 в группе сравнения) между жировыми депо различной локализации.

Заключение. Современные методы лучевой диагностики позволяют проводить комплексную количественную оценку эктопических жировых депо. Достоверно более высокие показатели морфометрии изучаемых жировых депо у больных ИБС демонстрируют необходимость разработки унифицированного диагностического алгоритма для достоверной стратификации кардиометаболического риска.

Ключевые слова:
эктопические жировые депо, висцеральная жировая ткань, эпикардиальная жировая ткань, перикоронарная жировая ткань, парааортальная жировая ткань, компьютерная томография, магнитно-резонансная томография

Оформление ссылки для цитирования статьи
Коков А.Н., Брель Н.К., Масенко В.Л., Груздева О.В., Дылева Ю.А., Белик Е.В., Барбараш О.Л. Количественная оценка эктопических жировых депо у пациентов с ишемической болезнью сердца. Исследования и практика в медицине. 2019; 6(3): 40-50. DOI: 10.17709/2409-2231-2019-6-3-4

Для корреспонденции
Брель Наталья Кирилловна, врач-рентгенолог отделения лучевой диагностики ФГБНУ «Научно-исследовательский институт комплексных проблем сердечно-сосудистых заболеваний»
Адрес: 650002, Российская Федерация, г. Кемерово, Сосновый бульвар, д. 6
E-mail: brel.n.k@mail.ru

Информация о финансировании. Работа поддержана грантом РНФ № 17-75-20026 «Молекулярные маркеры патологической активации жировой ткани при сердечно-сосудистых заболеваниях».
Конфликт интересов. Авторы заявляют об отсутствии конфликта интересов.

Статья поступила 10.02.2019 г., принята к печати 08.08.2019 г.

Research and Practical Medicine Journal. 2019, v.6, №3, p. 40-50

ORIGINAL ARTICLE. RADIODIAGNOSIS, RADIOTHERAPY

DOI: 10.17709/2409-2231-2019-6-3-4

QUANTIFICATION OF ECTOPIC FAT DEPOTS IN PATIENTS WITH CORONARY HEART DISEASE

A.N.Kokov, N.K.Brel, V.L.Masenko, O.V.Gruzdeva, Yu.A.Dyleva, E.V.Belik, O.L.Barbarash

Research Institute for Complex Issues of Cardiovascular Diseases, 6 Sosnoviy blvd, Kemerovo 650002, Russian Federation

Abstract

Purpose of the study. A comprehensive quantification of ectopic fat depots using modern methods of radiation diagnosis in patients with ischemic heart disease.

Patients and methods. The study included 76 patients with a verified diagnosis of ischemic heart disease (IHD). The control group consisted of 32 people without clinical manifestations of IHD. All patients to assess the area and volume of visceral adipose tissue, as well as measuring the volume of paraaortic adipose tissue at the level of the abdominal aorta were performed multispiral computed tomography (MSCT) at the level of L3–L5 vertebrae. In order to visualize and morphometry pericoronary and paraaortic adipose tissue at the level of the thoracic aorta, patients in both groups were performed MSCT angiography of the coronary arteries with ECG synchronization. To visualize the epicardial fat depot with an assessment of the thickness of the adipose tissue layer, magnetic resonance imaging (MRI) of the heart was performed.

Results. During the comparative analysis, significantly higher values of quantitative indicators of the main ectopic fat depots were noted in patients with coronary artery disease. Estimation of the prevalence of obesity according to BMI data in the compared groups showed no significant differences. Considering the standard values of the area and volume of visceral adipose tissue, the prevalence of obesity was significantly higher in the group of patients with IHD. Conducted correlation analysis showed the relationship of quantitative indicators of ectopic visceral, para-aortic and epicardial fat depots. Moreover, in the group of patients with IHD, stronger correlations were found between the fat depots of different localization (r = 0,71, p = 0,013 in group with IHD and r = 0,59, p = 0,039 in group without IND).

Conclusion. Modern tomographic methods allow for a comprehensive quantification of ectopic fat depots. Significantly higher morphometry indices of the studied fat depots in patients with coronary artery disease demonstrate the need to develop a unified diagnostic algorithm for reliable stratification of cardiometabolic risk.

Keywords:
ectopic fat depots, visceral adipose tissue, epicardial fat depo, pericoronary adipose tissue, paraaortic adipose tissue, multislice computed tomography, magnetic resonance imaging

For citation
Kokov A.N., Brel N.K., Masenko V.L., Gruzdeva O.V., Dyleva Yu.A., Belik E.V., Barbarash O.L. Quantification of ectopic fat depots in patients with coronary heart disease. Research and Practical Medicine Journal (Issled. prakt. med.). 2019; 6(3): 40-50. DOI: 10.17709/2409-2231-2019-6-3-4

For correspondence
Natalia K. Brel, radiologist at the radiology department, Research Institute for Complex Issues of Cardiovascular Diseases
Address: 6 Sosnoviy blvd, Kemerovo 650002, Russian Federation
E-mail: brel.n.k@mail.ru

Information about funding. This work was supported by the Russian Science Foundation grant No. 17-75-20026 "Molecular Markers of Pathological Activation of Adipose Tissue in Cardiovascular Diseases".
Conflict of interest. Authors report no conflict of interest.

The article was received 10.02.2019, accepted for publication 08.08.2019

В настоящее время болезни системы кровообращения занимают лидирующие позиции среди причин смертности во всем в мире, в том числе и в нашей стране. По данным 2009 г., смертность россиян от болезней системы кровообращения в общей структуре составила 56,5% [1]. К сожалению, меры, направленные на первичную профилактику и лечение ишемической болезни сердца (ИБС), за минувшее десятилетие не позволили кардинальным образом изменить эту ситуацию. Во многом этому способствует высокая распространенность факторов развития и прогрессирования сердечно-сосудистых заболеваний, таких как дислипидемия, артериальная гипертензия, малоподвижный образ жизни, курение, а также ожирение [2]. В последние десятилетия отмечается грозная тенденция к увеличению распространенности ожирения среди жителей планеты. В 2013 г. распространенность ожирения в некоторых странах Северной Африки и Ближнего Востока превысила 50% среди взрослого населения. Ситуация в Северной Америке и странах Западной Европы несколько лучше, но ненамного [3]. В Российской Федерации ожирение отмечается у 19% мужчин и почти у 33% женщин [4].

Антропометрические методы диагностики ожирения, такие как индекс массы тела (ИМТ), отношение окружности талии к окружности бедер (ОТ/ОБ), позволяют установить факт избыточной массы тела, но не дают количественную оценку висцеральной, подкожной жировой ткани, эктопических жировых депо.

Кроме того, на основании данных метаанализа 58 проспективных исследований целесообразность использования ИМТ и ОТ/ОБ в оценке сердечно-сосудистого риска была поставлена под сомнение [5].

Изучение распределения жировой ткани в организме с позиции формирования эктопических жировых депо позволило по-новому взглянуть на проблему ожирения и его влияния на заболевания системы кровообращения. В настоящее время принято условное разделение эктопических жировых депо на две группы по механизму воздействия.

Первую группу представляют эктопические жировые депо, оказывающие системное воздействие. К этой группе относятся внутримышечная жировая ткань, избыточная висцеральная жировая ткань, а также жировые включения в гепатоцитах.

Вторая группа эктопических жировых депо характеризуется преимущественно локальным воздействием на окружающие структуры и представлена жировой тканью в проекции почечного синуса, периваскулярной жировой тканью, а также эпикардиальной, в том числе вокруг коронарных артерий (перикоронарная жировая ткань) [6].

Последние исследования доказали значительные эффекты, оказываемые на сосудистую стенку жировой тканью этой группы эктопических депо, обусловленные пара- и эндокринными свойствами жировой ткани, а также непосредственным механическим воздействием. Проведенные ранее исследования продемонстрировали взаимосвязь между увеличением количества периваскулярной жировой ткани с развитием атеросклероза, артериальной гипертензией и кальцинозом коронарных артерий [7]. Полученные данные указывают на необходимость количественной оценки эктопической жировой ткани как одного из компонентов кардиометаболического риска. В рамках таких исследований, как The Framingham Heart Study, а также The Heinz Nixdorf Recall Study, были отмечены корреляции между эктопическими жировыми депо различной локализации, а также обозначена их роль в развитии и прогрессировании сердечно-сосудистых заболеваний [8, 9]. Однако даже в рамках таких крупных исследований комплексная количественная оценка эктопических жировых депо не проводилась, а рассматривалось влияние жировых депо отдельных локализаций на роль в патогенезе сердечно-сосудистых заболеваний.

Цель исследования — комплексная количественная оценка эктопических жировых депо с использованием современных методов лучевой диагностики у пациентов с ИБС.

ПАЦИЕНТЫ И МЕТОДЫ

В исследование были включены две группы пациентов, находившихся на обследовании и лечении в клинике Научно-исследовательского института комплексных проблем сердечно-сосудистых заболеваний. В первую группу вошли 76 пациентов с верифицированной ИБС, стабильной стенокардией I–III функционального класса (ФК). Вторую группу пациентов составили 32 человека без клинических проявлений ИБС. Обе группы были сопоставимы по полу и возрасту. Критериями исключения явились наличие острого коронарного синдрома, масса тела более 120 кг, наличие противопоказаний для проведения магнитно-резонансной томографии (МРТ) и внутривенного введения йодсодержащих контрастных агентов, а также отказ от исследования. Клинико-анамнестическая характеристика групп представлена в таблице 1.

Исследование было выполнено в соответствии со стандартами надлежащей клинической практики (Good Clinical Practice) и принципами Хельсинкской Декларации. Протокол исследования был одобрен Этическим комитетом Научно-исследовательского института комплексных проблем сердечно-сосудистых заболеваний. Работа поддержана грантом РНФ

№ 17–75–20026 «Молекулярные маркеры патологической активации жировой ткани при сердечно-сосудистых заболеваниях».

Всем пациентам выполнялась МРТ сердца на МР-томографе Exelart Atlas 1.5 T (Toshiba, Япония) с использованием стандартных быстрых T1-взвешенных импульсных последовательностей. Измерение толщины эпикардиальной жировой ткани (ЭЖТ) осуществлялось на изображениях, ориентированных по короткой оси сердца, по передней стенке правого желудочка (ЭЖТ ПЖ, мм) и задней стенке левого желудочка (ЭЖТ ЛЖ, мм).

Для количественной оценки абдоминальной и парааортальной жировой ткани всем пациентам выполняли мультиспиральную компьютерную томографию (МСКТ) на 64-срезовом томографе Siemens Somatom 64 (Siemens, ФРГ). Сканирование осуществлялось на уровне L_{III}–L_V позвонков в краниокаудальном направлении. На уровне межпозвонкового диска L_{IV}–L_V в плотностном интервале от –160 до –50 HU производили измерение площади абдоминальной жировой ткани (АЖТ), а также отдельно рассчитывали показатели площади для ее висцерального (ВЖТ) и подкожного (ПЖТ) компонентов. Объем АЖТ, ВЖТ и ПЖТ оценивали в поперечном срезе толщиной 20 мм на уровне межпозвонкового диска L_{IV}–$_{LV}$ [10].

Измерение объема парааортальной жировой ткани на уровне брюшного отдела аорты осуществляли на отрезке протяженностью 70 ± 1 мм в краниальном направлении от уровня бифуркации брюшной аорты в плотностном окне от –160 до –50 HU.

Всем пациентам также выполнялась МСКТ ангиография коронарных артерий по стандартной методике с болюсным введением неионного гипоосмолярного контрастного препарата с содержанием йода 350 мг/мл. На основании полученных данных определяли толщину перикоронарной жировой ткани на уровне ствола левой коронарной артерии, на уровне проксимального и среднего сегментов передней нисходящей, огибающей и правой коронарной артерий. Объем парааортальной жировой ткани на уровне грудной аорты определяли на участке протяженностью 70 ± 1 мм, верхней границей которого является уровень бифуркации ствола легочной артерии.

Статистический анализ полученных данных осуществлялся при помощи программного пакета Statistica 6.0. Все количественные переменные представлены в виде медианы и квартилей (Me [Q25; Q75]). Сравнение проводилось с использованием теста Краскела–Уоллеса с последующим выявлением межгрупповых различий с помощью критерия Манна–Уитни. Корреляционный анализ проводился по критерию Спирмена. Для всех видов анализа статистически значимыми считались значения $p<0,05$.

Таблица 1. Клинико-анамнестическая характеристика групп пациентов
Table 1. Clinical and anamnestic characteristics of patient groups

	Группа ИБС/ IHD group, *n* = 76	Группа контроля/ Control group, *n* = 32	*p*
Возраст, лет, Me [Q25;Q75] Age, years, Me [Q25; Q75]	65 [58;68,5]	51 [48;63]	0,064
Мужчины/Men, *n* (%)	52 (68)	24 (75)	0,063
ПИКС/PICS*, *n* (%)	63 (82,9)	0	–
Стенокардия ФК 2/Angina pectoris FC 2, *n* (%)	29 (32,9)	0	–
Стенокардия ФК 3/Angina pectoris FC 3, *n* (%)	28 (31,8)	0	–
Артериальная гипертензия/Arterial hypertension, *n* (%)	61 (80,2)	13 (40,6)	0,047
Курение/Smoking, *n* (%)	34 (44,7)	9 (28,1)	0,041
Сахарный диабет/Diabetes mellitus, *n* (%)	17 (22,3)	2 (6,3)	0,034
Дислипидемия/Dyslipidemia, *n* (%)	60 (78,9)	11(34,4)	0,029
ИМТ**, кг/м^2, Me [Q25; Q75] BMI**, kg/m^2, Me [Q25; Q75]	30,2 [25,7;31,8]	29,3 [28,4;30,7]	0,15
ИМТ/BMI ≥ 30, *n* (%)	28 (36,8)	9 (28,1)	0,073

Примечание: *ПИКС – постинфарктный кардиосклероз; **ИМТ – индекс массы тела.
Note: *PICS – postinfarction cardiosclerosis, **BMI – dody mass index.

РЕЗУЛЬТАТЫ ИССЛЕДОВАНИЯ

В обеих группах пациентов преобладали лица мужского пола. В группе ИБС у большей части пациентов отмечалось наличие артериальной гипертензии, дислипидемии, а также постинфарктного кардиосклероза. Группа сравнения характеризовалась достоверно меньшей распространенностью нарушений липидного (p = 0,029) и углеводного (p = 0,034) обмена. Однако при оценке ИМТ в обеих группах ожирением страдали около трети обследуемых лиц, без достоверных межгрупповых различий по этому показателю. Факт курения табачных изделий пациентами отмечался в обеих группах, но среди больных ИБС курильщиков было достоверно больше (p = 0,041).

Результаты количественной оценки жировой ткани изучаемых локализаций представлены в таблице 2.

Таблица 2. Показатели жировой ткани у пациентов двух групп, Me [Q25; Q75]
Table 2. Adipose tissue parameters in patients of two groups, Me [Q25; Q75]

	Группа 1/ Group 1, n = 78	Группа 2/ Group 2, n = 32	p
S АЖТ, см^2/S AAT, cm^2	446,4 [371,2;581,9]	414,9 [363,6;507,6]	0,056
S ВЖТ, см^2/S VAT, cm^2	170,8 [124,6;209,1]	127,8 [122,8;188,4]	0,041
S ПЖТ, см^2/S SAT, cm^2	261,7 [186,8;366,8]	250,6 [222,6;308,4]	0,061
V АЖТ, см^3/V AAT cm^3	845,6 [667,2;1102]	764,9 [675,8;931,9]	0,058
V ВЖТ, см^3/V VAT, cm^3	322,3 [248,4;404,1]	238,1 [206; 358,4]	0,038
V ПЖТ, см^3/V SAT, cm^3	458,5 [354,9;647,1]	397,3 [338,2;421,5]	0,054
Толщина перикоронарной жировой ткани/Thickness of pericoronary adipose tissue			
LM, мм/LM, mm	3,5 [3,05;4,3]	3,3 [2,8;3,7]	0,044
LAD1, мм/ADA1, mm	4 [3,3;4,6]	3,2 [2,6;3,9]	0,034
LAD2, мм/ADA 2, mm	3,8 [3,1;4,7]	3,4 [3,1;4,2]	0,037
CX1, мм/EA1, mm	3,4 [2,9;4,1]	2,9 [2,6;3,8]	0,057
CX2, мм/EA2, mm	3,8 [3;5]	3,4 [3,1;4,2]	0,062
RCA1, мм/RCA1, mm	4,5 [3,6;5,6]	3,9 [3,5;4,4]	0,061
RCA2, мм/RCA2, mm	4,7 [3,5;5,9]	4,1 [3,2;5,1]	0,049
Толщина ЭЖТ ЛЖ, мм/Thickness of the EAT (LV), mm	3,2 [2,9;3,6]	2,9 [2,7;3,3]	0,041
Толщина ЭЖТ ПЖ, мм/Thickness of EAT (RV), mm	3,6 [3,1;4,1]	3,1 [2,7;3,7]	0,038
V парааортальной грудной ткани, см^3/V paraaortic chest, cm^3	7,8 [5,3;9,6]	6,7 [4,9;8,7]	0,043
V парааортальной брюшной ткани, см^3/V paraaortic abdominal, cm^3	12,4 [8,3;17,2]	10,9 [7,5;15,3]	0,036

Примечания: АЖТ – абдоминальная жировая ткань; ВЖТ – висцеральная жировая ткань; ПЖТ – подкожная жировая ткань; LM – ствол левой коронарной артерии; LAD – передняя нисходящая артерия (1 – проксимальная треть, 2 – средняя треть); CX – огибающая артерия (1 – проксимальная треть, 2 – средняя треть); RCA – правая коронарная артерия (1 – проксимальная треть, 2 – средняя треть); ЭЖТ ЛЖ – эпикардиальная жировая ткань по задней стенке левого желудочка; ЭЖТ ПЖ – эпикардиальная жировая ткань по передней стенке правого желудочка; S – площадь; V – объем.
Notes: AAT – abdominal adipose tissue; VAT – visceral adipose tissue; SAT – subcutaneous adipose tissue; LM – trunk of the left coronary artery; ADA – anterior descending artery (1 – proximal third, 2 – middle third); EA – envelope artery (1 – proximal third, 2 – middle third); RCA – right coronary artery (1 – proximal third, 2 – middle third); EAT (LV) – epicardial adipose tissue along the posterior wall of the left ventricle, EAT (RV) – epicardial adipose tissue along the anterior wall of the right ventricle; S – area; V – volume.

Результаты сравнительного анализа указывают на достоверные различия количественных показателей жировой ткани эпикардиальной локализации, а также периваскулярных эктопических жировых депо, располагающихся по ходу аорты, как грудного, так и абдоминального отделов. В отношении перикоронарной жировой ткани не удалось получить убедительных данных о значимом преобладании этого депо у больных ИБС в сравнении с группой контроля. Так, если в группе больных с верифицированным поражением коронарного русла вокруг ствола левой коронарной артерии и вдоль передней нисходящей артерии были отмечены достоверно более высокие значения толщины слоя жировой ткани, то по результатам морфометрии периваскулярного жира огибающей артерии подобные различия выявлены не были. Для правой коронарной артерии значимыми оказались различия толщины периваскулярного жирового слоя только на уровне средней трети.

Нами не было выявлено различий показателей площади и объема общей абдоминальной и подкожной жировой ткани. Однако отмечено, что количественные значения как площади, так и объема абдоминальной висцеральной жировой ткани у пациентов целевой выборки были достоверно выше аналогичных показателей группы сравнения. С учетом того, что исследуемые группы были сопоставимы как по абсолютным значениям ИМТ, так и по распространенности ожирения, верифицированного на основании данных измерения ИМТ в соответствии с критериями ВОЗ, полученные различия количественной оценки абдоминального жирового депо указывали на необходимость изучения распространенности ожирения в группах с использованием различных подходов.

Используя пороговые нормативные показатели количественной оценки площади — 130 см^2 ВЖТ [11] и ее объема — 250 см^3 [12], нами была проведена оценка распространенности феномена ожирения среди пациентов группы ИБС и группы контроля. Результаты сравнительного анализа показателей распространенности ожирения по данным ИМТ и морфометрии ВЖТ в группах представлены на рисунке 1. На основании показателей ИМТ ожирение было выявлено только у 36,8% больных ИБС и у 28,1% лиц из группы сравнения. Более выраженная распространенность ожирения отмечена при использовании показателей площади и объема ВЖТ в обеих группах. Причем, если по распространенности ожирения по ИМТ достоверных различий между группами не было выявлено, то с использованием данных морфометрии ВЖТ отмечено достоверно большее количество лиц с ожирением в группе больных ИБС.

Для оценки взаимосвязи исследуемых количественных показателей был выполнен корреляционный анализ, в ходе которого для обеих групп отмечены определенные закономерности распределения жировых депо (табл. 3).

Как у больных ИБС, так и у лиц контрольной группы отмечена прямая связь между площадью ВЖТ и объемом парааортальной жировой ткани на уровне грудного и брюшного отделов аорты. Связь площади ВЖТ и толщины эпикардиальной клетчатки была менее убедительна у больных целевой группы, а в группе сравнения достоверность корреляции определялась только в отношении эпикардиального жира левых отделов сердца. Показатели волюметрического количественного метода оценки ВЖТ, в отличие от площади ВЖТ, имели достоверную сильную связь как с парааортальным компартментом жира, так и с эпикардиальным депо в обеих группах. Показатели площади общей абдоминальной жировой клетчатки коррелировали лишь с соответствующим региональным объемом парааортальной клетчатки.

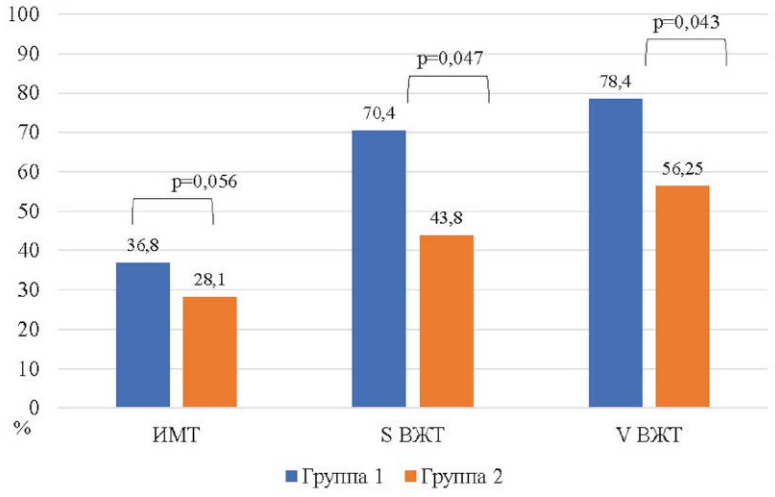

Рисунок. Распространенность феномена ожирения.

Figure. The prevalence of the obesity phenomenon.

Кроме того, в группе больных ИБС отмечены прямые связи между толщиной ЭЖТ на уровне задней стенки левого желудочка с толщиной перикоронарной жировой ткани на уровне ствола левой коронарной артерии (r = 0,67; p < 0,05), передней нисходящей (r = 0,59; p < 0,05) и огибающей (r = 0,63; p < 0,05) артерий, а также между толщиной ЭЖТ по передней стенке правого желудочка и толщиной перикоронарной жировой ткани на уровне проксимальной (r = 0,64; p < 0,05) и средней (r = 0,71; p < 0,05) третей правой коронарной артерии. Также у этих пациентов выявлены прямые связи между объемом парааортальной жировой ткани на уровне грудного отдела аорты и толщиной эпикардиальной жировой ткани по задней стенке левого желудочка (r = 0,54; p < 0,05) и по передней стенке правого желудочка (r = 0,58; p < 0,05).

ОБСУЖДЕНИЕ

В XX в. рост распространенности ожирения послужил основанием для ряда исследований, в ходе которых было доказано влияние ожирения на риск развития и прогрессирования сердечно-сосудистых заболеваний. Полученные данные стали основанием для разработки критериев ожирения как одного из ведущих факторов риска сердечно-сосудистых заболеваний. Первыми стали использоваться антропометрические методы диагностики, в частности определение ИМТ. Исследование K. Kilpeläinen et al. на основе случайной выборки показало, что распространенность ожирения, верифицированного на основании пороговой величины ИМТ, достигает примерно 30% европейской популяции [13]. Схожие данные были получены в нашем исследовании как у больных ИБС, так и в группе сравнения. Однако использование ИМТ в качестве критерия ожирения не позволяет достоверно оценить характер распределения жировой ткани в организме, а также соотношение ПЖТ и ВЖТ, выраженность эктопических жировых депо.

В настоящее время жировая ткань рассматривается с позиции органа с высокой пара- и эндокринной активностью. Вырабатываемые ею адипокины, цитокины, свободные жирные кислоты, а также газообразные вещества (оксид азота и сероводород)

Таблица 3. Результаты корреляционного анализа показателей количественной оценки эктопических жировых депо
Table 3. The results of the correlation analysis of indicators for the quantification of ectopic fat depots

	Толщина ЭЖТ ЛЖ, мм Thickness of EAT LV, mm		Толщина ЭЖТ ПЖ, мм Thickness of EAT RV, mm		V парааортальной грудной, см³ V paraaortic thoracic, cm3		V парааортальной брюшной, см³ V paraaortic abdominal, cm³	
	r	p	r	p	r	p	r	p
Группа 1/Group 1, n = 76								
S АЖТ, см² / S AAT, cm²	0,21	0,055	0,19	0,52	0,24	0,21	0,41	0,021
S ВЖТ, см² / S VAT, cm²	0,52	0,034	0,33	0,049	0,5	0,17	0,53	0,017
S ПЖТ, см² / S SAT, cm²	0,17	0,25	0,22	0,13	0,18	0,056	0,15	0,34
V АЖТ, см³ / V AAT, cm³	0,24	0,058	0,23	0,059	0,22	0,24	0,59	0,031
V ВЖТ, см³ / V VAT, cm³	0,61	0,025	0,49	0,034	0,66	0,034	0,71	0,013
V ПЖТ, см³ / V SAT, cm³	0,18	0,062	0,16	0,17	0,18	0,11	0,22	0,067
Группа 2/Group 2, n = 32								
S АЖТ, см² / S AAT, cm²	0,12	0,058	0,14	0,13	0,11	0,32	0,37	0,041
S ВЖТ, см² / S VAT, cm²	0,44	0,021	0,22	0,16	0,47	0,047	0,38	0,039
S ПЖТ, см² / S SAT, cm²	0,23	0,13	0,17	0,075	0,18	0,1	0,16	0,26
V АЖТ, см³ / V AAT, cm³	0,15	0,17	0,12	0,078	0,16	0,059	0,14	0,079
V ВЖТ, см³ / V VAT, cm³	0,51	0,048	0,34	0,046	0,53	0,036	0,59	0,039
V ПЖТ, см³ / V SAT, cm³	0,16	0,065	0,17	0,073	0,16	0,063	0,15	0,059

Примечание: S – площадь; V – объем; АЖТ – абдоминальная жировая ткань; ВЖТ – висцеральная жировая ткань; ПЖТ – подкожная жировая ткань.
Notes: S – square; V – volume; AAT – abdominal adipose tissue; VAT – visceral adipose tissue; SAT– subcutaneous adipose tissue.

оказывают как системное воздействие на организм, так и локальное воздействие на сосудистую стенку [14]. В ходе ряда крупных исследований было продемонстрировано влияние распределения жировой ткани в организме на риск развития и прогрессирования сердечно-сосудистых заболеваний [15]. Именно с позиции полученных данных о влиянии адипоцитов на нейрогуморальную регуляцию, провоспалительный ответ и течение атеросклероза феномен формирования эктопических жировых депо вызывает интерес в научном сообществе. Это обусловливает необходимость комплексного подхода в количественной оценке жировой ткани различной локализации. Развитие методов лучевой диагностики позволило исследователям перейти от антропометрической характеристики общей жировой массы организма к точной количественной оценке жировой ткани любой локализации.

ЭЖТ располагается между наружной поверхностью миокарда и внутренней поверхностью висцерального листка перикарда. Фенотипически ЭЖТ является смешанной и состоит из адипоцитов как белой, так и бурой жировой ткани. Таким образом, адипоциты белой жировой ткани в составе ЭЖТ делают ее идентичной жировой ткани абдоминальной локализации. Адипоциты бурой жировой ткани, в свою очередь, сближают ЭЖТ по фенотипу с периваскулярной жировой тканью. Изучение эпикардиального жирового депо начиналось с разработки методики ее оценки с помощью трансторакальной эхокардиографии. Данная методика позволяет оценить толщину ЭЖТ по передней стенке правого желудочка. Проведенные исследования показывают наличие взаимосвязи толщины ЭЖТ с наличием и тяжестью ИБС [16]. Однако, несмотря на это, долгое время не существовало единых нормативных значений для толщины ЭЖТ. Исследования Т. Ю. Кузнецовой и соавт. позволили определить нормальные значения толщины ЭЖТ для лиц различных возрастных групп [17]. Тем не менее использование трансторакальной эхокардиографии не позволяет произвести оценку ЭЖТ, располагающейся по задней поверхности сердца, является операторзависимым методом диагностики. Полученные в нашем исследовании корреляции толщины ЭЖТ и толщины перикоронарной жировой ткани указывают на возможности количественной оценки ЭЖТ с использованием данных МРТ в оценке риска развития и прогрессирования ИБС.

Это позволит избежать лучевой нагрузки в сравнении с применением компьютерной томографии как метода оценки перикоронарной жировой ткани.

Периваскулярный компонент ЭЖТ по ходу коронарного сосудистого русла рассматривается как отдельное эктопическое депо жировой ткани с регионарным и системным эффектом на сосудистую стенку. Проведенные ранее исследования выявили взаимосвязь толщины перикоронарной жировой ткани с развитием атеросклероза и стенозов коронарных артерий [18]. Однако, по данным сравнительного анализа, в рамках настоящей работы не было выявлено убедительных результатов достоверных различий толщины перикоронарной жировой ткани у больных с клиническим коронарным атеросклерозом и пациентов группы сравнения. Возможно, эти данные объясняются стандартизированным выбором места измерения толщины перикоронарной жировой ткани. В нашем исследовании измерение производилось не на уровне атеросклеротических изменений артерий, а в четко фиксированных точках на уровне проксимальной и средней третей каждой из артерий.

Говоря о периваскулярной жировой ткани, следует более детально рассмотреть парааортальное жировое депо. Жировая ткань данной локализации имеет ряд особенностей, обусловленных различием фенотипов на уровне грудного и брюшного отделов аорты. На уровне брюшного отдела аорты в основном она представлена белыми адипоцитами, что объединяет ее с ВЖТ. В нашем исследовании это нашло подтверждение в виде наличия достоверной корреляционной связи объема периаортальной жировой ткани и показателей площади ВЖТ в обеих группах пациентов. Следует отметить особенности получения точных данных количественной характеристики данного жирового депо, заключающиеся в технической сложности селективной оценки ВЖТ и непосредственно парааортальной жировой ткани. Нами был выбран относительно простой способ определения жировой ткани на парааортальном циркулярном участке толщиной 5 мм, внутренним контуром, которого является адвентициальная оболочка. Это позволило с большой долей вероятности исключить висцеральный абдоминальный жир.

В свою очередь, парааортальная жировая ткань на уровне грудного отдела аорты представлена преимущественно адипоцитами бурой жировой ткани, наряду с перикоронарной и ЭЖТ. Данная «родственность» описанных эктопических жировых депо нашла подтверждение в нашем исследовании в виде сильных прямых связей между объемом парааортальной жировой ткани на уровне грудного отдела аорты и толщиной ЭЖТ, по задней стенке левого желудочка и по передней стенке правого желудочка. В рамках The Framingham Heart Study отмечено, что лица с увеличением объема парааортальной жировой ткани на уровне грудного отдела аорты даже без признаков абдоминального висцерально-

го ожирения характеризуются более неблагоприятным кардиометаболическим профилем [19]. Эти данные подчеркивают системные эффекты жировой ткани данной локализации и свидетельствуют в пользу ее отличия от висцеральной абдоминальной жировой ткани.

АЖТ, в частности ее висцеральный компонент, является доказанным фактором кардиометаболического риска. На начальных этапах для количественной оценки ВЖТ использовались ультразвуковые методики. Вместе с тем развитие визуализирующих методик позволило возвести метод компьютерной томографии в ранг «золотого стандарта» количественной оценки висцеральной жировой ткани.

Одним из первых исследований, посвященных изучению жировой ткани с использованием компьютерной томографии, стала работа L. A. Sjoestrom et al., в рамках которой была продемонстрирована неэффективность антропометрических методов диагностики ожирения в сравнении с оценкой площади ВЖТ [11]. Данная методика позволяет достоверно разграничить подкожный и висцеральный компоненты АЖТ. В рамках нашего исследования не было выявлено достоверных различий показателей площади и объема как ПЖТ, так и общей жировой ткани на абдоминальном уровне в сравниваемых группах. Но при этом были выявлены достоверные различия по площади и объему висцерального компартмента абдоминального жира. Это в некоторой степени объясняет увеличение распространенности ожирения в группе ИБС за счет преобладания лиц с избыточным количеством именно висцерального, а не подкожного жира. Полученные результаты подтверждают постулат о необходимости индивидуального подхода в определении группы пациентов с висцеральным ожирением и свидетельствуют о высокой значимости количественной оценки ВЖТ с использованием томографических методик, применяющихся в стратификации кардиометаболического риска.

Результаты использования методики определения объема ВЖТ указывают на ее преимущества в сравнении с плоскостным определением площади ВЖТ [12]. Полученные данные об увеличении показателей распространенности ожирения по результатам волюметрического анализа демонстрируют эффективность данного похода к количественной оценке ВЖТ как одного из доказанных факторов развития и прогрессирования сердечно-сосудистых заболеваний.

В рамках The Framingham Heart Study изучалась взаимосвязь эктопических депо между собой, а также с другими факторами риска развития сердечно-сосудистых заболеваний. Также была выявлена взаимосвязь между увеличением объема парааортальной жировой ткани на уровне грудного отдела аорты с артериальной гипертензией, снижением уровня липопротеинов высокой плотности, курением у лиц как с ожирением, так и с нормальной массой тела [20]. Полученные нами данные также указывают на особенности жирового фенотипа пациентов с ИБС, у которых отмечены достоверно более высокие показатели жировой ткани преобладающего большинства эктопических жировых депо. Однако, несмотря на несомненную эффективность комплексного подхода к оценке локальных жировых депо, этот метод не может быть в полной мере реализован среди всех пациентов. Это обусловлено значительными временными и финансовыми затратами на проведение необходимых исследований, а также наличием индивидуальных противопоказаний к ряду используемых методик, например, введению йодсодержащего контрастного препарата для определения перикоронарной жировой ткани. В нашем исследовании объем висцеральной абдоминальной жировой ткани зарекомендовал себя как наиболее значимый показатель, отражающий не только количественные характеристики абдоминального жирового депо, но и, вследствие наличия сильной корреляционной связи, способный прогнозировать выраженность эпикардиального и периваскулярного жировых эктопических депо. Безусловно, подобный метод верификации и количественной характеристики висцерального ожирения, представленный в данном исследовании, требует дальнейшего изучения с использованием более представительной выборки, а также проспективной оценки влияния полученных результатов на кардиометаболический риск.

ЗАКЛЮЧЕНИЕ

Изучение эктопических жировых депо позволяет по-новому взглянуть на факторы риска развития и прогрессирования сердечно-сосудистых заболеваний. Современные методики лучевой диагностики дают исследователям мощный диагностический инструмент количественной характеристики жировой ткани. Результаты настоящего исследования указывают на достоверно более высокие показатели морфометрии жировых депо периаортальной, эпикардиальной и висцеральной абдоминальной локализаций у больных ИБС. Однако отсутствие разработанного унифицированного алгоритма оценки жировой ткани различной локализации является существенной преградой на пути к достоверной стратификации кардиометаболического риска и требует дальнейших исследований в направлении комплексной оценки эктопических жировых депо.

Список литературы

1. Шальнова С. А., Конради А. О., Карпов Ю. А., Концевая А. В., Деев А. Д., Капустина А. В., и др. Анализ смертности от сердечно-сосудистых заболеваний в 12 регионах Российской Федерации, участвующих в исследовании «эпидемиология сердечно-сосудистых заболеваний в различных регионах России». Российский кардиологический журнал. 2012,17 (5):6–11.
2. Jokinen E. Obesity and cardiovascular disease. Minerva Pediatr. 2015 Feb;67 (1):25–32.
3. Ortega FB, Lavie CJ, Blair SN. Obesity and Cardiovascular Disease. Circ Res. 2016 May 27;118 (11):1752–70. DOI: 10.1161/CIRCRESAHA.115.306883
4. WHO Global Health Observatory Data Repository. Report [Internet]. Geneva: World Health Organization; 2013 [cited 2015 Feb 12]. Available from: http://www.euro.who.int/en/health-topics/disease- prevention/nutrition/country-work/russian-federation2/.
5. Wormser D, Kaptoge S, Di Angelantonio E, Wood AM, Pennells L, Thompson A, et al. Separate and combined associations of body- mass index and abdominal adiposity with cardiovascular disease: collaborative analysis of 58 prospective studies. Lancet. 2011 Mar 26;377 (9771):1085–95. DOI: 10.1016/S0140–6736 (11)60105–0.
6. Britton KA, Fox CS. Ectopic fat depots and cardiovascular disease. Circulation. 2011 Dec 13;124 (24): e837–41. DOI: 10.1161/CIRCULATIONAHA.111.077602.
7. Demircelik MB, Yilmaz OC, Gurel OM, Selcoki Y, Atar IA, Bozkurt A, et al. Epicardial adipose tissue and pericoronary fat thick- ness measured with 64-multidetector computed tomography: potential predictors of the severity of coronary artery disease. Clinics (Sao Paulo). 2014 Jun;69 (6):388–92. DOI: 10.6061/clinics/2014 (06)04
8. Mahabadi AA, Berg MH, Lehmann N, Kalsch H, Bauer M, Kara K, et al. Association of epicardial fat with cardiovascular risk factors and incident myocardial infarction in the general population: The Heinz Nixdorf Recall Study. J Am Coll Cardiol. 2013 Apr 2;61 (13):1388–95. DOI: 10.1016/j.jacc.2012.11.062
9. Lee JJ, Pedley A, Hoffmann U, Massaro JM, Levy D, Long MT. Visceral and Intrahepatic Fat Are Associated with Cardiometabolic Risk Factors Above Other Ectopic Fat Depots: The Framingham Heart Study. Am J Med. 2018 Jun;131 (6):684–692.e12. DOI: 10.1016/j.amjmed.2018.02.002.
10. Коков А. Н., Брель Н. К., Масенко В. Л. Груздева О. В., Каретникова В. Н., Кашталап В. В., Барбараш О. Л. Количественная оценка висцерального жирового депо у больных ишемической болезнью сердца с использованием современных томографических методик. Комплексные проблемы сердечно-сосудистых заболеваний. 2017;6 (3):113–9.
11. Sjoestrom LA. Computed tomography based multicompartment body composition technique and anthropometric predictions of lean body mass, total and subcutaneous adipose tissue. Int J Obes. 1991 Sep;15 Suppl 2:19–30.
12. Коков А. Н., Брель Н. К., Груздева О. В., Каретникова В. Н., Масенко В. Л., Герман А. И., и др. Мультиспиральная компьютерная томография в оценке ожирения больных ишемической болезнью сердца. РМЖ. 2018;1 (II):99–103.
13. Kilpeläinen K., Tuomi-Nikula A. Health indicators in Europe: availability and data needs. Eur J Public Health. 2012 Oct;22 (5):716–21. DOI: 10.1093/eurpub/ckr195
14. Gollasch M. Adipose-vascular coupling and potential therapeutics. Annu Rev Pharmacol Toxicol. 2017 Jan 6;57:417–436. DOI: 10.1146/annurev-pharmtox-010716–104542
15. Abraham TM, Pedley A, Massaro JM, Hoffmann U, Fox CS. Association between visceral and subcutaneous adipose depots and incident cardiovascular disease risk factors. Circulation. 2015 Oct 27;132 (17):1639–47. DOI: 10.1161/CIRCULATIONAHA.114.015000
16. Sinha SK, Thakur R, Jha MJ, Goel A, Kumar V, Kumar A, et al. Epicardial Adipose Tissue Thickness and Its Association With the Presence and Severity of Coronary Artery Disease in Clinical Setting: A Cross-Sectional Observational Study. J Clin Med Res. 2016 May;8 (5):410–9. DOI: 10.14740/jocmr2468w
17. Кузнецова Т. Ю., Чумакова Г. А., Дружилов М. А., Веселовская Н. Г. Роль количественной эхокардиографической оценки эпикардиальной жировой ткани у пациентов с ожирением в клинической практике. Российский кардиологический журнал. 2017;22 (4):81–7. DOI: 10.15829/1560–4071–2017–4-81–87
18. Mahabadi AA, Berg MH, Lehmann N, Kalsch H, Bauer M, Kara K, et al. Association of epicardial fat with cardiovascular risk factors and incident myocardial infarction in the general population: The Heinz Nixdorf Recall Study. J Am Coll Cardiol. 2013 Apr 2;61 (13):1388–95. DOI: 10.1016/j.jacc.2012.11.062
19. Britton KA, Pedley A, Massaro JM, Corsini EM, Murabito JM, Hoffmann U, Fox CS. Prevalence, distribution, and risk factor correlates of high thoracic periaortic fat in The Framingham Heart Study. J Am Heart Assoc. 2012 Dec;1 (6): e004200. doi: 10.1161/JAHA.112.004200.
20. Rosito GA, Massaro JM, Hoffmann U, Ruberg FL, Mahabadi AA, Vasan RS, et al. Pericardial fat, visceral abdominal fat, cardiovascular disease risk factors, and vascular calcification in a community-based sample: the Framingham Heart Study. Circulation. 2008 Feb 5;117 (5):605–13. DOI: 10.1161/CIRCULATIONAHA.107.743062

References

1. Shalnova SA, Konradi AO, Karpov YuA, Kontsevaya AV, Deev AD, Kapustina AV, et al. Cardiovascular mortality in 12 Russian Federation regions — participants of the “Cardiovascular Disease Epidemiology in Russian Regions” study. Russian Journal of Cardiology. 2012,17 (5):6–11. (In Russian).
2. Jokinen E. Obesity and cardiovascular disease. Minerva Pediatr. 2015 Feb;67 (1):25–32.
3. Ortega FB, Lavie CJ, Blair SN. Obesity and Cardiovascular Disease. Circ Res. 2016 May 27;118 (11):1752–70. DOI: 10.1161/CIRCRESAHA.115.306883
4. WHO Global Health Observatory Data Repository. Report [Internet]. Geneva: World Health Organization; 2013 [cited 2015 Feb 12]. Available from: http://www.euro.who.int/en/health-topics/disease- prevention/nutrition/country-work/russian-federation2/.
5. Wormser D, Kaptoge S, Di Angelantonio E, Wood AM, Pennells L, Thompson A, et al. Separate and combined associations of body- mass index and abdominal adiposity with cardiovascular disease: collaborative analysis of 58 prospective studies. Lancet. 2011 Mar 26;377 (9771):1085–95. DOI: 10.1016/S0140–6736 (11)60105–0.

6. Britton KA, Fox CS. Ectopic fat depots and cardiovascular disease. Circulation. 2011 Dec 13;124 (24): e837–41. DOI: 10.1161/CIRCULATIONAHA.111.077602.
7. Demircelik MB, Yilmaz OC, Gurel OM, Selcoki Y, Atar IA, Bozkurt A, et al. Epicardial adipose tissue and pericoronary fat thick- ness measured with 64-multidetector computed tomography: potential predictors of the severity of coronary artery disease. Clinics (Sao Paulo). 2014 Jun;69 (6):388–92. DOI: 10.6061/clinics/2014 (06)04
8. Mahabadi AA, Berg MH, Lehmann N, Kalsch H, Bauer M, Kara K, et al. Association of epicardial fat with cardiovascular risk factors and incident myocardial infarction in the general population: The Heinz Nixdorf Recall Study. J Am Coll Cardiol. 2013 Apr 2;61 (13):1388–95. DOI: 10.1016/j.jacc.2012.11.062
9. Lee JJ, Pedley A, Hoffmann U, Massaro JM, Levy D, Long MT. Visceral and Intrahepatic Fat Are Associated with Cardiometabolic Risk Factors Above Other Ectopic Fat Depots: The Framingham Heart Study. Am J Med. 2018 Jun;131 (6):684–692.e12. DOI: 10.1016/j.amjmed.2018.02.002.
10. Kokov AN, Brel NK, Masenko VL, Gruzdeva OV, Karetnikova VN, Kashtalap VV, Barbarash OL. quantitative assessment of visceral adipose depot in patients with ischemic heart disease by using of modern tomographic methods. Complex Issues of Cardiovascular Diseases. 2017;6 (3):113–9. (In Russian).
11. Sjoestrom LA. Computed tomography based multicompartment body composition technique and anthropometric predictions of lean body mass, total and subcutaneous adipose tissue. Int J Obes. 1991 Sep;15 Suppl 2:19–30.
12. Kokov AN, Brel NK, Gruzdeva OV, Karetnikova VN, Masenko VL, German AI, et al. Multispiral computered tomography in estimation of obesity in patients with ischemic heart disease. RMJ (Russian Medical Journal). 2018;1 (II):99–103. (In Russian).
13. Kilpeläinen K., Tuomi-Nikula A. Health indicators in Europe: availability and data needs. Eur J Public Health. 2012 Oct;22 (5):716–21. DOI: 10.1093/eurpub/ckr195
14. Gollasch M. Adipose-vascular coupling and potential therapeutics. Annu Rev Pharmacol Toxicol. 2017 Jan 6;57:417–436. DOI: 10.1146/annurev-pharmtox-010716–104542
15. Abraham TM, Pedley A, Massaro JM, Hoffmann U, Fox CS. Association between visceral and subcutaneous adipose depots and incident cardiovascular disease risk factors. Circulation. 2015 Oct 27;132 (17):1639–47. DOI: 10.1161/CIRCULATIONAHA.114.015000
16. Sinha SK, Thakur R, Jha MJ, Goel A, Kumar V, Kumar A, et al. Epicardial Adipose Tissue Thickness and Its Association With the Presence and Severity of Coronary Artery Disease in Clinical Setting: A Cross-Sectional Observational Study. J Clin Med Res. 2016 May; 8 (5):410–9. DOI: 10.14740/jocmr2468w
17. Kuznetsova TYu, Chumakova GA, Druzhilov MA, Veselovskaya NG. Clinical application of quantitative echocardiographic assessment of epicardial fat tissue in obesity. Russian Journal of Cardiology. 2017;22 (4):81–7. DOI: 10.15829/1560–4071–2017–4-81–87 (In Russian).
18. Mahabadi AA, Berg MH, Lehmann N, Kalsch H, Bauer M, Kara K, et al. Association of epicardial fat with cardiovascular risk factors and incident myocardial infarction in the general population: The Heinz Nixdorf Recall Study. J Am Coll Cardiol. 2013 Apr 2;61 (13):1388–95. DOI: 10.1016/j.jacc.2012.11.062
19. Britton KA, Pedley A, Massaro JM, Corsini EM, Murabito JM, Hoffmann U, Fox CS. Prevalence, distribution, and risk factor correlates of high thoracic periaortic fat in The Framingham Heart Study. J Am Heart Assoc. 2012 Dec;1 (6): e004200. doi: 10.1161/JAHA.112.004200.
20. Rosito GA, Massaro JM, Hoffmann U, Ruberg FL, Mahabadi AA, Vasan RS, et al. Pericardial fat, visceral abdominal fat, cardiovascular disease risk factors, and vascular calcification in a community-based sample: the Framingham Heart Study. Circulation. 2008 Feb 5;117 (5):605–13. DOI: 10.1161/CIRCULATIONAHA.107.743062

Информация об авторах:

Коков Александр Николаевич, к. м.н., заведующий лабораторией рентгеновской и томографической диагностики ФГБНУ «Научно-исследовательский институт комплексных проблем сердечно-сосудистых заболеваний»

Брель Наталья Кирилловна, врач-рентгенолог отделения лучевой диагностики ФГБНУ «Научно-исследовательский институт комплексных проблем сердечно-сосудистых заболеваний»

Масенко Владислава Леонидовна, к. м.н., врач-рентгенолог отделения лучевой диагностики, младший научный сотрудник лаборатории рентгеновской и томографической диагностики ФГБНУ «Научно-исследовательский институт комплексных проблем сердечно-сосудистых заболеваний»

Груздева Ольга Викторовна, д. м.н., заведующая лабораторией исследования гомеостаза ФГБНУ «Научно-исследовательский институт комплексных проблем сердечно-сосудистых заболеваний»

Дылева Юлия Александровна, к. м.н., научный сотрудник лаборатории исследований гомеостаза ФГБНУ «Научно-исследовательский институт комплексных проблем сердечно-сосудистых заболеваний»

Белик Екатерина Владимировна, младший научный сотрудник лаборатории исследований гомеостаза ФГБНУ «Научно-исследовательский институт комплексных проблем сердечно-сосудистых заболеваний»

Барбараш Ольга Леонидовна, член-корреспондент РАН, д. м.н., профессор, директор ФГБНУ «Научно-исследовательский институт комплексных проблем сердечно-сосудистых заболеваний»

Information about authors:

Alexander N. Kokov, MD, PhD, head of the laboratory for radiology and tomography diagnosis, Research Institute for Complex Issues of Cardiovascular Diseases

Natalia K. Brel, radiologist at the radiology department, Research Institute for Complex Issues of Cardiovascular Diseases

Vladislava L. Masenko, MD, PhD, radiologist at the radiology department, assistant research fellow of the laboratory for radiology and tomography diagnosis, Research Institute for Complex Issues of Cardiovascular Diseases

Olga V. Gruzdeva, MD, PhD, DSc, head of the laboratory of homeostasis research, Research Institute for Complex Issues of Cardiovascular Diseases

Yulia A. Dyleva, MD, PhD, assistant research fellow of the laboratory of homeostasis research, Research Institute for Complex Issues of Cardiovascular Diseases

Ekaterina V. Belik, assistant research fellow of the laboratory of homeostasis research, Research Institute for Complex Issues of Cardiovascular Diseases

Olga L. Barbarash, Member Russian Academy of Sciences, MD, PhD, DSc, professor, head of Research Institute for Complex Issues of Cardiovascular Diseases