Исследования и практика в медицине 2019, т.6, №4, с. 92-101

CC BY 4.0

ОРИГИНАЛЬНАЯ СТАТЬЯ. ЛУЧЕВАЯ ДИАГНОСТИКА, ЛУЧЕВАЯ ТЕРАПИЯ

DOI: 10.17709/2409-2231-2019-6-4-9

ВОЗМОЖНОСТИ И ОГРАНИЧЕНИЯ КТ-ОЦЕНКИ НЕПОСРЕДСТВЕННОГО ЭФФЕКТА НЕОАДЪЮВАНТНОЙ ХИМИОЛУЧЕВОЙ ТЕРАПИИ РАКА ЖЕЛУДКА

Т.А.Агабабян[1], Н.К.Силантьева[1], В.Ю.Скоропад[1], С.А.Иванов[1], А.Д.Каприн[1], Ю.А.Комин[2], А.Ю.Усачева[1], Д.Д.Кудрявцев[1]

1. МРНЦ им. А.Ф. Цыба – филиал ФГБУ «НМИЦ радиологии» Министерства здравоохранения Российской Федерации, 249035, Российская Федерация, г. Обнинск, ул. Королева, д. 4
2. Военно-медицинское учреждение, 121108, Российская Федерация, г. Москва, ул. Рублёвское шоссе, д. 1

Резюме

Цель исследования. Изучение возможностей компьютерной томографии (КТ) в оценке непосредственного противоопухолевого эффекта предоперационной пролонгированной химиолучевой терапии у больных первичным и рецидивным раком желудка.

Материалы и методы. Проанализированы данные КТ-исследования 29 больных с местнораспространенным и рецидивным раком желудка. Всем больным проведен разработанный в нашем Центре метод пролонгированной неоадъювантной химиолучевой терапии (ПНХЛТ). КТ выполняли до и через 3,5–5 недели после завершения ПНХЛТ.

Результаты. КТ-оценка местно-распространенного рака желудка была проведена у 24 больных. Были изучены симптомы опухоли до лечения и после его окончания. Этот анализ показал выраженное снижение категории Т. До лечения категория сТ4 была у 22 больных, после — у 11; до лечения категории Т0–3 определялись у 2 больных, после — у 13 (χ^2=11,6; p<0,01). После ПНХЛТ отмечалось статистически значимое уменьшение линейных размеров опухоли, включающих в себя максимальную толщину стенки желудка в зоне опухолевого поражения (p<0,001) и площадь опухоли (p<0,001).

После лечения было отмечено, что структура опухоли становилась более однородной, с появлением «слоистости», особенно в периферических отделах остаточной опухоли; появлялись гиподенсные участки, соответствующие слоям стенки желудка; отмечалось выраженное накопление контрастного вещества в слизистой оболочке желудка у 17 из 24 больных (71%) в артериальную фазу исследования и 20 из 24 больных (83%) — в портальную и/или венозную фазы исследования. КТ-оценка ответа рецидивного рака желудка проведена у 5 больных по аналогичным КТ-признакам. По критериям RECIST 1.1. частичная регрессия была отмечена у 2 больных, стабилизация процесса — у 2, прогрессирование заболевания — у 1.

Заключение. КТ-исследование в динамике значительно расширяет возможности оценки эффектов неоадъювантной химиолучевой терапии рака желудка. При оценке ответной реакции опухоли на химиолучевое лечение необходимо анализировать три аспекта: изменение размеров новообразования, симптомы регрессии опухоли и изменения ее структуры.

Ключевые слова:
оценка ответа опухоли, компьютерная томография, неоадъювантная химиолучевая терапия, местнораспространенный рак желудка, рецидивный рак желудка, КТ-оценка эффективности неоадъювантной терапии, изменение структуры опухоли

Оформление ссылки для цитирования статьи
Агабабян Т.А., Силантьева Н.К., Скоропад В.Ю., Иванов С.А., Каприн А.Д., Комин Ю.А., Усачева А.Ю., Кудрявцев Д.Д. Возможности и ограничения КТ-оценки неоадъювантной химиолучевой терапии рака желудка. Исследования и практика в медицине. 2019; 6(4): 92-101. DOI: 10.17709/2409-2231-2019-6-4-9

Для корреспонденции
Агабабян Татев Артаковна, к.м.н., старший научный сотрудник отделения компьютерной томографии МРНЦ им. А.Ф. Цыба – филиал ФГБУ «НМИЦ радиологии» Министерства здравоохранения Российской Федерации
Адрес: 249035, Российская Федерация, г. Обнинск, ул. Королева, д. 4
E-mail: tatevik.05@mail.ru
ORCID: https://orcid.org/0000-0002-9971-3451

Информация о финансировании. Финансирование данной работы не проводилось.
Конфликт интересов. Авторы заявляют об отсутствии конфликта интересов.

Статья поступила 04.07.2019 г., принята к печати 01.12.2019 г.

Research and Practical Medicine Journal. 2019, v.6, №4, p. 92-101

ORIGINAL ARTICLE. RADIODIAGNOSIS, RADIOTHERAPY

DOI: 10.17709/2409-2231-2019-6-4-9

OPPORTUNITIES AND LIMITATIONS OF CT - ASSESSMENT OF NEOADJUVANT CHEMORADIATION THERAPY OF GASTRIC CANCER

T.A.Agababyan[1], N.K.Silanteva[1], V.Yu.Skoropad[1], S.A.Ivanov[1], A.D.Kaprin[1], Yu.A.Komin[2], A.Yu.Usacheva[1], D.D.Kudryavtsev[1]

1. A. Tsyb Medical Radiological Research Center – Branch of the National Medical Research Radiological Center (A. Tsyb MRRC), 4 Koroleva str., Obninsk 249035, Russian Federation
2. Military Medical Facility, 1 Rublevskoe shosse, Moscow 121108, Russian Federation

Abstract

Purpose of the study. To study the possibilities of computed tomography in assessing the immediate antitumor effect of preoperative prolonged chemoradiotherapy in patients with primary and recurrent gastric cancer.

Materials and methods. Twenty nine consecutive patients with locally advanced and recurrence cancer of the stomach, who underwent CT for the assessment of tumor response of neoadjuvant chemoradiotherapy of gastric cancer, were prospectively enrolled in our study. All patients underwent the method of neoadjuvant chemoradiotherapy developed in our Center. MDCT was performed before chemo-radiotherapy and 3.5–5 weeks after its completion.

Results. Among the patients with primary gastric cancer (n = 24) it is necessary to explore three aspects: symptoms of the tumor response, tumor size and structure.

CT allowed very clearly follow the symptoms of the tumor response. On the prechemoradiotherapy CT, two tumors were diagnosed as cT0–3 stage, 22 tumors as cT4. After the chemoradiotherapy 13 tumors were diagnosed as cT0–3 stage, 11 tumors as cT4 stage (χ^2=11,6; p<0.01).

We analyzed the quantitative parameters, which included the maximal wall thickness perpendicular to the gastric lumen and the maximal square of the tumor. The maximal wall thickness (p<0.001) and the maximal area of the tumor (p<0.001) decreased significantly in postchemoradiotherapy scans compared to the baseline.

CT texture analysis after the completion of radiochemotherapy showed that the primary tumors became more homogenous with the multilayer pattern, especially in the peripheral portion of the residual tumor, a marked enhancement of the mucosal layer of the stomach in 17 of 24 patients (71%) in the arterial phase and in 20 of 24 patients (83%) in the portal and/or venous phases.

Accurate measurement of the tumor before and after the therapy allowed the evaluating the response to therapy by RECIST 1.1 criteria. Among the patients with recurrent gastric cancer partial response was observed in 2, stable disease in 2, progressive disease in 1.

Conclusion. CT significantly improves capability of neoadjuvant therapy response evaluation in patients with gastric cancer. It is necessary to explore three aspects: symptoms of the tumor response, tumor size and attenuation.

Keywords:
assessment of tumor response, computed tomography, neoadjuvant chemoradiotherapy, advanced gastric cancer, recurrent gastric cancer, ct-assessment of efficiency of neoadjuvant therapy, changes in the texture of the tumor

For citation
Agababyan T.A., Silanteva N.K., Skoropad V.Yu., Ivanov S.A., Kaprin A.D., Komin Yu.A., Usacheva A.Yu., Kudryavtsev D.D. Opportunities and limitations of CT assessment in neoadjuvant chemoradiation therapy of gastric cancer. Research and Practical Medicine Journal (Issled.prakt.med.). 2019; 6(4), p. 92-101. DOI: 10.17709/2409-2231-2019-6-4-9

For correspondence
Tatev A. Agababyan, MD, PhD, senior researcher of the department of computed tomography A. Tsyb Medical Radiological Research Center – Branch of the National Medical Research Radiological Center (A. Tsyb MRRC)
Address: 4 Koroleva str., Obninsk 249035, Russian Federation
E-mail: tatevik.05@mail.ru
ORCID: https://orcid.org/0000-0002-9971-3451

Information about funding. No funding of this work has been held.
Conflict of interest. Authors report no conflict of interest.

The article was received 04.07.2019, accepted for publication 01.12.2019.

АКТУАЛЬНОСТЬ

Результаты хирургического лечения рака желудка остаются неудовлетворительными в силу того, что к моменту диагностики большинство больных имеют местнораспространенные и распространенные формы заболевания [1, 2]. Серьезной проблемой является развитие местного рецидива опухоли после хирургического лечения. По мнению ряда авторов, у 30–53% оперированных больных рецидивы развиваются локорегионарно [3, 4, 5]. В связи с этим в последние годы все более активно разрабатываются комбинированные подходы к лечению рака желудка [6, 7]. Один из новых и перспективных методов лечения — это неоадъювантная химиолучевая терапия, целями которой являются достижение регрессии первичной опухоли и регионарных метастазов, создание более благоприятных условий для выполнения радикальной операции, улучшение отдаленных результатов [8–10]. Вместе с тем такие особенности данного вида комбинированного лечения, как длительность проведения, потенциальные осложнения, высокая стоимость, необходимость решения вопроса о возможности выполнении радикальной операции, требуют разработки объективных критериев для оценки характера изменений первичной опухоли и регионарных метастазов под воздействием предоперационной терапии.

Цель исследования: изучение возможностей компьютерной томографии (КТ) в оценке непосредственного противоопухолевого эффекта предоперационной пролонгированной химиолучевой терапии у больных первичным и рецидивным раком желудка.

МАТЕРИАЛЫ И МЕТОДЫ

Были проанализированы данные КТ-исследования 29 больных в возрасте от 49 до 75 лет. Мужчин было 16 (55%), женщин — 13 (45%). У 24 больных (1-я группа) был местнораспространенный рак желудка, у 5 больных (2-я группа) — рецидивный рак желудка. Распределение больных 1 группы по локализации опухоли было следующим: верхняя треть — 9 (37,5%), средняя треть — 3 (12,5%), нижняя треть — 1 (4,1%), субтотальное поражение — 9 (37,5%), тотальное поражение — 2 (8,3%). У 8 из 24 пациентов (33,3%) отмечался переход опухоли на пищевод. Во второй группе больных рецидивная опухоль в 4 случаях локализовалась в ложе желудка (после гастрэктомии), в 1 случае — в культе желудка (после резекции желудка). Всем больным проведен разработанный в нашем Центре метод пролонгированной неоадъювантной химиолучевой терапии (ПНХЛТ) [11]. Лучевую терапию проводили в СОД 45 Гр с дроблением дневной дозы на две фракции (1+1,5 Гр) на фоне постоянного приема капецитабина (1850 мг/м2 за 2 приема per os) и инфузии оксалиплатины (85 мг/м2, 1 и 21 дни). Больные 1-й группы были радикально прооперированы (14 больных — гастрэктомия, 9 больных — гастрэктомия с резекцией абдоминального сегмента пищевода и 1 пациент — гастрэктомия, спленэктомия, резекция хвоста поджелудочной железы и левой доли печени).

КТ выполняли на мультиспиральных компьютерных томографах (Somatom Emotion 6 и Somatom Sensation Open; Siemens) до начала химиолучевой терапии и через 3,5–5 недель после ее завершения с параметрами сканирования: напряжение 120kV; сила тока в среднем 95 mAs; коллимация — 6×2 мм; толщина томографического среза — 5 мм; интервал реконструкции — 2,5 мм. Подготовка больных включала в себя пероральное контрастирование кишечника водорастворимым рентгеноконтрастным веществом и прием непосредственно перед исследованием от 800 мл до 1000 мл обычной воды. КТ-исследование проводили в положении больного на спине от уровня верхнего края печени до уровня подвздошного гребня при задержке дыхания на вдохе, до и после внутривенного болюсного введения 100 мл контрастного вещества (Ультравист 370) со скоростью 3–3,5 мл/с в артериальную и венозную фазы контрастирования. При необходимости выполняли полипозиционное исследование.

Динамика КТ-симптомов опухоли и основанная на них диагностика категорий опухоли T и N лежали в основе клинической оценки регрессии опухоли. Анализ КТ-изображений опухоли проводили по трем группам диагностических признаков: 1) КТ-симптомы опухоли желудка, 2) линейные размеры опухоли, 3) структура опухоли. При оценке КТ-симптомов опухоли изучали экзофитный и внеорганный компоненты опухоли, наружные контуры желудка в зоне поражения, взаимоотношение желудка и соседних органов, состояние регионарных лимфатических узлов. Стадию злокачественного процесса определяли в соответствии с классификацией TNM (8-е издание) [12]. Линейные размеры опухоли включали в себя максимальную толщину стенки желудка в зоне опухолевого поражения и площадь опухоли, которые измерялись на уровне максимального поражения исходно, а при контрольном исследовании — на том же уровне. Изменение структуры опухоли оценивали в различные фазы контрастного исследования в первую очередь

визуально. Для измерения денситометрической плотности опухоли использовали инструмент ROI (англ. region of interest, зона интереса) неправильной формы, с отображением среднего значения плотностей всех вокселей, включенных в зону интереса в единицах Хаунсфилда. С помощью ROI обводили опухолевую массу на уровне максимальной толщины стенки желудка.

Статистическая обработка проведена с использованием статистического пакета SPSS 13.0. Оценку статистической значимости различий при межгрупповых сравнениях линейных размеров и денситометрической плотности стенки желудка в зоне поражения до и после химиолучевой терапии производили по критерию Вилкоксона. Различия считались статистически достоверными при значениях $p<0,05$.

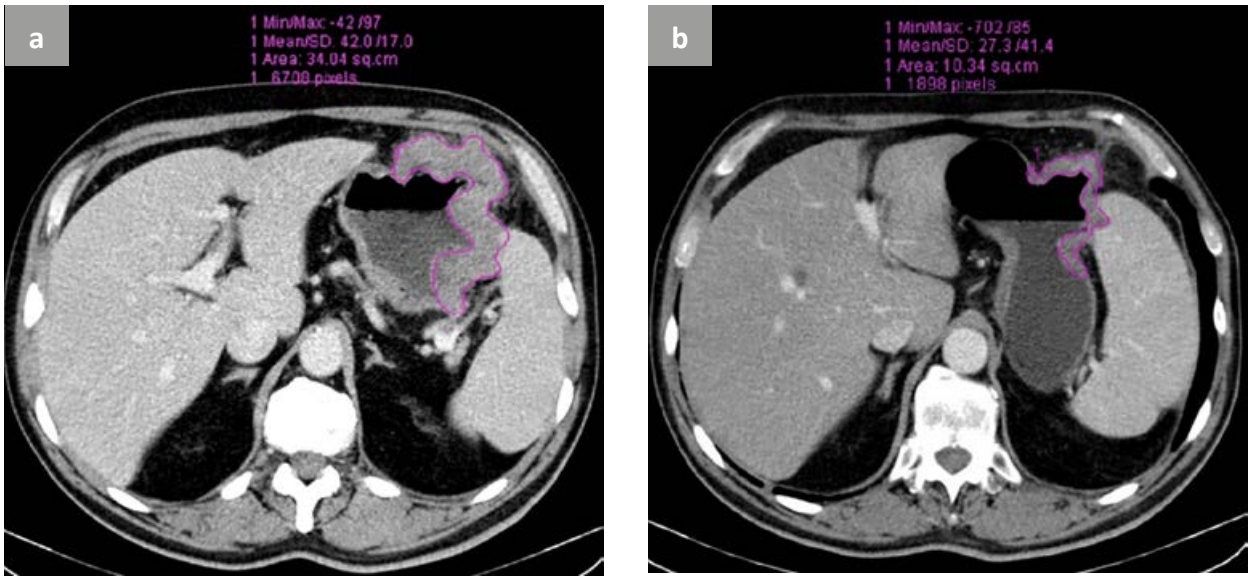

Рис. 1. Частичная регрессия рака желудка:
а – рак тела желудка; площадь опухоли в зоне максимального поражения составила 34,04 см^2
б – после химиолучевого лечения площадь опухоли 10,34 см^2

Fig. 1. Partial regression of gastric cancer:
a – cancer of the stomach body; tumor area in the zone of maximum lesion was 34.04 cm^2
b – after chemoradiotherapy, the tumor area is 10.34 cm^2

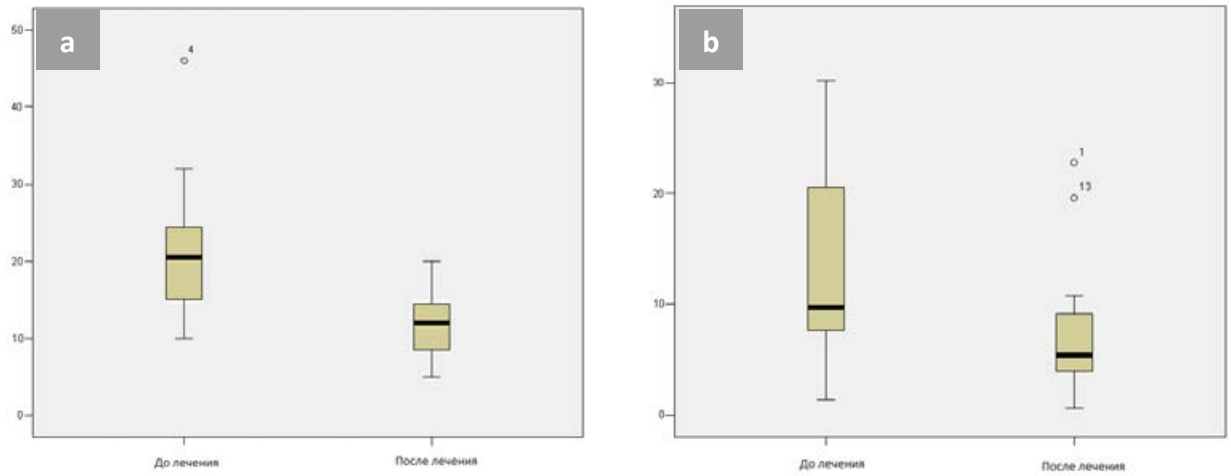

Рис. 2. Линейные размеры опухоли до и после лечения:
а – уменьшение максимальной толщины стенки желудка в зоне опухоли (p£0,05), б – уменьшение площади опухоли (p£0,01)

Fig. 2. Linear dimensions of the tumor before and after treatment:
a – reduction of the maximum thickness of the stomach wall in the tumor area (p£0.05), b – reduction of the tumor area (p£0.01)

РЕЗУЛЬТАТЫ ИССЛЕДОВАНИЯ

КТ-оценка местнораспространенного рака желудка была проведена у 24 больных. Первая группа диагностических признаков включала в себя КТ-симптомы опухолевого поражения желудка, динамика которых до и после неоадъювантного химиолучевого лечения представлена в таблице 1. Как видно из таблицы, на КТ-изображениях четко были оценены такие симптомы регрессии опухоли, как исчезновение экзофитного и экзогастрального компонентов, изменение структуры, появление границы между опухолью желудка и окружающими органами, уменьшение степени вовлечения двенадцатиперстной кишки и пищевода, уменьшение числа и размеров регионарных лимфатических узлов.

До начала лечения мы провели оценку стадии злокачественного процесса по разработанному нами ранее КТ-симптомокомплексу [13]. Локализованные в стенке желудка опухоли (сТ1–3) характеризовались такими КТ-симптомами, как четкий наружный контур желудка, ровный и непрерывный

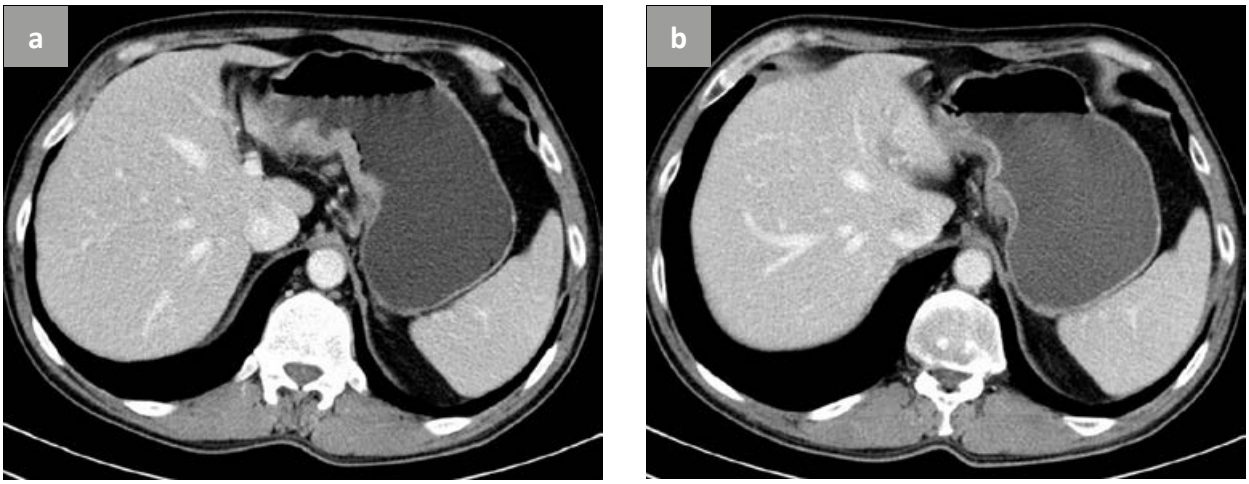

Рис. 3. КТ-симптомы изменения структуры опухоли. Рак тела и антрального отдела желудка: а – до лечения структура опухоли неоднородная с хаотичным расположением участков различной плотности; б – после химиолучевого лечения структура остаточной опухоли имеет слоистое строение, отмечается выраженное накопление контрастного вещества в слизистой оболочке желудка

Fig. 3. CT-symptoms of changes in the structure of the tumor. Cancer of the body and antrum of the stomach: a – before treatment, the structure of the tumor is heterogeneous with a chaotic arrangement of sites of different densities; b – after chemoradiotherapy, the structure of the residual tumor has a layered structure, there is a pronounced accumulation of contrast agent in the gastric mucosa layer

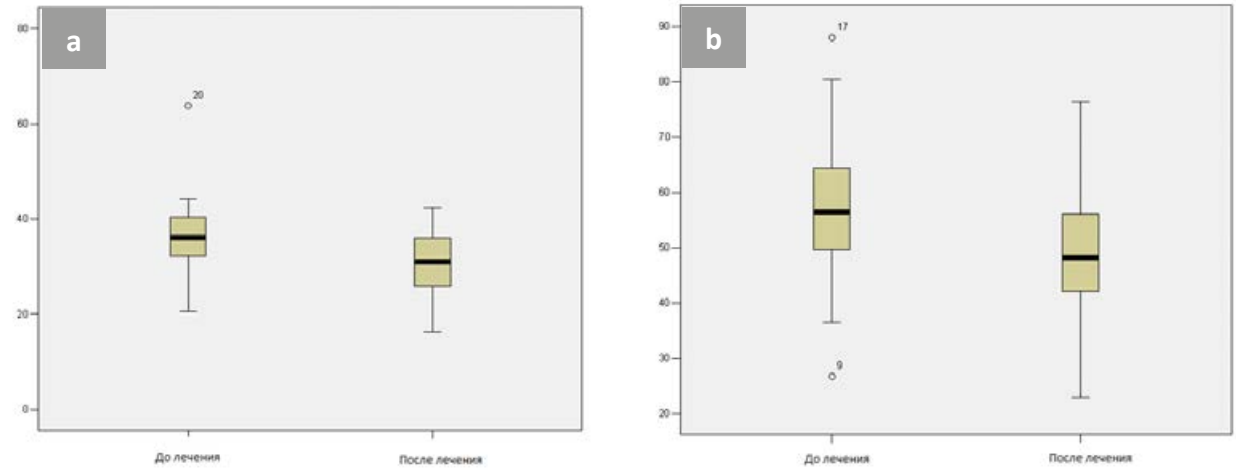

Рис. 4. Денситометрическая плотность опухоли до и после лечения. Уменьшение денситометрической плотности ткани опухоли после лечения
а – нативная фаза исследования (*p*£0,05), б – артериальная фаза исследования (*p*£0,01)

Fig. 4. Densitometric density of the tumor before and after treatment. Reduction of densitometric density of tumor tissue after treatment
a – the native phase of the study (*p*£0.05), b – the arterial phase of the study (*p*£0.01)

наружный «мышечно-серозный» слой, отсутствие изменений или наличие слабо выраженной тяжистости в перигастральной клетчатке или в проекции связочного аппарата. Инвазию рака желудка в серозную оболочку (cT4 a) мы определяли при наличии тяжей различной выраженности и/или одного и более узловых образований в перигастральной клетчатке по наружному контуру желудка в зоне опухолевого поражения или в проекции связочного аппарата, нарушения слоистой структуры и целостности наружного «мышечно-серозного» слоя стенки желудка. Вовлечение в опухолевый процесс окружающих органов (cT4b) характеризовалось такими КТ-симптомами, как выраженная инфильтрация с исчезновением изображения клетчатки между органами, нечеткость контуров и неоднородность структуры соседних органов в зоне прилежания их к опухоли, стойкость выявленных симптомов при полипозиционном исследовании. Если распространение опухоли на окружающую клетчатку и/или связочный аппарат желудка визуализировалось в виде увеличения денситометрической плотности клетчатки различной степени выраженности вплоть до выявления узловых образований с неровными, нечеткими контурами, неправильной формы, то лимфатические узлы проявлялись в виде округлых или эллипсоидных структур с достаточно ровными, четкими контурами, расположенных в зонах регионарного метастазирования согласно Японской классификации рака желудка [14].

На основании этих симптомокомплексов была определена степень местного распространения процесса до лечения и ее изменения после окончания лечения, что суммировано в таблице 2. Как видно из представленных данных, после лечения имелось выраженное снижение категории T. Если до лечения категория cT4 была у 22 больных, то после — выявлена у 11, категории T0–3 до лечения определялись всего у 2 больных, а после — у 13 (χ^2=11,6; p<0,01).

Вторая группа диагностических признаков — это линейные размеры опухоли, включающие в себя максимальную толщину стенки желудка в зоне опухолевого поражения и площадь опухоли (рис. 1).

На рисунке 2 представлены ящичковые диаграммы, демонстрирующие статистически значимое уменьшение толщины стенки желудка (p<0,001) и площади опухоли (p<0,001) после неоадъювантного химиолучевого лечения.

И, наконец, третья группа диагностических симптомов — это структура опухоли, изменение которой хорошо визуализировалось на КТ-изображениях, полученных в различные фазы контрастного исследования. Полученные изображения оценивали как визуально (рис. 3), так и путем измерения денситометрической плотности опухоли.

До начала лечения при визуальной оценке опухоли в нативную фазу у 20 из 24 больных (83%) структура опухоли имела однородный характер, а у 4 (17%) была несколько неоднородна за счет че-

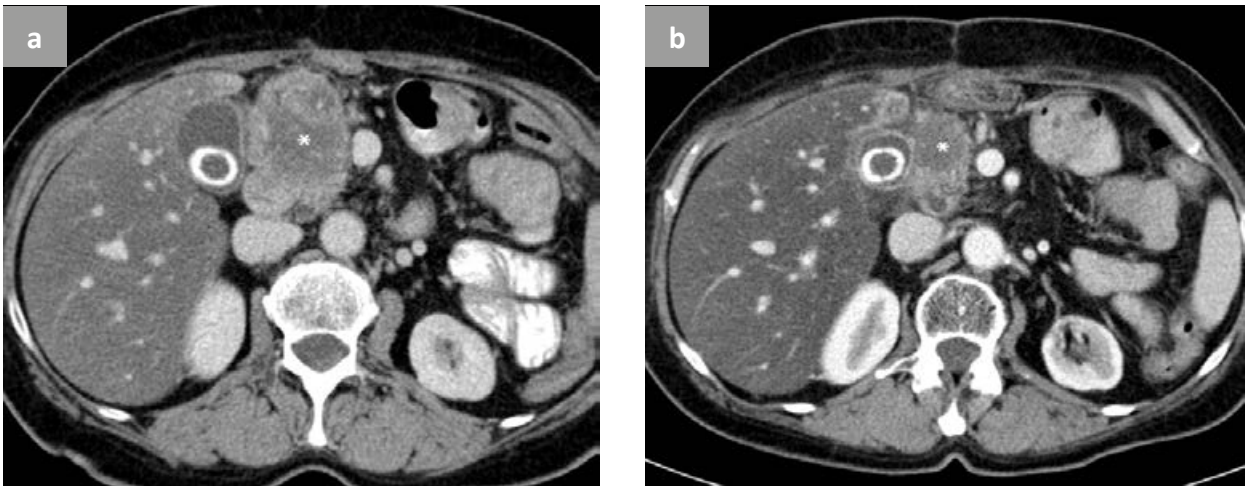

Рис. 5. КТ-симптомы регрессии рецидивной опухоли:
а – до лечения. В области культи двенадцатиперстной кишки определяется патологическое мягкотканное образование (*) неправильной формы, размерами 59×51 мм, имеющее неоднородную плотность
б – исследование через 1 мес. после лечения. Выраженное (до 34×29 мм) уменьшение размеров рецидивной опухоли (*)

Fig. 5. CT-symptoms of recurrent tumor regression:
a – before treatment. In the area of the duodenal stump, a pathological soft tissue formation (*) of irregular shape, 59x51 mm in size, having a non-uniform density, is determined
b – study 1 month after treatment. Pronounced (up to 34x29 mm) reduction in the size of a recurrent tumor (*)

редования участков различной плотности. При контрастном усилении характерный симптом неоднородности опухоли с ярко выраженными, хаотично расположенными участками различной плотности отмечался у 12 из 24 больных (50%) в артериальную фазу исследования и у 21 из 24 больных (88%) в венозную фазу исследования. **После лечения** было отмечено, что структура опухоли становилось более однородной, с появлением «слоистости», особенно в периферических отделах остаточной опухоли; появлялись гиподенсные участки, соответствующие слоям стенки желудка; отмечалось выраженное накопление контрастного вещества в слизистой оболочке желудка у 17 из 24 больных (71%) в артериальную фазу исследования и 20 из 24 больных (83%) в портальную и/или венозную фазы исследования. **После лечения** у 19 больных из 24 (79%) в нативную фазу наблюдалось снижение денситометрической плотности опухолевой ткани в среднем на 19% (от 1,1% до 49,5%). В сосудистые фазы исследования больных также были отмечены более низкие показатели, чем до лечения, особенно в артериальную фазу (у 83% больных). Разброс количественных показателей денситометрической плотности и их динамика были весьма значительны, что объясняется сложными процессами перестройки микроциркуляции в опухолевой ткани и стенке желудка, происходящими под влиянием терапии, а также трудностью измерения денситометрической плотности опухоли, расположенной в желудке из-за топографоанатомических особенностей (инфильтративный характер опухоли, полый, подвижный орган). Но в целом отмечена тенденция к снижению денситометрической плотности ткани опухоли после неоадъювантной химиолучевой терапии. На рисунке 4 представлены ящичковые диаграммы, демонстрирующие статистически значимое снижение показателей денситометрической плотности опухоли в различные фазы исследования после неоадъювантного химиолучевого лечения (p=0,02 при преконтрастной и p=0,01 при постконтрастной фазах).

В дальнейшем мы планируем сопоставить полученные КТ-данные с результатами патогистологического исследования с целью определения комплекса КТ-симптомов, который наиболее объективно соответствует патоморфозу опухоли под воздействием терапии. На наш взгляд, интересным продолжением нашей работы, имеющим большое значение для клиники, является изучение прогностического значения выявленных КТ-признаков опухоли до начала неоадъювантной терапии.

КТ-оценка ответа рецидивного рака желудка проведена у 5 больных: частичная регрессия была отмечена у 2 больных, стабилизация процесса — у 2, прогрессирование заболевания — у 1. При изучении ответа рецидивной опухоли оценивали все группы КТ-признаков. Но ведущую роль при КТ-оценке эффектов лечения у больных рецидивным раком желудка играли линейные размеры опухоли, включающие максимальные диаметры и площадь поражения (рис. 5), так как рецидивная опухоль имела вид мягкотканного образования, легко поддающегося измерению.

Точное измерение опухоли дало нам возможность оценить эффективность лечения по критериям RECIST 1.1 [15]. Измерение денситометрической плотности рецидивной опухоли в нативную и постконтрастную фазу не показало каких-либо достоверных различий в их изменениях. У больных

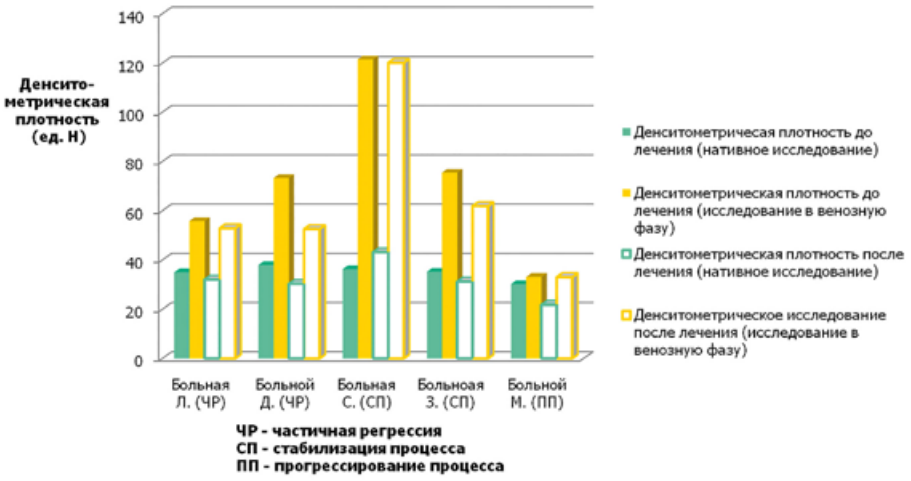

Рис. 6. Денситометрическая плотность рецидивной опухоли до и после неоадъювантного химиолучевого лечения

Fig. 6. Densitometric density of recurrent tumor before and after neoadjuvant chemoradiotherapy

с частичной регрессией и стабилизацией процесса (*n*=4) в артериальную фазу исследования отмечалось выраженное увеличение денситометрической плотности от 60% до 230%. А 1 у больного с дальнейшим прогрессированием заболевания увеличение денситометрической плотности составило всего 10% (рис. 6).

Этот факт заслуживает внимания и требует дальнейшего изучения по мере накопления клинического материала, так как число наблюдений в нашем исследовании крайне маленькое.

Вопросам оценки эффектов лечения онкологических больных посвящено немало работ. И один из важнейших вопросов — каким образом объективизировать ответ опухоли? Ведущая роль принадлежит лучевым методам визуализации, что однозначно не вызывает сомнений [16, 17, 18]. В настоящее время арсенал этих методов обширен. Применение того или иного метода визуализационной диагностики зависит от нозологии, метода лечения, сроков его проведения. Наиболее широко в литературе освещены методы анатомической оценки, основанные на линейных измерениях опухоли, это RECIST-критерии и их модификации [19, 15]. Наряду с этим в практику прочно входят и уже вошли методы молекулярной и функциональной оценки, такие как ПЭТ, ПЭТ-КТ, КТ-перфузия, двухэнергетическая КТ, диффузионно-взвешенная МРТ, МР-спектроскопия и др. И проблема оценки ответа опухоли не теряет своей актуальности. Это связано не только с совершенствованием и появлением новых методов визуализационной диагностики, но в большей степени с появлением новых методов лечения [20]. Опухоли ряда локализаций остаются сложными для оценки эффектов лечения. К таким опухолям относится и рак желудка. Ограничения метода КТ при оценке эффектов неоадъювантной терапии у больных раком желудка связаны с несколькими факторами. Опухоль имеет неправильную форму, инфильтративный характер, расположена в полом подвижном органе. В этих условиях достаточно сложно получить совершенно идентичные изображения опухоли до и после лечения, выделить границы полого органа, каковым являются желудок, оценка эффектов лечения приобретает «временно-емкий» характер. Поэтому мы разделяем мнение многих авторов о необходимости совершенствования методических подходов при применении КТ для оценки регрессии опухоли. О важности этой проблемы говорит факт постоянного совершенствования подходов к оценке регрессии [21, 19, 15, 20].

В рутинной практике у больных раком желудка для оценки опухолевой регрессии необходимо учитывать такие симптомы, как уменьшение или исчезновение внутрипросветного компонента рака желудка, уменьшение или исчезновение внеорганного компонента опухоли, появление четкости наружного контура в зоне поражения, уменьшение или исчезновение измененных/увеличенных регионарных лимфатических узлов. Как показало наше исследование, происходит выраженное снижение категории Т после проведенного химиолучевого лечения.

В работах многих авторов приводятся данные о роли КТ в диагностике изменений структуры опухолей различной локализации под влиянием лучевой и химиолучевой терапии. Отмечено, что изменение структуры опухоли является симптомом регрессии опухоли [16, 22, 20]. Мы разделяем это мнение и считаем, что появление на месте бесструктурной опухолевой массы признаков многослойности (в зоне опухоли или по ее периферии), характерное для нормального строения стенки желудка, и снижение показателей денситометрической плотности опухоли по сравнению с данными, полученными при КТ-исследовании до лечения, являются признаками положительной ответной реакции. И, как было отмечено выше, мы продолжим эти исследования с целью объективного доказательства этого феномена.

А вот при оценке рецидивного рака желудка очень хорошо подходят анатомические критерии (RECIST 1.1), так как в этих случаях опухоли, имеющие на КТ-изображениях вид мягкотканных образований с достаточно четкими контурами, хорошо поддаются точному измерению. Хотя мы считаем, что изменение денситометрической плотности и в этом случае является тем симптомом, который следует изучать как возможный показатель прогноза ответа на лечение.

ЗАКЛЮЧЕНИЕ

В руках клиницистов-онкологов мало методов для объективной оценки «поведения» опухоли под влиянием неоадъювантной терапии. Но на сегодняшний день наиболее точным и полезным является КТ. КТ-исследование в динамике значительно расширяет возможности оценки эффектов неоадъювантной химиолучевой терапии рака желудка. Совокупность клинических и инструментальных методов, дополненная компьютерной томографией, позволяет подойти к объективной количественной оценке регрессии опухоли. Это направление очень интересно и актуально в свете совершенствования современных методов лечения и требует дальнейшего изучения.

Список литературы

1. Состояние онкологической помощи населению России в 2016 году. Под ред. Каприна А. Д., Старинского В. В., Петровой Г. В. М.: МНИОИ им. П. А. Герцена — филиал ФГБУ «НМИЦ радиологии» Минздрава России; 2017, 236 с. Доступно по: https://oncology-association.ru/files/medstat/sostoyanie_2017.pdf
2. Chang JS, Choi Y, Shin J, Kim KH, Keum KC, Kim HS, et al. Patterns of Care for Radiotherapy in the Neoadjuvant and Adjuvant Treatment of Gastric Cancer: A Twelve-Year Nationwide Cohort Study in Korea. Cancer Res Treat. 2018 Jan; 50(1):118–128. DOI: 10.4143/crt.2016.575
3. Джураев М. Д., Худайбердиева М. Ш., Эгамбердиев Д. М. Рецидив рака желудка: современное состояние проблемы. Сибирский онкологический журнал. 2009; 3(33):60–62.
4. Чайка А. В., Хомяков В. М., Вашакмадзе Л. А., Черемисов В. В., Рябов А. Б. Опыт хирургического лечения рецидивов рака желудка. Сибирский онкологический журнал. 2015; 1(4):12–18.
5. Chang JS, Kim KH, Yoon HI, Hyung WJ, Rha SY, Kim HS, et al. Locoregional relapse after gastrectomy with D2 lymphadenectomy for gastric cancer. Br J Surg. 2017 Jun; 104(7):877–884. DOI: 10.1093/annonc/mdg023
6. Афанасьев С. Г., Августинович А. В., Давыдов И. М., Волков М. Ю. Неоадъювантная химиотерапия при комбинированном лечении рака желудка. Онкология. Журнал им. П. А. Герцена. 2014; 2(6):13–18. DOI: 10.17116/oncolog2014613–18
7. Newton AD, Datta J, Loaiza-Bonilla A, Karakousis GC, Roses RE. Neoadjuvant therapy for gastric cancer: current evidence and future directions. J Gastrointest Oncol. 2015 Oct; 6(5):534–543. DOI: 10.3978/j.issn.2078–6891.2015.047
8. Скоропад В. Ю., Афанасьев С. Г., Гамаюнов С. В., Агабабян Т. А., Волков М. Ю., Глущенко С. А. и др. Планируемое многоцентровое рандомизированное клиническое исследование II фазы: неоадъювантная химиолучевая терапия с последующей гастрэктомией D2 и адъювантной химиотерапией у больных местнораспространенным раком желудка. Сибирский онкологический журнал. 2016; 15(2):12–20. DOI: 10.21294/1814–4861–2016–15–2-12–20
9. Stahl M, Walz MK, Stuschke M, Lehmann N, Meyer H-J, Riera-Knorrenschild J, et al. Phase III comparison of preoperative chemotherapy compared with chemoradiotherapy in patients with locally advanced adenocarcinoma of the esophagogastric junction. J Clin Oncol. 2009 Feb 20; 27(6):851–856. DOI: 10.1200/JCO.2008.17.0506
10. Charalampakis N, Economopoulou P, Kotsantis I, Tolia M, Schizas D, Liakakos T, et al. Medical management of gastric cancer: a 2017 update. Cancer Med. 2018; 7(1):123–133. DOI: 10.1002/cam4.1274
11. Скоропад В. Ю., Бердов Б. А., Титова Л. Н., Мардынский Ю. С., Евдокимов Л. В., Силантьева Н. К., и др. Неоадъювантная пролонгированная химиолучевая терапия с последующей гастрэктомией D2 у больных местно-распространенным раком. Российский Онкологический журнал. 2010; 4:10–15.
12. Brierley JD., Gospodarowicz MK, Wittekind C. TNM classification of malignant tumors. Eighth edition. Oxford, UK; Hoboken, NJ: John Wiley & Sons, Inc.; 2017, 241 p.
13. Агабабян Т. А., Силантьева Н. К., Скоропад В. Ю. Диагностика внеорганного распространения рака желудка методом мультиспиральной компьютерной томографии. Медицинская визуализация. 2011; 6:21–29.
14. Japanese Gastric Cancer Association. Japanese classification of gastric carcinoma: 3rd English edition. Gastric Cancer. 2011 Jun; 14(2):101–112. DOI: 10.1007/s10120–011–0041–5
15. Eisenhauer EA, Therasse P, Bogaerts J, Schwartz LH, Sargent D, Ford R, Dancey J, et al. New response evaluation criteria in solid tumours: Revised RECIST guideline (version 1.1). Eur J Cancer. 2009 Jan 1; 45(2):228–247. DOI: 10.1016/j.ejca.2008.10.026
16. Силантьева Н. К., Агабабян Т. А., Березовская Т. П., Гришина О. Г. КТ-оценка эффектов химио- и лучевой терапии злокачественных опухолей. Медицинская визуализация. 2014; 6:59–74
17. Tirkes T, Hollar MA, Tann M, Kohli MD, Akisik F, Sandrasegaran K. Response Criteria in Oncologic Imaging: Review of Traditional and New Criteria. RadioGraphics. 2013; 33(5):1323–1341. DOI:10.1148/rg.335125214
18. Martens MH, Lambregts DMJ, Kluza E, Beets-Tan RGH. Tumor Response to Treatment: Prediction and Assessment. Curr Radiol Rep. 2014 Jul 18; 2 (9):62. DOI: 10.1007/s40134–014–0062-z
19. Therasse P, Arbuck SG, Eisenhauer EA, Wanders J, Kaplan RS, Rubinstein L, et al. New Guidelines to Evaluate the Response to Treatment in Solid Tumors. J Natl Cancer Inst. 2000; 92:205–216. DOI: 10.1093/jnci/92.3.205
20. Afaq A, Akin O. Imaging assessment of tumor response: past, present and future. Future Oncol. 2011 May; 7(5):669–677. DOI: 10.2217/fon.11.38
21. Miller AB, Hogestraeten B, Staquet M, Winkler A. Reporting results of cancer treatment. Cancer. 1981; 47 (1):207–214. DOI: 10.1002/1097–0142 (19810101)47:1<207::AID-CNCR2820470134>3.0.CO;2–6
22. Гележе П. В., Морозов С. П., Мандельблат Ю. Э., Либсон Е. И. Современные критерии лучевой диагностики в оценке эффективности специального противоопухолевого лечения. Российский онкологический журнал. 2014; 19(3):39–46.

References

1. The state of cancer care in Russia in 2016. Edited by Kaprin A. D., Starinsky V. V., Petrova G. V. Moscow: P. Hertsen Moscow Oncology Research Institute — Branch of the National Medical Radiology Research Centre of the Ministry of Health of the Russian Federation; 2017, 236 p. (In Russian). Available by: https://oncology-association.ru/files/medstat/sostoyanie_2017.pdf
2. Chang JS, Choi Y, Shin J, Kim KH, Keum KC, Kim HS, et al. Patterns of Care for Radiotherapy in the Neoadjuvant and Adjuvant Treatment of Gastric Cancer: A Twelve-Year Nationwide Cohort Study in Korea. Cancer Res Treat. 2018 Jan; 50(1):118–128. DOI: 10.4143/crt.2016.575
3. Dzhuraev MD, Khudaiberdieva MSh, Egamberdiev DM. Gastric cancer recurrence: recent problems. Siberian Journal of Oncology. 2009; 3(33):60–62. (In Russian).
4. Chayka AV, Khomyakov VM, Vashakmadze LA, Cheremisov VV, Ryabov AB. Experience of surgical treatment at recurrent gastric cancer. Siberian Journal of Oncology. 2015; 1(4):12–18. (In Russian).
5. Chang JS, Kim KH, Yoon HI, Hyung WJ, Rha SY, Kim HS, et al. Locoregional relapse after gastrectomy with D2 lymphadenectomy for gastric cancer. Br J Surg. 2017 Jun; 104(7):877–884. DOI: 10.1093/annonc/mdg023
6. Afanasyev SG, Avgustinovich AV, Davydov IM, Volkov MYu. Neoadjuvant chemotherapy in the combined treatment of gastric cancer. P. A. Herzen Journal of Oncology. 2014; 2(6):13–18. (In Russian). DOI: 10.17116/oncolog2014613–18
7. Newton AD, Datta J, Loaiza-Bonilla A, Karakousis GC, Roses RE. Neoadjuvant therapy for gastric cancer: current evidence and future directions. J Gastrointest Oncol. 2015 Oct; 6(5):534–543. DOI: 10.3978/j.issn.2078–6891.2015.047

8. Skoropad VYu, Afanasyev SG, Gamayunov SV, Agababyan TA, Volkov MY, Glushchenko SA, et al. Planning phase 2 multicenter randomized trial of neoadjuvant chemo-radiotherapy followed by D2 gastrectomy and adjuvant chemotherapy for locally advanced gastric cancer. Siberian journal of oncology. 2016; 15(2):12–20. (In Russian). DOI:10.21294/1814–4861–2016–15–2-12–20
9. Stahl M, Walz MK, Stuschke M, Lehmann N, Meyer H-J, Riera-Knorrenschild J, et al. Phase III comparison of preoperative chemotherapy compared with chemoradiotherapy in patients with locally advanced adenocarcinoma of the esophagogastric junction. J Clin Oncol. 2009 Feb 20; 27(6):851–856. DOI: 10.1200/JCO.2008.17.0506
10. Charalampakis N, Economopoulou P, Kotsantis I, Tolia M, Schizas D, Liakakos T, et al. Medical management of gastric cancer: a 2017 update. Cancer Med. 2018; 7(1):123–133. DOI: 10.1002/cam4.1274
11. Skoropad VYu, Berdov BA, Titova LN, Mardynsky Yu S, Evdokimov LV, Silantieva NK, et al. Neoadjuvant prolonged chemoradiation therapy with subsequent D2 gastrectomy in patients with locally advanced cancer. Russian Oncology Journal. 2010; 4:10–15. (In Russian).
12. Brierley JD., Gospodarowicz MK, Wittekind C. TNM classification of malignant tumors. Eighth edition. Oxford, UK; Hoboken, NJ: John Wiley & Sons, Inc.; 2017, 241 p.
13. Agababyan TA, Silantyeva NK, Skoropad VYu. Evaluation of Local Spread of Gastric Cancer with Multidetector Computed Tomography. Medical Visualization. 2011; 6:21–29. (In Russian).
14. Japanese Gastric Cancer Association. Japanese classification of gastric carcinoma: 3rd English edition. Gastric Cancer. 2011 Jun; 14(2):101–112. DOI: 10.1007/s10120–011–0041–5
15. Eisenhauer EA, Therasse P, Bogaerts J, Schwartz LH, Sargent D, Ford R, Dancey J, et al. New response evaluation criteria in solid tumours: Revised RECIST guideline (version 1.1). Eur J Cancer. 2009 Jan 1; 45(2):228–247. DOI: 10.1016/j.ejca.2008.10.026
16. Silanteva NK, Agababian TA, Berezovskaya TP, Grishina OG. CT Assessment of Tumor Response to Chemoand Radiotherapy. Medical Visualization. 2014; 6:59–74. (In Russian).
17. Tirkes T, Hollar MA, Tann M, Kohli MD, Akisik F, Sandrasegaran K. Response Criteria in Oncologic Imaging: Review of Traditional and New Criteria. RadioGraphics. 2013; 33(5):1323–1341. DOI:10.1148/rg.335125214
18. Martens MH, Lambregts DMJ, Kluza E, Beets-Tan RGH. Tumor Response to Treatment: Prediction and Assessment. Curr Radiol Rep. 2014 Jul 18; 2(9):62. DOI: 10.1007/s40134–014–0062-z
19. Therasse P, Arbuck SG, Eisenhauer EA, Wanders J, Kaplan RS, Rubinstein L, et al. New Guidelines to Evaluate the Response to Treatment in Solid Tumors. J Natl Cancer Inst. 2000; 92:205–216. DOI: 10.1093/jnci/92.3.205
20. Afaq A, Akin O. Imaging assessment of tumor response: past, present and future. Future Oncol. 2011 May; 7(5):669–677. DOI: 10.2217/fon.11.38
21. Miller AB, Hogestraeten B, Staquet M, Winkler A. Reporting results of cancer treatment. Cancer. 1981; 47 (1):207–214. DOI: 10.1002/1097–0142 (19810101)47:1<207:: AID-CNCR2820470134>3.0.CO;2–6
22. Gelezhe PV, Morozov SP, Mandelblat YE, Libson EV. Current criteria of radial diagnostics assess the effectiveness of specific cancer treatment. Russian Journal of Oncology. 2014; 19(3):39–46. (In Russian).

Информация об авторах:

Агабабян Татев Артаковна, к.м.н., старший научный сотрудник отделения компьютерной томографии МРНЦ им. А.Ф. Цыба — ФГБУ «НМИЦ радиологии» Министерства здравоохранения Российской Федерации. ORCID: https://orcid.org/0000–0002–9971–3451

Силантьева Наталья Константиновна, д.м.н, заведующая отделением компьютерной томографии МРНЦ им. А.Ф. Цыба — ФГБУ «НМИЦ радиологии» Министерства здравоохранения Российской Федерации. ORCID: https://orcid.org/0000–0001–5574–0565

Скоропад Виталий Юрьевич, д.м.н., заведующий отделом торакоабдоминальной онкологии МРНЦ им. А.Ф. Цыба — ФГБУ «НМИЦ радиологии» Министерства здравоохранения Российской Федерации. ORCID: https://orcid.org/0000–0002–2136–1994

Иванов Сергей Анатольевич, д.м.н., профессор, директор МРНЦ им. А.Ф. Цыба — филиала ФГБУ «НМИЦ радиологии» Минздрава России. ORCID: https://orcid.org/0000–0001–7689–6032

Каприн Андрей Дмитриевич, член-корреспондент РАН, д.м.н., профессор, заслуженный врач РФ, генеральный директор МРНЦ им. А.Ф. Цыба — ФГБУ «НМИЦ радиологии» Министерства здравоохранения Российской Федерации. ORCID: https://orcid.org/0000–0001–8784–8415

Комин Юрий Анатольевич, врач, Военно-медицинское учреждение. ORCID: https://orcid.org/0000–0002–4777–6020

Усачева Анна Юрьевна, научный сотрудник отделения компьютерной томографии МРНЦ им. А.Ф. Цыба — ФГБУ «НМИЦ радиологии» Министерства здравоохранения Российской Федерации. ORCID: https://orcid.org/0000–0003–2629–1582

Кудрявцев Дмитрий Дмитриевич, научный сотрудник отделения лучевого и хирургического лечения заболеваний торакальной области МРНЦ им. А.Ф. Цыба — ФГБУ «НМИЦ радиологии» Министерства здравоохранения Российской Федерации. ORCID: https://orcid.org/0000–0003–0406–0046

Information about authors:

Tatev A. Agababyan, MD, PhD, senior researcher of the department of computed tomography A. Tsyb Medical Radiological Research Center — Branch of the National Medical Research Radiological Center (A. Tsyb MRRC). ORCID: https://orcid.org/0000–0002–9971–3451

Natalya K. Silanteva, MD, PhD, DSc, headmaster of the department of computed tomography A. Tsyb Medical Radiological Research Centre — Branch of the National Medical Research Radiological Centre (A. Tsyb MRRC). ORCID: https://orcid.org/0000–0001–5574–0565

Vitaly Yu. Skoropad, MD, PhD, DSc, headmaster of the department of thoracoabdominal oncology A. Tsyb Medical Radiological Research Centre — Branch of the National Medical Research Radiological Centre (A. Tsyb MRRC). ORCID: https://orcid.org/0000–0002–2136–1994

Sergey A. Ivanov, MD, PhD, DSc, professor, director A. Tsyb Medical Radiological Research Centre — Branch of the National Medical Research Radiological Centre (A. Tsyb MRRC). ORCID: https://orcid.org/0000–0001–7689–6032

Andrey D. Kaprin, corresponding member of RAS, MD, PhD, DSc, professor, honored doctor of the Russian Federation, general director A. Tsyb Medical Radiological Research Centre — Branch of the National Medical Research Radiological Centre (A. Tsyb MRRC). ORCID: https://orcid.org/0000–0001–8784–8415

Yuriy A. Komin, doctor, Military Medical Facility. ORCID: https://orcid.org/0000–0002–4777–6020

Anna Yu. Usacheva, researcher of the department of computed tomography A. Tsyb Medical Radiological Research Centre — Branch of the National Medical Research Radiological Centre (A. Tsyb MRRC). ORCID: https://orcid.org/0000–0003–2629–1582

Dmitriy D. Kudryavtsev, researcher of the department of radiation and surgical treatment of thoracic diseases A. Tsyb Medical Radiological Research Centre — Branch of the National Medical Research Radiological Centre (A. Tsyb MRRC). ORCID: https://orcid.org/0000–0003–0406–0046