Исследования и практика в медицине 2020, т. 7, №4, с. 36-50

CC BY 4.0

ОРИГИНАЛЬНАЯ СТАТЬЯ. ОНКОЛОГИЯ
https://doi.org/10.17709/2409-2231-2020-7-4-4

КАЧЕСТВЕННАЯ И КОЛИЧЕСТВЕННАЯ ХАРАКТЕРИСТИКА РАЗНЫХ ТИПОВ ОПУХОЛЕВЫХ МИКРОСОСУДОВ В ЗАВИСИМОСТИ ОТ ГИСТОЛОГИЧЕСКОГО ТИПА РАКА ШЕЙКИ МАТКИ

М.А.Сеньчукова[1,2], Е.В.Макарова[1,2]*, Е.И.Шурыгина[1,2], Н.Н.Волченко[3]

1. ФГБОУ ВО «Оренбургский государственный медицинский университет» Министерства здравоохранения Российской Федерации, 460000, Российская Федерация, г. Оренбург, ул. Советская, д. 6
2. ГБУЗ «Оренбургский областной клинический онкологический диспансер», 460021, Российская Федерация, г. Оренбург, просп. Гагарина, д. 11
3. МНИОИ им. П.А.Герцена – филиал ФГБУ «Национальный медицинский исследовательский центр радиологии» Министерства здравоохранения Российской Федерации, 125284, Российская Федерация, г. Москва, 2-й Боткинский проезд, д. 3

Резюме

Цель исследования. Дать качественную и количественную оценку разным типам опухолевых микрососудов в зависимости от гистологического типа рака шейки матки (РШМ).

Материал и методы. Объектом исследования служили образцы опухоли 76 пациенток с РШМ I–IIA стадии, получивших первым этапом хирургическое лечение. Иммуногистохимическое исследование проведено с использованием антител к CD34 и подопланину. Статистическую обработку результатов исследования выполняли с использованием программы Statistica 6.0.

Результаты. При РШМ выделены следующие типы опухолевых микрососудов: обычные микрососуды, дилятированные капилляры (ДК) с обычной эндотелиальной выстилкой, ДК со слабо выраженной экспрессией CD34, ДК контактного типа, капилляры в солидном компоненте опухоли, атипичные дилятированные капилляры (АДК), структуры с частичной эндотелиальной выстилкой, лимфатические капилляры в лимфоидных и полиморфноклеточных инфильтратах. Установлено, что с прогнозом заболевания при раннем РШМ коррелировали ДК со слабовыраженной экспрессией CD34 (p=0,0005), ДК контактного типа (p=0,000005) и капилляры в солидном компоненте опухоли (p=0,006). Частота выявления этих типов опухолевых микрососудов, была ниже при прогностически благоприятном плоскоклеточном неороговевающем РШМ, тогда как для прогностически неблагоприятных плоскоклеточном ороговевающем РШМ и аденокарциноме шейки матки были характерны более высокие значения ДК со слабовыраженной экспрессией CD34 (p=0,004 и p=0,005, соответственно) и ДК контактного типа (p=0,02 и p=0,14, соответственно).

Заключение. Считаем целесообразным дальнейшее изучение связи разных типов опухолевых микрососудов с клинико-морфологическими характеристиками и прогнозом РШМ.

Ключевые слова:
рак шейки матки, аденокарцинома, плоскоклеточный рак, ангиогенез, опухолевые микрососуды, прогноз.

Оформление ссылки для цитирования статьи
Сеньчукова М.А., Макарова Е.В., Шурыгина Е.И., Волченко Н.Н. Качественная и количественная характеристика разных типов опухолевых микрососудов в зависимости от гистологического типа рака шейки матки. Исследования и практика в медицине. 2020; 7(4): 36-50. https://doi.org/10.17709/2409-2231-2020-7-4-4

Для корреспонденции
Макарова Елена Викторовна – аспирант кафедры лучевой диагностики, лучевой терапии, онкологии ФГБОУ ВО «Оренбургский государственный медицинский университет» Министерства здравоохранения Российской Федерации, г. Оренбург, Российская Федерация, врач отделения ультразвуковой диагностики ГБУЗ «Оренбургский областной клинический онкологический диспансер», г. Оренбург, Российская Федерация.
Адрес: 460000, Российская Федерация, г. Оренбург, ул. Советская, д. 6
Адрес: 460021, Российская Федерация, г. Оренбург, просп. Гагарина, д. 11
E-mail: malena2419@yandex.ru
ORCID: https://orcid.org/0000-0002-5796-3719

Информация о финансировании. Работа выполнена при финансовой поддержке РФФИ и Субъекта РФ в рамках научных проектов № 18-415-560005 и №19-415-560004.
Конфликт интересов. Авторы заявляют об отсутствии конфликта интересов.

Получено 29.08.2020, Рецензия (1) 11.10.2020, Рецензия (2) 18.10.2020, Принята к печати 21.12.2020

Research and Practical Medicine Journal. 2020, v.7, №4, p. 36-50

ORIGINAL ARTICLE. ONCOLOGY

https://doi.org/10.17709/2409-2231-2020-7-4-4

QUALITATIVE AND QUANTITATIVE CHARACTERISTICS OF DIFFERENT TYPES OF TUMOR MICROVESSELS DEPENDING ON THE HISTOLOGICAL TYPE OF CERVICAL CANCER

M.A.Senchukova[1,2], E.V.Makarova[1,2]*, E.I.Shurygina[1,2], N.N.Volchenko[3]

1. Orenburg State Medical University,
   6 Sovetskaya str., Orenburg, 460000, Russian Federation
2. Orenburg Regional Clinical Oncology Dispensary,
   11 Gagarin ave., Orenburg, 460021, Russian Federation
3. P.A.Hertsen Moscow Oncology Research Institute – Branch of the National Medical Research Radiological Centre,
   3 2nd Botkinskiy travel, Moscow 125284, Russian Federation

Abstract

Purpose of the study. To give a qualitative and quantitative assessment of different types of tumor microvessels depending on the histological type of cervical cancer (CC).

Material and methods. The tumor samples from 76 patients with CC stage I–IIA who received the surgical treatment on the first phase were the object of study. The immunohistochemical study was performed using antibodies to CD34 and podoplanin. Statistical analysis of the data was performed using the Statistica 6.0 software.

Results. In CC, the following types of tumor microvessels have been identified: normal microvessels, dilated capillaries (DCs) with a normal endothelial lining, DCs with a weak expression of CD34, DCs of contact type, capillaries in the solid component of tumor, the atypical dilated capillaries (ADCs), the structures with partial endothelial lining and the lymphatic capillaries in lymphoid and polymorphic cell infiltrates. It was found that DCs with a mild expression of CD34 (p=0.0005), DCs of contact type (p=0.000005), and capillaries in the solid component of tumor (p=0.006) were correlated with the prognosis in early CC. The detection frequency of this tumor microvessels was lower in more prognostically favorable squamous non-keratinizing CC, while in the prognostically unfavorable squamous cell keratinizing CC and adenocarcinoma of the cervix uteri, the higher DCs values with a mild expression of CD34 (p=0,004 and p=0.005, respectively) and DC of contact type (p=0.02 and p=0.14, respectively) were typical.

Conclusion. We consider it is expedient to further study the relationship of different types of tumor microvessels with clinical and morphological characteristics and prognosis of cervical cancer.

Keywords:
cervical cancer, adenocarcinoma, squamous cervical cancer, angiogenesis, tumor microvessels, prognosis.

For citation
Senchukova M.A., Makarova E.V., Shurygina E.I., Volchenko N.N. Qualitative and quantitative characteristics of different types of tumor microvessels depending on the histological type of cervical cancer. Research and Practical Medicine Journal (Issled. prakt. med.). 2020; 7(4): 36-50.
https://doi.org/10.17709/2409-2231-2020-7-4-4

For correspondence
Elena V. Makarova – PhD student of the radiation diagnostics, radiation therapy, oncology department, Orenburg State Medical University, Orenburg, Russian Federation, doctor of the department of ultrasound, Orenburg Regional Clinical Oncology Dispensary, Orenburg, Russian Federation.
Address: 6 Sovetskaya str., Orenburg, 460000, Russian Federation
Address: 11 Gagarin ave., Orenburg, 460021, Russian Federation
E-mail: malena2419@yandex.ru
ORCID: https://orcid.org/0000-0002-5796-3719

Information about funding. This research was funded by Russian Foundation for Basic Research and the government of the region, grant No 18-415-560005 and No.19-415-560004.
Conflict of interest. Authors report no conflict of interest.

Received 29.08.2020, Review (1) 11.10.2020, Review (2) 18.10.2020, Accepted 21.12.2020

АКТУАЛЬНОСТЬ

Рак шейки матки (РШМ) серьезная проблема здравоохранения. Согласно данным мировой статистики, это заболевание является четвертым наиболее часто диагностируемым раком и четвертой по значимости причиной смерти от рака у женщин [1]. В Российской Федерации (РФ) в 2018 году эта патология занимала первое место в структуре смертности от злокачественных новообразований женщин моложе 35 лет [2]. Преждевременная смерть женщин молодого, трудоспособного возраста является не только серьезной социальной проблемой, но и сопряжена со значительными экономическими потерями [3]. Таким образом, снижение смертности от РШМ является одной из приоритетных задач здравоохранения РФ.

Известно, что ранняя диагностика заболевания определяет успех его лечения. Однако особенности течения РШМ не всегда позволяют гарантировать благоприятный результат проводимой терапии даже при выявлении этой патологии на ранней стадии. Следовательно, выявление факторов, связанных с прогрессированием РШМ, важно как для точной оценки риска рецидива заболевания, так и для выбора оптимальной тактики лечения для каждой конкретной пациентки. [4–6]. Учитывая риск серьезных побочных эффектов лучевой и химиотерапии такие исследования представляют несомненный интерес [7, 8].

В настоящее время установлено, что такие клинико-морфологические характеристики как возраст пациенток, гистологический тип, глубина инвазии и размер опухоли, стадия заболевания, наличие метастазов в лимфоузлы, наличие параметральной и периневральной инвазии, наличие лимфоваскулярной инвазии, выраженность воспалительной инфильтрации стромы опухоли, наличие инфицирования вирусом папилломы человека, состояние линии резекции, наличие анемии, являются в разной степени значимыми факторами прогноза при оценке риска рецидива РШМ [9–13]. Одним из ключевых факторов, определяющим тактику лечения РШМ, является гистологическая структура опухоли. Согласно Международной гистологической классификации (классификация ВОЗ, 4-е издание, 2014 г.) основными гистологическими типами РШМ являются: плоскоклеточный ороговевающий рак (ПОР), плоскоклеточный неороговевающий рак (ПНР) и аденокарцинома (АК). Другие гистологические подтипы РШМ, такие как железисто-плоскоклеточный, нейроэндокринный, недифференцированный рак и другие, встречаются значительно реже. Разные подтипы РШМ отличаются как отдаленными результатами лечения, так и чувствительностью к лучевой терапии и химиотерапии. Так, большинство исследователей отметили, что показатели общей и безрецидивной выживаемости значительно ниже при АК, чем при плоскоклеточном РШМ, что может быть связано с низкой чувствительностью АК к лучевой терапии, широко используемой в лечении этой патологии [14–16]. Однако, что лежит в основе отмеченных различий, на сегодняшний день изучено недостаточно.

В настоящее время, ангиогенез рассматривается как один из наиболее значимых факторов прогрессии злокачественных опухолей [17, 18]. При РШМ его количественная оценка, основанная на определении плотности микрососудов, выраженности экспрессии фактора роста эндотелия сосудов и других маркеров, не позволила получить однозначных результатов [19, 20]. Полагаем, что это связано с тем, что опухолевые микрососуды неоднородны по происхождению, морфологии и клинической значимости [21, 22]. При изучении особенностей ангиогенеза при раке желудка и раке молочной железы была предложена оригинальная классификация опухолевых микрососудов, которые отличались по морфологии и клинической значимости [23, 24]. На основании этой классификации, при плоскоклеточном РШМ были выделены следующие типы опухолевых микрососудов: обычные микрососуды, дилятированные капилляры (ДК) с обычной эндотелиальной выстилкой, ДК со слабо выраженной экспрессией CD34, ДК контактного типа, капилляры в солидном компоненте опухоли, атипичные дилятированные капилляры (АДК), структуры с частичной эндотелиальной выстилкой, лимфатические капилляры в лимфоидных и полиморфноклеточных инфильтратах [25]. Целью настоящего исследования явилась количественная оценка разных типов опухолевых микрососудов при различных гистологических подтипах РШМ, отличающихся чувствительностью к лучевой терапии и к химиотерапии.

МАТЕРИАЛЫ И МЕТОДЫ

При проведении данного ретроспективного исследования были изучены образцы опухолей 76 пациенток с РШМ, которым в период с мая 2008 года по март 2014 года было проведено хирургическое лечение в Оренбургском областном клиническом онкологическом диспансере. Информация о пациентках была получена из амбулаторных карт канцер регистра. Ни одна из пациенток, включенных в исследование, не получала предоперационную химиотерапию (ХТ) или лучевую терапию (ЛТ), не получала глюкокортикоиды, нестероидные противовоспалительные средства и антигистаминные препараты, и не имела выраженной сопутствующей патологии в стадии декомпенсации. Пациентки были в возрасте от 21 до 76 лет (средний возраст 45,6±13,8 лет, медиана 45 лет).

У 7 (9,2%) пациенток в сроки от 5 до 43 месяцев после завершения лечения был диагностирован рецидив РШМ. Местный рецидив выявлен у 5 пациенток, системный — у 2-х (метастатическое поражение печени и метастатическое поражение легких), у 1 пациентки был выявлен и местный и системный рецидив. Все эти пациентки умерли в сроки от 12 до 72 месяцев после окончания лечения. Медиана периода наблюдения составила 109 месяцев. Данные о распределении пациенток, включенных в исследование, в зависимости от клинико-морфологических характеристик РШМ представлены в таблице 1.

Таблица 1. Клинико-патологическая характеристика случаев рака шейки матки
Table 1. Clinical and pathological characteristics of cervical cancer cases

Клинико-патологические переменные / Clinical and pathological variables	n	%
Возраст / Age		
До 35 лет / till 35 years old	19	25,0
35-44 лет / 35-44 years old	15	19,7
45 и старше / 45 and older	42	55,2
Менструальная функция / Menstrual function		
Сохранена / maintained	51	67,1
Не сохранена / not maintained	25	32,8
Стадия / Stage		
IA	30	39,5
IB	37	48,7
IIA	9	11,8
T		
T1	68	89,5
T2	8	10,5
Гистология / Histology		
Плоскоклетоный ороговевающий / Squamous cell keratinizing	22	28,9
Плоскоклеточный неороговевающий /Squamous cell non-keratinizing	43	56,6
Аденокарцинома / Adenocarcinoma	11	14,5
Степень дифференцировки опухоли (G) / Tumor differentiation grade (G)		
G1	62	81,6
G2	6	7,8
G3	8	10,5
Вид операции / Surgery type		
Расширенная гистерэктомия с придатками / Extended hysterectomy with appendages	33	43,4
Расширенная гистерэктомия без придатков / Extended hysterectomy without appendages	14	18,4
Простая гистерэктомия с придатками / Simple hysterectomy with appendages	25	32,9
Расширенная трахелэктомия / Extended trachelectomy	4	5,2
Адъювантная терапия / Adjuvant therapy		
Лучевая терапия / Radiation therapy	37	48,7
Химиотерапия / Chemotherapy	7	9,2

Морфологическое исследование было выполнено на архивных парафиновых блоках. Срезы толщиной 4–5 мкм депарафинировали, гидратировали, а затем окрашивали гематоксилином Майера и эозином (Лилли Р., 1969 г.). Иммуногистохимическое исследование (ИГХ) выполняли с использованием следующих антител: моноклональное антитело к CD34, разведение 1:100 (Cloud-Clone Corp®, Техас, США); поликлональное антитело к подопланину (PDPN), разведение 1:50 (Cloud-Clone Corp®, Техас, США). Процедура окрашивания проводилась в соответствии с протоколами производителей с использованием Autostainer 480 (Thermo Fisher Scientific Ltd., Вантаа, Финляндия). Система визуализации включает набор для обнаружения полимеров NovolinkTM (Leica Biosystems, Ньюкасл, Великобритания). Для срезов отрицательного контроля первичные антитела были заменены физиологическим раствором с фосфатным буфером и обработаны таким же образом. Позитивным контролем для антител к CD34 служило окрашивание эндотелиальных клеток кровеносных сосудов, для антител к Podoplanin — окрашивание сосудов ткани рака шейки матки без элементов красной крови.

Препараты изучали с помощью с помощью цифрового микроскопа Levenhuk D740T, оснащенного видеокамерой 5,1 Мпикс (Levenhuk, Россия). В образцах оценивали следующие показатели:

— плотность микрососудов (ПМС) оценивали на площади 0,30x0,22 мм^2, принятой за условную единицу площади (УЕП), в точках максимальной васкуляризации, путем подсчета среднего количества капилляров и отдельных клеток, экспрессирующих CD34 на УЕП [26]. При увеличении X200, выявляли по 5 участков с максимальной васкуляризацией («горячие точки»), при увеличении X800 выполняли снимки выбранных объектов.

При увеличении X200 оценивали:

— абсолютное количество дилятированных капилляров (ДК), атипичных ДК (АДК) и структур с частичной эндотелиальной выстилкой определяли в трех выбранных «горячих точках», путем подсчета среднего количества сосудов и структур на площади 1,2x0,88 мм^2 (принятой за УЕП), за вычетом солидного компонента, с дальнейшим пересчетом среднего количества сосудов на УЕП;

— наличие капилляров в солидном компоненте опухоли, ДК контактного типа, ДК со слабовыраженной экспрессией CD34 и лимфатических капилляров в лимфоидных и полиморфноклеточных инфильтратах (нет, есть);

Исследование одобрено Комитетом по этике Оренбургского государственного медицинского университета. В соответствии с требованиями о конфиденциальности, принятых в ГБУЗ «ООКОД», конфиденциальность пациентов была защищена путем декодирования данных. Все гистопрепараты были оценены без знания клинических и патологических характеристик пациенток.

Статистическую обработку результатов исследования выполняли с использованием программы Statistica 6.0. Различия считались статистически достоверными при уровне значимости p=0,05.

РЕЗУЛЬТАТЫ ИССЛЕДОВАНИЯ И ИХ ОБСУЖДЕНИЕ

Как было отмечено, при РШМ нами описаны несколько типов опухолевых микрососудов, различающихся по морфологии и клинической значимости [25].

Обычные микрососуды. К этому типу были отнесены капилляры размером 5–40 мкм с четкими, ровными контурами. Клетки их эндотелиальной выстилки имели уплощенные гиперхромные ядра, экспрессия маркера CD34 в цитоплазме была равномерной и интенсивной (рис. 1A). Аналогичные капилляры, размером 5–40 мкм были выявлены при окраске антителами к подопланину. ПМС при окраске антителами к CD34 составила 10,8±8,5 (от 4,2 до 66,9 на УЕП, медиана 9,5), а при окраске антителами к подопланину 3,3±1,4 (от 1,0 до 9,8 на УЕП, медиана 3,2). Разность в плотности кровеносных и лимфатических микрососудов была статистически достоверна (p<0,0001).Достоверных различий в ПМС при ПОР и ПНР не отмечено, тогда как при АК — ПМС была достоверно выше (рис. 1B)

Дилятированные капилляры. К данному типу были отнесены сосуды диаметром 40 мкм и больше, имеющие четкие, ровные контуры. Экспрессия маркера CD34 в цитоплазме их эндотелиальных клеток равномерная. В зависимости от особенностей эндотелиальной выстилки было выделено три типа ДК:

Дилятированные капилляры с обычной эндотелиальной выстилкой, образованной клетками с уплощенными, гиперхромными ядрами (рис. 2). Данный тип сосудов имел как правильную овальную форму, так и неправильную, угловатую (рис. 2A). Содержимое сосудов было представлено, как эритроцитами, так и клетками лейкоцитарного ряда. Часть сосудов этого типа окрашивалась антителами к подопланину (рис. 2B). В 90,8% исследованных образцов РШМ встречались сосуды с характерной периваскулярной муфтой (рис. 2C). Различий в плотности ДК в зависимости от гистологического типа РШМ не отмечено (рис. 2D).

Дилятированные капилляры со слабо выраженной экспрессией CD34 были выявлены в 33 (43,4%) изученных образцах. Сосуды этого типа наблюдались преимущественно в рыхлой волокнистой неоформленной соединительной ткани перитуморальной

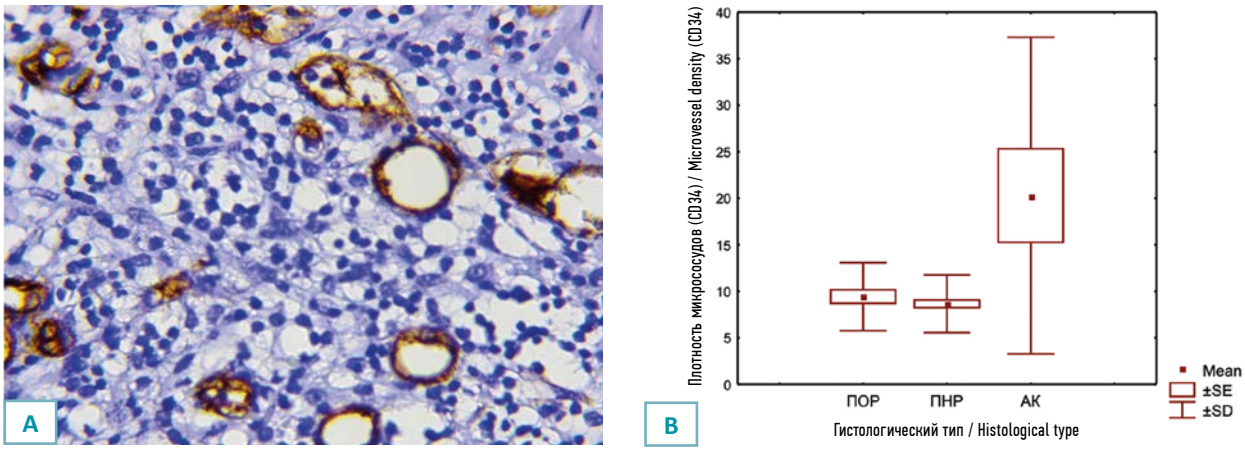

Рис. 1. A: Капилляры обычного строения. ИГХ окраска с антителами к CD34, X800, B: Плотность капилляров обычного строения в зависимости от гистологического типа РШМ (*p*=0,01).

Fig. 1. A: Capillaries have the usual structure. IHC staining is with CD34, X800 antibodies, B: the Density of capillaries have the usual structure, depending on the histological type of CC (*p*=0.01).

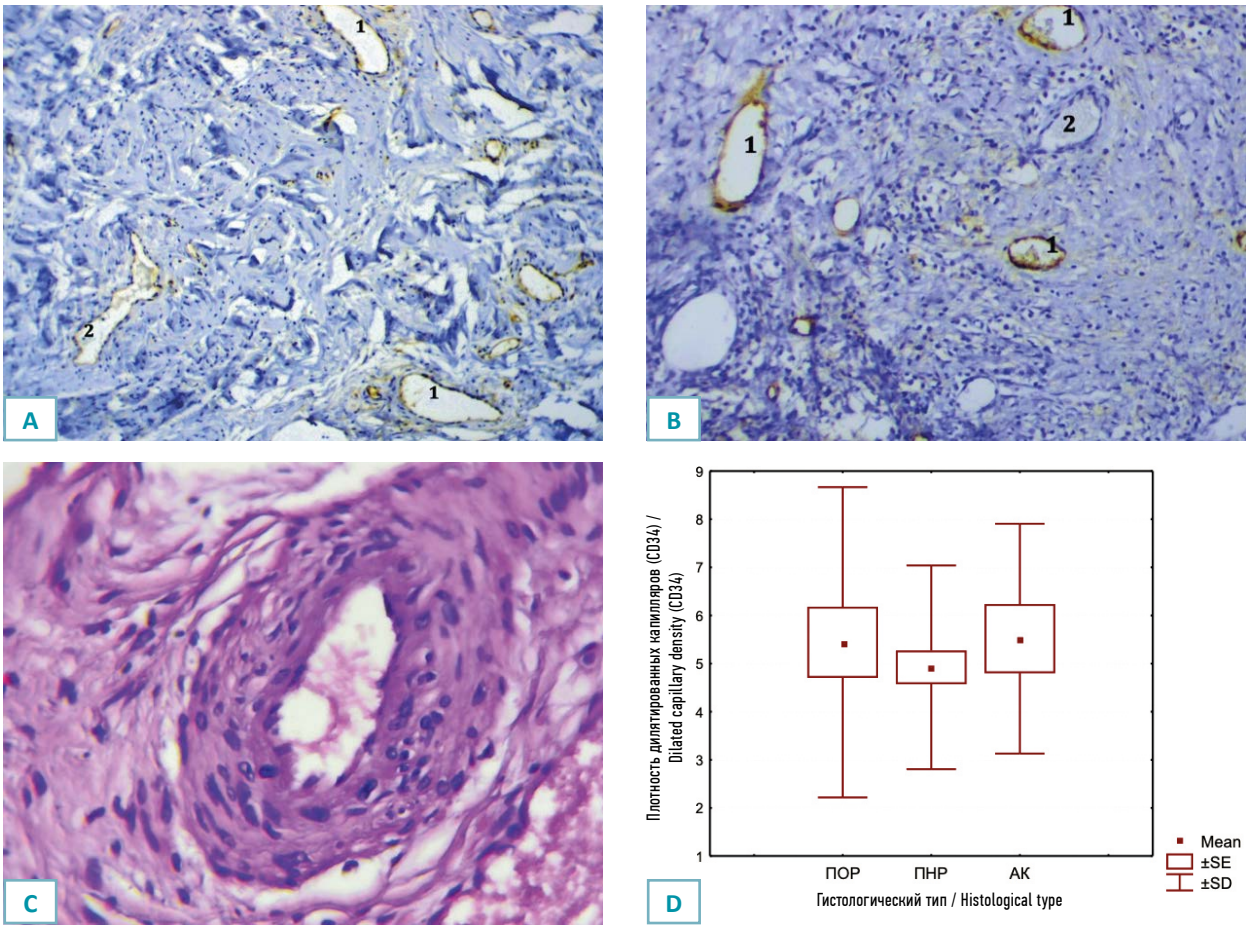

Рис. 2. A: ДК с обычной эндотелиальной выстилкой: 1 – правильной формы, 2 – неправильной угловатой формы. ИГХ окраска с антителами к CD34, X200, B: ДК с обычной эндотелиальной выстилкой: 1 – лимфатические капилляры, 2 – кровеносные капилляры. ИГХ окраска с антителами к подопланину, X200, C: ДК с периваскулярной муфтой. Окраска гематоксилином Майера и эозином, X800, D: Плотность ДК с обычной эндотелиальной выстилкой в зависимости от гистологического типа рака шейки матки (*p*=0,45).

Fig. 2. A: DC with normal endothelial lining: 1 – regular shape, 2 – irregular angular shape. IHC color with antibodies to CD34, X200, B: DC with normal endothelial lining: 1 – lymphatic capillaries, 2 – blood capillaries. IHC color with antibodies to podoplanin, X200, C: DC with perivascular coupling. Staining with Mayer hematoxylin and eosin, X800, D: density of DC with normal endothelial lining depending on the histological type of cervical cancer (*p*=0.45).

стромы, имеющей характерное «ячеистое» строение и богатой клетками с крупными светлыми ядрами с нежно-сетчатой структурой хроматина (рис. 3А). Форма этих сосудов правильная, контуры ровные. Экспрессия маркера CD34 в них была выражена слабо (рис. 3В), экспрессии подопланина не отмечено, следовательно, сосуды данного типа являются кровеносными. Анализ показал, что описанные сосуды достоверно реже наблюдались при ПНР. Они были выявлены при ПОР в 63,3%, при ПНР — в 25,6% и при АК — в 72,7% случаев (p=0,001).

ДК «контактного типа» были выявлены в 13 (20,3%) случаях. Их отличительной особенностью является отсутствие соединительнотканной прослойки между стенкой сосуда и опухолевыми клетками (рис. 4А). Сосуды данного типа имели четкие, ровные контуры, тонкие стенки. Их средний диаметр составил 48,7±10,5 мкм. Экспрессия маркера CD34 была равномерной, средней интенсивности (рис. 4В). Несмотря на то, что в просвете сосудов этого типа содержимое чаще всего отсутствовало или было представлено клетками лейкоцитарного ряда, экспрессии подопланина в них не отмечено, что свидетельствует о том, что описанные сосуды являются кровеносными. Описанные сосуды были выявлены при ПОР[1] в 31,8%, при ПНР[2] — в 16,3% и при АК[3] — в 36,4% случаев (p^{2-3}=0,15).

Капилляры в солидном компоненте опухоли. Данный тип капилляров наблюдался только при плоскоклеточном РШМ. Сосуды имели четкие, ровные контуры, равномерно экспрессировали маркер CD34 и были негативны при окраске антителами к подопланину. Этот тип сосудов был выявлен в 26 (34,2%) исследованных образцах плоскоклеточного РШМ. Часть капилляров, непосредственно контактировала с опухолевыми клетками (рис. 5А). Средний диаметр сосудов этого типа составил 64,3±12,7 мкм. В просвете сосудов этого типа содержимое чаще всего отсутствовало или было представлено эритроцитами. В ряде случаев наблюдались капилляры с ретракцией эндотелия от опухолевых клеток. Сосуды с ретракцией были представлены спавшимися капиллярами линейной формы, эндотелий которых интенсивно экспрессировал маркер CD34 (рис. 5В). Описанные сосуды достоверно реже наблюдались при ПНР. При ПОР они были выявлены в 63,6%, а при ПНР — в 28,6% случаев (p=0,03).

Атипичные дилятированные капилляры. Характерной особенностью АДК, отличающей их от остальных микрососудов, было хаотичное расположение эндотелиальных клеток, имеющих неправильную форму и неравномерно экспрессирующих маркер CD34, за счет чего контуры сосудов выглядели нечеткими и неровными (рис. 6А). Сосуды этого типа значительно чаще наблюдались в перитуморальной, чем в интратуморальной строме. В их просвете часто наблюдались опухолевые эмболы (рис. 6В). Некоторые сосуды этого типа были позитивны при ИГХ окраске антителами к подопланину (рис. 6С). Достоверных различий в плотности АДК в зависимости от гистологического типа РШМ не отмечено (рис. 6D).

Структуры с частичной эндотелиальной выстилкой. Описанные структуры определялись при ИГХ окраске, как с использованием антител к CD34, так и к подопланину. Также как АДК, они отличались хаотичным расположением эндотелиальных клеток, имеющих неправильную форму, нечеткие контуры и неравномерную экспрессию маркеров CD34 и подо-

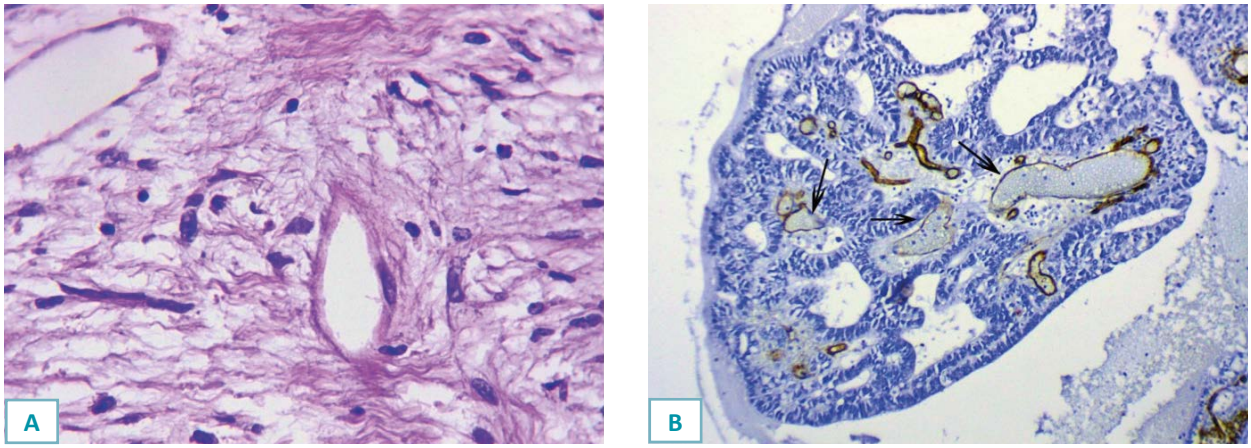

Рис. 3. А. ДК в перитуморальной строме, имеющей характерное «ячеистое» строение. Окраска гематоксилином Майера и эозином, Х800, В: Слабая экспрессия CD34 в ДК (стрелки), расположенных в рыхлой неоформленной соединительной ткани, имеющей характерное «ячеистое» строение. ИГХ окраска с антителами к CD34, Х200.

Fig. 3. A. DC in the peritumoral stroma, which has a characteristic "cellular" structure. Staining with Mayer hematoxylin and eosin, X800, B: Weak expression of CD34 in DC (arrows) located in loose unformed connective tissue with a characteristic "cellular" structure. IHC color with antibodies to CD34, X200.

планина (рис. 7А). Плотность структур с частичной эндотелиальной выстилкой была достоверно выше при ПОР, чем при АК (рис. 7В).

Лимфатические капиллярыв лимфоидных и полиморфно-клеточных инфильтратах. В 26 (34,2%) образцах в лимфоидных и полиморфно-клеточных инфильтратах стромы опухоли были выявлены лимфатические сосуды, имеющие очень тонкую, иногда чуть заметную эндотелиальную выстилку (рис. 8А, В). В их просвете часто наблюдались лимфоциты и другие лейкоцитарные клетки, часто с ядерной экспрессией подопланина. При окраске гематоксилином Майера и эозином описанные сосуды обычно не визуализировались.

Сосуды данного типа выявлялись достоверно чаще при ПОР, чем при ПНР и АК (в 54,6%, 25,6% и 27,3% случаев соответственно при ПОР[1], ПНР[2] и АК[3], p^{1-2}=0,02).

Было установлено, что с прогнозом заболевания, при раннем РШМ, коррелировали следующие типы опухолевых микрососудов: ДК со слабовыраженной экспрессией CD34 (p=0,0005), ДК контактного типа (p=0,000005) и капилляры в солидном компоненте опухоли (p=0,006). Различия в плотности микрососудов, ДК, АДК, структур с частичной эндотелиальной выстилкой и частоте выявления ДК со слабовыраженной экспрессией CD34, ДК контактного типа, капилляров в солидном компоненте опухоли и лимфатических капилляров в лимфоидных и полиморфноклеточных инфильтратах представлены на рисунке 9.

Эти данные наглядно свидетельствуют, что у пациенток с рецидивом РШМ частота выявления ДК со слабовыраженной экспрессией CD34 (p=0,02), ДК контактного типа (p=0,002), капилляров в солидном

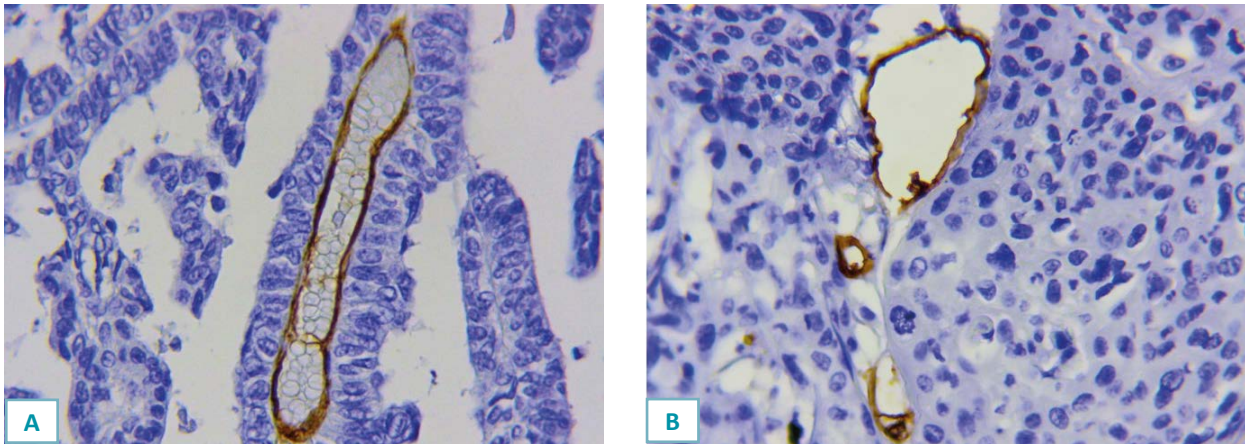

Рис. 4. ДК контактного типа. А: Аденокарцинома шейки матки, В: Плоскоклеточный рак шейки матки. ИГХ окраска с антителами к CD34, Х800.

Fig. 4. DC of contact type. A: cervical Adenocarcinoma, B: squamous-cell carcinoma of the cervix. IHC color with antibodies to CD34, X800.

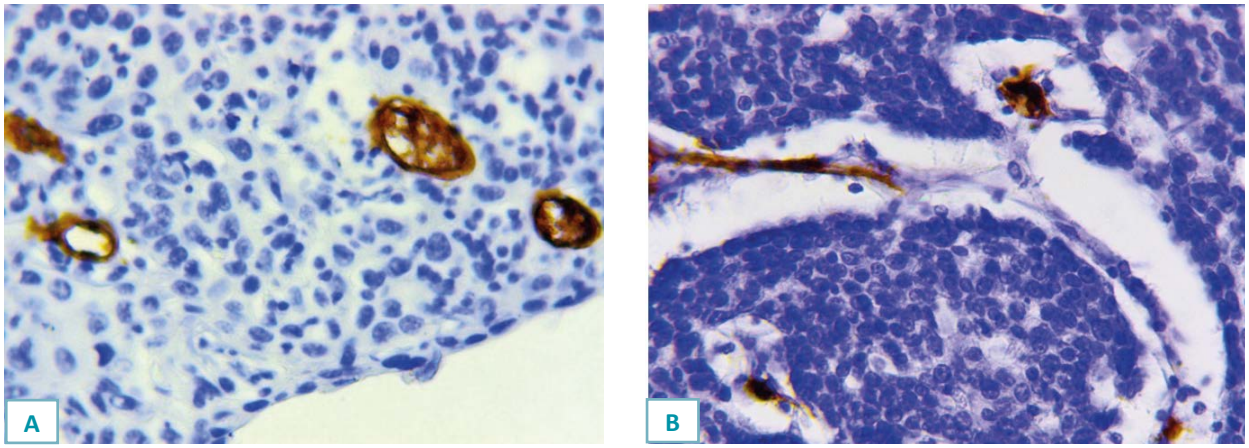

Рис. 5. Капилляры в солидном компоненте опухоли. А: непосредственно контактирующие с опухолевыми клетками, В: С ретракцией сосудов от опухолевых клеток. ИГХ окраска с антителами к CD34, Х800.

Fig. 5. Capillaries in the solid component of the tumor. A: directly in contact with tumor cells, B: retraction of blood vessels from tumor cells. IHC color with antibodies to CD34, X800.

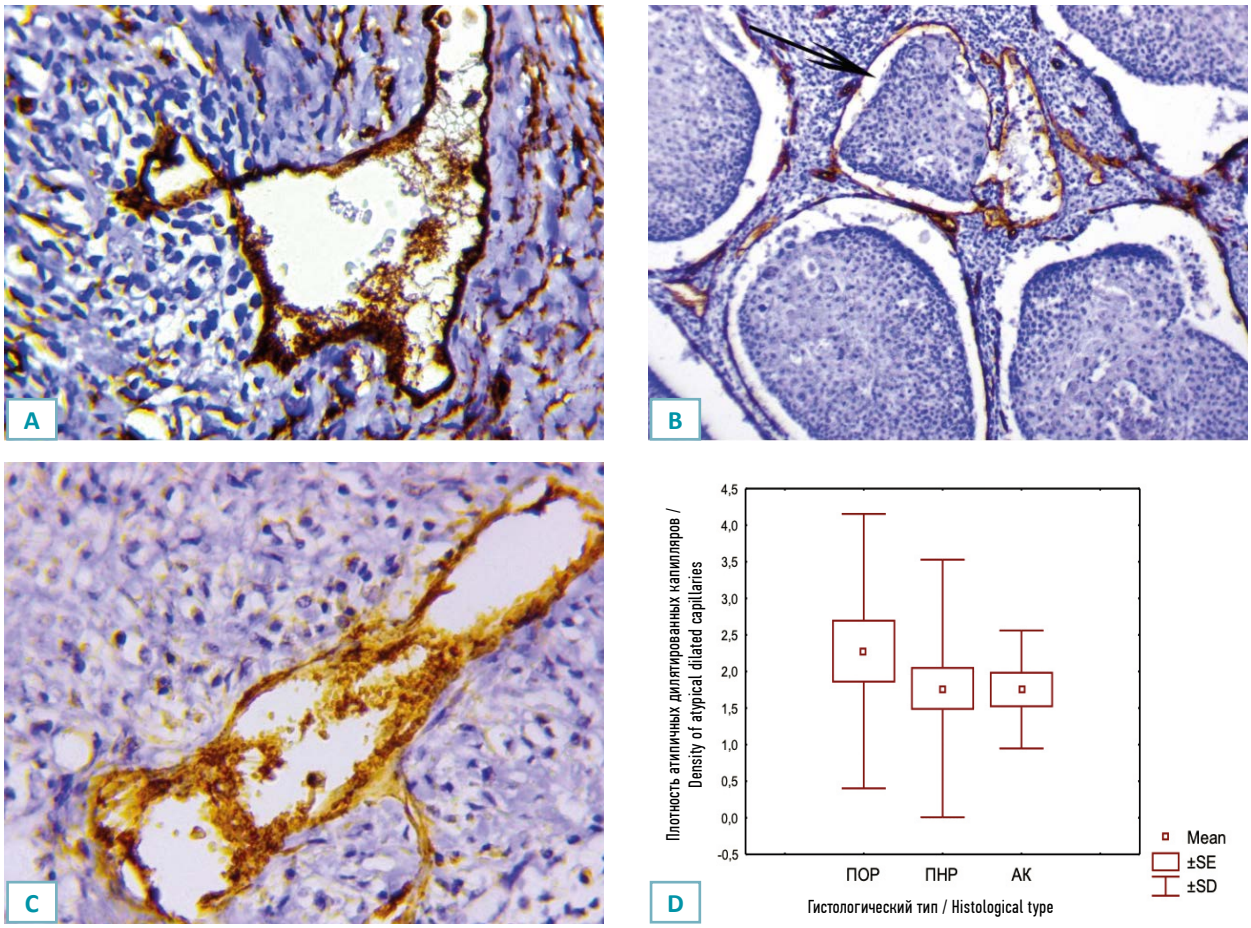

Рис. 6. A: АДК. ИГХ окраска с антителами к CD34, X800, B: Опухолевый эмбол в просвете АДК. ИГХ окраска с антителами к CD34, X200, C: Атипичный дилятированный лимфатический капилляр. ИГХ окраска с антителами к подопланину, X800; D: Плотность АДК в зависимости от гистологического типа РШМ (p=0,45).

Fig. 6. A: ADC. IHC staining is with antibodies to CD34, X800, B: Tumor embolus in the ADC lumen. IHC staining with antibodies to CD34, X200, C: Not typical dilated lymph capillary. IHC staining with antibodies to podoplanin, X800; D: ADC Density depending on the histological type of CC (p=0.45).

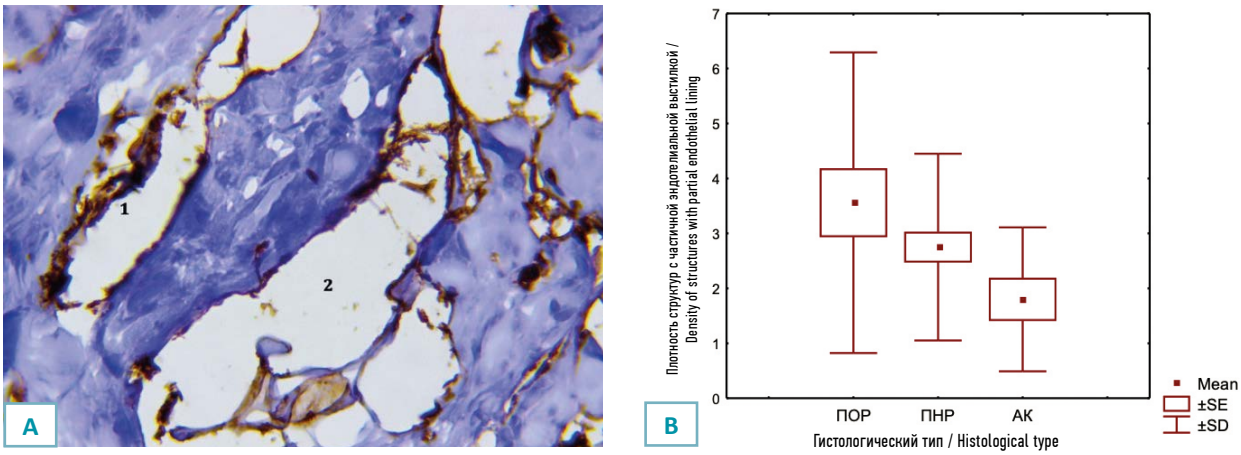

Рис. 7. A: Структуры с частичной эндотелиальной выстилкой и АДК. 1 – АДК, 2 – структура с частичной эндотелиальной выстилкой. ИГХ окраска с антителами к подопланину, X800, B: Плотность структур с частичной эндотелиальной выстилкой в зависимости от гистологического типа РШМ (p=0,03).

Fig. 7. A: Structure with a partial endothelial lining, and ADC. 1 – ADC, 2 – structure with partial endothelial lining. IHC color with antibodies to podoplanin, X800, B: Density of structures with partial endothelial lining depending on the histological type of CC (p=0.03).

компоненте опухоли (p=0,05) была достоверно выше, чем при его отсутствии.

Следует отметить, отдаленные результаты лечения, непосредственно связаны с выбором оптимальной тактики лечения. Несмотря на то, что в исследование были включены пациентки только с ранним РШМ (IA–IIA стадии), исследованная группа существенно различалась как по лечебным подходам, так и по прогнозу заболевания. Пациенткам с IA стадией, как правило, выполняли только хирургическое лечение, тогда как при IB–IIA стадиях лечение чаще было комбинированным, с использованием адьювантной лучевой терапии (в 78,3% случаев) и адьювантной химиотерапии (в 15,2% случаев). Учитывая, что рецидив рака шейки матки достоверно чаще наблюдался, при ПОР и АК (в 18,2%, 2,3% и 18,2% случаев соответственно при ПОР, ПНР и АК, p=0,05), был проведен анализ распределения пациенток по стадиям, степени дифференцировки и глубине инвазии опухоли в зависимости от гистологического типа РШМ. Данные представлены в таблице 2.

Согласно этим данным, пациентки с различными гистологическими типами РШМ были неоднородны по стадиям, степени дифференцировки и глубине инвазии опухоли. В связи с этим, для сравнительного анализа особенностей ангиогенеза при разных гистологических типах РШМ, была проанализирована плотность и частота выявления разных типов опу-

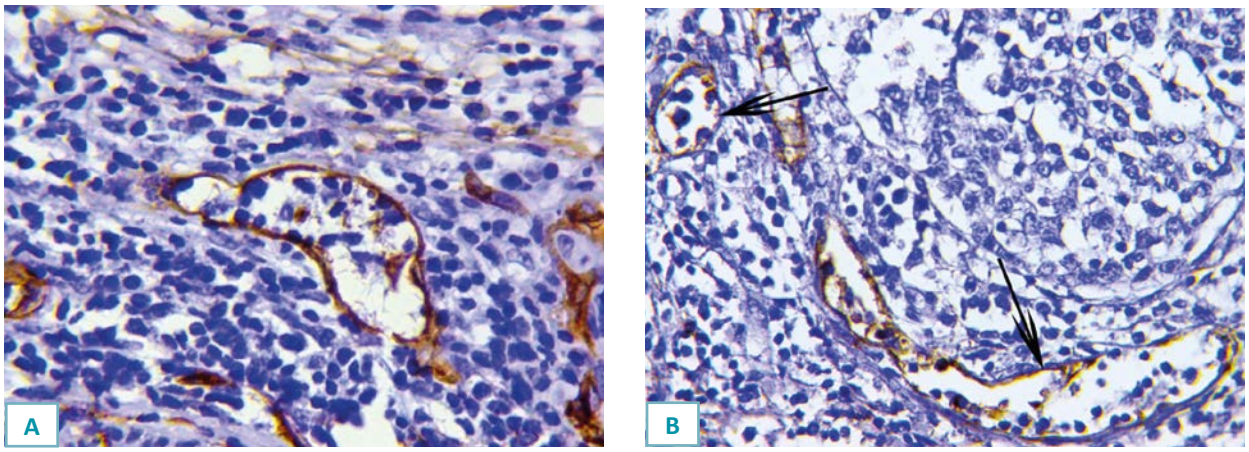

Рис. 8. Лимфатические капилляры в лимфоидных и полиморфно-клеточных инфильтратах. А: ИГХ окраска с антителами к CD34, Х800, В: ИГХ окраска с антителами к подопланину, Х800.

Fig. 8. Lymphatic capillaries in lymphoid and polymorphic cell infiltrates. A: IHC stained with antibodies to CD34, X800, B: IHC color with antibodies to podoplanin, X800.

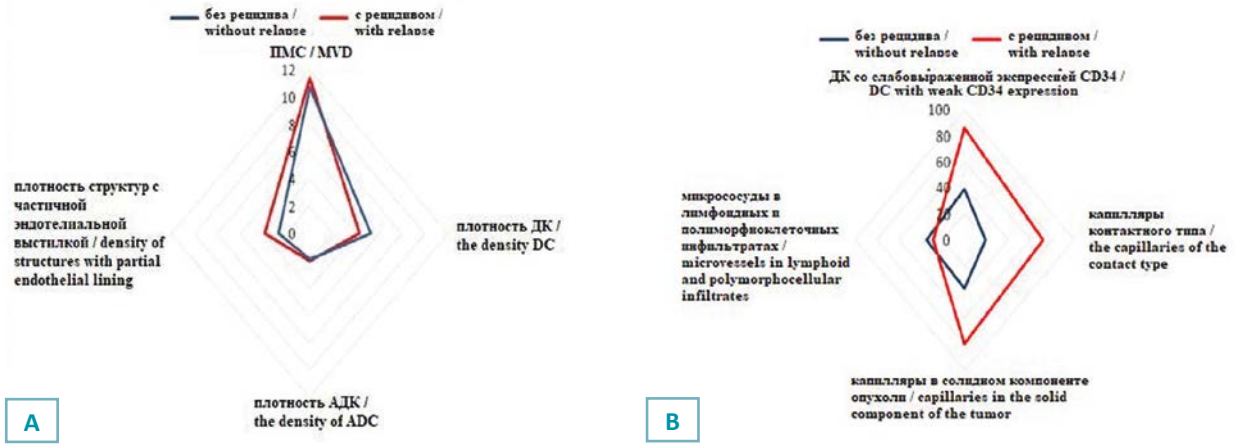

Рис. 9. А: Плотность микрососудов, ДК, АДК, структур с частичной эндотелиальной выстилкой при наличии и отсутствии рецидива РШМ, В: Частота выявления ДК со слабовыраженной экспрессией CD34, ДК контактного типа, капилляров в солидном компоненте опухоли и лимфатических капилляров в лимфоидных и полиморфноклеточных инфильтратах при наличии и отсутствии рецидива РШМ.

Fig. 9. A: Density of microvessels, DC, ADC, structures with partial endothelial lining in the presence and absence of CC relapse, B: Frequency of detection of DC with weak CD34 expression, contact-type DC, capillaries in the solid component of the tumor, and lymphatic capillaries in lymphoid and polymorphocellular infiltrates in the presence and absence of CC relapse.

Таблица 2. Распределение пациентов по стадиям, степени дифференцировки и глубине инвазии опухоли в зависимости от гистологического типа РШМ
Table 2. The distribution of patients by stage, degree of differentiation and depth of tumor invasion depending on the histological type of CC

	Гистологический тип рака шейки матки / Histological type of cervical cancer						
	Плоскоклеточный ороговевающий рак / Squamous cell keratinizing cancer		Плоскоклеточный неороговевающий рак / Squamous cell non-keratinizing cancer		Аденокарцинома / Adenocarcinoma		p
	n	%	n	%	n	%	
Стадия / Stage							
IA	3	13,6	25	58,1	2	18,2	0,02
IB	16	72,7	15	34,9	6	54,6	
IIA	3	13,6	3	7,0	3	27,3	
Степень дифференцировки опухоли (G) / Tumor differentiation grade (G)							
G1	16	72,7	40	93,0	6	54,5	0,02
G2	2	9,1	0	0	4	36,4	
G3	4	18,2	3	7,0	1	9,1	
Адьювантная лучевая терапия / Adjuvant radiotherapy							
Нет / Absent	9	41,0	27	62,8	3	27,3	0,06
Есть / exists	13	59,0	16	37,2	8	72,7	
Адьювантная химиотерапия / Adjuvant chemotherapy							
Нет / absent	21	95,5	41	95,4	7	63,6	0,02
Есть / exists	1	4,5	2	4,6	4	36,4	
Глубина инвазии опухоли (мм) / Tumor invasion depth (mm)							
	7,9±4,9		4,0±4,2		9,8±5,2		0,02

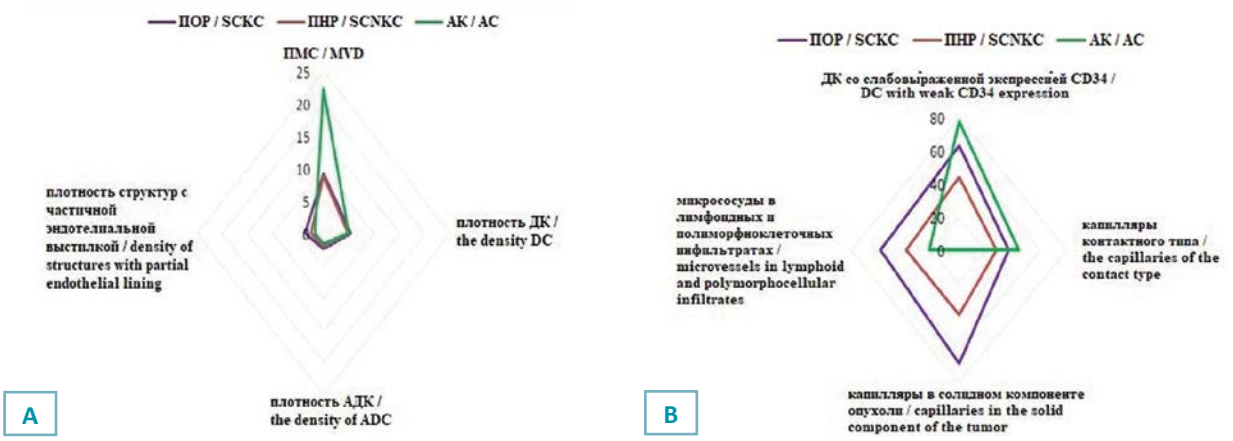

Рис. 10. А: Плотность микрососудов, ДК, АДК, структур с частичной эндотелиальной выстилкой в зависимости от гистологического типа РШМ, В: Частота выявления ДК со слабовыраженной экспрессией CD34, ДК контактного типа, капилляров в солидном компоненте опухоли и лимфатических капилляров в лимфоидных и полиморфноклеточных инфильтратах в зависимости от гистологического типа РШМ.

Fig. 10. A: Density of microvessels, DC, ADC, structures with partial endothelial lining depending on the histological type of CC, B: Frequency of detection of DC with weak CD34 expression, DC of contact type, capillaries in the solid component of the tumor, and lymphatic capillaries in lymphoid and polymorphocellular infiltrates depending on the histological type of CC.

холевых микрососудов только у пациенток с IB–IIA стадиями заболевания. Результаты проведенного анализа представлены на рисунке 10.

Полученные данные свидетельствуют о том, что разные гистологические типы РШМ различаются по частоте выявления опухолевых микрососудов, связанных с повышенным риском рецидива раннего РШМ. Плотность ДК, АДК и структур с частичной эндотелиальной выстилкой была практически идентична при разных гистотипах РШМ. ПМС при ПОР[1] и ПНР[2] была достоверно ниже, чем при АК[3] (p^{1-3}=0,005, p^{2-3}=0,0002), однако связи этого показателя с прогнозом раннего РШМ не отмечено. Частота выявления всех типов опухолевых микрососудов, связанных с неблагоприятным прогнозом, была ниже при ПНР, которому свойственно более благоприятное течение [27]. В тоже время, для ПОР были характерны более высокие значения ДК со слабовыраженной экспрессией CD34 (p^{1-2}=0,004), ДК контактного типа (p^{1-2}=0,02), капилляров в солидном компоненте опухоли (p^{1-2}=0,009) и лимфатических капилляров в лимфоидных и полиморфно-клеточных инфильтратах (p^{1-2}=0,03, p^{1-3}=0,15), тогда как для АК более высокие значения были отмечены для ПМС (p^{1-3}=0,005, p^{2-3}=0,0002), ДК со слабовыраженной экспрессией CD34 (p^{2-3}=0,005) и ДК контактного типа (p^{1-3}=0,14).

Следует отметить, что актуальность поиска новых маркеров прогрессии раннего РШМ связана с тем, что именно при начальных стадиях особо остро стоит вопрос о показаниях к назначению адъювантной терапии. Рутинные факторы прогноза, такие как стадия заболевания, гистологический тип, глубина инвазии и степень дифференцировки опухоли не всегда позволяют определить риск прогрессии РШМ с достаточной достоверностью. Между тем, проведение лучевой или химиотерапии связано с риском развития серьезных осложнений, существенно влияющих на качество жизни пациенток [7, 8, 28]. В связи с этим, определение риска рецидива раннего РШМ остается серьезной проблемой современной онкогинекологии.

Одним из факторов, который может быть использован для оценки риска прогрессии злокачественных новообразований является ангиогенез. Однако, что касается РШМ, то в PubMed представлено весьма ограниченное число работ, связанных с исследованием особенностей ангиогенеза. Так, в мета-анализ Hu X. et al (2018) были включены 13 исследований, датированных 1997–2009 годами [19]. Авторы отметили, что с отдаленными результатами лечения РШМ, коррелировала только ПМС в опухоли, оцененная с использованием фактора VIII в качестве эндотелиального биомаркера. Оценка активности ангиогенеза с использованием антител к CD31, CD34 или CD105, связи ПМС с прогнозом РШМ не выявила. В исследовании A Y. et al (2018), авторы отметили повышение уровня VEGF и ПМС в образцах плоскоклеточного рака, по сравнению с воспалительными изменениям и дисплазией шейки матки, однако связи этих маркеров со стадией РШМ не выявлено [20].

Полагаем, что отсутствие корреляций между количеством разных типов сосудов и прогнозом заболевания связано с тем, что сосуды в опухоли неоднородны. Результаты проведенного исследования подтвердили, что при РШМ опухолевые микрососуды имеют разную морфологию, встречаются с различной частотой при разных гистологических типах РШМ и связаны с различным риском рецидива заболевания. При раннем РШМ с повышенным риском рецидива заболевания было связано наличие ДК контактного типа, капилляров в солидном компоненте опухоли и ДК со слабовыраженной экспрессией CD34. Частота выявления сосудов данных типов была значимо ниже при более прогностически благоприятном ПНР, чем при ПОР и АК.

ЗАКЛЮЧЕНИЕ

Полученные данные свидетельствуют о том, что при РШМ опухолевые микрососуды отличаются по морфологии и клинической значимости. Полагаем, что определение в ткани опухоли наличия ДК контактного типа, капилляров в солидном компоненте опухоли и ДК со слабовыраженной экспрессией CD34 позволит более точно оценивать риск рецидива раннего РШМ с целью уточнения показаний к проведению адъювантной терапии. Учитывая, что при РШМ результаты лечения определяются не только клинико-морфологическими характеристиками опухоли, но и ее чувствительностью к проводимой терапии, считаем целесообразным дальнейшее изучение связи разных типов опухолевых микрососудов с маркерами химио- и радиорезистентности злокачественных новообразований, такими как выраженность гипоксии и эпителиально-мезенхимальной трансформации.

Участие авторов:

Сеньчукова М.А. – концепция и дизайн исследования, написание текста, научное редактирование.

Макарова Е.В. – сбор, анализ и интерпретация данных, обработка материала, техническое редактирование, оформление библиографии, подготовка иллюстраций.

Шурыгина Е.И. – сбор, анализ и интерпретация данных, обработка материала.

Волченко Н.Н. – научное редактирование.

Authors contribution:

Senchukova M.A. – research concept and design, text writing, scientific editing.

Makarova E.V. – collection, analysis and interpretation of data, material processing, technical editing, bibliography design, preparation of illustrations.

Shurygina E.I. – collection, analysis and interpretation of data, material processing.

Volchenko N.N. – scientific editing.

Список литературы

1. Arbyn M, Weiderpass E, Bruni L, de Sanjosé S, Saraiya M, Ferlay J, et al. Estimates of incidence and mortality of cervical cancer in 2018: a worldwide analysis. Lancet Glob Health. 2020;8(2):e191–e203.
https://doi.org/10.1016/S2214-109X(19)30482-6
2. Состояние онкологической помощи населению России в 2016 году. Под ред. А.Д.Каприна, В.В.Старинского, Г.В.Петровой. М.: МНИОИ им. П.А.Герцена – филиал ФГБУ «НМИРЦ радиологии» Минздрава России, 2017, 236 с.
3. Журман В.Н., Елисеева Е.В., Гулевич А.П., Слободенюк Е.В. Социально-экономические последствия смертности женщин от злокачественных новообразований женских половых органов. Дальневосточный медицинский журнал. 2016;(1):89–91.
4. Гатагажева З.М., Дикке Г.Б., Узденова З.Х., Цаллагова Л.В., Зеленова О.В., Мисирова М.М. и др. Организационные и экономические аспекты оптимизации программы скрининга рака шейки матки в Республике Ингушетия. Вопросы гинекологии, акушерства и перинатологии. 2020;19(1):151–157. https://doi.org/10.20953/1726-1678-2020-1-151-157
5. Kubota S, Kobayashi E, Kakuda M, Matsuzaki S, Ueda Y, Yoshino K, et al. Retrospective analysis for predictors of parametrial involvement in IB cervical cancer. J Obstet Gynaecol Res. 2019 Mar;45(3):679–685. https://doi.org/10.1111/jog.13855
6. Matsuo K, Shimada M, Saito T, Takehara K, Tokunaga H, Watanabe Y, et al. Risk stratification models for para-aortic lymph node metastasis and recurrence in stage IB-IIB cervical cancer. J Gynecol Oncol. 2018 Jan;29(1):e11.
https://doi.org/10.3802/jgo.2018.29.e11
7. Machida H, Matsuo K, Furusawa A, Kita T, Kitagawa R, Mikami M. Profile of treatment-related complications in women with clinical stage IB-IIB cervical cancer: A nationwide cohort study in Japan. PLoS One. 2019;14(1):e0210125.
https://doi.org/10.1371/journal.pone.0210125
8. Tsuchida K, Murakami N, Kato T, Okuma K, Okamoto H, Kashihara T, et al. Postoperative pelvic intensity-modulated radiation therapy reduced the incidence of late gastrointestinal complications for uterine cervical cancer patients. J Radiat Res. 2019 Oct 23;60(5):650–657. https://doi.org/10.1093/jrr/rrz041
9. Гуськова Е.А., Неродо Г.А., Гуськова Н.К., Порываев Ю.А., Черникова Н.В. Факторы, влияющие на частоту рецидивирования рака шейки матки. Международный журнал прикладных и фундаментальных исследований. 2015;(10-1):87–91.
10. Anfinan N, Sait K. Indicators of survival and prognostic factors in women treated for cervical cancer at a tertiary care center in Saudi Arabia. Ann Saudi Med. 2020 Feb;40(1):25–35.
https://doi.org/10.5144/0256-4947.2020.25
11. Tang M, Liu Q, Yang X, Chen L, Yu J, Qi X, et al. Perineural invasion as a prognostic risk factor in patients with early cervical cancer. Oncol Lett. 2019 Jan;17(1):1101–1107.
https://doi.org/10.3892/ol.2018.9674
12. Bishop AJ, Allen PK, Klopp AH, Meyer LA, Eifel PJ. Relationship between low hemoglobin levels and outcomes after treatment with radiation or chemoradiation in patients with cervical cancer: has the impact of anemia been overstated? Int J Radiat Oncol Biol Phys. 2015 Jan 1;91(1):196–205.
https://doi.org/10.1016/j.ijrobp.2014.09.023
13. Чуруксаева О.Н., Коломиец Л.А., Ибрагимова М.К., Литвяков Н.В. Особенности папилломавирусной инфекции высокого канцерогенного риска у больных местно-распространенным раком шейки матки. Вопросы гинекологии, акушерства и перинатологии. 2019;18(3):21–28.
https://doi.org/10.20953/1726-1678-2019-3-21-28
14. Cao L, Wen H, Feng Z, Han X, Wu X. Distinctive clinicopathologic characteristics and prognosis for different histologic subtypes of early cervical cancer. Int J Gynecol Cancer. 2019;29(8):1244–1251. https://doi.org/10.1136/ijgc-2019-000556
15. Bean LM, Ward KK, Plaxe SC, McHale MT. Survival of women with microinvasive adenocarcinoma of the cervix is not improved by radical surgery. Am J Obstet Gynecol. 2017;217(3):332.e1–332.e6. https://doi.org/10.1016/j.ajog.2017.05.021
16. Gadducci A, Guerrieri ME, Cosio S. Adenocarcinoma of the uterine cervix: Pathologic features, treatment options, clinical outcome and prognostic variables. Crit Rev Oncol Hematol. 2019 Mar;135:103–114.
https://doi.org/10.1016/j.critrevonc.2019.01.006
17. Folkman J, Shing Y. Angiogenesis. J Biol Chem. 1992 Jun 5;267(16):10931–10934
18. Bielenberg DR, Zetter BR. The Contribution of Angiogenesis to the Process of Metastasis. Cancer J. 2015 Aug;21(4):267–273.
https://doi.org/10.1097/PPO.0000000000000138
19. Hu X, Liu H, Ye M, Zhu X. Prognostic value of microvessel density in cervical cancer. Cancer Cell Int. 2018;18:152.
https://doi.org/10.1186/s12935-018-0647-3
20. A Y, Li Y, Zhao S. The expression and underlying angiogenesis effect of DPC4 and VEGF on the progression of cervical carcinoma. Oncol Lett. 2018 Feb;15(2):2534–2540.
https://doi.org/10.3892/ol.2017.7580
21. Nagy JA, Chang S-H, Shih S-C, Dvorak AM, Dvorak HF. Heterogeneity of the tumor vasculature. Semin Thromb Hemost. 2010 Apr;36(3):321–31. https://doi.org/10.1055/s-0030-1253454
22. Castro PR, Barbosa AS, Pereira JM, Ranfley H, Felipetto M, Gonçalves CAX, et al. Cellular and Molecular Heterogeneity Associated with Vessel Formation Processes. Biomed Res Int. 2018;2018:6740408. https://doi.org/10.1155/2018/6740408
23. Senchukova M, Kiselevsky MV. The “Cavitary” Type of Angiogenesis by Gastric Cancer. Morphological Characteristics and Prognostic Value. J Cancer. 2014 Mar 20;5(5):311–319.
https://doi.org/10.7150/jca.8716
24. Senchukova MA, Nikitenko NV, Tomchuk ON, Zaitsev NV, Stadnikov AA. Different types of tumor vessels in breast cancer: morphology and clinical value. Springerplus. 2015;4:512.
https://doi.org/10.1186/s40064-015-1293-z
25. Senchukova MA, Makarova EV, Shurygina EI, Volchenko NN. Morphological Characteristics and Clinical Significance of Dif-

ferent Types of Tumor Vessels in Patients with Stages I-IIA of Squamous Cervical Cancer. J Oncol. 2020;2020:3818051. https://doi.org/10.1155/2020/3818051

26. Goddard JC, Sutton CD, Furness PN, Kockelbergh RC, O'Byrne KJ. A computer image analysis system for microvessel density measurement in solid tumours. Angiogenesis. 2002;5(1-2):15–20. https://doi.org/10.1023/a:1021518315757

27. McCluggage WG. Towards developing a meaningful grading system for cervical squamous cell carcinoma. J Pathol Clin Res. 2018 Apr;4(2):81–85. https://doi.org/10.1002/cjp2.98

28. Yamada T, Ishihara S, Kawai M, Itoh Y, Naganawa S, Ikeda M. Analysis of late adverse events and their chronological changes after radiation therapy for cervical cancer. Nagoya J Med Sci. 2018 Nov;80(4):487–496. https://doi.org/10.18999/nagjms.80.4.487

References

1. Arbyn M., Weiderpass E., Bruni L., de Sanjosé S., Saraiya M., Ferlay J. et al. Estimates of incidence and mortality of cervical cancer in 2018: a worldwide analysis. Lancet Glob Health. 2020 Feb;8(2):e191-e203.
https://doi.org/10.1016/S2214-109X(19)30482-6.

2. Sostoyanie onkologicheskoj pomoshchi naseleniyuRossii v 2018 godu. [The status of cancer care for the population of Russia in 2018]. Ed by Kaprin A.D., Starinskiy V.V., Petrova G.V. Moscow: MNII them. P.A. Herzen branch of the FSBI "NIIRTS" Ministry of Health of Russia. 2019.-p.236. ISBN 978-5-85502-250-6(In Russian).

3. Zhurman VN, Eliseeva EV, Gulevich AP, Slobodenyuk EV. Socio-economic effects of women mortality from female genitals malignant tumors. Far East Medical Journal. 2016(1):89-91. (In Russian).

4. Gatagazheva ZM, Dikke GB, Uzdenova ZKh, Tsallagova LV, Zelenova OV, Misirova MM. Organizational and economic aspects of optimization of a cervical cancer screening programme in the Republic of Ingushetia. Gynecology, Obstetricsand Perinatology. 2020;19(1):151–157. (In Russian).
https://doi.org/10.20953/1726-1678-2020-1-151-157

5. Kubota S, Kobayashi E, Kakuda M, Matsuzaki S, Ueda Y, Yoshino K, et al. Retrospective analysis for predictors of parametrial involvement in IB cervical cancer. J Obstet Gynaecol Res. 2019 Mar;45(3):679–685. https://doi.org/10.1111/jog.13855

6. Matsuo K, Shimada M, Saito T, Takehara K, Tokunaga H, Watanabe Y, et al. Risk stratification models for para-aortic lymph node metastasis and recurrence in stage IB-IIB cervical cancer. J Gynecol Oncol. 2018 Jan;29(1):e11.
https://doi.org/10.3802/jgo.2018.29.e11

7. Machida H, Matsuo K, Furusawa A, Kita T, Kitagawa R, Mikami M. Profile of treatment-related complications in women with clinical stage IB-IIB cervical cancer: A nationwide cohort study in Japan. PLoS One. 2019;14(1):e0210125.
https://doi.org/10.1371/journal.pone.0210125

8. Tsuchida K, Murakami N, Kato T, Okuma K, Okamoto H, Kashihara T, et al. Postoperative pelvic intensity-modulated radiation therapy reduced the incidence of late gastrointestinal complications for uterine cervical cancer patients. J Radiat Res. 2019 Oct 23;60(5):650–657. https://doi.org/10.1093/jrr/rrz041

9. Guskova EA, Nerodo GA, Guskova NK, Poryvaev YA, Chernikova NV. Factors influencing the frequency of recurrence of cervical cancer. International Journal of Applied and Fundamental Research. 2015;10(1):87-91. (In Russian).

10. Anfinan N, Sait K. Indicators of survival and prognostic factors in women treated for cervical cancer at a tertiary care center in Saudi Arabia. Ann Saudi Med. 2020 Feb;40(1):25–35. https://doi.org/10.5144/0256-4947.2020.25

11. Tang M, Liu Q, Yang X, Chen L, Yu J, Qi X, et al. Perineural invasion as a prognostic risk factor in patients with early cervical cancer. Oncol Lett. 2019 Jan;17(1):1101–1107.
https://doi.org/10.3892/ol.2018.9674

12. Bishop AJ, Allen PK, Klopp AH, Meyer LA, Eifel PJ. Relationship between low hemoglobin levels and outcomes after treatment with radiation or chemoradiation in patients with cervical cancer: has the impact of anemia been overstated? Int J Radiat Oncol Biol Phys. 2015 Jan 1;91(1):196–205.
https://doi.org/10.1016/j.ijrobp.2014.09.023

13. Churuksaeva ON, Kolomiets LA, Ibragimova MK, Litvyakov NV. Specificities of high-risk papillomavirus infection in patients with locally advanced cervical cancer. Gynecology, Obstetrics and Perinatology. 2019;18(3):21–28. (In Russian).
https://doi.org/10.20953/1726-1678-2019-3-21-28

14. Cao L, Wen H, Feng Z, Han X, Wu X. Distinctive clinicopathologic characteristics and prognosis for different histologic subtypes of early cervical cancer. Int J Gynecol Cancer. 2019;29(8):1244–1251. https://doi.org/10.1136/ijgc-2019-000556

15. Bean LM, Ward KK, Plaxe SC, McHale MT. Survival of women with microinvasive adenocarcinoma of the cervix is not improved by radical surgery. Am J Obstet Gynecol. 2017;217(3):332.e1–332.e6. https://doi.org/10.1016/j.ajog.2017.05.021

16. Gadducci A, Guerrieri ME, Cosio S. Adenocarcinoma of the uterine cervix: Pathologic features, treatment options, clinical outcome and prognostic variables. Crit Rev Oncol Hematol. 2019 Mar;135:103–114.
https://doi.org/10.1016/j.critrevonc.2019.01.006

17. Folkman J, Shing Y. Angiogenesis. J Biol Chem. 1992 Jun 5;267(16):10931–10934

18. Bielenberg DR, Zetter BR. The Contribution of Angiogenesis to the Process of Metastasis. Cancer J. 2015 Aug;21(4):267–273. https://doi.org/10.1097/PPO.0000000000000138

19. Hu X, Liu H, Ye M, Zhu X. Prognostic value of microvessel density in cervical cancer. Cancer Cell Int. 2018;18:152.
https://doi.org/10.1186/s12935-018-0647-3

20. A Y, Li Y, Zhao S. The expression and underlying angiogenesis effect of DPC4 and VEGF on the progression of cervical carcinoma. Oncol Lett. 2018 Feb;15(2):2534–2540.
https://doi.org/10.3892/ol.2017.7580

21. Nagy JA, Chang S-H, Shih S-C, Dvorak AM, Dvorak HF. Heterogeneity of the tumor vasculature. Semin Thromb Hemost. 2010 Apr;36(3):321–31. https://doi.org/10.1055/s-0030-1253454
22. Castro PR, Barbosa AS, Pereira JM, Ranfley H, Felipetto M, Gonçalves CAX, et al. Cellular and Molecular Heterogeneity Associated with Vessel Formation Processes. Biomed Res Int. 2018;2018:6740408. https://doi.org/10.1155/2018/6740408
23. Senchukova M, Kiselevsky MV. The "Cavitary" Type of Angiogenesis by Gastric Cancer. Morphological Characteristics and Prognostic Value. J Cancer. 2014 Mar 20;5(5):311–319. https://doi.org/10.7150/jca.8716
24. Senchukova MA, Nikitenko NV, Tomchuk ON, Zaitsev NV, Stadnikov AA. Different types of tumor vessels in breast cancer: morphology and clinical value. Springerplus. 2015;4:512. https://doi.org/10.1186/s40064-015-1293-z
25. Senchukova MA, Makarova EV, Shurygina EI, Volchenko NN. Morphological Characteristics and Clinical Significance of Different Types of Tumor Vessels in Patients with Stages I-IIA of Squamous Cervical Cancer. J Oncol. 2020;2020:3818051. https://doi.org/10.1155/2020/3818051
26. Goddard JC, Sutton CD, Furness PN, Kockelbergh RC, O'Byrne KJ. A computer image analysis system for microvessel density measurement in solid tumours. Angiogenesis. 2002;5(1-2):15–20. https://doi.org/10.1023/a:1021518315757
27. McCluggage WG. Towards developing a meaningful grading system for cervical squamous cell carcinoma. J Pathol Clin Res. 2018 Apr;4(2):81–85. https://doi.org/10.1002/cjp2.98
28. Yamada T, Ishihara S, Kawai M, Itoh Y, Naganawa S, Ikeda M. Analysis of late adverse events and their chronological changes after radiation therapy for cervical cancer. Nagoya J Med Sci. 2018 Nov;80(4):487–496. https://doi.org/10.18999/nagjms.80.4.487

Информация об авторах:

Сеньчукова Марина Алексеевна – д.м.н., профессор кафедры лучевой диагностики, лучевой терапии, онкологии ФГБОУ ВО «Оренбургский государственный медицинский университет» Министерства здравоохранения Российской Федерации, г. Оренбург, Российская Федерация, врач-онколог хирургического торакального отделения, ГБУЗ «Оренбургский областной клинический онкологический диспансер», г. Оренбург, Российская Федерация. ORCID: https://orcid.org/0000-0001-8371-740X, SPIN: 9877-8828, AuthorID: 583884, Scopus Author ID: 56084387100, ResearcherID: W-6584-2018

Макарова Елена Викторовна – аспирант кафедры лучевой диагностики, лучевой терапии, онкологии ФГБОУ ВО «Оренбургский государственный медицинский университет» Министерства здравоохранения Российской Федерации, г. Оренбург, Российская Федерация, врач отделения ультразвуковой диагностики ГБУЗ «Оренбургский областной клинический онкологический диспансер», г. Оренбург, Российская Федерация. ORCID: https://orcid.org/0000-0002-5796-3719

Шурыгина Елена Ивановна – ассистент кафедры патологической анатомии, ФГБОУ ВО «Оренбургский государственный медицинский университет» Министерства здравоохранения Российской Федерации, г. Оренбург, Российская Федерация, врач патологоанатомического отделения ГБУЗ «Оренбургский областной клинический онкологический диспансер», г. Оренбург, Российская Федерация. ORCID: https://orcid.org/0000-0002-0571-2803

Волченко Надежда Николаевна – д.м.н., профессор, заведующая отделом онкоморфологии МНИОИ им. П.А.Герцена – филиал ФГБУ «Национальный медицинский исследовательский центр радиологии» Министерства здравоохранения Российской Федерации, г. Москва, Российская Федерация. ORCID: https://orcid.org/0000-0002-4873-4455, AuthorID: 290657

Information about authors:

Marina A. Senchukova – Dr. Sci. (Med.), professor of the radiation diagnostics, radiation therapy, oncology department, Orenburg State Medical University; physician -oncologist of the surgical thoracic department, Orenburg Regional Oncology Dispensary. ORCID: https://orcid.org/0000-0001-8371-740X, SPIN: 9877-8828, AuthorID: 583884, Scopus Author ID: 56084387100, ResearcherID: W-6584-2018

Elena V. Makarova* – PhD student of the radiation diagnostics, radiation therapy, oncology department, Orenburg State Medical University, Orenburg, Russian Federation, physician of the department of ultrasound, Orenburg Regional Clinical Oncology Dispensary, Orenburg, Russian Federation. ORCID: https://orcid.org/0000-0002-5796-3719

Elena I. Shurygina – department of pathology, Orenburg State Medical University, Orenburg, Russian Federation, physician at the department of pathology Orenburg Regional Oncology Dispensary, Orenburg, Russian Federation. ORCID: https://orcid.org/0000-0002-0571-2803

Nadezhda N. Volchenko – Dr. Sci. (Med.), professor, head of the tumor morphology department, P.A.Hertsen Moscow Oncology Research Institute – Branch of the National Medical Research Radiological Centre, Moscow, Russian Federation. ORCID: https://orcid.org/0000-0002-4873-4455, AuthorID: 290657