Исследования и практика в медицине 2021, Т. 8, № 4, С. 53-64

CC BY 4.0

ОРИГИНАЛЬНАЯ СТАТЬЯ. ОНКОЛОГИЯ
https://doi.org/10.17709/2410-1893-2021-8-4-5

УРОВНИ HIF-1A И TGF-B1 В СЫВОРОТКЕ КРОВИ В ЗАВИСИМОСТИ ОТ КЛИНИКО-МОРФОЛОГИЧЕСКИХ ХАРАКТЕРИСТИК И ЧУВСТВИТЕЛЬНОСТИ РАКА МОЛОЧНОЙ ЖЕЛЕЗЫ К НЕОАДЪЮВАНТНОЙ ХИМИОТЕРАПИИ

Е. Ю. Зубарева[1,2]✉, М. А. Сеньчукова[1,2], Е. В. Вирич[1], М. Р. Зубарев[1], М. А. Гончарова[1]

1. Оренбургский областной клинический онкологический диспансер, г. Оренбург, Российская Федерация
2. Оренбургский государственный медицинский университет, г. Оренбург, Российская Федерация
✉ tishkova_evgeniy@mail.ru

Резюме

Цель исследования. Оценить уровни HIF-1α и TGF-β1 в сыворотке крови у пациенток с инвазивным раком молочной железы (РМЖ) в зависимости от клинико-морфологических характеристик, молекулярно-биологических подтипов и степени лечебного патоморфоза (ЛПМ) опухоли и метастазов в регионарных лимфоузлах (РЛУ).

Материалы и методы. В пилотное исследование включены 65 пациенток с впервые выявленным инвазивным РМЖ, из которых 32 получили от 6 до 8 курсов неоадъювантной химиотерапии (нео-А-ХТ). Уровни TGF-β1 и HIF-1α определяли с помощью иммуноферментного анализа (ИФА). Статистическую обработку результатов выполняли с использованием программы Statistica 12.

Результаты. Установлено, что высокий уровень TGF-β1 достоверно чаще наблюдался при HER2-позитивном и I–IIa стадиях люминального А и тройного негативного РМЖ (p = 0,01). В свою очередь, уровень HIF-1α был достоверно выше при наличии отдаленных метастазов (p = 0,04) и значимо выше при наличии микрокальцинатов на маммограммах (p = 0,07). Анализ показал, что пациентки с III–IV степенью ЛПМ опухоли были достоверно моложе (p = 0,047). III–IV степень ЛПМ опухоли достоверно чаще наблюдалась при высокой степени злокачественности опухоли (p = 0,05), HER2-позитивном и тройном негативном РМЖ (p = 0,01), при отсутствии периневральной (p = 0,002) и лимфоваскулярной инвазии (ЛВИ) (p = 0,045), при наличии лимфоидной инфильтрации (p = 0,011) и микрокальцинатов в опухоли (p = 0,043), и значимо чаще при протоковом РМЖ (p = 0,08). Достоверных корреляций уровней TGF-β1 и HIF-1α со степенью ЛПМ опухоли не выявлено (p = 0,6 и p = 0,9 соответственно). Однако у пациентов с III–IV степенью ЛПМ метастазов в РЛУ, уровень TGF-β1 был достоверно ниже, чем у пациенток с I–II степенью ЛПМ (p = 0,03).

Заключение. Таким образом, полученные данные свидетельствуют о наличии корреляций между уровнями HIF-1α и TGF-β1 в сыворотке крови и рядом клинических характеристик РМЖ. Наиболее высокие уровни HIF-1α наблюдаются при наличии отдаленных метастазов, а наиболее высокие уровни TGF-β1 – при HER2-позитивном и I–IIa стадиях люминального А и тройного негативного РМЖ. Учитывая наличие достоверных корреляций между уровнем TGF-β1 и степенью ЛПМ в регионарных лимфоузлах, его определение может быть полезным для оценки чувствительности метастазов в региональные лимфоузлы к проводимой нео-А-ХТ.

Ключевые слова:
рак молочной железы, неоадъювантная химиотерапия, лечебный патоморфоз, уровни TGF-β1 и HIF-1α в сыворотке крови, иммуноферментный анализ

Для корреспонденции:
Зубарева Евгения Юрьевна – врач-онколог ГБУЗ «Оренбургский областной клинический онкологический диспансер», г. Оренбург, Российская Федерация; аспирант кафедры лучевой диагностики, лучевой терапии, онкологии ФГБОУ ВО «Оренбургский государственный медицинский университет», г. Оренбург, Российская Федерация.
Адрес: 460021, Российская Федерация, г. Оренбург, пр-т Гагарина, д. 11
Адрес: 460000, Российская Федерация, г. Оренбург, ул. Советская, д. 6
E-mail: tishkova_evgeniy@mail.ru
ORCID: https://orcid.org/0000-0001-7025-0206

Финансирование: финансирование данной работы не проводилось.
Конфликт интересов: авторы заявляют об отсутствии конфликта интересов.

Для цитирования:
Зубарева Е. Ю., Сеньчукова М. А., Вирич Е. В., Зубарев М. Р., Гончарова М. А. Уровни HIF-1α и TGF-β1 в сыворотке крови в зависимости от клинико-морфологических характеристик и чувствительности рака молочной железы к неоадъювантной химиотерапии. Исследования и практика в медицине. 2021; 8(4): 53-64. https://doi.org/10.17709/2410-1893-2021-8-4-5.

Статья поступила в редакцию 07.05.2021; одобрена после рецензирования 02.11.2021; принята к публикации 10.12.2021.

© Зубарева Е. Ю., Сеньчукова М. А., Вирич Е. В., Зубарев М. Р., Гончарова М. А., 2021

Research and Practical Medicine Journal. 2021, Vol. 8, No. 4, P. 53-64

ORIGINAL ARTICLE. ONCOLOGY

https://doi.org/10.17709/2410-1893-2021-8-4-5

SERUM HIF-1A AND TGFB-1 LEVELS DEPENDING ON THE CLINICAL AND MORPHOLOGICAL CHARACTERISTICS OF BREAST CANCER AND SENSITIVITY OF TUMOR TO NEOADJUVANT CHEMOTHERAPY

E. Yu. Zubareva[1,2]✉, M. A. Senchukova[1,2], E. V. Virich[1], M. R. Zubarev[1], M. A. Goncharova[1]

1. Orenburg Regional Clinical Oncological Dispensary, Orenburg, Russian Federation
2. Orenburg State Medical University, Orenburg, Russian Federation

✉ tishkova_evgeniy@mail.ru

Abstract

Purpose of the study. To assess the serum levels of HIF-1α and TGF-β1 in patients with invasive breast cancer (BC) depending on the clinical and morphological characteristics, molecular biological subtypes and the degree of pathological response (PR) of the tumor and metastases in the regional lymph nodes.

Materials and methods. 65 patients with newly diagnosed invasive BC, of whom 32 received from 6 to 8 courses of neoadjuvant chemotherapy (neo-A-CT) were included in this pilot study. The levels of TGF-β1 and HIF-1α were determined by enzyme-linked immunosorbent assay. Statistical analysis was performed using the Statistica 12.0 software.

Results. It was found that a high level of TGF-β1 was significantly more often observed in HER2-positive and I–IIa stages of luminal A and triple-negative BC (p = 0.01). HIF-1α levels were significantly higher in the presence of distant metastases (p = 0.04) and slightly higher in the presence of microcalcifications on mammograms (p = 0.07).

The analysis showed that patients with grade III–IV of PR in tumor were significantly younger (p = 0.047). Grade III–IV of PR in tumor was significantly more often observed in G3 (p = 0.05), in Her2-positive and triple negative BC (p = 0.01), in the absence of perineural (p = 0.002) and lymphovascular invasion (LVI) (p = 0.045), in the presence of lymphoid infiltration (p = 0.011) and microcalcifications in the tumor (p = 0.043), and slightly higher in ductal BC (p = 0.08). No significant correlations were found between the levels of TGF-β1 and HIF-1α and tumor PR (p = 0.6 and p = 0.9, respectively). However, in patients with grade III–IV of PR in regional metastases, the level of TGFb1 was significantly lower than in patients with grade I–II (p = 0.03).

Conclusions. Thus, these data indicate the presence of correlations between the levels of HIF-1α and TGF-ß1 in the blood serum and a number of clinical characteristics of BC. The highest levels of HIF-1α are observed in the presence of distant metastases, and the highest levels of TGF-ß1 are noted in HER2-positive and I–IIa stages of luminal A and triple-negative breast cancer. Given the presence of significant correlations between the level of TGF-ß1 and the degree of PR in regional lymph nodes, its determination may be useful for assessing the sensitivity of metastases to regional lymph nodes to the neo-A-CT.

Keywords:
breast cancer, neoadjuvant chemotherapy, pathological response of the tumor and metastases, serum TGF-β1 and HIF-1α levels, enzyme immunoassay

For correspondence:
Evgeniya Yu. Zubareva – oncologist Orenburg Regional Clinical Oncological Dispensary, Orenburg, Russian Federation; postgraduate student of the Department of Radiation Diagnostics, Radiation Therapy, Oncology of the Orenburg State Medical University, Orenburg, Russian Federation.
Address: 11 Gagarin ave., Orenburg 460021, Russian Federation
Address: 6 Sovetskaya str., Orenburg 460000, Russian Federation
E-mail: tishkova_evgeniy@mail.ru
ORCID: https://orcid.org/0000-0001-7025-0206

Funding: no funding of this work has been held.
Conflict of interest: authors report no conflict of interest.

For citation:
Zubareva E. Yu., Senchukova M. A., Virich E. V., Zubarev M. R., Goncharova M. A. Serum HIF-1α and TGFβ1 levels depending on the clinical and morphological characteristics of breast cancer and sensitivity of tumor to neoadjuvant chemotherapy. Research and Practical Medicine Journal (Issled. prakt. med.). 2021; 8(4): 53-64. (In Russ.). https://doi.org/10.17709/2410-1893-2021-8-4-5.

The article was submitted 07.05.2021; approved after reviewing 02.11.2021; accepted for publication 10.12.2021.

АКТУАЛЬНОСТЬ

Рак молочной железы (РМЖ) занимает первое место в структуре заболеваемости и смертности от злокачественных новообразований среди женского населения [1]. Данная патология является не только медицинской, но и социально-экономической проблемой, так как максимум заболеваемости приходится на трудоспособный возраст [1], а лечение отличается агрессивной тактикой, предполагающей многократные курсы дорогостоящей лекарственной терапии, в ряде случаев даже на ранних стадиях заболевания [2]. Неоадъювантная химиотерапия (нео-А-ХТ) занимает особое место в лечении РМЖ. В настоящее время установлены следующие показания к проведению нео-А-ХТ: местно-распространенный РМЖ (стадии T0–4N2–3M0, T4N0M0), в т.ч. инфильтративно-отечная форма; инвазивный первично операбельный РМЖ (T2N0M0, T2N1M0, T3N0M0, T3N1M0) с тройным негативным фенотипом или HER2-положительным статусом, а также люминальный В рак высокого риска (G3, высокий Ki67) [3]. Оптимальным результатом нео-А-ХТ является достижение 4 степени лечебного патоморфоза или полный регресс первичной опухоли и регионарных метастазов (pCR – pathologic Complete Response), что наблюдается далеко не во всех случаях. В настоящее время рядом авторов проводились исследования предиктивной значимости различных клинико-морфологических и молекулярно-биологических характеристик РМЖ, таких как возраст, размер опухолевого узла, статус регионарных лимфоузлов, степень злокачественности опухоли, гистологический подтип, наличие ЛВИ, выраженность лимфоидной инфильтрации опухоли, молекулярно-биологического подтип и другие [4–16]. Однако полученные результаты неоднозначны и в ряде случаев противоречивы.

К другим перспективным молекулярным маркерам, которые вовлечены в процессы, обеспечивающие опухолевую прогрессию и лекарственную устойчивость, относятся гипоксией индуцируемый фактор (HIF-1α) и трансформирующий фактор роста β (TGF-β1). Однако исследования, касающиеся роли HIF-1α и TGF-β1 в прогрессии РМЖ, проводились, в основном, с определением уровня экспрессии данных маркеров в опухолевой ткани методом иммуногистохимии. Работ, касающихся исследования предиктивной и прогностической значимости уровня HIF-1α и TGF-β1 в сыворотке крови, крайне мало, и их результаты также достаточно противоречивы. Таким образом, поиск предиктивных маркеров чувствительности РМЖ к лекарственной терапии с целью индивидуализации подходов к лечению не потерял своей актуальности.

Цель исследования: оценить связь клинико-морфологических, молекулярно-биологических характеристик опухоли, а также уровней HIF-1α и TGF-β1 в сыворотке крови со степенью ЛПМ опухоли и метастазов в регионарных лимфоузлах (РЛУ) у пациенток с инвазивным РМЖ.

МАТЕРИАЛЫ И МЕТОДЫ

В проспективное когортное исследование включены 65 пациенток с впервые выявленным верифицированным РМЖ. В исследование не включались пациентки с тяжелой сопутствующей патологией, выраженными аллергическими процессами, аутоиммунными заболеваниями, а также получавшие глюкокортикоиды, нестероидные противовоспалительные препараты. Средний возраст пациенток составил 53,3 ± 12,2 года (от 30 до 77 лет). Все пациентки подписали информированное согласие на участие в клиническом исследовании. Этическое одобрение было получено от Комитета по этике Оренбургского государственного медицинского университета. Конфиденциальность пациентов была защищена путем декодирования данных в соответствии с требованиями о конфиденциальности, принятыми в ГБУЗ «ООКОД». Клинические данные о пациентках, проведенном лечении, гистологическом заключении, в том числе данные о степени выраженности ЛПМ опухоли и метастазов в РЛУ, получали из амбулаторных карт. Уровни HIF-1α и TGF-β1 в сыворотке крови определяли с помощью ИФА. ИФА выполнялся сэндвич-методом с использованием тест-систем ELISA Kit for HIF-1α и ELISA Kit for TGF-β1 (Cloud-Clone Corp., Хъюстон, США) в соответствии с протоколом фирмы-изготовителя. Детекция антигена осуществлялась на спектрофотометре на длине волны 450 нм. Полученные данные сопоставлены с возрастом пациенток, наличием микрокальцинатов на маммограммах, стадией заболевания, степенью злокачественности и молекулярно-биологическим подтипом опухоли, наличием лимфоваскулярной и периневральной инвазии, а также степенью ЛПМ опухоли и метастазов в РЛУ. Статистическую обработку результатов выполняли с использованием программы Statistica 12. Соответствие анализируемых параметров закону нормального распределения оценивали по значениям тестов Колмогорова-Смирнова и Уилксона-Гехана. Значения уровней маркеров выражали как M ± σ. Уровень TGF-β1 400 пг/мл и выше (65 перцентиль) расценивался как высокий, а ниже 400 пг/мл – как низкий. Уровень HIF-α выше порогового значения (0,059 нг/мл) считался повышенным. Взаимосвязи между различными показателями изучали, используя методы ранговой корреляции по Spearman и гам-

ма. Сравнение значения показателей между группами проводили с использованием Mann-Whitney и медианного тестов. Достоверность различий частот признаков в изучаемых группах оценивали с помощью критерия χ^2. Различия между показателями считались достоверными при $p < 0,05$ и значимыми при $p < 0,1$.

РЕЗУЛЬТАТЫ ИССЛЕДОВАНИЯ

Данные о клинико-морфологических характеристиках РМЖ представлены в таблице 1.

Согласно полученным данным, количество пациенток с локальным и местно-распространенным РМЖ было практически идентичным (31 (44 %) и 30 (45,8 %) соответственно с локальным и местно-распространенным РМЖ). Несколько больше было пациенток с протоковым РМЖ (29 (45,8 %) и 24 (37,3 %), соответственно с протоковым и дольковым РМЖ). Преобладали пациентки с РМЖ со средней степенью злокачественности 35 (52,2 %) и люминальным. В HER2-негативным молекулярно-биологическим подтипом 38 (56,7 %). Микрокальцинаты были выявлены в 16 (24 %) случаев.

Установлено, что уровень TGF-β1 коррелировал со стадией заболевания (гамма = - 0,491; $p = 0,046$), нали-

Таблица 1. Данные клинико-морфологических характеристик РМЖ
Table 1. Data on clinical and morphological characteristics of BC

Клинико-патологические данные / Clinical and pathological data	Количество случаев (*n*) / Cases number (*n*)	Процент, % / Percentage, %
Возраст / Age		
До 35 лет / Under 35 y.o.	5	7,7
35–55 лет / 35–55 y.o.	26	40,0
Старше 55 лет / Above 55 y.o.	34	52,3
Стадия заболевания / Disease stages		
I-IIa стадии / stages I-II	31	46,3
IIb-IIIc стадии / stages IIb-IIIc	30	44,7
IV стадии / stage IV	6	9,0
Молекулярно-биологический подтип РМЖ / Molecular biotype of BC		
Люминальный А / Luminal A	8	11,9
Люминальный В, HER2-негативный / Luminal B, HER2 negative	38	56,7
Люминальный В, HER2-позитивный / Luminal B, HER2 positive	11	16,4
HER2-позитивный / HER2 positive	4	6,0
Тройной негативный / Triple negative	6	9,0
Наличие микрокальцинатов на маммограммах / The presence of microcalcinates on mammograms		
Есть / Present	16	23,9
Нет / Absent	51	76,1
Степень злокачественности опухоли / Tumor grade		
G1	3	4,5
G2	35	52,2
G3	29	43,3
Наличие неоадъювантной химиотерапии / The presence of neoadjuvant chemotherapy		
Получали / Received	32	49,2
Не получали / Not received	33	50,8

чием микрокальцинатов (гамма = 0,504; *p* = 0,006), молекулярно-биологическим подтипом опухоли (гамма = 0,444; *p* = 0,04) и уровнем HIF-1α (гамма = - 0,965; *p* = 0,01). Уровень TGF-β1 был несколько выше при наличии микрокальцинатов (406,7 ± 168,3 пг/мл и 354,9 ± 156,6 пг/мл, соответственно при их наличии и при отсутствии; *p* > 0,05) и при люминальном А и HER2-позитивном молекулярно-биологических подтипах РМЖ (477,8 ± 130,2 пг/мл, 313,2 ± 110,3 пг/мл, 295,3 ± 64,5 пг/мл, 522,3 ± 72,1 пг/мл и 328,0 ± 129,8 пг/мл, соответственно при люминальном А, люминальном В, HER2-негативном, люминальном В HER2-позитивном, HER2-позитивном и тройном негативном подтипах; *p* = 0,096). Однако эти различия были статистически недостоверны (рис. 1).

Наиболее высокие уровни TGF-β1 наблюдались при локальных формах РМЖ (388,5 ± 199,5 пг/мл, 359,8 ± 121,8 пг/мл и 289,8 ± 67,1 пг/мл, соответственно при I–IIa, IIb-IIIc и IV стадиях, *p* = 0,16). Данные представлены на рисунке 2.

Более детальный анализ показал, что высокие уровни TGF-β1 наблюдались у всех пациенток с HER2-позитивным РМЖ и при I–IIa стадиях люминального А и тройного негативного РМЖ (*p* = 0,01) (рис. 3).

В тоже время, уровень HIF-1α коррелировал с наличием отдаленных метастазов (rs = 0,337; *p* = 0,007) и наличием микрокальцинатов (гамма = 0,951; *p* = 0,009). Уровень HIF-1α был достоверно выше при наличии отдаленных метастазов (0,07 ± 0,08 нг/мл, 0,06 ± 0,005 нг/мл и 0,119 ± 0,09 нг/мл, соответственно при I–IIa, IIb-IIIc и IV стадиях; *p* = 0,04). Повышенный уровень HIF-1α был отмечен только при отсутствии микрокальцинатов (в 8,5 % и 0 % соответственно при отсутствии и наличии микрокальцинатов, *p* = 0,11). Однако стоит отметить, что уровни HIF-1α были выше нормы только у 5 пациенток, у остальных были в пределах нормальных значений. Поэтому уровень HIF-1α в сыворотке крови, по-видимому, не имеет прогностической и предиктивной значимости при РМЖ.

Из 65 пациенток, включенных в исследование, 32 получили от 6 до 8 курсов нео-А-ХТ. Анализ показал, что выраженность ЛПМ опухоли коррелировала со следующими клинико-морфологическими характеристиками опухоли: возрастом пациентки (гамма = 0,636; *p* = 0,02), гистологическим типом (гамма = 0,714; *p* = 0,02) и степенью злокачественности опухоли (гамма = 0,846; *p* = 0,0009), молекулярно-биологическим подтипом РМЖ (гамма = 0,792; *p* = 0,0002), наличием ЛВИ (гамма = - 0,733; *p* = 0,005), периневральной инвазии (гамма = - 0,975; *p* = 0,001) и лимфоидной инфильтрации опухоли (гамма = 0,744; *p* = 0,03), наличием микрокальцинатов в опухоли (гамма = 0,739; *p* = 0,005), а также с уровнем гемоглобина (гамма = - 0,517; *p* = 0,02). Согласно полученным данным, пациентки с III–IV степенью ЛПМ опухоли были достоверно моложе, чем пациентки с I–II степенью (41,1 год и 53,1 года соответственно, *p* = 0,047). III–IV степень ЛПМ опухоли значимо чаще встречалась при протоковом РМЖ (в 40 % и в 11 % случаев, соответственно, при протоковом и дольковом РМЖ, *p* = 0,08) и достоверно чаще при высокой степени злокачественности (G3) опухоли (в 50 %, в 7,7 % и 0 % случаев, соответственно при G3, G2 и G1, *p* = 0,05) и при Her2-позитивном и тройном негативном РМЖ (в 6,25 %, 75 % и 60 % случаев, соответственно при люминальных А и В, HER2-позитивном и тройном

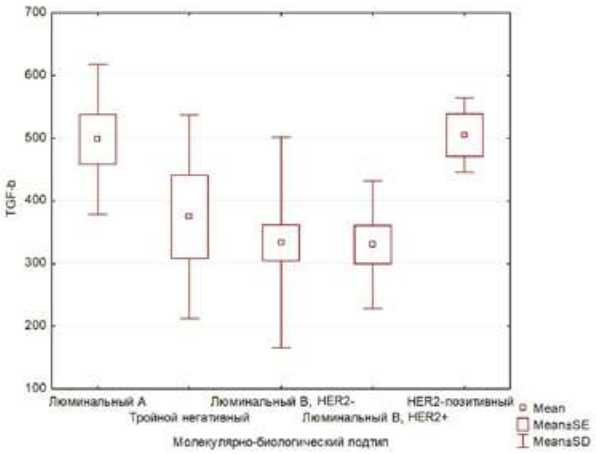

Рис. 1. Уровни TGF-β1 в зависимости молекулярно-биологического подтипа опухоли (*p* = 0,096).

Fig. 1. TGF-β1 levels depending on molecular biological tumor subtype (*p* = 0.096).

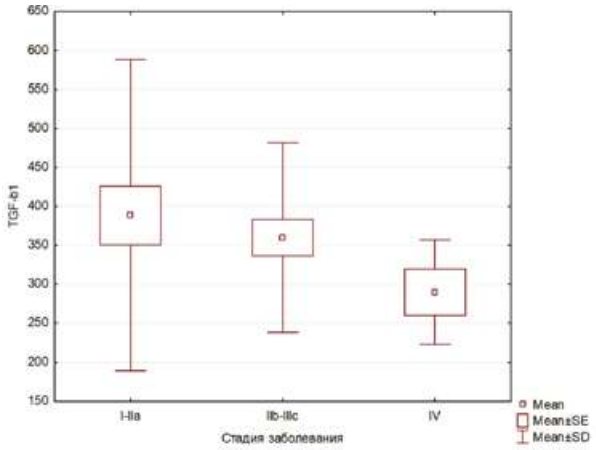

Рис. 2. Уровни TGF-β1 в зависимости от стадии заболевания (*p* = 0,16).

Fig. 2. TGF-β1 levels depending on disease stage (*p* = 0.16).

негативном РМЖ, *p* = 0,01). Кроме того, III–IV степень ЛПМ достоверно чаще наблюдалась при наличии лимфоидной инфильтрации опухоли (в 66,7 % и в 22,7 % случаев, соответственно при ее наличии и отсутствии, *p* = 0,011) и микрокальцинатов в опухоли (в 57,1 % и в 16,7 % случаев соответственно при их наличии и отсутствии, *p* = 0,043), а также и при уровне гемоглобина 130г/л и выше (в 46,2 % и в 9,1 % случаев, соответственно при уровне гемоглобина выше 130 г/л и при его более низком уровне, *p* = 0,055).

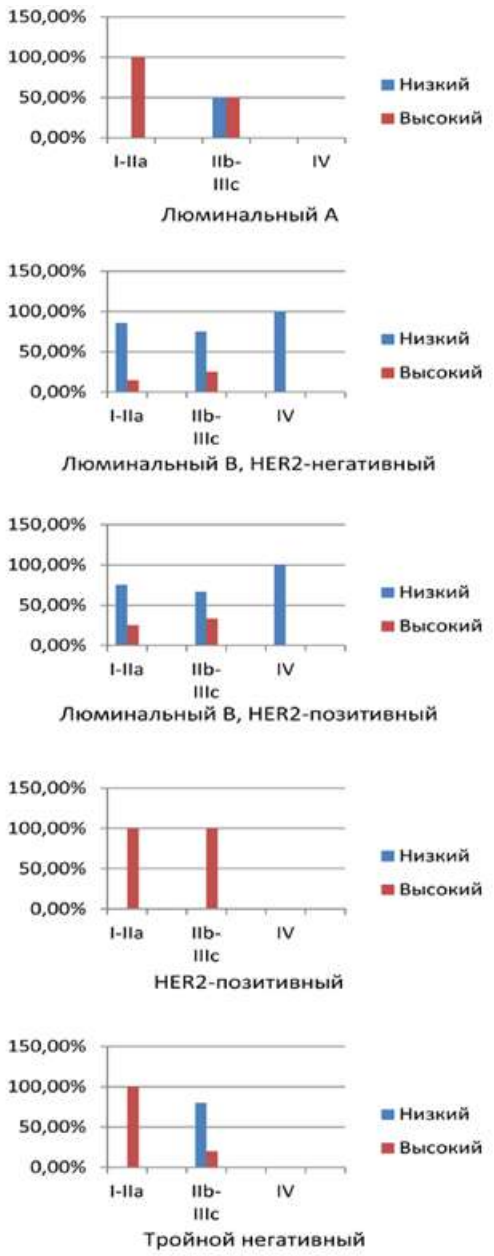

Рис. 3. Уровень TGF-β1 в зависимости от стадии заболевания и молекулярно-биологического подтипа РМЖ (*p* = 0,01).

Fig. 3. TGF-β1 level depending on disease stage and molecular biological BC subtype (*p* = 0.01).

В тоже время, III–IV степень ЛПМ достоверно реже наблюдалась при наличии ЛВИ (в 13,3 % и 50 % случаев, соответственно при ее наличии и отсутствии, *p* = 0,045) и периневральной инвазии (в 0 % и в 43,7 % случаев, соответственно, при ее наличии и отсутствии, *p* = 0,002). Кроме того, отмечена зависимость степени ЛПМ опухоли от схемы нео-А-ХТ. При использовании схем с таксанами III–IV степень ЛПМ опухоли встречалась чаще. Так у пациенток, получавших нео-А-ХТ по схеме АС не было зарегистрировано ни одного случая ЛПМ III–IV степени, тогда как при добавлении таксанов ЛПМ III–IV степени отмечен в 35 % случаев (*p* = 0,17). Корреляций между уровнями TGF-β1 и HIF-1α и степенью ЛПМ опухоли не выявлено.

В свою очередь, степень ЛПМ метастазов в РЛУ коррелировала с гистологическим типом опухоли (гамма = - 0,6; *p* = 0,04), наличием ЛВИ (гамма = - 1,0; *p* = 0,03) и уровнем TGF-β1 в сыворотке крови (rs = - 0,78; *p* = 0,005). III–IV степень ЛПМ значимо чаще наблюдалась при протоковом РМЖ (в 50 % и в 22 % случаев при протоковом и дольковом РМЖ соответственно, *p* = 0,22) и при отсутствии ЛВИ (в 23 % и в 55,6 % случаев при ее наличии и отсутствии, соответственно, *p* = 0,11). У пациенток с III–IV степенью ЛПМ уровень TGF-β1 был достоверно ниже, чем с I–II степенью (391,7 ± 123,1 пг/мл и 273,6 ± 58,5 пг/мл, при I–II степени и III–IV степени терапевтического патоморфоза соответственно, *p* = 0,03) (рис. 4).

Отмечено, что III–IV степень ЛПМ метастазов в РЛУ значимо чаще встречалась при III–IV степени ЛПМ опухоли (в 50 % и в 14,3 % случаев, соответственно при III–IV и при I–II степени ЛПМ опухоли, *p* = 0,07). Интересно, что у двух пациенток с I–II степенью ЛПМ опухоли, наблюдался ЛПМ метастазов в РЛУ III–IV степени.

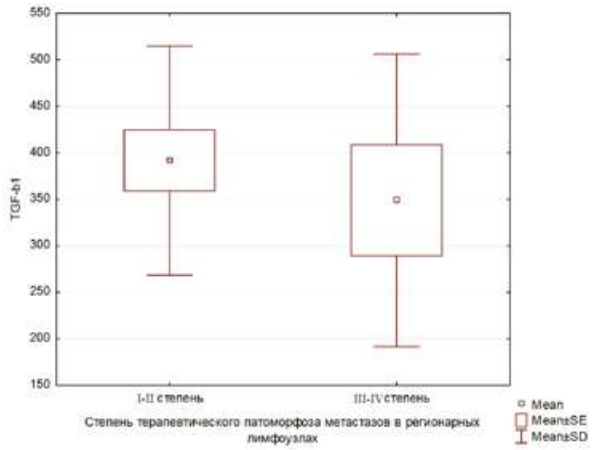

Рис. 4. Уровни TGF-β1 в зависимости от степени терапевтического патоморфоза метастазов в регионарных лимфатических узлах (*p* = 0,03).

Fig. 4. Levels of TGF-β1 depending on the degree of therapeutic pathomorphosis of metastases in regional lymph nodes (*p* = 0.03).

ОБСУЖДЕНИЕ

В настоящем исследовании изучены уровни TGF-β1 и HIF-1α в сыворотке крови и их корреляции с клинико-морфологическими характеристиками инвазивного РМЖ. Следует отметить, что работ, связанных с изучением уровней данных маркеров в сыворотке крови, крайне мало, и их результаты достаточно противоречивы.

HIF-1α является субъединицей гетеродимерного белка HIF-1. Экспрессия HIF-1α регулируется уровнем тканевого кислорода [17]. При нормальной концентрации кислорода происходит гидроксилирование аминокислотных остатков пролина молекулы HIF-1α, и она через ряд стадий подвергается протеасомной деградации. При гипоксии белковая молекула HIF-1α не гидроксилируется, остается стабильной и накапливается. Известно, что увеличение уровня HIF-1α в ткани опухоли приводит к активации ангиогенеза, ЭМТ и иммунологической толерантности [18]. В исследовании Cai F-F. et al (2016) были выявлены статистически значимые корреляции уровня HIF-1α в плазме с размером опухоли, поражением кожи (отек, покраснение, узловатость или изъязвление), метастазами в лимфатические узлы и клинической стадией. Уровень HIF-1α в группе пациентов с инвазивным раком был выше, чем в группе с протоковой карциномой in situ (DCIS). Авторы делают вывод, что высокий уровень HIF-1α в плазме у пациентов с РМЖ характерен для поздних стадий и связан с более агрессивными характеристиками опухоли. Значимых корреляций с возрастом пациента, гистологической степенью, экспрессией рецепторов гормонов и HER-2 выявлено не было [19]. В нашем исследовании также выявлены корреляции между уровнем HIF-1α в сыворотке крови и клинической стадией РМЖ. Наиболее высокие значения маркера были характерны для пациенток с отдаленными метастазами (p = 0,04). Однако еще раз отметим, что уровень HIF-1α был выше нормы только у 5 пациенток. В связи с этим, полагаем, что определение этого маркера в сыворотке крови, вероятнее всего, не имеет прогностической и предиктивной значимости при РМЖ.

TGF-β1 – многофункциональный цитокин. На ранних стадиях РМЖ он действует как опухолевый супрессор, в тоже время, на более поздних стадиях способствует прогрессии опухоли, активируя процессы ЭМТ, ангиогенеза, иммунной супрессии [20; 21]. В ряде исследований отмечено, что наиболее высокий уровень TGF-β1 в сыворотке крови наблюдается при III–IV стадии РМЖ [22; 23]. В настоящем исследовании получены противоположные результаты: с увеличением стадии заболевания отмечалась тенденция к снижению уровня TGF-β1 (p = 0,16). Однако ряд авторов приводят результаты, аналогичные нашим [24]. Авторы отметили, что у пациентов с отдаленными метастазами уровень TGF-β1 был достоверно ниже, чем у пациентов без метастазов, а самые высокие уровни TGF-β1 в плазме отмечались у пациентов с ранними стадиями РМЖ. Важно отметить, что в нашем исследовании уровень TGF-β1 зависел не только от стадии заболевания, но и от молекулярно-биологического подтипа РМЖ. Уровень TGF-β1 был самым высоким при HER2-позитивном, люминальном А и тройном негативном подтипах РМЖ, причем наиболее высокие значения наблюдались при I–IIa стадиях (p = 0,01). Высокие уровни TGF-β1 при HER2-позитивном [21; 25] и тройном негативном подтипе [26] отмечены и другими авторами. В тоже время, следует отметить наличие разногласий с данными литературы относительно уровня TGF-β1 при других подтипах. Так в настоящем исследовании самый низкий уровень TGF-β1 отмечен при люминальном В HER2-позитивном подтипе, тогда как в исследовании Panis C. (2013) наиболее низкие значения данного цитокина были при тройном негативном подтипе [24], а в исследовании Франциянц Е. М., (2021) – при люминальном А [26]. Полагаем, что это может быть связано с тем, что авторы при анализе уровней TGF-β1 в зависимости от молекулярно-биологического подтипа не учитывали стадию заболевания.

Следует отметить, что оценка эффективности проводимой лекарственной терапии имеет принципиальное значение для индивидуализации лечения. В нашем исследовании установлено, что наиболее чувствительными к нео-А-ХТ являются протоковый РМЖ (p = 0,08), HER2-позитивный РМЖ (p = 0,01), опухоли с 3 степенью злокачественности (p = 0,05), с отсутствием ЛВИ (p = 0,045) и с наличием лимфоидной инфильтрации (p = 0,011), а также РМЖ у молодых пациенток (p = 0,047).

Гистологический тип опухоли. В большинстве исследований, также как и в нашем, наибольшая вероятность достижения pCR была отмечена при инфильтративном протоковом раке [4, 5]. В тоже время, некоторые авторы не отметили связи между гистологическим типом опухоли и вероятностью достижения pCR [6].

Молекулярно-биологический подтип опухоли, степень злокачественности и ЛВИ. Результаты нашего исследования полностью соотносятся с результатами других авторов, которые также установили, что наиболее чувствителен к химиотерапии HER2-позитивный РМЖ [6; 7] и опухоли высокой степени злокачественности [6; 8], а наличие ЛВИ ассоциируется с химиорезистентностью РМЖ [9].

Периневральная инвазия. В нашем исследовании III–IV степень ЛПМ встречалась достоверно реже при

наличии периневральной инвазии (p = 0,002). Данных о предиктивной значимости этого маркера в других исследованиях мы не выявили. Некоторые авторы приводят данные о том, что периневральная инвазия является довольно редкой гистологической характеристикой РМЖ, которая встречается при РМЖ в 10 раз реже, чем ЛВИ [10].

Наличие лимфоидной инфильтрации опухоли. В нашем исследовании наличие лимфоидной инфильтрации стромы опухоли было связано с более высокой чувствительностью РМЖ к нео-А-ХТ. В научной литературе подобные результаты касались только HER2-позитивного и тройного негативного РМЖ [11; 12].

Наличие микрокальцинатов в опухоли. Согласно нашим результатам, их наличие в опухоли было связано с более высокой чувствительностью РМЖ к нео-А-ХТ (p = 0,043). Данные литературы, касающиеся этого вопроса, достаточно противоречивы. Так, в исследовании Nakashoji A. (2017) наличие микрокальцинатов было связано с худшим ответом опухоли на лекарственную терапию [13]. Подобные данные приводит и An Y. Y. (2017) для тройного негативного РМЖ [14]. В тоже время, некоторые авторы не отметили связи между наличием микрокацинатов в опухоли и степенью ЛПМ [15].

Возраст пациенток. Данные относительно связи возраста пациенток и чувствительности опухоли к лекарственной терапии несколько противоречивы. Большинство исследователей, также как и мы, отметили, что у молодых пациенток опухоли более чувствительны к лекарственной терапии [4, 9]. Однако некоторые исследователи не выявили достоверных корреляций между возрастом пациентки и степенью pCR [6].

Уровень гемоглобина. В большинстве работ, также как в этом исследовании, отмечено, что степень лечебного патоморфоза была выше у пациентов с более высоким уровнем гемоглобина [16; 27]. Однако в некоторых исследованиях не выявлено связи уровня гемоглобина до лечения с чувствительностью РМЖ к нео-А-ХТ [28].

Проведенный анализ не выявил корреляций уровня TGF-β1 в сыворотке крови со степенью ЛПМ в опухоли. В то же время, установлено, что у пациенток с III–IV степенью ЛПМ метастазов в РЛУ уровень TGF-β1 был достоверно ниже, чем с I–II степенью (p = 0,03). Стоит отметить, что литературных данных по предиктивной значимости этого маркера крайне мало и они противоречивы. Так, Bahhnassy A. et al. (2015) отметили, что частота полного ответа опухоли на лекарственное лечение была ниже у пациенток с высокими уровнями TGF-β1 [29]. Однако Ciftci R. et al. (2014) не выявили предиктивной роли TGF-β1 в ответе на лекарственное лечение при РМЖ [30]. Противоречивость литературных данных свидетельствует о необходимости дальнейших исследований для установления предиктивной значимости уровня TGF-β1 в сыворотке крови при РМЖ.

Данная публикация имеет ряд ограничений, связанных в первую очередь с небольшим количеством пациенток, включенных в исследование.

ЗАКЛЮЧЕНИЕ

1. У пациенток РМЖ наиболее низкие значения уровня HIF-1α в сыворотке крови отмечены при наличии отдаленных метастазов (p = 0,16);
2. Наиболее высокие уровни TGF-β1 установлены при I–IIa стадиях HER2-позитивного, люминального А и тройного негативного РМЖ (p = 0,01);
3. При III–IV степени ЛПМ в регионарных лимфоузлах уровень TGF-β1 был достоверно ниже, чем I–II степени (p = 0,03);

Связи между степенью ЛПМ в опухоли и уровнями TGF-β1 и HIF-1α в сыворотке крови не отмечено.

Список источников

1. Злокачественные новообразования в России в 2019 году (заболеваемость и смертность). Под ред. А. Д. Каприна, В. В. Старинского, Г. В. Петровой. М.: МНИОИ им. П.А. Герцена - филиал ФГБУ «НМИЦ радиологии» Минздрава России. 2020, 252 с.
2. Игнатьева В. И., Грецова О. П., Стенина М. Б., Омельяновский В. В., Деркач Е. В., Домбровский В. С. Социально-экономическое бремя рака молочной железы в РФ. Медицинские технологии. Оценка и выбор. 2016;(4(26)):32–49.
3. Стенина М. Б., Жукова Л. Г., Королева И. А., Пароконная А. А., Семиглазова Т. Ю., Тюляндин С. А. и др. Практические рекомендации по лекарственному лечению рака молочной железы. Злокачественные опухоли: Практические рекомендации RUSSCO #3s2. 2020;10(3s2):150–187. https://doi.org/10.18027/2224-5057-2020-10-3s2-09
4. Von Waldenfels G, Loibl S, Furlanetto J, Machleidt A, Lederer B, Denkert C, et al. Outcome after neoadjuvant chemotherapy in elderly breast cancer patients – a pooled analysis of individual patient data from eight prospectively randomized controlled trials. Oncotarget. 2018 Mar 16;9(20):15168–15179. https://doi.org/10.18632/oncotarget.24586
5. Рощин Е. М., Зубанова А. А, Колядина И. В., Комов Д. В., Вишневская Я. В., Ожерельев А. С. и др. Лечебный патоморфоз как критерий эффективности лечения и прогноза рака молочной железы. Медицинский альманах. 2010;(3(12)):48–53.
6. Павликова О. А., Колядина И. В., Комов Д. В., Вишневская Я. В., Поддубная И. В. Факторы-предикторы достижения полного

лекарственного патоморфоза при неоадъювантной химиотерапии первичнооперабельного рака молочной железы. Современная онкология. 2017;19(1):24–29.
7. Kurozumi S, Inoue K, Takei H, Matsumoto H, Kurosumi M, Horiguchi J, et al. ER, PgR, Ki67, p27(Kip1), and histological grade as predictors of pathological complete response in patients with HER2-positive breast cancer receiving neoadjuvant chemotherapy using taxanes followed by fluorouracil, epirubicin, and cyclophosphamide concomitant with trastuzumab. BMC Cancer. 2015 Sep 7;15:622. https://doi.org/10.1186/s12885-015-1641-y
8. Dave RV, Millican-Slater R, Dodwell D, Horgan K, Sharma N. Neoadjuvant chemotherapy with MRI monitoring for breast cancer. Br J Surg. 2017 Aug;104(9):1177–1187. https://doi.org/10.1002/bjs.10544
9. Sasanpour P, Sandoughdaran S, Mosavi-Jarrahi A, Malekzadeh M. Predictors of Pathological Complete Response to Neoadjuvant Chemotherapy in Iranian Breast Cancer Patients. Asian Pac J Cancer Prev. 2018 Sep 26;19(9):2423–2427. https://doi.org/10.22034/APJCP.2018.19.9.2423
10. Karak SG, Quatrano N, Buckley J, Ricci A. Prevalence and significance of perineural invasion in invasive breast carcinoma. Conn Med. 2010 Jan;74(1):17–21.
11. Hwang HW, Jung H, Hyeon J, Park YH, Ahn JS, Im Y-H, et al. A nomogram to predict pathologic complete response (pCR) and the value of tumor-infiltrating lymphocytes (TILs) for prediction of response to neoadjuvant chemotherapy (NAC) in breast cancer patients. Breast Cancer Res Treat. 2019 Jan;173(2):255–266. https://doi.org/10.1007/s10549-018-4981-x
12. Schlotter CCM, Tietze L, Vogt U, Heinsen CV, Hahn A. Ki67 and lymphocytes in the pretherapeutic core biopsy of primary invasive breast cancer: positive markers of therapy response prediction and superior survival. Horm Mol Biol Clin Investig. 2017 Sep 22;32(2). https://doi.org/10.1515/hmbci-2017-0022
13. Nakashoji A, Matsui A, Nagayama A, Iwata Y, Sasahara M, Murata Y. Clinical predictors of pathological complete response to neoadjuvant chemotherapy in triple-negative breast cancer. Oncol Lett. 2017 Oct;14(4):4135–4141. https://doi.org/10.3892/ol.2017.6692
14. An YY, Kim SH, Kang BJ. Residual microcalcifications after neoadjuvant chemotherapy for locally advanced breast cancer: comparison of the accuracies of mammography and MRI in predicting pathological residual tumor. World J Surg Oncol. 2017 Nov 6;15(1):198. https://doi.org/10.1186/s12957-017-1263-8
15. Mazari FAK, Sharma N, Dodwell D, Horgan K. Human Epidermal Growth Factor 2-positive Breast Cancer with Mammographic Microcalcification: Relationship to Pathologic Complete Response after Neoadjuvant Chemotherapy. Radiology. 2018 Aug;288(2):366–374. https://doi.org/10.1148/radiol.2018170960
16. Zhu W, Xu B. Association of Pretreatment Anemia with Pathological Response and Survival of Breast Cancer Patients Treated with Neoadjuvant Chemotherapy: A Population-Based Study. PLoS One. 2015;10(8):e0136268. https://doi.org/10.1371/journal.pone.0136268
17. Новиков В. Е., Левченкова О. С. Гипоксией индуцированный фактор (HIF-1α) как мишень фармакологического воздействия. Обзоры по клинической фармакологии и лекарственной терапии. 2013;11(2):8–16.
18. Zonneville J, Safina A, Truskinovsky AM, Arteaga CL, Bakin AV. TGF-β signaling promotes tumor vasculature by enhancing the pericyte-endothelium association. BMC Cancer. 2018 Jun 19;18(1):670. https://doi.org/10.1186/s12885-018-4587-z
19. Cai F-F, Xu C, Pan X, Cai L, Lin X-Y, Chen S, et al. Prognostic value of plasma levels of HIF-1a and PGC-1a in breast cancer. Oncotarget. 2016 Nov 22;7(47):77793–77806. https://doi.org/10.18632/oncotarget.12796
20. Sundqvist A, Vasilaki E, Voytyuk O, Bai Y, Morikawa M, Moustakas A, et al. TGFβ and EGF signaling orchestrates the AP-1- and p63 transcriptional regulation of breast cancer invasiveness. Oncogene. 2020 May;39(22):4436–4449. https://doi.org/10.1038/s41388-020-1299-z
21. Vitiello GAF, Amarante MK, Oda JMM, Hirata BKB, de Oliveira CEC, Campos CZ, et al. Transforming growth factor beta 1 (TGFβ1) plasmatic levels in breast cancer and neoplasia-free women: Association with patients' characteristics and TGFB1 haplotypes. Cytokine. 2020 Mar 28;130:155079. https://doi.org/10.1016/j.cyto.2020.155079
22. Papadopoulou E, Anagnostopoulos K, Tripsianis G, Tentes I, Kakolyris S, Galazios G, et al. Evaluation of predictive and prognostic significance of serum TGF-beta1 levels in breast cancer according to HER-2 codon 655 polymorphism. Neoplasma. 2008;55(3):229–238.
23. J, Zavadova E, Halaska MJ, Strnad P, Fucikova T, Rob L. Preoperative transforming growth factor-beta 1 (TGF-beta 1) plasma levels in operable breast cancer patients. Eur J Gynaecol Oncol. 2008;29(6):613–636.
24. C, Herrera AC, Victorino VJ, Aranome AMF, Cecchini R. Screening of circulating TGF-β levels and its clinicopathological significance in human breast cancer. Anticancer Res. 2013 Feb;33(2):737–742.
25. Huang F, Shi Q, Li Y, Xu L, Xu C, Chen F, et al. HER2/EGFR-AKT Signaling Switches TGFβ from Inhibiting Cell Proliferation to Promoting Cell Migration in Breast Cancer. Cancer Res. 2018 Nov 1;78(21):6073–6085. https://doi.org/10.1158/0008-5472.CAN-18-0136
26. Франциянц Е. М., Саманева Н. Ю., Владимирова Л. Ю., Сторожакова А. Э., Калабанова Е. А., Кабанов С. Н. и др. Содержание факторов роста и прогрессирования в крови больных местнораспространенным раком молочной железы в процессе неоадъювантной химиотерапии. Южно-Российский онкологический журнал/ South Russian Journal of Cancer. 2021;2(3):6-12. https://doi.org/10.37748/2686-9039-2021-2-3-1
27. Bottini A, Berruti A, Brizzi MP, Bersiga A, Generali D, Allevi G, et al. Pretreatment haemoglobin levels significantly predict the tumour re-

sponse to primary chemotherapy in human breast cancer. Br J Cancer. 2003 Sep 15;89(6):977–982. https://doi.org/10.1038/sj.bjc.6601216
28. Beresford MJ, Burcombe R, Ah-See ML, Stott D, Makris A. Pre-treatment haemoglobin levels and the prediction of response to neoadjuvant chemotherapy in breast cancer. Clin Oncol (R Coll Radiol). 2006 Aug;18(6):453–458. https://doi.org/10.1016/j.clon.2006.04.006
29. Bahhnassy A, Mohanad M, Shaarawy S, Ismail MF, El-Bastawisy A, Ashmawy AM, et al. Transforming growth factor-β, insulin-like growth factor I/insulin-like growth factor I receptor and vascular endothelial growth factor-A: prognostic and predictive markers in triple-negative and non-triple-negative breast cancer. Mol Med Rep. 2015 Jul;12(1):851–864. https://doi.org/10.3892/mmr.2015.3560
30. Ciftci R, Tas F, Yasasever CT, Aksit E, Karabulut S, Sen F, et al. High serum transforming growth factor beta 1 (TGFB1) level predicts better survival in breast cancer. Tumour Biol. 2014 Jul;35(7):6941–8. https://doi.org/10.1007/s13277-014-1932-y

References

1. Malignant neoplasms in Russia in 2019 (morbidity and mortality). Ed. by A.D. Kaprin, V.V. Starinsky, G.V. Petrova. Moscow: P. A. Hertsen Moscow Oncology Research Institute – Branch of the National Medical Research Radiological Centre. 2020, 252 p. (In Russ.).
2. Ignatyeva VI, Gretsova OP, Stenina MB, Omelyanovsky VV, Derkach EV, Dombrovskiy VS. Social and economic burden of breast cancer in the Russian Federation. Medical Technologies. Assessment and Choice. 2016;(4(26)):32–49. (In Russ.).
3. Stenina MB, Zhukova LG, Koroleva IA, Parokonnaya AA, Semiglazova TYu, Tyulyandin SA, et al. Practical recommendations for the drug treatment of breast cancer. Malignant tumors: Practical recommendations of RUSSCO #3s2. 2020;10(3s2):150–187. (In Russ.). https://doi.org/10.18027/2224-5057-2020-10-3s2-09
4. Von Waldenfels G, Loibl S, Furlanetto J, Machleidt A, Lederer B, Denkert C, et al. Outcome after neoadjuvant chemotherapy in elderly breast cancer patients – a pooled analysis of individual patient data from eight prospectively randomized controlled trials. Oncotarget. 2018 Mar 16;9(20):15168–15179. https://doi.org/10.18632/oncotarget.24586
5. Roshchin EM, Zubanova AA, Kolyadina IV, Komov DV, Vishnevskaya YaV, Ozhereliev AS, et al. The medical pathomorphism as a criterion of the effectiveness of treatment and prognosis of breast cancer. Med. al'manah. 2010; 12 (3): 48–53. (In Russ.).
6. Pavlikova OA, Kolyadina IV, Komov DV, Vishnevskaya YaV, Poddubnaya IV. Predictive factors of achievement pathological complete response at neoadjuvant chemotherapy of primary operable breast cancer. 2017;19(1):24–29. (In Russ.).
7. Kurozumi S, Inoue K, Takei H, Matsumoto H, Kurosumi M, Horiguchi J, et al. ER, PgR, Ki67, p27(Kip1), and histological grade as predictors of pathological complete response in patients with HER2-positive breast cancer receiving neoadjuvant chemotherapy using taxanes followed by fluorouracil, epirubicin, and cyclophosphamide concomitant with trastuzumab. BMC Cancer. 2015 Sep 7;15:622. https://doi.org/10.1186/s12885-015-1641-y
8. Dave RV, Millican-Slater R, Dodwell D, Horgan K, Sharma N. Neoadjuvant chemotherapy with MRI monitoring for breast cancer. Br J Surg. 2017 Aug;104(9):1177–1187. https://doi.org/10.1002/bjs.10544
9. Sasanpour P, Sandoughdaran S, Mosavi-Jarrahi A, Malekzadeh M. Predictors of Pathological Complete Response to Neoadjuvant Chemotherapy in Iranian Breast Cancer Patients. Asian Pac J Cancer Prev. 2018 Sep 26;19(9):2423–2427. https://doi.org/10.22034/APJCP.2018.19.9.2423
10. Karak SG, Quatrano N, Buckley J, Ricci A. Prevalence and significance of perineural invasion in invasive breast carcinoma. Conn Med. 2010 Jan;74(1):17–21.
11. Hwang HW, Jung H, Hyeon J, Park YH, Ahn JS, Im Y-H, et al. A nomogram to predict pathologic complete response (pCR) and the value of tumor-infiltrating lymphocytes (TILs) for prediction of response to neoadjuvant chemotherapy (NAC) in breast cancer patients. Breast Cancer Res Treat. 2019 Jan;173(2):255–266. https://doi.org/10.1007/s10549-018-4981-x
12. Schlotter CCM, Tietze L, Vogt U, Heinsen CV, Hahn A. Ki67 and lymphocytes in the pretherapeutic core biopsy of primary invasive breast cancer: positive markers of therapy response prediction and superior survival. Horm Mol Biol Clin Investig. 2017 Sep 22;32(2). https://doi.org/10.1515/hmbci-2017-0022
13. Nakashoji A, Matsui A, Nagayama A, Iwata Y, Sasahara M, Murata Y. Clinical predictors of pathological complete response to neoadjuvant chemotherapy in triple-negative breast cancer. Oncol Lett. 2017 Oct;14(4):4135–4141. https://doi.org/10.3892/ol.2017.6692
14. An YY, Kim SH, Kang BJ. Residual microcalcifications after neoadjuvant chemotherapy for locally advanced breast cancer: comparison of the accuracies of mammography and MRI in predicting pathological residual tumor. World J Surg Oncol. 2017 Nov 6;15(1):198. https://doi.org/10.1186/s12957-017-1263-8
15. Mazari FAK, Sharma N, Dodwell D, Horgan K. Human Epidermal Growth Factor 2-positive Breast Cancer with Mammographic Microcalcification: Relationship to Pathologic Complete Response after Neoadjuvant Chemotherapy. Radiology. 2018 Aug;288(2):366–374. https://doi.org/10.1148/radiol.2018170960
16. Zhu W, Xu B. Association of Pretreatment Anemia with Pathological Response and Survival of Breast Cancer Patients Treated with Neoadjuvant Chemotherapy: A Population-Based Study. PLoS One. 2015;10(8):e0136268. https://doi.org/10.1371/journal.pone.0136268
17. Novikov VE, Levchenkova OS. Hypoxia-inducible factor as a pharmacological target. Reviews of clinical pharmacology and drug therapy. 2013;11(2):8–16. (In Russ.).

18. Zonneville J, Safina A, Truskinovsky AM, Arteaga CL, Bakin AV. TGF-β signaling promotes tumor vasculature by enhancing the pericyte-endothelium association. BMC Cancer. 2018 Jun 19;18(1):670. https://doi.org/10.1186/s12885-018-4587-z
19. Cai F-F, Xu C, Pan X, Cai L, Lin X-Y, Chen S, et al. Prognostic value of plasma levels of HIF-1a and PGC-1a in breast cancer. Oncotarget. 2016 Nov 22;7(47):77793–77806. https://doi.org/10.18632/oncotarget.12796
20. Sundqvist A, Vasilaki E, Voytyuk O, Bai Y, Morikawa M, Moustakas A, et al. TGFβ and EGF signaling orchestrates the AP-1- and p63 transcriptional regulation of breast cancer invasiveness. Oncogene. 2020 May;39(22):4436–4449. https://doi.org/10.1038/s41388-020-1299-z
21. Vitiello GAF, Amarante MK, Oda JMM, Hirata BKB, de Oliveira CEC, Campos CZ, et al. Transforming growth factor beta 1 (TGFβ1) plasmatic levels in breast cancer and neoplasia-free women: Association with patients' characteristics and TGFB1 haplotypes. Cytokine. 2020 Mar 28;130:155079. https://doi.org/10.1016/j.cyto.2020.155079
22. Papadopoulou E, Anagnostopoulos K, Tripsianis G, Tentes I, Kakolyris S, Galazios G, et al. Evaluation of predictive and prognostic significance of serum TGF-beta1 levels in breast cancer according to HER-2 codon 655 polymorphism. Neoplasma. 2008;55(3):229–238.
23. J, Zavadova E, Halaska MJ, Strnad P, Fucikova T, Rob L. Preoperative transforming growth factor-beta 1 (TGF-beta 1) plasma levels in operable breast cancer patients. Eur J Gynaecol Oncol. 2008;29(6):613–636.
24. C, Herrera AC, Victorino VJ, Aranome AMF, Cecchini R. Screening of circulating TGF-β levels and its clinicopathological significance in human breast cancer. Anticancer Res. 2013 Feb;33(2):737–742.
25. Huang F, Shi Q, Li Y, Xu L, Xu C, Chen F, et al. HER2/EGFR-AKT Signaling Switches TGFβ from Inhibiting Cell Proliferation to Promoting Cell Migration in Breast Cancer. Cancer Res. 2018 Nov 1;78(21):6073–6085. https://doi.org/10.1158/0008-5472.CAN-18-0136
26. Frantsiyants EM, Samaneva NYu, Vladimirova LYu, Storozhakova AE, Kalabanova EA, Kabanov SN, et al. Blood levels of growth and progression factors in patients with locally advanced breast cancer during neoadjuvant chemotherapy. South Russian Journal of Cancer. 2021;2(3):6-12. (In Russ.). https://doi.org/10.37748/2686-9039-2021-2-3-1
27. Bottini A, Berruti A, Brizzi MP, Bersiga A, Generali D, Allevi G, et al. Pretreatment haemoglobin levels significantly predict the tumour response to primary chemotherapy in human breast cancer. Br J Cancer. 2003 Sep 15;89(6):977–982. https://doi.org/10.1038/sj.bjc.6601216
28. Beresford MJ, Burcombe R, Ah-See ML, Stott D, Makris A. Pre-treatment haemoglobin levels and the prediction of response to neoadjuvant chemotherapy in breast cancer. Clin Oncol (R Coll Radiol). 2006 Aug;18(6):453–458. https://doi.org/10.1016/j.clon.2006.04.006
29. Bahhnassy A, Mohanad M, Shaarawy S, Ismail MF, El-Bastawisy A, Ashmawy AM, et al. Transforming growth factor-β, insulin-like growth factor I/insulin-like growth factor I receptor and vascular endothelial growth factor-A: prognostic and predictive markers in triple-negative and non-triple-negative breast cancer. Mol Med Rep. 2015 Jul;12(1):851–864. https://doi.org/10.3892/mmr.2015.3560
30. Ciftci R, Tas F, Yasasever CT, Aksit E, Karabulut S, Sen F, et al. High serum transforming growth factor beta 1 (TGFB1) level predicts better survival in breast cancer. Tumour Biol. 2014 Jul;35(7):6941–8. https://doi.org/10.1007/s13277-014-1932-y

Информация об авторах:

Зубарева Евгения Юрьевна ✉ – врач-онколог ГБУЗ «Оренбургский областной клинический онкологический диспансер», г. Оренбург, Российская Федерация; аспирант кафедры лучевой диагностики, лучевой терапии, онкологии ФГБОУ ВО «Оренбургский государственный медицинский университет», г. Оренбург, Российская Федерация. ORCID: https://orcid.org/0000-0001-7025-0206

Сеньчукова Марина Алексеевна – д.м.н., профессор, доцент кафедры лучевой диагностики, лучевой терапии, онкологии ФГБОУ ВО «Оренбургский государственный медицинский университет», г. Оренбург, Российская Федерация; врач-онколог ГБУЗ «Оренбургский областной клинический онкологический диспансер», г. Оренбург, Российская Федерация. ORCID: https://orcid.org/0000-0001-8371-740X, SPIN: 9877-8828, AuthorID: 583884

Вирич Елена Владимировна – врач-лаборант, врач-онколог ГБУЗ «Оренбургский областной клинический онкологический диспансер», г. Оренбург, Российская Федерация. ORCID: https://orcid.org/0000-0003-4020-2507

Зубарев Максим Романович – врач-онколог ГБУЗ «Оренбургский областной клинический онкологический диспансер», г. Оренбург, Российская Федерация. ORCID: https://orcid.org/0000-0003-3393-9308

Гончарова Мария Александровна – врач-онколог, ГБУЗ «Оренбургский областной клинический онкологический диспансер», г. Оренбург, Российская Федерация. ORCID: https://orcid.org/0000-0002-3780-2117

Information about authors:

Evgeniya Yu. Zubareva ✉ – oncologist Orenburg Regional Clinical Oncological Dispensary, Orenburg, Russian Federation; postgraduate student of the Department of Radiation Diagnostics, Radiation Therapy, Oncology of the Orenburg State Medical University, Orenburg, Russian Federation. ORCID: https://orcid.org/0000-0001-7025-0206

Marina A. Senchukova – Dr. Sci. (Med.), professor, Associate Professor of the Department of Radiation Diagnostics, Radiation Therapy, Oncology of the Orenburg State Medical University, Orenburg, Russian Federation; oncologist Orenburg Regional Clinical Oncological Dispensary, Orenburg, Russian Federation. ORCID: https://orcid.org/0000-0001-8371-740X, SPIN: 9877-8828, AuthorID: 583884

Elena V. Virich – laboratory assistant, oncologist Orenburg Regional Clinical Oncological Dispensary, Orenburg, Russian Federation. ORCID: https://orcid.org/0000-0003-4020-2507

Maxim R. Zubarev – oncologist Orenburg Regional Clinical Oncological Dispensary, Orenburg, Russian Federation. ORCID: https://orcid.org/0000-0003-3393-9308

Maria A. Goncharova – oncologist Orenburg Regional Clinical Oncological Dispensary, Orenburg, Russian Federation. ORCID: https://orcid.org/0000-0002-3780-2117

Вклад авторов:

Зубарева Е. Ю.– набор пациентов в исследование, анализ и интерпретация данных, обработка материала, написание текста статьи;

Сеньчукова М. А.– концепция и дизайн исследования, научное редактирование;

Вирич Е. В.– выполнение ИФА-исследования, анализ и интерпретация данных;

Зубарев М. Р.– техническое редактирование, оформление библиографии, подготовка иллюстраций;

Гончарова М. А.– набор пациентов в исследование, анализ и интерпретация данных.

Authors contribution:

Zubareva E. Yu.– recruiting patients into the study, analyzing and interpreting data, processing the material, writing the text of the article;

Senchukova M. A.– research concept and design, scientific editing;

Virich E. V.– performance of an ELISA study, analysis and interpretation of data;

Zubarev M. R.– technical editing, bibliography design, illustrations preparation;

Goncharova M. A.– recruitment of patients for research, analysis and interpretation of data.