Исследования и практика в медицине 2021, т. 8, №2, с. 23-33

CC BY 4.0

ОРИГИНАЛЬНАЯ СТАТЬЯ. ОНКОЛОГИЯ
https://doi.org/10.17709/2410-1893-2021-8-2-2

# ОСОБЕННОСТИ ЭКСПРЕССИИ МАРКЕРОВ ЭПИТЕЛИАЛЬНО-МЕЗЕНХИМАЛЬНОГО ПЕРЕХОДА – Е-КАДГЕРИНА И ZEB1 – ПРИ КОЛОРЕКТАЛЬНОМ РАКЕ

**И.А.Новикова*, О.И.Кит**

ФГБУ «НМИЦ онкологии» Минздрава России, 344037, Российская Федерация, г. Ростов-на-Дону, ул. 14-я линия, д. 63

## Резюме

**Цель исследования**. Оценить особенности экспрессии маркеров эпителиально-мезенхимального перехода – Е-кадгерина и ZEB1 у пациентов колоректальным раком (КРР) II-IV стадий.

**Материалы и методы**. Материалом для исследования послужил операционный материал 299 больных раком толстой кишки II-IV стадий, находившихся на лечении в ФГБУ «НМИЦ онкологии» Минздрава России с 2013 по 2016 гг. Больные находились в возрасте от 42 до 86 лет, где средний возраст составил 64,2±1,7 года. У 110 больных диагностирована II стадия заболевания ($T_{3-4}$ $N_0$ $M_0$), у 88 больных – III стадия ($T_{1-4}$ $N_{1-2}$ $M_0$), у 101 пациента – IV стадия ($T_{1-4}$ $N_{0-2}$ $M_1$). Для иммуногистохимического исследования использовали поликлональные антитела к ZEB1 (фирмы Biorbyt Ltd., Великобритания) и моноклональные мышиные антитела к E-cadherin (фирмы Diagnostic BioSystems, США). Оценивали интенсивность и степень окрашивания опухолевых клеток, долю окрашенных опухолевых клеток в образце и количество пациентов с положительным и отрицательным статусом по экспрессии маркера. Сравнение групп проводили с помощью непараметрического критерия Манна-Уитни (U-критерий) и критерия $\chi^2$ Пирсона.

**Результаты**. Было выявлено, что положительная экспрессия Е-кадгерина встречалась в 64,5 % (193 из 299 больных), ZEB1 наблюдалась у 80,6 % (241 из 299 больных). Количество пациентов с позитивными Е-кадгерин опухолями статистически значимо уменьшалось ($\chi^2$=15,888 при $p$<0,001) от II к IV стадии, тогда как в случае с ZEB1 – статистически значимо увеличивалось ($\chi^2$=43,912 при $p$<0,001) от II до IV стадии. Средние значения уровня экспрессии положительно окрашенных клеток составили: при II стадии – Е-кадгерин – 55,3±6,8 %; ZEB1-43,0±5,9 %; при III стадии – Е-кадгерин – 38,4±5,8 %; ZEB1-77,0±5,5 %; при IV стадии – Е-кадгерин – 14,7±4,7 %; ZEB1-76,9±3,5 %. Выявлена достоверная разница средних значений экспрессии ZEB1 при III и IV стадиях в сравнении со II стадией, а также экспрессии Е-кадгерина при II и III стадиях в сравнении с IV стадией ($p$<0,05). Значимых различий средних значений экспрессии ZEB1 и Е-кадгерина не отмечено между III и IV стадиями, II и III стадиями, соответственно.

**Заключение**. Таким образом, в исследовании удалось показать статистически значимую связь между стадиями опухолевого процесса, экспрессией Е-кадгерина и ZEB1 при эпителиально-мезенхимальном переходе (ЭМП). Снижение экспрессии Е-кадгерина опухолевыми клетками больных от II стадии к IV и усиление экспрессии ZEB1 в исследуемых группах оказались статистически значимы ($p$<0,05).

**Ключевые слова:**
колоректальный рак, эпителиально-мезенхимальный переход, иммуногистохимическое исследование, биомаркеры, уровень экспрессии, Е-кадгерин, ZEB1.

**Для цитирования**
Новикова И.А., Кит О.И. Особенности экспрессии маркеров эпителиально-мезенхимального перехода – Е-кадгерина и ZEB1 – при колоректальном раке. Исследования и практика в медицине. 2021; 8(2): 23-33. https://doi.org/10.17709/2410-1893-2021-8-2-2

**Для корреспонденции**
Новикова Инна Арнольдовна – к.м.н., заместитель генерального директора по науке ФГБУ «НМИЦ онкологии» Минздрава России, г. Ростов-на-Дону, Российская Федерация.
Адрес: 344037, Российская Федерация, г. Ростов-на-Дону, ул. 14-я линия, д. 63
E-mail: novikovainna@yahoo.com
ORCID: https://orcid.org/0000-0002-6496-9641
SPIN: 4810-2424, AuthorID: 726229
ResearcherID: E-7710-2018
Scopus Author ID: 7005153343

**Информация о финансировании.** Финансирование данной работы не проводилось.
**Конфликт интересов.** Авторы заявляют об отсутствии конфликта интересов.

Получено 03.03.2021, Рецензия (1) 12.04.2021, Рецензия (2) 22.04.2021, Опубликовано 21.06.2021

Research and Practical Medicine Journal. 2021, v.8, №2, p. 23-33

ORIGINAL ARTICLE. ONCOLOGY

https://doi.org/10.17709/2410-1893-2021-8-2-2

# EXPRESSION OF EPITHELIAL-MESENCHYMAL TRANSITION MARKERS E-CADHERIN AND ZEB1 IN COLORECTAL CANCER

**I.A.Novikova*, O.I.Kit**

National Medical Research Centre for Oncology of the Ministry of Health of Russia, 63 14 line str., Rostov-on-Don 344037, Russian Federation

## Abstract

**Purpose of the study.** Evaluation of expression of the epithelial-mesenchymal transition markers E-cadherin and ZEB1 in patients with stage II-IV colorectal cancer (CRC).

**Materials and methods**. The study included operational material obtained from 299 patients aged 42–86 years (mean age 64.2±1.7 years) with stage II-IV CRC treated at National Medical Research Centre for Oncology in 2013-2017. Stage II CRC ($T_{3-4}$ $N_0$ $M_0$) was diagnosed in 110 patients, stage III ($T_{1-4}$ $N_{1-2}$ $M_0$) – in 88 patients, stage IV ($T_{1-4}$ $N_{0-2}$ $M_1$) – in 101 patients. Polyclonal rabbit antibodies to ZEB1 (Biorbyt Ltd., UK) and mouse monoclonal antibodies to E-cadherin (Diagnostic BioSystems, USA) were used for an IHC analysis. The intensity and degree of tumor cell staining, percentage of stained tumor cells in the sample and the number of patients with positive and negative marker expression were determined. Groups were compared using the Mann–Whitney U test and the Pearson's chi-square test.

**Results**. Positive expression of E-cadherin was found in 64.5 % (193 of 299 patients), ZEB1 – in 80.6 % (241 of 299 patients). The number of patients with E-cadherin-positive tumors statistically significantly decreased ($\chi^2$=15.888 at $p$<0.001) from stage II to stage IV, while for ZEB1, on the contrary, it statistically significantly increased ($\chi^2$=43.912 at $p$<0.001) from stage II to stage IV. The mean values of expression in positively stained cells were: in stage II – E-cadherin 55.3±6.8 %, ZEB1 43.0±5.9 %; in stage III – E-cadherin 38.4±5.8 %, ZEB1 77.0±5.5 %; in stage IV – E-cadherin 14.7±4.7 %, ZEB1 76.9±3.5 %. Significant differences were observed between the mean values of ZEB1 expression in stages III and IV compared to stage II, as well as between the mean values of E-cadherin expression in stages II and III compared to stage IV ($p$<0.05). No significant differences were found in the mean values of ZEB1 and E-cadherin expression in stages III and IV, II and III respectively.

**Conclusions**. The study demonstrated statistically significant relationship between tumor stages and expression of E-cadherin and ZEB1 in the epithelial-mesenchymal transition. The loss of the E-cadherin expression in tumor cells of patients from stage II to stage IV and increased expression of ZEB1 in the studied groups were statistically significant ($p$<0.05).

**Keywords:**
colorectal cancer, epithelial-mesenchymal transition, immunohistochemical study, biomarkers, expression level, E-cadherin, ZEB1.

**For citation**
Kit O.I. Expression of epithelial-mesenchymal transition markers E-cadherin and ZEB1 in colorectal cancer. Research and Practical Medicine Journal (Issled. prakt. med.). 2021; 8(2): 23-33. https://doi.org/10.17709/2410-1893-2021-8-2-2

**For correspondence**
Inna A. Novikova – Cand. Sci. (Med.), deputy General Director for Science National Medical Research Centre of Oncology of the Russian Ministry of Health, Rostov-on-Don, Russian Federation.
Address: 63 14 line str., Rostov-on-Don 344037, Russian Federation
E-mail: novikovainna@yahoo.com
ORCID: https://orcid.org/0000-0002-6496-9641
SPIN: 4810-2424, AuthorID: 726229
ResearcherID: E-7710-2018
Scopus Author ID: 7005153343

**Information about funding.** No funding of this work has been held.
**Conflict of interest.** Authors report no conflict of interest.

Received 03.03.2021, Review (1) 12.04.2021, Review (2) 22.04.2021, Published 21.06.2021

Колоректальный рак (КРР) занимает лидирующие позиции в структуре заболеваемости в России среди всех злокачественных новообразований. Летальность от данного заболевания составляет 25 % [1]. Основная причина высокой летальности – прогрессирование опухолевого процесса и метастатическое поражения отдаленных органов. После оперативного лечения КРР у 30-50 % больных со II и III стадией заболевания в течение первых пяти лет возникают метастазы [2]. Но даже после их успешного удаления, например, в печени, частота рецидивов достаточно высока, а 5-летняя выживаемость составляет всего 20-40 % [3]. Между «крайними» точками метастатического каскада – инвазией первичной опухоли в окружающие ткани и формированием метастатических фокусов – существует несколько этапов, прохождение которых обязательно для развития и последующей прогрессии опухолевого роста: интравазация, выживание и циркуляция в системном кровотоке, экстравазация с последующей колонизацией органов опухолевыми клетками и формированием клинически определяемых метастазов [4]. В этом многоступенчатом процессе особую роль играет эпителиально-мезенхимальный переход (ЭМП – epithelial-mesenchymal transition). Программа ЭМП играет важнейшую роль в формировании и дифференцировке различных органов и тканей при эмбриональном развитии. Однако, как патологический процесс, ЭМП запускает опухолевую прогрессию, формируя способность клеток к миграции, инвазии в прилегающую строму, проникновению в кровоток [5]. Развиваются, так называемые, стромально-воспалительные процессы с участием опухоль-ассоциированных макрофагов (ОАМ) [6]. Помимо этого, при развитии ЭМП в опухолевых клетках происходит изменение транскрипционного профиля значительного числа генов – гиперэкспрессируются некоторые транскрипционные факторы (SNAIL1/2, TWIST, ZEB1/2 и др.), мезенхимальные маркеры (N-, R- и P-кадгерины) и, наоборот, супрессируются маркеры эпителиального фенотипа, например, Е-кадгерин [7]. Е-кадгерин – белок межклеточной адгезии, потеря которого приводит к диссоциации опухолевых клеток и их повышенной способности к миграции и метастазированию, что связано с неблагоприятным прогнозом у больных злокачественными новообразованиями. Ключевую роль в подавлении Е-кадгерина при ЭМП играет другой белок – ZEB1. Эпителиальные ткани окружены базальной мембраной, которая вызывает дифференцировку эпителия и базально-апикальную поляризацию. ZEB1 нарушает эти признаки эпителиального фенотипа, подавляя экспрессию компонентов базальной мембраны, Е-кадгерина и десмосомных белков, а также внутриклеточных эффекторов клеточной полярности [8]. Преодоление базальной мембраны является предпосылкой для проникновения эпителиальных опухолевых клеток в строму с последующим распространением и метастазированием [9]. Таким образом, ZEB1-опосредованная потеря базальной мембраны вносит вклад в прогрессирование опухоли и нарушение структуры ткани. Данный факт подтверждается исследованиями, в которых гиперэкспрессия ZEB1 индуцирует ЭМП, способствуя метастазированию при раке молочной железы [10], раке толстой кишки [11], раке легких [12].

**Цель исследования:** изучение экспрессии маркеров эпителиально-мезенхимального перехода – Е-кадгерина и ZEB1 у больных КРР II-IV стадий.

## МАТЕРИАЛЫ И МЕТОДЫ

Материалом для исследования послужил операционный материал 299 больных раком толстой кишки II-IV стадий, находившихся на лечении в ФГБУ «НМИЦ онкологии» Минздрава России с 2012 по 2016 гг. Больные находились в возрасте от 42 до 86 лет, где средний возраст составил 64,2±1,7 года. У 110 больных диагностирована II стадия заболевания ($T_{3-4}$ $N_0$ $M_0$), у 88 больных – III стадия ($T_{1-4}$ $N_{1-2}$ $M_0$), у 101 пациента – IV стадия ($T_{1-4}$ $N_{0-2}$ $M_1$). Распределение больных внутри стадий заболевания по полу и возрасту являлось сопоставимым.

Дизайн исследования был одобрен этическим комитетом ФГБУ НМИЦ онкологии. Обязательным условием включения в исследование являлось наличие подписанного добровольного информированного согласия всех больных. Наиболее часто в нашем исследовании, у 110 больных, опухоль определялась в сигмовидной кишке (36,8 %), в то время как у 47 больных (15,7 %) – в восходящем отделе, у 36 (12 %) – в поперечно-ободочной кишке, по 29 больных (9,7 %) отмечалось расположение опухоли в печеночном изгибе и нисходящем отделе ободочной кишки. Опухоль в селезеночном изгибе и слепой кишке встречалась у 28 (9,4 %) и 20 (6,7 %) больных. Преобладающее число опухолей соответствовало аденокарциноме – 242 больных (81 %), муцинозная аденокарцинома выявлена у 45 больных (15 %), у наименьшего количества больных – 12 (4 %)– выявлен перстневидно-клеточный рак. У всех больных гистологический тип опухоли соответствовал G1-G3 аденокарциноме. Из них G1 имели 46 пациентов (15,4 %), G2-165 больных (55,2 %), G3-88 больных (29,4 %). По степени злокачественности: низкую имели 70,6 % (211 больных), высокую – 29,4 % (88 больных). Все больные II-III стадий после проведения оперативного вмешательства получали адъювантную

химиотерапию по схеме FOLFOX. Больным IV стадии с резектабельными метастазами в печень, одновременно с удалением первичной опухоли выполнялась операция на печени, в последующем курсом адъювантной ХТ по схеме FOLFOX.

Иммуногистохимическое (ИГХ) исследование проводили на срезах с парафиновых блоков первичной опухоли, предназначенных для стандартного морфологического исследования.

Для ИГХ исследования использовали протокол, опубликованный ранее [13]. Были использованы поликлональные антитела к ZEB1 (фирмы BiorbytLtd. Великобритания) в разведении 1:200 и моноклональные мышиные антитела к E-cadherin (клон SMP471 фирмы Diagnostic BioSystems, США) в разведении 1:30. Исследование проводили на автостейнере Thermo Scientific 480S с применением системы детекции Reveal Polyvalent HRP-DAB Detection (System Spring Bioscience Corp., США) для визуализации. Результаты экспрессии оценивали путем подсчета количества окрашенных клеток в каждом 3-м поле зрения препарата, в инвазивном фронте опухоли, и выражали в процентах, как долю окрашенных клеток по отношению ко всем опухолевым клеткам в поле зрения. Результат окрашивания к ZEB1 оценивали в ядрах опухолевых клеток, а к E-кадгерину на их мембране. Экспрессия оценивалась по баллам. Оценивали интенсивность и степень окрашивания по следующим критериям: 1 балл – от 0 до 10 % положительных клеток; 2 балла – от 11 до 50 % положительных клеток; 3 балла – 50-74 % положительных клеток; 4 балла – >75 % положительных клеток, а также интенсивность окрашивания: 1+ –низкая, 2+ – умеренная, 3+ – высокая степень окрашивания. Окончательные

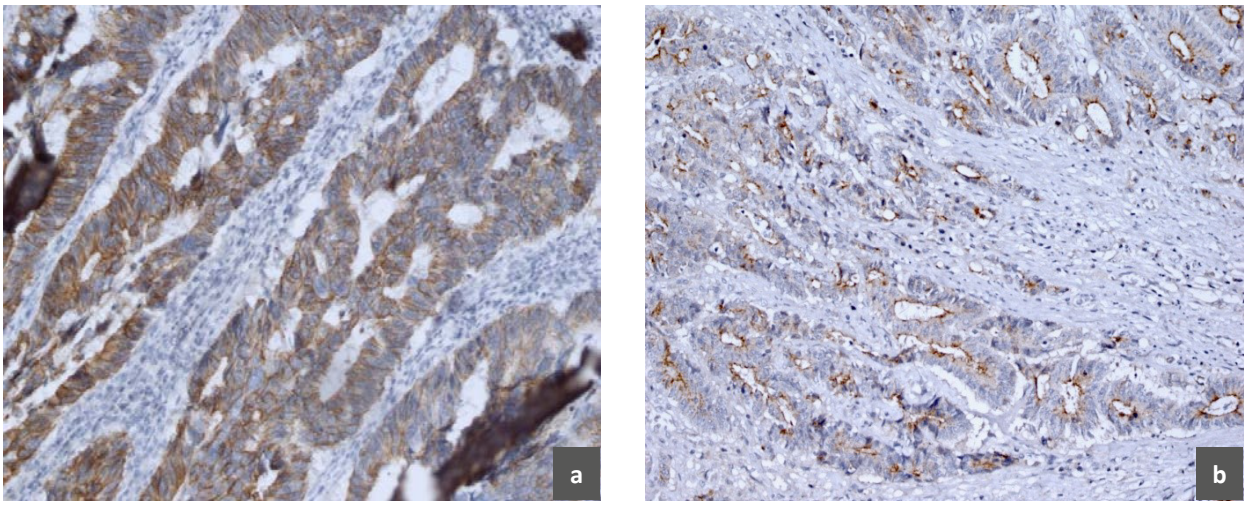


Рис. 1. a – экспрессия E-кадгерина. Сильное окрашивание опухолевых клеток, 3+. Ув. x 200. b – отсутствие экспрессии E-кадгерина в опухолевых клетках, 1+. Ув. x 200.

Fig. 1. a – expression of E-cadherin. Strong staining of tumor cells, 3+. x 200. b – absence of E-cadherin expression in tumor cells, 1+. x 200.

**Таблица 1. Распределение экспрессии E-кадгерина среди больных исследуемых групп**
**Table 1. Distribution of E-cadherin expression among patients of the studied groups**

| Фактор риска / Risk Factors | Группы / groups | | | | | | *p* |
|---|---|---|---|---|---|---|---|
| | II стадия (*n*=110) / II stage (*n*=110) | | III стадия (*n*=88) / III stage (*n*=88) | | IV стадия (*n*=101) / Stage IV(*n*=101) | | |
| | Отн. % / Rel. % | Абс. / Abs. | Отн. % / Rel. % | Абс. / Abs. | Отн. % / Rel. % | Абс. / Abs. | |
| Наличие E-кадгерин + / E-cadherin presence + | 89,0 | 98 | 79,5 | 70 | 24,8 | 25 | *$p$<0,001 |
| Отсутствие E-кадгерин – / E-cadherin absence – | 11,0 | 12 | 20,5 | 18 | 75,2 | 76 | |

Примечание: * – отличия показателей статистически значимы ($p$<0,05).
Note: * – differences in indicators are statistically significant ($p$<0.05).

баллы были рассчитаны путем умножения оценки интенсивности на оценку окрашивания. Экспрессия считалась положительной, когда количество баллов соответствовало ≥2, отрицательной – при ≤1. Оценка результатов иммуногистохимической реакции проводилась с применением светового микроскопа «AxioLab.A1» (Германия) при увеличении объектива × 200. Статистическая обработка полученных результатов проводилась с использованием пакета прикладных программ Statistica 13,0 (StatSoftInc., США). Для оценки нормальности распределения использован W-критерий Шапиро-Уилка. Сравнение групп проводилось с помощью непараметрического критерия Манна-Уитни (U-критерий) и критерия $\chi^2$ Пирсона. Статистически значимыми считались различия при уровне статистической значимости $p<0,05$.

## РЕЗУЛЬТАТЫ ИССЛЕДОВАНИЯ

В результате проведенного иммуногистохимического окрашивания первичной опухолевой ткани КРР было выявлено, что положительная экспрессия Е-кадгерина в опухолевых клетках встречалась в 64,5 % (193 из 299 больных), тогда как отрицательная – в 35,5 % (106 из 299 больных) (рис. 1).

Наиболее часто в исследовании положительное окрашивание белка Е-кадгерина в опухоли встречалось у больных II стадии, тогда как доля больных с положительной экспрессией Е-кадгерина в IV стадии была минимальной среди сравниваемых групп. Данные представлены в таблице № 1.

В результате исследования было установлено, что количество пациентов с позитивными по экспрессии Е-кадгерина опухолями статистически значимо уменьшалось ($\chi^2$=15,888 при $p<0,001$) от II к IV стадии (табл. 1). Разброс положительно окрашенных клеток к Е-кадгерину в опухолях КРР находился от 1 до 100 %, в среднем составив 36,1±5,8 %. Средние значения экспрессии позитивных по Е-кадгерину клеток составили: при II стадии – 55,3±6,8 % (Me: 55); при III стадии – 38,4±5,8 % (Me: 47); при IV стадии – 14,7±4,7 % (Me: 5). Выявлена достоверная разница средних значений экспрессии Е-кадгерина при II и III стадиях в сравнении с IV стадией ($p<0,05$) Так, средние значения экспрессии Е-кадгерина в 3,8 раза и 1,4 раза в опухолях IV стадии были ниже средних значений экспрессии в опухолях II и III стадий соответственно. Значимых различий средних значений экспрессии Е-кадгерина между, II и III стадиями выявлено не было, Сравнение медианы экспрессии Е-кадгерина в опухолях исследуемых групп по критерию Манна-Уитни приведены в табл. 2.

В результате проведенного иммуногистохимического окрашивания антителами к маркеру ZEB1 получены следующие результаты: положительная экспрессия ZEB1 наблюдалась в образцах опухолевой ткани у 80,6 % (241 из 299 больных), отсутствие экспрессии отмечено у 19,4 % (58 из 299 больных). Примеры положительной экспрессии и ее отсутствия приведены ниже (рис. 2).

При анализе экспрессии ZEB1 в опухолевой ткани больных КРР отмечено, что максимальное число больных, у которых выявлено положительное окрашивание белка ZEB1, находилось в IV стадии заболевания, тогда как их минимальное количеств – во II стадии. Данные представлены ниже (табл. 3).

В результате исследования нами было обнаружено, что количество больных КРР с положительной экспрессией ZEB1 в опухолевой ткани статистически значимо увеличивалось ($\chi^2$=43,912 при $p<0,001$) от II до IV стадии (табл. 3). При этом, разброс доли позитивных клеток по экспрессии ZEB1 в опухолях КРР находился в пределах от 5 % до 90 %, в среднем составив 53,6±4,6 %. Средние значения доли положительно окрашенных ZEB1 клеток в опухоли составили: при II стадии – 43,0±5,9 % (Me: 40); при III стадии – 77,0±5,5 % (Me: 80); при IV стадии – 76,9±3,5 % (Me: 75). Таким образом, средний уровень экспрессии ZEB1 в опухолевых клетках у больных III и IV стадиями заболевания достоверно значимо, в 1,8 раз, превышал средние значения экспрессии ZEB1 в опухоли у больных II стадии ($p<0,05$). При этом, средние значения экспрессии ZEB1 в опухолевой ткани больных III и IV стадиями заболевания находились практически на одинаковом уровне ($p>0,05$). Сравнение медианы экспрессии ZEB1 в исследуемых группах больных КРР по критерию Манна-Уитни приведены ниже (табл. 4).

Таким образом, нами продемонстрировано несколько статистически значимых различий при оценке экспрессии ZEB1 в опухолевой ткани, а именно, увеличение доли ZEB1 позитивных опухолей при нарастании стадии заболевания, а также увеличение средних значений экспрессии ZEB1 при III и IV стадиях в сравнении со II стадией ($p<0,05$).

## ОБСУЖДЕНИЕ

Прогрессирование опухоли и метастазирование связано с трансформацией эпителиальных клеток в мезенхимальные в результате эпителиально-мезенхимального перехода, при котором снижается экспрессия молекул адгезии, теряется полярность клеток, и как следствие, увеличивается миграционная способность и инвазивный потенциал опухолевых клеток [14].

Участие опухолевого микроокружения имеет решающее значение в индукции процесса ЭМП в опухолевых клетках за счет секреции TGFβ1, IL6, IL8, EGF, FGF,

HGF, PDGF и VEGF [15]. Ранее нами было продемонстрировано, что при увеличении стадии КРР от II к IV снижается опухолевая инфильтрация CD3+ клетками за счет уменьшения доли CD8+ клеток, а также снижается экспрессия Е-кадгерина и повышается доля N-кадгерина; у больных II-IV стадии возникает отрицательная корреляционная связь между CD4+ и экспрессией Е-кадгерина в опухоли, а также у больных III-IV стадий возникают корреляционные связи между Е- и N-кадгерином, что свидетельствует об усилении эпителиально-мезенхимального перехода [16].

Эпителиально-мезенхимальный переход тесно связан со стволовоклеточным опухолевым потенциалом, так, была изучена клиническая значимость сочетания опухолевых стволовых клеток, иммунных клеток и признаков ЭМП у больных КРР в опухолевом центре и инвазивном крае опухоли [17]. С ЭМП связана и пластичность опухолевых клеток, регулируемая микроокружением опухоли [18]. Продемонстрирована возможность переключения клеток с низкой экспрессией CD44 (не ОСК) на фенотип с высокой экспрессией CD44 (ОСК), за счет усиления экспрессии ZEB1, индуцированного TGF-ß [19]. Кроме того, решающая роль отводится ЭМП в циркуляции опухолевых клеток в кровотоке и их гетерогенности [20].

Получено подтверждение роли ZEB1 в развитии резистентности к проводимой терапии. Так, было показано, что ингибирование экспрессии ZEB1 снижа-

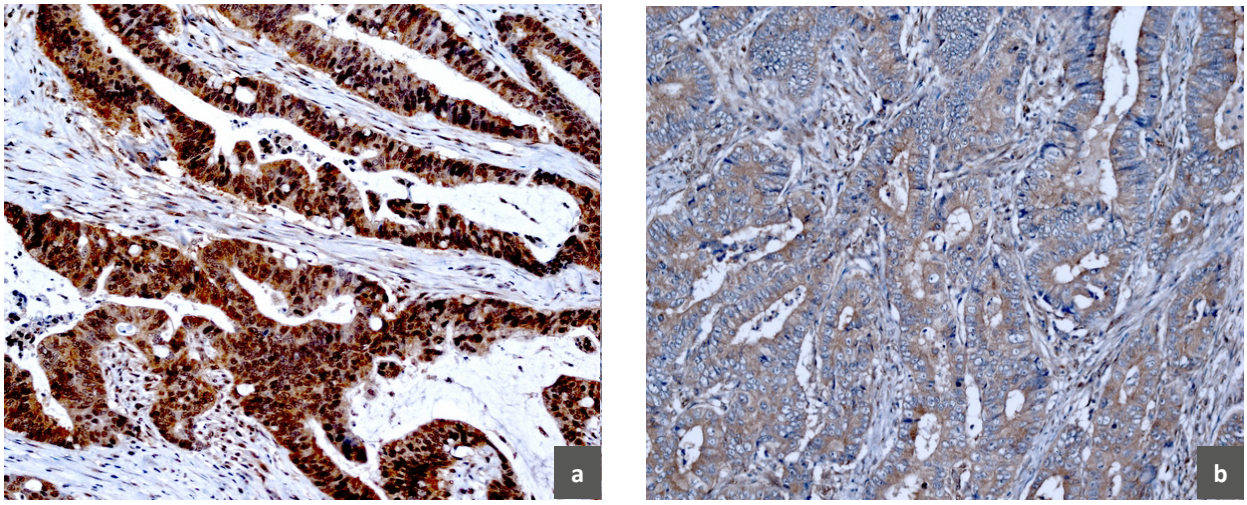


Рис. 2. a – экспрессия ZEB1. Сильное окрашивание ядер опухолевых клеток, 3+. Ув. × 200. b – отсутствие экспрессии ZEB1 в ядрах опухолевых клеток, 0. Ув. × 200.

Fig. 2. a – ZEB1 expression. Strong staining of tumor cell nuclei, 3+. x 200. b – absence of ZEB1 expression in tumor cell nuclei, 0. x 200.

**Таблица 2. Медиана экспрессии Е-кадгерина опухолевыми клетками в исследуемых группах с помощью U-критерия Манна-Уитни**
**Table 2. Median expression of E-cadherin by tumor cells in the study groups using the Mann-Whitney U-test**

| | Группы / Groups | | | | | |
|---|---|---|---|---|---|---|
| | II стадия (*n*=110) / II stage (*n*=110) | | III стадия (*n*=88) / III stage (*n*=88) | | IV стадия (*n*=101) / Stage IV(*n*=101) | |
| | Me | Q1-Q3 | Me | Q1-Q3 | Me | Q1-Q3 |
| Экспрессия Е-кадгерина / E-cadherin expression | 55 | 10-100 | 47 | 12-70 | 5 | 0-60 |
| *p* | *p=0,141 | | | | | |
| | | | *p*=0,003 | | | |
| | **p<0,001 | | | | | |

Примечание: * – отличия показателей статистически значимы между группами с III и IV стадиями (*p*<0,05), ** – отличия показателей статистически значимы между группами со II и IV стадиями (*p*<0,05).
Note: * – differences in indicators are statistically significant between groups with stages III and IV (*p*<0.05), ** – differences in indicators are statistically significant between groups with stages II and IV (*p*<0.05).

ет как инвазию, так и устойчивость к темозоломиду, применяемому в лечении глиобластомы, а уровень экспрессии ZEB1 коррелирует с резистентностью к гемцитабину и 5-фторурацилу при раке поджелудочной железы [21-22].

ZEB-1 является одним из факторов транскрипции, который может подавлять экспрессию Е-кадгерина. Подавление экспрессии Е-кадгерина аберрантной экспрессией ZEB-1 было обнаружено при опухолях различных локализаций [23].

Проведенное ИГХ исследование выявило положительную экспрессию Е-кадгерина и ZEB1 в опухолевой ткани больных КРР II-IV стадий в 64,5 % и 80,6 % случаев. Полученные результаты согласуются с другими исследованиями, в которых положительная иммунореактивность к Е-кадгерину и ZEB1 была выявлена в 44,2 % и 53,3 % случаях больных плоскоклеточным раком полости рта локализованных и метастатических форм заболевания [24]. Высокая частота положительной экспрессии ZEB1 в нашем исследовании связана с наличием больных генерализованными формами рака, отсутствующими при изучении экспрессии у больных раком полости рта. В другом исследовании положительная экспрессия Е-кадгерина выявлена в 61,9 %, а снижение экспрессии Е-кадгерина приводит к изменению морфологии клеток и связано с метастазами в лимфоузлы, распространенными стадиями и плохим прогнозом для пациентов [25]. Полученные результаты исследования позволяют нам утверждать о достоверно значимых различиях экспрессии Е-кадгерина и ZEB1 у больных локализованных форм, с наличием метастазов в лимфатические узлы и больных, генерализованными формами КРР. Так, показано, что достоверно значимо снижается частота выявления положительной экспрессии Е-кадгерина и повышается частота позитивной экспрессии ZEB1 от II к IV стадиям ($p$<0,05), что вероятно связано с увеличением миграционной

**Таблица 3. Распределение экспрессии ZEB1 среди больных исследуемых групп**
**Table 3. Distribution of ZEB1 expression among patients of the studied groups**

| Фактор риска / Risk Factors | Группы / Groups | | | | | | $p$ |
|---|---|---|---|---|---|---|---|
| | II стадия ($n$=110) / II stage ($n$=110) | | III стадия ($n$=88) / III stage ($n$=88) | | IV стадия ($n$=101) / Stage IV($n$=101) | | |
| | Отн. % / Rel. % | Абс. / Abs. | Отн. % / Rel. % | Абс. / Abs. | Отн. % / Rel. % | Абс. / Abs. | |
| Наличие ZEB1 + / ZEB1 + presence | 59,1 | 65 | 85,2 | 75 | 95 | 96 | *$p$<0,001 |
| Отсутствие ZEB1 – / ZEB1 – absence | 40,9 | 45 | 14,8 | 13 | 5 | 5 | |

Примечание: * – отличия показателей статистически значимы ($p$<0,05).
Note: * – differences in indicators are statistically significant ($p$<0.05).

**Таблица 4. Медиана экспрессии ZEB1 опухолевыми клетками в исследуемых группах с помощью U-критерия Манна-Уитни**
**Table 4. Median of ZEB1 expression level by tumor cells in the study groups using the Mann-Whitney U-test**

| Уровень экспрессии, % / Expression level, % | Группы / Groups | | | | | |
|---|---|---|---|---|---|---|
| | II стадия ($n$=110) / II stage ($n$=110) | | III стадия ($n$=88) / III stage ($n$=88) | | IV стадия ($n$=101) / Stage IV($n$=101) | |
| | Me | Q1-Q3 | Me | Q1-Q3 | Me | Q1-Q3 |
| ZEB1 | 40 | 5-90 | 80 | 60-90 | 75 | 65-90 |
| $p$ | *$p$=0,008 | | | | | |
| | | | $p$=0,510 | | | |
| | **$p$<0,007 | | | | | |

Примечание: * – отличия показателей статистически значимы между группами со II и III стадиями ($p$<0,05), ** – отличия показателей статистически значимы между группами со II и IV стадиями ($p$<0,05).
Note: * – differences in indicators are statistically significant between groups with stages II and III ($p$<0.05), ** – differences in indicators are statistically significant between groups with stages II and IV ($p$<0.05).

способности клеток и их инвазивного потенциала в результате гиперэкспрессии ZEB1 за счет подавления экспрессии Е-кадгерина.

При анализе совместной экспрессии в опухолевой ткани исследуемых маркеров выявлено, что снижение экспрессии Е-кадгерина выявлено в 37 из 241 случаев (15,4 %) положительной экспрессии ZEB1, а избыточная экспрессия ZEB1 и потеря экспрессии Е-кадгерина ассоциированы с прогрессированием опухолевого процесса, где на долю больных IV стадии приходилось 83,8 % (31 из 37 случаев). Избыточная экспрессия ZEB1 и снижение экспрессии Е-кадгерина коррелируют с плохим прогнозом и высокой вероятностью метастазирования [26].

Опухолевая ткань на разных участках характеризуется значительной гетерогенностью, включая аберрантную экспрессию некоторых клеточных молекул. В исследовании Masuda и соавт. продемонстрировано, что ЭМП регистрируется в инвазивном фронте опухоли [27]. Другими авторами отмечена тенденция к гиперэкспрессии ZEB1 (40,6 %) и потери экспрессии Е-кадгерина (37,7 %) в инвазивном фронте опухоли и их связь с неблагоприятным прогнозом [28]. Снижение экспрессии Е-кадгерина связано с перемещением β-катенина с клеточной мембраны в ядро, который активирует сигнальный путь WNT, приводящий к ЭМП и образованию метастазов [25]. Moussa RA и соавторами показана положительная экспрессия ZEB1 при плоскоклеточном раке мочевого пузыря у 28 % больных, тогда как экспрессия Е-кадгерина составляла 48,5 %, продемонстрирована сильная корреляционная связь положительной экспрессии изученных маркеров со стадией заболевания и наличием метастазов в лимфатических узлах [14].

В нашем исследовании при анализе количественных значений экспрессии Е-кадгерина и ZEB1 в исследуемых группах выявлено, что доля позитивных по экспрессии Е-кадгерина клеток опухоли снижалась в 1,4 и 2,6 раза от II к III стадиям и от III к IV стадиям, соответственно. Максимальные различия экспрессии Е-кадгерина, в 3,8 раза выявлены между II и IV стадиями. Значения экспрессии Е-кадгерина в IV стадии показали достоверно значимые различия в сравнении с III и II стадиями ($p$<0,05). Тогда как достоверно значимых различий средних значений экспрессии между II и III стадиями выявлено не было, что позволяет сделать предположение о значительной роли Е-кадгерина в усилении метастатического потенциала опухолевых клеток. Анализ средних значений экспрессии ZEB1 выявил увеличение доли позитивных по исследуемому маркеру клеток опухоли в 1,8 раза между II и III, II и IV стадиями ($p$<0,05). При этом, доля позитивных по экспрессии ZEB1 опухолевых клеток в III и IV стадиях находилась на одинаковом уровне. Полученные нами данные, возможно, свидетельствуют об усилении злокачественного потенциала опухолевых клеток, приобретении ими агрессивного фенотипа, их повышенной подвижности и как следствию, повышению инвазивного и метастатического потенциала при увеличении экспрессии ZEB1 опухолевыми клетками.

Jang M с соавторами продемонстрировано, что экспрессия ZEB1 является независимым прогностическим фактором низкой безрецидивной выживаемости у больных тройным негативным раком молочной железы, а экспрессия ZEB1 может служить потенциальным биомаркером для определения подгруппы ТН РМЖ, связанной с плохим клиническим исходом заболевания [29]. Прогностическая роль ZEB1 также подтверждена и в отношении плоскоклеточного рака полости рта, где избыточная экспрессия ZEB1 и потеря экспрессии Е-кадгерина коррелировала с низкой выживаемостью больных, а экспрессия ZEB-1 может быть использована в качестве независимого прогностического биомаркера плоскоклеточного рака полости рта [25].

Таким образом, полученные нами результаты и данные литературы демонстрируют возможность использования маркеров ЭМП Е-кадгерина и ZEB1 в сочетании с традиционными факторами прогноза для выявления агрессивного фенотипа опухоли, ее инвазивного и метастатического потенциала. Кроме того, оценка экспрессии исследуемых маркеров может способствовать выделению группы больных с вероятным развитием резистентности (или чувствительности) к лучевой или химиотерапии, а использование ингибирования ZEB1 представляется перспективным в качестве нового терапевтического подхода для преодоления резистентности к терапии у онкологических больных.

## ЗАКЛЮЧЕНИЕ

В исследовании удалось показать статистически значимую связь между стадиями опухолевого процесса, экспрессией Е-кадгерина и ZEB1 при эпителиально-мезенхимальном переходе (ЭМП). Снижение экспрессии Е-кадгерина опухолевыми клетками больных от II стадии к IV и усиление экспрессии ZEB1 в исследуемых группах оказались статистически значимы ($p$<0,05).

Маркеры эпителиально-мезенхимального перехода ZEB1 и Е-кадгерин могут быть включены в панель для иммуногистохимического исследования в качестве прогностических в дополнение к существующим традиционным факторам прогноза, а также использованы в качестве новых терапевтических мишеней при лечении злокачественных новообразований.

**Участие авторов:**

Новикова И.А. – концепция и дизайн исследования, написание текста, статистическая обработка данных.

Кит О.И. – научное редактирование.

**Authors contribution:**

Novikova I.A. – research concept and design, text writing, statistical data processing.

Kit O.I. – scientific editing.

**Список литературы**

1. Злокачественные новообразования в России в 2015 году (заболеваемость и смертность). Под ред. А.Д.Каприн, В.В.Старинский, Г.В.Петрова. МНИОИ им. П.А. Герцена. М.: 2017, 250 с.

2. Непомнящая Е.М., Кит О.И., Нистратова О.В., Новикова И.А., Никипелова Е.А., Бахтин А.В. и др. Циркулирующие опухолевые клетки и некоторые морфо-иммуногистохимические показатели при колоректальном раке. Современные проблемы науки и образования. 2016;(2):140.

3. Патютко Ю.И., Котельников А.Г., Мамонтов К.Г., Пономаренко А.А., Лазарев А.Ф. Непосредственные результаты резекций печени по поводу метастазов колоректального рака. Онкологическая колопроктология. 2014;(1):14–20.

4. Крахмаль Н.В., Завьялова М.В., Денисов Е.В., Вторушин С.В., Перельмутер В.М. Инвазия опухолевых эпителиальных клеток: механизмы и проявления. Acta Naturae. 2015;7(2(25)):18–31.

5. Поспехова Н.И., Шубин В.П., Цуканов А.С., Кашников В.Н., Фролов С.А., Ачкасов С.И. и др. Эпителиально-мезенхимальный переход при колоректальном раке разных стадий. Молекулярная медицина. 2015;(1):34–38.

6. Сагакянц А.Б. Объединенный иммунологический форум: современные направления развития фундаментальной и прикладной онкоиммунологии (Новосибирск, 2019). Южно-Российский онкологический журнал. 2020;1(2):36–45. https://doi.org/10.37748/2687-0533-2020-1-2-5

7. Nieto MA, Huang RY-J, Jackson RA, Thiery JP. EMT: 2016. Cell. 2016 Jun 30;166(1):21–45.
https://doi.org/10.1016/j.cell.2016.06.028

8. Spaderna S, Schmalhofer O, Hlubek F, Berx G, Eger A, Merkel S, et al. A transient, EMT-linked loss of basement membranes indicates metastasis and poor survival in colorectal cancer. Gastroenterology. 2006 Sep;131(3):830–840.
https://doi.org/10.1053/j.gastro.2006.06.016

9. Schmalhofer O, Brabletz S, Brabletz T. E-cadherin, beta-catenin, and ZEB1 in malignant progression of cancer. Cancer Metastasis Rev. 2009 Jun;28(1–2):151–166.
https://doi.org/10.1007/s10555-008-9179-y

10. Eger A, Aigner K, Sonderegger S, Dampier B, Oehler S, Schreiber M, et al. DeltaEF1 is a transcriptional repressor of E-cadherin and regulates epithelial plasticity in breast cancer cells. Oncogene. 2005 Mar 31;24(14):2375–2385.
https://doi.org/10.1038/sj.onc.1208429

11. Spaderna S, Schmalhofer O, Wahlbuhl M, Dimmler A, Bauer K, Sultan A, et al. The transcriptional repressor ZEB1 promotes metastasis and loss of cell polarity in cancer. Cancer Res. 2008 Jan 15;68(2):537–544.
http://dx.doi.org/10.1158/0008-5472.CAN-07-5682

12. Liu Y, Zhang N, Wang Y, Xu M, Liu N, Pang X, et al. Zinc finger E-box binding homeobox 1 promotes invasion and bone metastasis of small cell lung cancer in vitro and in vivo. Cancer Sci. 2012 Aug;103(8):1420–1428.
https://doi.org/10.1111/j.1349-7006.2012.02347.x

13. Кит О.И., Шатова Ю.С., Новикова И.А., Владимирова Л.Ю., Ульянова Е.П., Комова Е.А. и др. Экспрессия P53 и Bcl2 при различных подтипах рака молочной железы. Фундаментальные исследования. 2014;(10-1):85–88.

14. Moussa RA, Khalil EZI, Ali AI. Prognostic Role of Epithelial-Mesenchymal Transition Markers “E-Cadherin, β-Catenin, ZEB1, ZEB2 and p63” in Bladder Carcinoma. World J Oncol. 2019 Dec;10(6):199–217. https://doi.org/10.14740/wjon1234

15. Sistigu A, Di Modugno F, Manic G, Nisticò P. Deciphering the loop of epithelial-mesenchymal transition, inflammatory cytokines and cancer immunoediting. Cytokine Growth Factor Rev. 2017 Aug;36:67–77. https://doi.org/10.1016/j.cytogfr.2017.05.008

16. Ситковская А.О., Новикова И.А., Златник Е.Ю., Ульянова Е.П., Шульгина О.Г., Колесников В.Е. и др. Корреляционный анализ показателей локального иммунитета и эпителиально-мезенхимального перехода больных колоректальным раком в зависимости от уровня циркулирующих опухолевых клеток. Современные проблемы науки и образования. 2020;(5):90. https://doi.org/10.17513/spno.30107

17. Xu F, Li S, Zhang J, Wang L, Wu X, Wang J, et al. Cancer Stemness, Immune Cells, and Epithelial-Mesenchymal Transition Cooperatively Predict Prognosis in Colorectal Carcinoma. Clin Colorectal Cancer. 2018 Sep;17(3):e579–e592.
https://doi.org/10.1016/j.clcc.2018.05.007

18. Vlashi E, Pajonk F. Cancer stem cells, cancer cell plasticity and radiation therapy. Semin Cancer Biol. 2015 Apr;31:28–35. https://doi.org/10.1016/j.semcancer.2014.07.001

19. Chaffer CL, Marjanovic ND, Lee T, Bell G, Kleer CG, Reinhardt F, et al. Poised chromatin at the ZEB1 promoter enables breast cancer cell plasticity and enhances tumorigenicity. Cell. 2013 Jul 3;154(1):61–74. https://doi.org/10.1016/j.cell.2013.06.005

20. Genna A, Vanwynsberghe AM, Villard AV, Pottier C, Ancel J, Polette M, et al. EMT-Associated Heterogeneity in Circulating Tumor Cells: Sticky Friends on the Road to Metastasis. Cancers (Basel). 2020 Jun 19;12(6):1632.
https://doi.org/10.3390/cancers12061632

21. Siebzehnrubl FA, Silver DJ, Tugertimur B, Deleyrolle LP, Siebzehnrubl D, Sarkisian MR, et al. The ZEB1 pathway links glioblastoma initiation, invasion and chemoresistance. EMBO Mol Med. 2013 Aug;5(8):1196–1212.
https://doi.org/10.1002/emmm.201302827

22. Arumugam T, Ramachandran V, Fournier KF, Wang H, Marquis L, Abbruzzese JL, et al. Epithelial to mesenchymal transition

contributes to drug resistance in pancreatic cancer. Cancer Res. 2009 Jul 15;69(14):5820–5828.
https://doi.org/10.1158/0008-5472.CAN-08-2819
23. Miyahara S, Hamasaki M, Hamatake D, Yamashita S-I, Shiraishi T, Iwasaki A, et al. Clinicopathological analysis of pleomorphic carcinoma of the lung: diffuse ZEB1 expression predicts poor survival. Lung Cancer. 2015 Jan;87(1):39–44.
https://doi.org/10.1016/j.lungcan.2014.11.007
24. Paek AR, Lee C-H, You HJ. A role of zinc-finger protein 143 for cancer cell migration and invasion through ZEB1 and E-cadherin in colon cancer cells. Mol Carcinog. 2014 Feb;53 Suppl 1:E161–E168. https://doi.org/10.1002/mc.22083
25. Yao X, Sun S, Zhou X, Zhang Q, Guo W, Zhang L. Clinicopathological significance of ZEB-1 and E-cadherin proteins in patients with oral cavity squamous cell carcinoma. Onco Targets Ther. 2017;10:781–790. https://doi.org/10.2147/OTT.S111920
26. Zhou J, Tao D, Xu Q, Gao Z, Tang D. Expression of E-cadherin and vimentin in oral squamous cell carcinoma. Int J Clin Exp Pathol. 2015;8(3):3150–3154.
27. Masuda R, Kijima H, Imamura N, Aruga N, Nakazato K, Oiwa K, et al. Laminin-5γ2 chain expression is associated with tumor cell invasiveness and prognosis of lung squamous cell carcinoma. Biomed Res. 2012;33(5):309–317.
https://doi.org/10.2220/biomedres.33.309
28. van der Horst G, Bos L, van der Pluijm G. Epithelial plasticity, cancer stem cells, and the tumor-supportive stroma in bladder carcinoma. Mol Cancer Res. 2012 Aug;10(8):995–1009.
https://doi.org/10.1158/1541-7786.MCR-12-0274
29. Jang MH, Kim HJ, Kim EJ, Chung YR, Park SY. Expression of epithelial-mesenchymal transition-related markers in triple-negative breast cancer: ZEB1 as a potential biomarker for poor clinical outcome. Hum Pathol. 2015 Sep;46(9):1267–1274.
https://doi.org/10.1016/j.humpath.2015.05.010

**References**

1. Malignant neoplasms in Russia in 2015 (morbidity and mortality). Ed. by A.D.Kaprin, V.V.Starinsky, G.V.Petrov. P.A.Herzen Moscow State Research Institute, Moscow: 2017, 250 p. (In Russian).
2. Nepomnyashchaya EM, Kit OI, Nistratova OV, Novikova IA, Nikipelova EA, Bahtin AV, et al. Circulating tumor cells and some morphological and immunohistochemical indicators in colorectal cancer. Modern Problems of Science and Education. 2016;(2):140. (In Russian).
3. Patyutko YuI, Kotelnikov AG, Mamontov KG, Ponomarenko AA, Lazarev AF. Immediate results of hepatectomy for metastatic colorectal cancer. Oncological Coloproctology. 2014;(1):14–20. (In Russian).
4. Krahmal NV, Zavyalova MV, Denisov EV, Vtorushin SV, Perelmuter VM. Cancer invasion: patterns and mechanisms. Acta Naturae. 2015;2(25):18–31. (In Russian).
5. Pospekhova NI, SHubin VP, Cukanov AS, Kashnikov VN, Frolov SA, Achkasov SI, et al. Epithelial-mesenchymal transition in colorectal cancer of different stages. Molecular Medicine. 2015;(1):34–38. (In Russian).
6. Sagakyants A.B. United immunological forum: current trends in the development of fundamental and applied oncoimmunology (Novosibirsk, 2019). South Russian Journal of Cancer. 2020;1(2):36–45. (In Russian).
https://doi.org/10.37748/2687-0533-2020-1-2-5
7. Nieto MA, Huang RY-J, Jackson RA, Thiery JP. EMT: 2016. Cell. 2016 Jun 30;166(1):21–45.
https://doi.org/10.1016/j.cell.2016.06.028
8. Spaderna S, Schmalhofer O, Hlubek F, Berx G, Eger A, Merkel S, et al. A transient, EMT-linked loss of basement membranes indicates metastasis and poor survival in colorectal cancer. Gastroenterology. 2006 Sep;131(3):830–840.
https://doi.org/10.1053/j.gastro.2006.06.016
9. Schmalhofer O, Brabletz S, Brabletz T. E-cadherin, beta-catenin, and ZEB1 in malignant progression of cancer. Cancer Metastasis Rev. 2009 Jun;28(1–2):151–166.
https://doi.org/10.1007/s10555-008-9179-y
10. Eger A, Aigner K, Sonderegger S, Dampier B, Oehler S, Schreiber M, et al. DeltaEF1 is a transcriptional repressor of E-cadherin and regulates epithelial plasticity in breast cancer cells. Oncogene. 2005 Mar 31;24(14):2375–2385.
https://doi.org/10.1038/sj.onc.1208429
11. Spaderna S, Schmalhofer O, Wahlbuhl M, Dimmler A, Bauer K, Sultan A, et al. The transcriptional repressor ZEB1 promotes metastasis and loss of cell polarity in cancer. Cancer Res. 2008 Jan 15;68(2):537–544.
http://dx.doi.org/10.1158/0008-5472.CAN-07-5682
12. Liu Y, Zhang N, Wang Y, Xu M, Liu N, Pang X, et al. Zinc finger E-box binding homeobox 1 promotes invasion and bone metastasis of small cell lung cancer in vitro and in vivo. Cancer Sci. 2012 Aug;103(8):1420–1428.
https://doi.org/10.1111/j.1349-7006.2012.02347.x
13. Kit OI, Shatova YuS, Novikova IA, Vladimirova LYu, Ulyanova EP, Komova EA, et al. P53 and BCL2 expression in different breast cancer subtypes. Basic Research. 2014;(10-1):85–88. (In Russian).
14. Moussa RA, Khalil EZI, Ali AI. Prognostic Role of Epithelial-Mesenchymal Transition Markers "E-Cadherin, β-Catenin, ZEB1, ZEB2 and p63" in Bladder Carcinoma. World J Oncol. 2019 Dec;10(6):199–217. https://doi.org/10.14740/wjon1234
15. Sistigu A, Di Modugno F, Manic G, Nisticò P. Deciphering the loop of epithelial-mesenchymal transition, inflammatory cytokines and cancer immunoediting. Cytokine Growth Factor Rev. 2017 Aug;36:67–77. https://doi.org/10.1016/j.cytogfr.2017.05.008
16. Sitkovskaya AO, Novikova IA, Zlatnik EYU, Ul'yanova EP, SHul'gina OG, Kolesnikov VE, et al. Correlation analysis of indicators of local immunity and epithelial-mesenchimal transition of patients with colorectal cancer depending on the level of circu-

lating tumor cells. Modern Problems of Science and Education. 2020;(5):90. (In Russian). https://doi.org/10.17513/spno.30107
17. Xu F, Li S, Zhang J, Wang L, Wu X, Wang J, et al. Cancer Stemness, Immune Cells, and Epithelial-Mesenchymal Transition Cooperatively Predict Prognosis in Colorectal Carcinoma. Clin Colorectal Cancer. 2018 Sep;17(3):e579–e592.
https://doi.org/10.1016/j.clcc.2018.05.007
18. Vlashi E, Pajonk F. Cancer stem cells, cancer cell plasticity and radiation therapy. Semin Cancer Biol. 2015 Apr;31:28–35. https://doi.org/10.1016/j.semcancer.2014.07.001
19. Chaffer CL, Marjanovic ND, Lee T, Bell G, Kleer CG, Reinhardt F, et al. Poised chromatin at the ZEB1 promoter enables breast cancer cell plasticity and enhances tumorigenicity. Cell. 2013 Jul 3;154(1):61–74. https://doi.org/10.1016/j.cell.2013.06.005
20. Genna A, Vanwynsberghe AM, Villard AV, Pottier C, Ancel J, Polette M, et al. EMT-Associated Heterogeneity in Circulating Tumor Cells: Sticky Friends on the Road to Metastasis. Cancers (Basel). 2020 Jun 19;12(6):1632.
https://doi.org/10.3390/cancers12061632
21. Siebzehnrubl FA, Silver DJ, Tugertimur B, Deleyrolle LP, Siebzehnrubl D, Sarkisian MR, et al. The ZEB1 pathway links glioblastoma initiation, invasion and chemoresistance. EMBO Mol Med. 2013 Aug;5(8):1196–1212.
https://doi.org/10.1002/emmm.201302827
22. Arumugam T, Ramachandran V, Fournier KF, Wang H, Marquis L, Abbruzzese JL, et al. Epithelial to mesenchymal transition contributes to drug resistance in pancreatic cancer. Cancer Res. 2009 Jul 15;69(14):5820–5828.
https://doi.org/10.1158/0008-5472.CAN-08-2819
23. Miyahara S, Hamasaki M, Hamatake D, Yamashita S-I, Shiraishi T, Iwasaki A, et al. Clinicopathological analysis of pleomorphic carcinoma of the lung: diffuse ZEB1 expression predicts poor survival. Lung Cancer. 2015 Jan;87(1):39–44.
https://doi.org/10.1016/j.lungcan.2014.11.007
24. Paek AR, Lee C-H, You HJ. A role of zinc-finger protein 143 for cancer cell migration and invasion through ZEB1 and E-cadherin in colon cancer cells. Mol Carcinog. 2014 Feb;53 Suppl 1:E161–E168. https://doi.org/10.1002/mc.22083
25. Yao X, Sun S, Zhou X, Zhang Q, Guo W, Zhang L. Clinicopathological significance of ZEB-1 and E-cadherin proteins in patients with oral cavity squamous cell carcinoma. Onco Targets Ther. 2017;10:781–790. https://doi.org/10.2147/OTT.S111920
26. Zhou J, Tao D, Xu Q, Gao Z, Tang D. Expression of E-cadherin and vimentin in oral squamous cell carcinoma. Int J Clin Exp Pathol. 2015;8(3):3150–3154.
27. Masuda R, Kijima H, Imamura N, Aruga N, Nakazato K, Oiwa K, et al. Laminin-5γ2 chain expression is associated with tumor cell invasiveness and prognosis of lung squamous cell carcinoma. Biomed Res. 2012;33(5):309–317.
https://doi.org/10.2220/biomedres.33.309
28. van der Horst G, Bos L, van der Pluijm G. Epithelial plasticity, cancer stem cells, and the tumor-supportive stroma in bladder carcinoma. Mol Cancer Res. 2012 Aug;10(8):995–1009.
https://doi.org/10.1158/1541-7786.MCR-12-0274
29. Jang MH, Kim HJ, Kim EJ, Chung YR, Park SY. Expression of epithelial-mesenchymal transition-related markers in triple-negative breast cancer: ZEB1 as a potential biomarker for poor clinical outcome. Hum Pathol. 2015 Sep;46(9):1267–1274. https://doi.org/10.1016/j.humpath.2015.05.010

**Информация об авторах:**

Новикова Инна Арнольдовна* – к.м.н., заместитель генерального директора по науке ФГБУ «НМИЦ онкологии» Минздрава России, г. Ростов-на-Дону, Российская Федерация. ORCID: https://orcid.org/0000-0002-6496-9641, SPIN: 4810-2424, AuthorID: 726229, ResearcherID: E-7710-2018, Scopus Author ID: 7005153343

Кит Олег Иванович – член-корр. РАН, д.м.н., профессор, генеральный директор ФГБУ «НМИЦ онкологии» Минздрава России, г. Ростов-на-Дону, Российская Федерация. ORCID: https://orcid.org/0000-0003-3061-6108, SPIN: 1728-0329, AuthorID: 343182, ResearcherID: U-2241-2017, Scopus Author ID: 55994103100

**Information about authors:**

Inna A. Novikova – Cand. Sci. (Med.), deputy General Director for Science National Medical Research Centre of Oncology of the Russian Ministry of Health, Rostov-on-Don, Russian Federation. ORCID: https://orcid.org/0000-0002-6496-9641, SPIN: 4810-2424, AuthorID: 726229, ResearcherID: E-7710-2018, Scopus Author ID: 7005153343

Oleg I. Kit – corr. member of RAS, Dr. Sci. (Med.), professor, general director of National Medical Research Centre of Oncology of the Russian Ministry of Health, Rostov-on-Don, Russian Federation. ORCID: https://orcid.org/0000-0003-3061-6108, SPIN: 1728-0329, AuthorID: 343182, ResearcherID: U-2241-2017, Scopus Author ID: 55994103100