ISSN: 2409-2231 (Print)
ISSN: 2410-1893 (Online)

РЕЦЕНЗИРУЕМЫЙ
НАУЧНО-ПРАКТИЧЕСКИЙ ЖУРНАЛ

ИССЛЕДОВАНИЯ И ПРАКТИКА В МЕДИЦИНЕ

RESEARCH'N PRACTICAL MEDICINE JOURNAL

ПЕРВЫЙ МЕЖДУНАРОДНЫЙ ФОРУМ ОНКОЛОГИИ И РАДИОЛОГИИ

Том 5

Спецвыпуск 2

2018

23-28 сентября 2018 года
Москва

УДК 61
ББК 5я43
Т29

Тезисы Первого международного форума онкологии и радиологии
Т29 **23-28 сентября 2018 года, Москва – М. : КВАЗАР , 2018. – 278 с.**

ISBN 978-5-9908176-3-0

В издании собраны тезисы докладов и научные материалы, подготовленные участниками Первого Международного Форума онкологии и радиологии, 23–28 сентября 2018 года, Москва.
Издание предназначено для практикующих врачей: онкологов, анестезиологов, лучевых диагностов, терапевтов, химиотерапевтов, эндоваскулярных хирургов, организаторов здравоохранения.

DOI: 10.17709/2409-2231-2018-5-S2

УДК 61
ББК 5я43

ISBN 978-5-9908176-3-0
9 785990 817630

© Составление сборника, препресс, вёрстка:
ООО «Квазар», 2018

РЕЦЕНЗИРУЕМЫЙ НАУЧНО-ПРАКТИЧЕСКИЙ ЖУРНАЛ
ИССЛЕДОВАНИЯ И ПРАКТИКА В МЕДИЦИНЕ
RESEARCH'n PRACTICAL MEDICINE JOURNAL
СПЕЦВЫПУСК 2
DOI: 10.17709/2409-2231-2018-5-S2

ПЕРВЫЙ МЕЖДУНАРОДНЫЙ ФОРУМ ОНКОЛОГИИ И РАДИОЛОГИИ

The First International Forum of Oncology and Radiology

23-28 сентября 2018 года
Москва

ISSN: 2409-2231 (Print)
ISSN: 2410-1893 (Online)
Issled. prakt. med.

PEER-REVIEWED SCIENTIFIC AND PRACTICAL JOURNAL

RESEARCH'n PRACTICAL MEDICINE JOURNAL

EDITOR-IN-CHIEF

Andrey D. Kaprin,
Academician RAS, Dr. Sci. (Medicine),
Prof., Moscow, Russia

DEPUTY EDITOR-IN-CHIEF

Andrey A. Kostin
Dr. Sci. (Medicine), Prof.,
Moscow, Russia

EDITOR

Aleksey S. Kalpinskiy,
Ph.D., Moscow, Russia

Kirill M. Nyushko,
Ph.D., Moscow, Russia

Leonid O. Petrov,
Ph.D., Moscow, Russia

EXECUTIVE SECRETARY

Yuri V. Samsonov,
Ph.D., Assoc. Prof., Moscow, Russia

EDITORIAL BOARD

Aleksey Yu. Abramov, Dr. Sci. (Medicine), Moscow, Russia
Guzal R. Abuzarova, Assoc. Prof., Dr. Sci. (Medicine), Moscow, Russia
Boris Ya. Alekseev, Prof., Dr. Sci. (Medicine), Moscow, Russia
Larisa A. Balykova, Prof., Corr. Member RAS, Dr. Sci. (Medicine), Saransk, Russia
Larisa V. Bolotina, Dr. Sci (Medicine), Moscow, Russia
Ivan P. Dudanov, Prof., Corr. Member RAS, Dr. Sci. (Medicine), Petrozavodsk, Russia
Vsevolod N. Galkin, Prof., Dr. Sci. (Medicine), Moscow, Russia
Inna P. Ganshina, Ph. D., Moscow, Russia
Petr V. Glybochko, Prof., Academician RAS, Dr. Sci. (Medicine), Moscow, Russia
Nikolay G. Goncharov, Prof., Dr. Sci. (Medicine), Moscow, Russia
Oleg V. Gridnev, Dr. Sci. (Medicine), Moscow, Russia
Jie He, MD, Ph. D., Beijing, China
Irina V. Kolyadina, Prof., Dr. Sci. (Medicine), Moscow, Russia
Oleg E. Konovalov, Prof., Dr. Sci. (Medicine), Moscow, Russia
Leonid Yu. Morgunov, Prof., Dr. Sci. (Medicine), Moscow, Russia
Jochen Neuhaus, Ph. D., Assoc. Prof., Leipzig, Germany
Rainer Rienmueller, Ph. D., Prof., Graz, Austria
Sergey A. Rodin, Ph. D., Assoc. Prof, Stockholm, Sweden
Yuri S. Romanko, Prof., Dr. Sci. (Medicine), Moscow, Russia
Victoria V. Romikh, Moscow, Russia
Nadezhda I. Rozhkova, Prof., Dr. Sci. (Medicine), Moscow, Russia
Lyubov E. Salnikova, Dr. Sci. (Biology),Moscow, Russia
Andrei P. Seltsovskiy, Prof., Dr. Sci. (Medicine), Moscow, Russia
Veronica I. Skvortsova, Prof., Corr. Member RAS, Dr. Sci. (Medicine), Moscow, Russia
Inna A. Tulina, Ph. D., Moscow, Russia
Aleksey N. Vachev, Prof., Dr. Sci (Medicine), Samara, Russia
Mikhail Yu. Val'kov, Prof., Dr. Sci. (Medicine), Arkhangelsk, Russia
Aleksandar M. Vuksanovic, Prof., Dr. Sci. (Medicine), Belgrade, Serbia
Sergey K. Yarovoi, Dr. Sci. (Medicine), Moscow, Russia
Evgeniy A. Yumatov, Prof., Dr. Sci. (Medicine), Moscow, Russia

Designer: Sergei Khodosov

Translator: Elena A. Kirpa-Ivanova

Index 58005
Agency «Rospechat» catalog «STI»
Publisher: «Quasar» LLC

31/2, 1 Vladimirskaya,
111401, Moscow, Russia

EDITORIAL OFFICE

3, 2 Botkinsky proezd,
125284, Moscow, Russia
E-mail: info@rpmj.ru
Pfone +7 495 741-9010
www.rpmj.ru

Submitted for publication 12.09.2018
Printed by «P-Center»
13, Akademika Koroljova,
129515, Moscow, Russia

Registered by
the Federal Service for Supervision
of Communications, Information
Technology
and Communications.
PI № FS 77-58913, 05.08.2014 print
EL №FS 77-58914, 05.08. 2014 online

Circulation of 1000 copies, quarterly.
Free price.

Founders:
Andrey D. Kaprin
Andrey A. Kostin
Elena V. Kazmenko

www.rpmj.ru

ISSN: 2409-2231 (Печ.)
ISSN: 2410-1893 (Сет.)
Issled. prakt. med.

РЕЦЕНЗИРУЕМЫЙ НАУЧНО-ПРАКТИЧЕСКИЙ ЖУРНАЛ

ИССЛЕДОВАНИЯ И ПРАКТИКА В МЕДИЦИНЕ

Журнал входит в рекомендованный ВАК РФ перечень рецензируемых научных журналов и изданий для опубликования основных научных результатов диссертаций на соискание учёной степени кандидата и доктора наук

ГЛАВНЫЙ РЕДАКТОР

Каприн А.Д.
академик РАН, д.м.н., проф.,
Москва, Россия

ЗАМЕСТИТЕЛЬ ГЛАВНОГО РЕДАКТОРА

Костин А.А.
д.м.н., проф.,
Москва, Россия

НАУЧНЫЕ РЕДАКТОРЫ

Калпинский А.С.
к.м.н., Москва, Россия

Нюшко К.М.
к.м.н., Москва, Россия

Петров Л.О.,
к.м.н., Москва, Россия

ОТВЕТСТВЕННЫЙ СЕКРЕТАРЬ

Самсонов Ю.В.
к.м.н., доцент, Москва, Россия

РЕДКОЛЛЕГИЯ

Абрамов А. Ю., д. м.н., Москва, Россия
Абузарова Г. Р., д. м.н., Москва, Россия
Алексеев Б. Я., д. м.н., профессор, Москва, Россия
Балыкова Л. А., чл.-корр. РАН, д. м.н., профессор, Саранск, Россия
Болотина Л.В., д.м.н., Москва, Россия
Вальков М. Ю., д. м.н., профессор, Архангельск, Россия
Вачёв А.Н., д.м.н., профессор, Самара, Россия
Виксанович А., д. м.н., профессор, Белград, Сербия
Галкин В. Н., д. м.н., профессор, Москва, Россия
Ганьшина И.П., к.м.н., Москва, Россия
Глыбочко П. В., академик РАН, д. м.н., профессор, Москва, Россия
Гончаров Н. Г., д. м.н., профессор, Москва, Россия
Гриднев О. В., д. м.н., Москва, Россия
Дуданов И. П., чл.-корр. РАН, д. м.н., профессор, Петрозаводск, Россия
Неухаус Йохен, д. м.н., профессор, Лейпциг, Германия
Коновалов О.Е., д.м.н., профессор, Москва, Россия
Колядина И.В., д.м.н., профессор, Москва, Россия
Моргунов Л. Ю., д. м.н., профессор, Москва, Россия
Райенмюллер Р., д. м.н., профессор, Грац, Австрия
Родин С. А., к. м.н., Стокгольм, Швеция
Рожкова Н. И., д. м.н., профессор, Москва, Россия
Романко Ю. С., д. м.н., профессор, Москва, Россия
Ромих В.В., Москва, Россия
Сальникова Л.Е. д.б.н., Москва, Россия
Сельцовский А. П., д. м.н., профессор, Москва, Россия
Скворцова В. И., чл.-корр. РАН д. м.н., профессор, Москва, Россия
Тулина И. А., к. м.н., Москва, Россия
Хе Чжи, д. м.н., профессор, Пекин, Китай
Юматов Е. А., д. м.н., профессор, Москва, Россия
Яровой С. К., д. м.н., Москва, Россия

Дизайнер: Ходосов С. И.

Переводчик: Кирпа-Иванова Е. А.

Подписной индекс 58005
Агентство «Роспечать»,
Каталог «НТИ»
Издатель: ООО «Квазар»

111401, Россия, Москва,
ул. 1-ая Владимирская, 31 стр. 2

АДРЕС РЕДАКЦИИ

125284, Россия, Москва,
2-ой Боткинский проезд, дом 3
E-mail: info@rpmj.ru
Телефон: +7 495 741-9010
www.rpmj.ru

Подписано в печать 12.09.2018
Спецвыпуск 2 отпечатан в типографии «П-Центр»
129515, Москва,
ул. Академика Королева, д. 13

Журнал зарегистрирован
в Роскомнадзоре
ПИ № ФС 77-58913
от 05.08.2014 — печатное издание
Эл № ФС 77-58914
от 05.08.2014 — сетевое издание.

Тираж 1000 экз, ежеквартально.
Цена свободная.

Учредители:
Каприн А.Д.
Костин А.А.
Казьменко Е.В.

За достоверность сведений, указанных в рекламных объявлениях, ответственность несут рекламодатели.
Тезисы не рецензируются.
Точка зрения редакции может не совпадать с мнением авторов.

www.rpmj.ru

CONTENTS

PROCEEDINGS OF THE FIRST INTERNATIONAL FORUM OF ONCOLOGY AND RADIOLOGY
Moscow, September 23–28 2018

CHILD ONCOLOGY

Retroareolar breast cysts in girl adolescents: diagnostics and treatment by mammologs
Antonenko F. F., Meskikh E. V., Aponosevitch V. I., Ludikova M.Yu., Slobina E. L. 34

Combined treatment of pleura cancer in kids
Rasulov S. R., Umarova M. N., Nozimov R. D., Rakhmatov M. N., Madaminova Z. A. 35

Determination of plasmin and plasminogen levels for the assessment of the efficacy of neuroblastoma treatment in children
Frantsiyants E. M., Ilchenko M. G., Maksimova N. A. 36

DIAGNOSTICS

Detection of malignant tumors during medical prophylactic examination of certain adult population groups in 2015–2016
Aleksandrova L. M., Kalinina A. M. 37

Radionuclide methods of research in evaluating early cardiotoxicity antitumor chemotherapy
Belevich Yu. B. 39

The first application of contrast enhanced ultrasound in the diagnosis of tumors of abdominal cavity and kidneys
Vazhenin A. V., Leikht T. N., Kovaleva E. G., Kosolapova N. S., Tihaya K. A., Utin K. G. 40

Comprehensive estimation of the volume and functional reserve of the liver for the planning of extensive resects
Grebenkin E. N., Akhaladze G. G. 41

First results in defining the role of magnetic resonance mammography with dynamic contrast enhancement before and after lipofilling
Dubrovskaya N. S., Chernova O. N., Vazhenin A. V. 42

99mTc-1Tio-D-glucose SPECT in the diagnosis and staging of limfomas: the first experienec of use
Dudnikova E. A. 43

The first use of contrast sonoscopy in differential diagnosis of tumors of kidneys
Ivahno K. Y., Vazhenin A. V., Kovaleva E. G., Leikht T. N. 44

Possibilities of modern optical methods of neoplasm diagnostics
Kozlov S. V., Moryatov A. A., Kaganov O. I., Bratchenko I. A., Kopylov A. V. 45

Radionuclide emission computed tomography in diagnosis of osteodestructive metastatic processes
Maksimova N. A., Arzamaszeva M. A., Agarkova E. I., Ilchenko M. G., Sergeeva M. M. 46

Experience in the use of virtual computer colonoscopy
Matveecheva E. V., Lipovka S. N. 47

Directions of reducing irradiation doses with computed tomography
Matkevich E. I., Ivanov I. V. 48

MSCT and MRI diagnosis of complications of surgical treatment of malignant neoplasms of the abdominal cavity
Pushkareva E. V., Vazhenin A. V., Chernova O. N., Shubny M. O. 50

Clinico-morphometric predictors of the efficiency of transpupillary thermotherapy of small choroidal melanoma
Saakyan S. V., Myakoshina E. B., ... 51

СОДЕРЖАНИЕ

МАТЕРИАЛЫ ПЕРВОГО МЕЖДУНАРОДНОГО ФОРУМА ОНКОЛОГИИ И РАДИОЛОГИИ*
Москва, 23–28 сентября 2018 г.

ДЕТСКАЯ ОНКОЛОГИЯ

Ретроареолярные кисты молочной железы у девочек-подростков: диагностика и лечение у маммолога
Антоненко Ф. Ф., Меских Е. В., Апоносевич В. И., Лудикова М. Ю., Слобина Е. Л. 34

Комбинированное лечение злокачественных опухолей плевры у детей
Расулов С. Р., Умарова М. Н., Нозимов Р. Д., Рахматов М. Н., Мадаминова З. А. 35

Определение плазмина и плазминогена для оценки эффективности лечения нейробластомы у детей
Франциянц Е. М., Ильченко М. Г., Максимова Н. А. 36

ДИАГНОСТИКА

Результаты выявления злокачественных новообразований при диспансеризации определенных групп взрослого населения в 2015–2016 годах
Александрова Л. М., Калинина А. М. 37

Радионуклидные методы исследования в оценке ранней кардиотоксичности противоопухолевой химиотерапии
Белевич Ю. В. 39

Первый опыт применения контрастно-усиленного ультразвука в диагностике опухолей брюшной полости и почек
Важенин А. В., Лейхт Т. Н., Ковалёва Э. Г., Косолапова Н. С., Тихая К. А., Утин К. Г. 40

Комплексная оценка объемного и функционального резерва печени при планировании обширных резекций
Гребенкин Е. Н., Ахаладзе Г. Г. 41

Первые результаты в определении роли магнитно-резонансной маммографии с динамическим контрастированием до и после липофилинга
Дубровская Н. С., Чернова О. Н., Важенин А. В. 42

Однофотонная эмиссионная компьютерная томография с 99mTc-1-Тио-D-глюкозой в диагностике и стадировании злокачественных лимфом: первый опыт использования
Дудникова Е. А. 43

Первый опыт применения контрастной соноскопии в дифференциальной диагностике новообразований почек
Ивахно К. Ю., Важенин А. В., Ковалёва Э. Г., Лейхт Т. Н. 44

Возможности современных оптических методов диагностики новообразований
Козлов С. В., Морятов А. А., Каганов О. И., Братченко И. А., Копылов А. В. 45

Радионуклидная эмиссионная компьютерная томография в диагностике остеодеструктивных метастатических процессов
Максимова Н. А., Арзамасцева М. А., Агаркова Е. И., Ильченко М. Г., Сергеева М. М. 46

Опыт применения виртуальной компьютерной колоноскопии в АУЗ ВО ВОККДЦ
Матвеечева Е. В., Липовка С. Н. 47

Направления снижения дозы облучения при компьютерной томографии
Маткевич Е. И., Иванов И. В. 48

МСКТ и МРТ диагностика осложнений хирургического лечения злокачественных новообразований брюшной полости
Пушкарёва Е. В., Важенин А. В., Чернова О. Н., Шубный М. О. 50

Клинико-морфометрические предикторы эффективности транспупиллярной термотерапии начальной меланомы хориоидеи
Саакян С. В., Мякошина Е. Б. 51

* Смысловая правка присланных материалов не производилась. Точка зрения авторов статей может не совпадать с точкой зрения редакторов сборника и оргкомитета конгресса. Со всеми вопросами следует обращаться к авторам статей.

CONTENTS

Method capability MRI, CT and endoscopic ultrasound in renal vein and inferior vena cava thrombus in case of renal cell carcinoma
Sukhanov V. A., Vazenin A. V., Chernova O. N., Karnauh P. A., Reshetova T. A., Kulaev K. I. 52

Experience in the use of mediastinoscopy in the diagnosis of diseases with signs of lesions of the mediastinal lymph nodes
Fedun A. M., Dyukova O. V., Bogush-Vishnevckaya E. N., Korotin D. P., Marusov P. A. 53

Scintigraphic phenomenon "superscan" in the diagnosis of various types of malignant neoplasms
Shumilina N.Yu., Vyazjmin V. V., Dykhno Yu. A. 54

SPECT-CT for early detection of multiple myeloma
Shumilina N.Yu., Vyazjmin V. V., Dykhno Yu. A., Karnauhov D.I. 55

COLORECTAL CANCER

Treatment of the patients with rectum cancer and synchronous liver metastasis
Antonov A. A., Privalov A. V., Vazhenin A. V., Kuvaev S. V., Semikopov K. V., Pashevich S. A., Ustinov A. N., Korostelev A. M. 56

Perspective of iron deficiency syndrome treatment in patients with colorectal cancer
Blindar V. N., Zubrkhina G. N., Matveeva I. I. 57

Opportunities of liver metastases resection combined with radiofrequency ablation for patients with colorectal cancer
Bobrakov M. A., Balashov V. K., Drohomiretskaya E. I., Kruglov A. N., Zoteyev A. N., Panasenko E. S., Terentyeva O. A., Boyko N. S., Zaitseva A. M. 58

Analysis of microbiom of tumor from patients with colorectal cancer
Gataullin I. G., Il'inskaya O. N., Zelenikhin P. V., Gataullin B. I. 59

Prediction of colon cancer outcomes by using Bayesian networks
Guens G. P., Mokhniuk K. S., Shindyapin V. V., Savkin I. A., Sulimov A. V., Sulimov V. B. 60

The role of chemokine receptors in the metastasis of colon cancer
Ivanova A. K., Orlova R. V., Androsova A. V. 61

MRI evaluation of tumor response to chemotherapy and radiation therapy of anoectal cancer
Iozefi D.Ya., Vinidchenko M. A., Demchenko N. S. 62

Multivisceral resections for locally advanced colon cancer
Korolev P. A., Sidorov D. V., Lozhkin M. V., Troickiy A. A. 63

The baseline level of CEA in patients with locally advanced rectal cancer, depending on the clinical variant of relapse after combined treatment
Minaeva N. G., Erygin D. V., Ershova I. L., Nikolaeva N. V., Shcherbakova N. E., Severskaya N. V. 64

Endoscopic methods for treatment of colorectal neoplasia
Mitrakov A. A., Kriazhov V. A., Pegov R. G., Myagcheva M. A., Terehov V. M. 65

Comparative analysis of the rectal cancer palliative remote and combined radiation therapy effectiveness
Nedomolkin S. V., Moshurov I. P., Znatkova N. A., Kvashnina Yu. S., Tsurikova A. V., Korotkikh N. V. 66

Analysis of survival of patients with malignant neoplasms colon at the population level for a 10-year period
Novikova T. S., Domozhirova A. S., Aksenova I. A. 67

Results of treatment of metastatic colorectal cancer using Aflibercept in combination with FOLFIRI in Voronezh Regional Clinical Oncology Dispensary
Potapov Yu. N., Moshurov I. P., Znatkova N. A., Puzakov K. G., Sivova S. S., Elkova V. O., Yarovaya S. I., Melnikova N. A. 69

СОДЕРЖАНИЕ

Возможности магнитно-резонансной томографии, компьютерной томографии и эндоскопической ультрасонографии в диагностике опухолевого тромбоза почечных вен и нижней полой вены
Суханов В. А., Важенин А. В., Чернова О. Н., Карнаух П. А., Решетова Т. А., Кулаев К. И. 52

Опыт использования медиастиноскопии в диагностике заболеваний с признаками поражения медиастинальных лимфатических узлов
Федунь А. М., Дюкова О. В., Богуш-Вишневская Е. Н., Коротин Д. П., Марусов П. А. 53

Сцинтиграфический феномен «superscan» при диагностике различных видов злокачественных новообразований
Шумилина Н. Ю., Вязьмин В. В., Дыхно Ю. А. 54

Совмещенное ОФЭКТ/КТ исследование в раннем выявлении множественной миеломной болезни
Шумилина Н. Ю., Вязьмин В. В., Дыхно Ю. А., Карнаухов Д. И. 55

КОЛОРЕКТАЛЬНЫЙ РАК

Тактика лечения пациентов с раком прямой кишки с синхронными метастазами в печени
Антонов А. А., Привалов А. В., Важенин А. В., Куваев С. В., Семикопов К. В., Пашевич С. А., Устинов А. Н., Коростелев А. М. 56

Перспектива лечения железодефицитных синдромов у больных с колоректальным раком
Блиндарь В. Н., Зубрихина Г. Н., Матвеева И. И. 57

Возможности сочетания резекции и радиочастотной термоаблации метастазов колоректального рака в печени
Бобраков М. А., Балашов В. К., Дрогомирецкая Е. И., Круглов А. Н., Зотеев А. Н., Панасенко Е. С., Терентьева О. А., Бойко Н. С., Зайцева А. М. 58

Анализ микробиома опухолей у пациентов с колоректальным раком
Гатауллин И. Г., Ильинская О. Н., Зеленихин П. В., Гатауллин Б. И. 59

Прогнозирование исходов рака толстой кишки с помощью Байесовских сетей
Генс Г. П., Мохнюк К. С., Шиндяпин В. В., Савкин И. А., Сулимов А. В., Сулимов В. Б. 60

Роль хемокиновых рецепторов в метастазировании рака ободочной кишки
Иванова А. К., Орлова Р. В., Андросова А. В. 61

Возможности МРТ в оценке ответа опухолевой ткани на химиолучевое лечение при раке прямой кишки и анального канала
Иозефи Д. Я., Винидченко М. А., Демченко Н. С. 62

Комбинированные резекции при местно-распространенном раке ободочной кишки
Королев П. А., Сидоров Д. В., Ложкин М. В., Троицкий А. А. 63

Исходный уровень РЭА у больных местно-распространенным раком прямой кишки в зависимости от клинического варианта рецидива заболевания после комбинированного лечения
Минаева Н. Г., Ерыгин Д. В., Ершова И. Л., Николаева Н. В., Щербакова Н. Е., Северская Н. В. 64

Алгоритм эндоскопического лечения неоплазий толстой кишки
Митраков А. А., Кряжов В. А., Пегов Р. Г., Мягчева М. А., Терехов В. М. 65

Сравнительный анализ эффективности паллиативной дистанционной и сочетанной лучевой терапии рака прямой кишки
Недомолкин С. В., Мошуров И. П., Знаткова Н. А., Квашнина Ю. С., Цурикова А. В., Коротких Н. В. 66

Анализ выживаемости больных злокачественными новообразованиями толстой кишки на популяционном уровне за 10-летний период
Новикова Т. С., Доможирова А. С., Аксенова И. А. 67

Результаты лечения метастатического колоректального рака с применением Афлиберцепта в комбинации со схемой FOLFIRI в «БУЗ ВО ВОКОД»
Потапов Ю. Н., Мошуров И. П., Знаткова Н. А., Пузаков К. Г., Сивова С. С., Елькова В. О., Яровая С. И., Мельникова Н. А. 69

CONTENTS

Combined application of endoscopic techniques in the diagnosis of superficial changes in the mucous membrane of the stomach and colon
Potekhina E. V., Zavyalov M. O. 70

Our first experience of gastropancrteatoduodenal cancer resection in the pancreatoduodenal zone
Rasulov S. R., Mukhiddinov N. D., Yuldoshev R. Z., Dilshodov S. A., Rasulov K. S. 72

Examination of expression levels of key genes of oncogenesis in colorectal cancer
Solodkiy V. A., Stanoevich U., Zakharenko M. V., Bojenko V. K., Chikvadze V. D., Trotsenko I. D., Krashikhina T.V 74

Totally laparoscopic ALPPS procedure for a patient with multiple colorectal metastases in the liver. Case report
Sudakov M. A., Ershov V. V., Slugarev V. V., Gordeeva O. S., Pegov R. G., Zhelezin O.V 75

The first experience of the using of simultaneous integrated boost in neoadjuvant treatment of locally advanced rectal cancer in Voronezh Regional Clinical Oncology Dispensary
Tsurikova A. V., Moshurov I. P., Znatkova N. A., Golovkov D. A., Zaytseva I. A., Yur'ev L. S., Ovechkina M. V., Tkachev S. A., Belomytsev D. V. 76

Reconstruction of the pelvic floor with xenopericardial tissue
Shinkarev S. A. Latyshev Yu. P., Klycheva O. N. 77

RADIATION THERAPY

The photon-capture radiation therapy tumor with the use chemotherapeutic drugs
Baulin A. A., Sukhikh E. S., Sukhikh L. G., Vasilyev S. A. 78

Comparative assessment of effectiveness of conventional and conformal radiation therapy of in an independent mode in patients with cancer of the vulva
Besedina E. L., Moshurov I. P., Znatkova N. A., Khanina L. E., Sadchikova D. S., Saprina I. A., Tsyganova D. D. 79

Comparative evaluation by the MRI data of neurotoxicity of cranial irradiation and methotrexate intratecal administration in prevention of CNS leukaemia
Bondarenko V. P., Tereschenko G. V., Karelin A. F., Rumyantseva Yu. V., Karachunsky A. I., Kasatkin V. N., Zhukovskaya E. V. 80

High-tech radiation therapy with local dose escalation in conservative (chemoradiation) treatment of patients with locally advanced non-small cell lung cancer. Predictors of effectiveness
Borisova T. N., Nazarenko A. V., Fedorova A. A. 81

Status and development prospects of proton stereotactic therapy on the synchrocyclotron SC-1000 in Petersburg Nuclear Physics Institute
Ivanov E. M., Karlin D. L., Maksimov V. I., Pak F. A., Khalikov A. I., Korytov O. V., Maystrenko D. N. 82

Methods of radiation treatment of prostate cancer
Kupriyanov E. A., Vazhenin I. A., Sharabura T. M., Karnaukh P. A., Vazhenin A. V. 83

Method of contact radiation therapy in the mode of hypofractionation with reduction of the total dose and the use of ultrasound in the treatment of skin cancer
Krutilina N. I., Chizh D. V., Demeshko P. D., Zhmakina E. D., Gernosek I. V. 84

Dosimetric assessment of treatment plans for total body irradiation using volumetric modulated arc therapy and helical tomotherapy
Loginova A. A., Kobyzeva D. A., Nechesnyuk A. A., Chernyaev A. P., Varzar' S. M. 86

Long-term results of hypofraction stereotactic radiotherapy in the treatment of pituitary adenomas
Lozhkov A. A., Vazhenin I. A., Vazhenin A. V., Chernova O. N., Bobkova G. G., Zhumabaeva A. T., Novikov E. V., Pinchuk A. B. 87

Our experience of combined external beam radiotherapy with single high-dose rate brachytherapy in high risk prostate cancer patients — the analysis of complications of treatment
Makarova K. S. 88

СОДЕРЖАНИЕ

Комбинированное применение эндоскопических методик в диагностике поверхностных изменений слизистой оболочки желудка и толстой кишки
Потехина Е. В., Завьялов М. О. 70

Наш первый опыт применения ГПДР при злокачественных опухолях панкреатодуоденальной зоны
Расулов С. Р., Мухиддинов Н. Д., Юлдошев Р. З., Дилшодов С. А., Расулов К. С. 72

Исследование уровней экспрессии ключевых генов онкогенеза при колоректальном раке
Солодкий В. А., Станоевич У., Захаренко М. В., Боженко В. К., Чхиквадзе В. Д., Троценко И. Д., Крашихина Т. В. 74

Лапароскопическая двухэтапная резекция печени по типу ALLPS у пациента с нерезектабельными метастазами колоректального рака в печени. Клиническое наблюдение
Судаков М. А., Ершов В. В., Слугарев В. В., Гордеева О. С., Пегов Р. Г., Железин О. В. 75

Первый опыт применения симультанного интегрированного буста в неоадьювантном лечении местнораспространенного рака прямой кишки в «БУЗ ВО ВОКОД»
Цурикова А. В., Мошуров И. П., Знаткова Н. А., Головков Д. А., Зайцева И. А., Юрьев Л. С., Овечкина М. В., Ткачев С. А., Беломытцев Д. В. 76

Реконструкция тазового дна ксеноперикардиальной тканью
Шинкарев С. А., Латышев Ю. П., Клычева О. Н. 77

ЛУЧЕВАЯ ТЕРАПИЯ

Фотон-захватная лучевая терапия опухолей с использованием химиотерапевтических препаратов
Баулин А. А., Сухих Е. С., Сухих Л. Г., Васильев С. А. 78

Сравнительная оценка эффективности конформной и конвенциональной лучевой терапии в самостоятельном режиме у больных раком вульвы
Беседина Е. Л., Мошуров И. П., Знаткова Н. А., Ханина Л. Е., Садчикова Д. С., Саприна И. А., Цыганова Д. Д. 79

Сравнительная оценка нейротоксичности краниального облучения и интратекального введения метотрексата при профилактике нейролейкоза по данным МРТ
Бондаренко В. П., Терещенко Г. В., Карелин А. Ф., Румянцева Ю. В., Карачунский А. И., Касаткин В. Н., Жуковская Е. В. 80

Высокотехнологичная лучевая терапия с локальной эскалацией дозы облучения в консервативном (химио-лучевом) лечении больных местно-распространенным немелкоклеточным раком легкого. Предикторы эффективности
Борисова Т. Н., Назаренко А. В., Федорова А. А. 81

Статус и перспективы развития протонной стереотаксической терапии на синхроциклотроне НИЦ КИ ПИЯФ СЦ-1000
Иванов Е. М., Карлин Д. Л., Максимов В. И., Пак Ф. А., Халиков А. И., Корытов О. В., Майстренко Д. Н. 82

Методы лучевого лечения рака предстательной железы
Киприянов Е. А., Важенин И. А., Шарабура Т. М., Карнаух П. А., Важенин А. В. 83

Метод контактной лучевой терапии в режиме гипофракционирования с редуцированием суммарной дозы и применением ультразвука в терапии рака кожи
Крутилина Н. И., Чиж Д. В., Демешко П. Д., Жмакина Е. Д., Жерносек И. В. 84

Сравнение лечебных планов тотального облучения тела (ТОТ) с использованием ротационной лучевой терапии, модулированной по объему и спиральной Томотерапии
Логинова А. А., Кобызева Д. А., Нечеснюк А. А., Черняев А. П., Варзарь С. М. 86

Отдаленные результаты гипофракционной стереотаксической радиотерапии в лечении аденом гипофиза
Ложков А. А., Важенин И. А., Важенин А. В., Чернова О. Н., Бобкова Г. Г., Жумабаева А. Т., Новиков Е. В., Пинчук А. Б. 87

Наш опыт сочетанной лучевой терапии у больных раком предстательной железы высокого риска — анализ осложнений лечения
Макарова К. С. 88

CONTENTS

Features of radiotherapy for patients with chronic exposure history
Mozerova E.Ya. 89

The use of HDR brachytherapy in the combined treatment of soft tissue sarcomas of the limbs
Moshurov I. P., Znatkova N.A, Korotkikh N. V., Fonstein M. S., Kulikova I. N., Kamenev D. Y., Meshcheryakova L. S., Korotkikh K. N., Samodurov S. S. 90

Radiation therapy in the complex treatment of patients with pancreatic cancer.
Nazarenko A. V., Znatkova Ya. R., Sagaidak I. V., Alieva S. B., Tkachev S. I. 91

MRCAT-prospects of topometric preparation of radiation therapy
Ovechkina M. V., Moshurov I. P., Znatkova N. A., Korotkikh N. V., Tsurikova A. V., Ryaboshlyk N. V., Kvashnina Yu. S., Gracheva E. V. 92

Unconventional fractionated dose chemoradiotherapy for oropharyngeal squamous cell carcinoma
Polkin V. V., Syomin D.Yu., Medvedev V. S., Sevrukov F. E., Isaev P. A., Derbugov D. N., Radzhapova M. U., Vasilkov S. V., Gulidov I. A. 93

Place neutron therapy in the multicomponent treatment of recurrences of malignant brain gliom
Sarycheva M. M., Sharabura T. M., Vazhenin A. V., Logkov A. A., Mozerova E.Ya. 94

Dosimetric comparative analysis of conformal radiation therapy with conventional radiation therapy in treating cervical cancer and breast cancer
Sutygina Y. N., Sukhikh E. S., Sukhikh L. G. 95

Radiation therapy of malignant tumors of the organ of vision
Chumachenko A. I., Vinogradova Yu. N., Il'in N. V. 97

MELANOMA

The frequency non-sentinel lymph node metastasis in sentinel node-positive melanoma patiens.
Abramova O. E., Kudryavtsev D. V., Gumenetskaya Yu. V., Kudryavtseva G. T., Davydov G. T., Starodubtsev A. L., Dvinskih N.Yu., Ivanov V. E., Kondrashova L. M., Sigov M. A. 98

Optic neuropathy after brachytherapy of uveal melanoma
Amiryan A. G., Valskiy V. V., Saakyan S. V. 100

Improvement of results of treatment of the patients operated concerning skin tumors
Maslyakov V. V., Kim L. M., Zaharov G. V. 101

Molecular analysis and clinical-morphological features in Russian patients with subungual melanoma
Mjasnjankin M.Yu., Emel'yanova M. A. 103

Treatment of metastatic uveal melanoma
Nazarova V. V., Orlova K. V., Utyashev I. A., Chebanov D. K., Martynkov D. V., Demidov L. V. 104

Experience in the using of short-focus X-ray therapy in the treatment of malignant tumors of the skin in Voronezh Regional Clinical Oncology Dispensary
Tsurikova A. V., Moshurov I. P., Znatkova N. A., Ryaboshlyk N. V., Goncharova O. V., Sobolev G. N., Stikina S. A., Barkalova S. V., Gracheva E. V., Vasil'eva V. V. 105

NEUROONCOLOGY

Tails of meningiomas: what to do?
Katkova A. V., Chernova O. N., Vazhenin I. A. 106

The use of CT-MRI-perfusion with volume formations of the brain: the first experiment
Chernova O. N., Vazhenin A. V., Sukhanov V. A., Shubnyi M. O., Dubrovskaya N. S., Chernov A. D. 107

СОДЕРЖАНИЕ

Особенности проведения лучевой терапии больным с хроническим облучением в анамнезе
Мозерова Е. Я. 89

Использование РВК-брахитерапии в комбинированном лечении сарком мягких тканей конечностей
Мошуров И. П., Знаткова Н. А., Коротких Н. В., Фонштейн М. С., Куликова И. Н., Каменев Д. Ю., Мещерякова Л. С., Коротких К. Н., Самодуров С. С. 90

Лучевая терапия в комплексном лечении больных раком поджелудочной железы
Назаренко А. В., Знаткова Я. Р., Сагайдак И. В., Алиева С. Б. 91

MRCAT-перспективы топометрической подготовки лучевой терапии
Овечкина М. В., Мошуров И. П., Знаткова Н. А., Коротких Н. В., Цурикова А. В., Рябошлык Н. В., Квашнина Ю. С., Грачева Е. В. 92

Нетрадиционное фракционирование дозы при химиолучевом лечении плоскоклеточного рака орофарингеальной области
Полькин В. В., Семин Д. Ю., Медведев В. С., Севрюков Ф. Е., Исаев П. А., Дербугов Д. Н., Раджапова М. У., Васильков С. В., Гулидов И. А. 93

Роль нейтронной терапии в многокомпонентном лечении рецидивов злокачественных глиом головного мозга
Сарычева М. М., Шарабура Т. М., Важенин И. А., Ложков А. А., Мозерова Е. Я. 94

Сравнительный дозиметричский анализ конформной лучевой терапии с конвенциональной лучевой терапией при лечении рака шейки матки и молочной железы
Сутыгина Я. Н., Сухих Е. С., Сухих Л. Г. 95

Лучевая терапия злокачественных опухолей органа зрения
Чумаченко А. И., Виноградова Ю. Н., Ильин Н. В. 97

МЕЛАНОМА

Частота поражения несторожевых лимфатических узлов у первичных больных меланомой кожи с субклиническими метастазами в сторожевых лимфатических узлах
Абрамова О. Э., Кудрявцев Д. В., Гуменецкая Ю. В., Кудрявцева Г. Т., Давыдов Г. А., Стародубцев А. Л., Двинских Н. Ю., Иванов В. Е., Кондрашова Л. М., Сигов М. А. 98

Лучевая оптическая нейропатия после брахитерапии увеальной меланомы
Амирян А. Г., Вальский В. В., Саакян С. В. 100

Улучшение результатов лечения больных, оперированных по поводу опухолей кожи
Масляков В. В., Ким Л. М., Захаров Г. В. 101

Молекулярное исследование и клинико-морфологические особенности подногтевой меланомы у больных в России
Мяснянкин М. Ю., Емельянова М. А. 103

Лечение метастатической увеальной меланома
Назарова В. В., Орлова К. В., Утяшев И. А., Чебанов Д. К., Мартынков Д. В., Демидов Л. В. 104

Опыт применения близкофокусной рентгенотерапии при лечении злокачественных новообразований кожи в «БУЗ ВО ВОКОД»
Цурикова А. В., Мошуров И. П., Знаткова Н. А., Рябошлык Н. В., Гончарова О. В., Соболев Г. Н., Стикина С. А., Баркалова С. В., Грачева Е. В., Васильева В. В. 105

НЕЙРООНКОЛОГИЯ

Хвосты менингиом: что делать?
Каткова А. В., Чернова О. Н., Важенин И. А. 106

Применение КТ-МРТ-перфузии при объемных образованиях головного мозга: первый опыт
Чернова О. Н., Важенин А. В., Суханов В. А., Шубный М. О., Дубровская Н. С., Чернов А. Д. 107

CONTENTS

ONCOGYNECOLOGY

Cervical cancer gynecological cancer as a problem in the republic of Uzbekistan
Almukhamedova B. G., Alieva D.A 108

The appropriateness of screening tests in the diagnosis of cervical cancer
Almukhamedova B. G., Alieva D.A 109

Epidemiological aspects of development of primary-multiple tumors of the reproductive system in women on the basis of «survival analysis»
Bekhtereva S. A. 110

Survival of patients with cancer of the uterus in the Chelyabinsk Region (population study)
Bochkova A. G., Domozhirova A. S., Aksenova I. A., Novikova T. S. 111

PET-CT study as a predictor of the effectiveness of chemoradiotherapy for a radical program for locally advanced cervical cancer.
Volkova D. M., Zabolotskaja E. G., Ryzhova E. S. 112

Prophylaxis of thrombotic complications in patients with ovarian cancer receiving chemotherapy
Vorobev A. M., Makatsaria A. D. 113

Malignant neoplasm of vulva and vagina in women of childbearing age
Voroshina N. V. 114

Role of vascular endothelial growth factor A in diagnosis of ovarian cancer
Guens G. P., Oleynikova I. N., Moiseeva N. I., Shikina V. E., Kirkin V. V. 115

Conservative and ultraconservative operations in serous borderline ovarian tumors
Davydova I.Yu., Kuznetsov V., Karseladze A., Mechsheryakova L., Zharova A., Maslennikov A. 116

APOE polymorphism and plasma oxidative status indicators of ovarian cancer patients
Ivanova T. I., Khorokhorina V. A., Dzikovskaya L. A., Degtyareva E. S., Sychenkova N. I., Krikunova L. I. 117

HepaSphere Interventional Therapy in uteri and cervix cancer as a stage of complex treatment
Kedrova A. G., Lebedev D. P., Astachov D. A., Zvezdkina E. A., Nechaeva O. E. 118

The frequency of recurrence of tumors of the female reproductive system among patients of the palliative department of the National Center of the Oncology in 2014–2017
Mamyrov N. M., Beishembaev A. M., Arzymatova A. O. 119

Comparative assessment of effectiveness of conventional and conformal radiation therapy of in an independent mode in patients with cancer of the vulva.
Moshurov I. P., Znatkova N. A., Besedina E. L., Khanina L. E., Sadchikova D. S., Saprina I. A., Tsyganova D. D. 120

Hydro-jet nerve-sparing hysterectomy in stage IB1-IIA1 cervical cancer: technique and intra-/postoperative outcomes
Mukhtarulina S. V., Anpilogov S. V., Novikova E. G. 121

The effectiveness of repeated courses of hormone therapy for relapses of atypical hyperplasia and initial endometrial cancer after organ-preserving treatment
Novikova O. V., Novikova E. G., Avasova C. A., Lozovaya Yu. A., Charkhifalakyan A. V., Skreptsova N. S. 122

Childbirth after suffered vulvar cancer with an enlarged vulvectomy with plastic
Saevec V. V., Vajenin A. V., Chernova L. F., Muhin A. A., Kravchenco G. R., Taratonov A. V. 124

Volumetric dosimetric assessment of the combined course of radiation therapy for cervical cancer using different dosimetry planning systems
Sukhikh E. S., Vertinsky A. V., Sinyagina M. A., Sutygina Ya. N., Sukhikh L. G., Modebadze G. S. 125

СОДЕРЖАНИЕ

ОНКОГИНЕКОЛОГИЯ

Рак шейки матки как онкогинекологическая проблема в Республике Узбекистан
Алмухамедова Б. Г., Алиева Д. А. 108

Целесообразность проведения проф.осмотров в диагностике рака шейки матки
Алмухамедова Б. Г., Алиева Д. А. 109

Эпидемиологические аспекты развития первично-множественных опухолей репродуктивной системы у женщин на основе «анализа выживаемости»
Бехтерева С. А. 110

Выживаемость больных со злокачественными новообразованиями тела матки в Челябинской области (популяционное исследование)
Бочкова А. Г., Доможирова А. С., Аксенова И. А., Новикова Т. С. 111

ПЭТ-КТ исследование как предиктор эффективности химиолучевой терапии по радикальной программе при местнораспространенном раке шейки матки
Волкова Д. М., Заболотская Е. Г., Рыжова Е. С. 112

Профилактика тромботичских осложнений у пациентов с раком яичника, получающих химиотерапию
Воробьев А. В., Макацария А. Д. 113

Злокачественные новообразования вульвы и влагалища у женщин фертильного возраста
Ворошина Н. В. 114

Роль фактора роста эндотелия сосудов семейства А в диагностике рака яичников
Генс Г. П., Олейникова И. Н., Моисеева Н. И., Шикина В. Е., Киркин В. В. 115

Консервативные и ультраконсервативные операции при серозных пограничных опухолях яичников
Давыдова И. Ю., Кузнецов В., Карселадзе А., Мещерякова Л., Жарова А., Масленников А. 116

Полиморфизм APOE и показатели оксидативного статуса плазмы у больных раком яичников
Иванова Т. И., Хорохорина В. А., Дзиковская Л. А., Дегтярёва Е. С., Сыченкова Н. И., Крикунова Л. И. 117

Химиоэмболизация первичных и метастатических опухолей тела или шейки матки лекарственно-насыщаемыми гепасферами, как этап комплексного лечения
Кедрова А. Г., Лебедев Д. П., Астахов Д. А., Звездкина Е. А., Нечаева О. Е. 118

Частота рецидивов опухолей женской репродуктивной системы среди пациентов паллиативного отделения НЦОиГ КР за 2014–2017 годы
Мамыров Н. М., Бейшембаев А. М., Арзыматова А. О. 119

Сравнительная оценка эффективности конформной и конвенциональной лучевой терапии в самостоятельном режиме у больных раком вульвы
Мошуров И.П., Знаткова Н.А., Беседина Е.Л., Ханина Л.Е., Садчикова Д.С., Саприна И.А., Цыганова Д.Д. 120

Нервосберегающая гистерэктомия при раке шейки матки IB1–IIA1 стадии с использованием водоструйного диссектора: техника и интра-/послеоперационные результаты
Мухтарулина С. В., Анпилогов С. В., Новикова Е. Г. 121

Эффективность повторных курсов гормонотерапии при рецидивах атипической гиперплазии и начального рака эндометрия после органосохраняющего лечения
Новикова О. В., Новикова Е. Г., Авасова Ч. А., Лозовая Ю. А., Чархифалакян А. В., Скрепцова Н. С. 122

Роды после перенесенного рака вульвы с расширенной вульвэктомией с пластикой
Саевец В. В., Важенин А. В., Чернова Л. Ф., Мухин А. А., Кравченко Г. Р., Таратонов А. В. 124

Объемная дозиметрическая оценка сочетанного курса лучевой терапии для рака шейки матки при использовани разных систем дозиметрического планирования
Сухих Е. С., Вертинский А. В., Синягина М. А., Сутыгина Я. Н., Сухих Л. Г., Модебадз Г. С. 125

CONTENTS

Viral load HPV — prognostic factor of malignant progression of PVI
Trushina O. I., Novikova E. G. 127

ONCOLOGICAL HELP

Analysis of the results of the examination of documentation of the deceased from cancer of patients in the Chelyabinsk region in 2016–2017 (defects, problems, successes)
Aksenova I. A., Burkova E. E., Domozhirova A. S. 128

Clinical examination of certain adult population groups, its importance on cancer early detecting, ways of development at the regional level (on the example of the Chelyabinsk region)
Aksenova I. A., Domozhirova A. S., Novikova T. S., Zaykova M. A. 130

The organization of an oncological clinic at the municipal level — technology of increase of availability of the specialized help
Domozhirova A. S., Vazhenin A. V., Zajkova M. A. 132

The region-focused concept of actions of early detection and prevention of a cancer
Domozhirova A. S., Vazhenin A. V., Novikova T. S., Aksenova I. A. 133

Components of the oncological dispensary at the level of the municipal entity
Zaykova M. A., Domozhirova A. S., Aksenova I. A. 134

Kilovoltage X-ray therapy in Russia: lean approach
Zuenkova Ju. A., Kich D. I. 135

Kilovoltage X-ray treatment of non-melanoma skin cancer: economic evaluation
Zuenkova Ju. A., Kich D. I. 136

Current state and prospects of development of beam therapy in NRC «Kurchatov Institute» — PNPI
Ivanov E. M. 137

The role of the population cancer registry in assessing the state of cancer care by examining the indicators of cancer care for the female population with malignant neoplasms of the breast in the Yaroslavl region for 10 years
Kamkina G. V., Egorova O. V., Dubovitskaya M. V., Mameteva Y. A. 138

Results of treatment of patients with oncological neoplasms on the CyberKnife apparatus in the Voronezh Regional Clinical Oncology Dispensary as part of a public-private partnership
Kvashnina Yu. S., Moshurov I. P., Znatkova N. A., Korotkikh N. V., Ryaboshlyk N. V., Tsurikova A. V., Gracheva E. V., Panova A.Yu., Zamyatina V. I., Povarkov S. M. 139

The importance of department of the day hospital for drug therapy in improving the quality of medical care for patients with malignant tumors of Kursk region
Kiselev I. L., Zhilyaeva L. A., Podolskaya E. A., Dolgina O. N. 140

Epidemiology of prostate cancer in optimization of medical care for patients in Kursk region
Kiselev I. L., Polshin A. A., Podolskaya E. A. 141

Epidemiological analysis of morbidity and mortality from malignant lymphomas in Kursk region
Kiselev I. L., Tolstykh A. A., Podolskaya E. A. 142

Universal methods of teaching and introducing into clinical practice modern methods of endoscopic diagnosis of malignant neoplasms of the pancreas
Kulayev K. I., Vazhenin A. V., Hara K., Okuno N., Olevskaya E. R., Zuykov K. S., Yusupov I. M. 143

Assessment of the effectiveness of cancer care
Lazarev A. F., Peshkova E. V. 144

СОДЕРЖАНИЕ

Вирусная нагрузка ВПЧ — прогностический фактор злокачественной прогрессии ПВИ
Трушина О. И., Новикова Е. Г. 127

ОНКОЛОГИЧЕСКАЯ ПОМОЩЬ

Анализ результатов проведения экспертизы документации умерших от злокачественных новообразований пациентов в Челябинской области в 2016–2017 гг. (дефекты, проблемы, успехи)
Аксенова И. А., Буркова Е. Е., Доможирова А. С. 128

Диспансеризация определенных групп взрослого населения, ее значение в выявлении злокачественных новообразований, пути развития на региональном уровне (на примере Челябинской области)
Аксенова И. А., Доможирова А. С. Новикова Т. С., Зайкова М. А. 130

Организация онкологического диспансера на муниципальном уровне — технология повышения доступности специализированной помощи
Доможирова А. С., Важенин А. В., Зайкова М. А. 132

Регион-ориентированная концепция мероприятий вторичной профилактики рака
Доможирова А. С., Важенин А. В., Новикова Т. С., Аксенова И. А. 133

Составляющие онкологического диспансера на уровне муниципального образования
Зайкова М. А., Доможирова А. С., Аксенова И. А. 134

Современное состояние рентгенотерапии в России: оценка с позиций «бережливой медицины»
Зуенкова Ю. А., Кича Д. И. 135

Экономическое обоснование лечения немеланомного рака кожи с помощью близкофокусной рентгенотерапии в амбулаторно-поликлинических условиях
Зуенкова Ю. А., Кича Д. И. 136

Современное состояние и перспективы развития лучевой терапии в НИЦ «Курчатовский институт» — ПИЯФ
Иванов Е. М. 137

Роль популяционного ракового регистра в оценке состояния онкологической помощи на примере анализа показателей онкологической помощи женскому населению со злокачественными новообразованиями молочной железы в Ярославской области за 10 лет
Камкина Г. В., Егорова О. В., Дубовицкая М. В., Маметьева Ю. А. 138

Результаты лечения больных со ЗНО на аппарате КиберНож в Воронежском областном клиническом онкологическом диспансере в рамках частно-государственно партнерства
Квашнина Ю. С., Мошуров И. П., Знаткова Н. А., Коротких Н. В., Рябошлык Н. В., Цурикова А. В., Грачева Е. В., Панова А. Ю., Замятина В. И. Поварков С. М. 139

Значение отделения дневного стационара лекарственной терапии в улучшении качества оказания медицинской помощи пациентам с злокачественными новообразованиями Курской области
Киселев И. Л., Жиляева Л. А., Подольская Е. А., Долгина О. Н. 140

Эпидемиология рака предстательной железы в оптимизации медицинской помощи пациентам Курской области
Киселев И. Л., Польшин А. А., Подольская Е. А. 141

Эпидемиологический анализ заболеваемости и смертности от злокачественных лимфом в Курской области
Киселев И. Л., Толстых А. А., Подольская Е. А. 142

Универсальные способы обучения и внедрения в клиническую практику современных методов эндоскопической диагностики злокачественных новообразований поджелудочной железы
Кулаев К. И., Важенин А. В., Hara K., Okuno N., Олевская Е. Р., Зуйков К. С., Юсупов И. М. 143

Оценка эффективности онкологической помощи
Лазарев А. Ф., Пешкова Е. В. 144

CONTENTS

X-ray changes in the long-term application of tobacco products
Mamadaliev U. J. 145

Analysis of medical care for children with cancer
in the Central Federal District in 2017
Rykov M.Yu. 146

The electronic database of children with cancer in pilot medical organizations:
a prospective cohort study
Rykov M.Yu. 147

Medical care for children with cancer in the cities of federal significance in 2013–2017
Rykov M.Yu. 149

Population cancer register FMBA of Russia. Analysis of work for 2003–2016
Samoilov A. S., Udalov Yu. D., Trofimenko Yu. G., Dmitrieva L. V., Korovkina E. P. 150

Organization of positron emission tomography
Smolyarchuk M.Ya., Polishuk N. S., Morozov S. P. 151

The role of examination rooms in the detection of cancer among the male population
of the Chelyabinsk region
Subacheva E. A., Novikova T. S., Domozhirova A. S., Aksenova I. A. 152

Multimodal non-opiate analgesia in oncogynecologic patients. Prospects of use.
Tumanyan S. V. 153

Mammography screening in St. Petersburg: the current practice
Khudyakova E. G. 154

ONCOUROLOGY

Application of the ERAS protocol to accompany patients with cancer of the urinary bladder in radical cisprostatjektomii with plastic
Voroshin D. G., Vagenin A. V., Karnauh P. A. 155

Brief clinic-epidemiological analysis of morbidity with the cancer of penis on the example
of Chelyabinsk region for 2000–2017
Voroshina N. V., Karnauh P. A. 156

Effectiveness and immediate results of radical prostatectomy with the use of fibrin glue in the surgical
treatment of prostate cancer
Gataullin I. G., Basiashvili G. T. 157

Application possibilities Raman spectroscopy in the diagnosis of prostate cancer *in vitro*
Gilmanova R. F., Pavlov V. N., Biljalov A. R. 158

Template transperineaal biopacy in diagnosis of prostate cancer
Keln A. A., Znobichev V.G., Ponomarev A. V., Salnikov M. A., Fedorov N. M. 159

Brachytherapy Cs131 in treatment of prostate cancer
Keln A. A., Zyryanov A. V., Ponomarev A. V., Znobichev A. S., Zotov P. B. 160

The results of treatment of localized prostate cancer field of radical prostatectomy
and robotic radiotherapy (CyberKnife)
Kiprianov E. A., Vazhenin I. A., Karnaukh P. A., Vazhenin A. V., Ivakhno K.Yu. 160

Early and late toxicity after combined radiation therapy
of prostate cancer
Makhnev V. V., Bentsion D. L. 162

СОДЕРЖАНИЕ

Рентгенологические изменение при длительном употреблении табачных изделий
Мамадалиев У. Ж. 145

Анализ медицинской помощи детям с онкологическими заболеваниями в Центральном федеральном округе в 2017 г.
Рыков М. Ю. 146

Внедрение электронной базы данных детей с онкологическими заболеваниями в пилотных медицинских организациях: результаты проспективного когортного исследования
Рыков М. Ю. 147

Медицинская помощь детям с онкологическими заболеваниями в городах федерального значения в 2013–2017 гг.
Рыков М. Ю. 149

Популяционный раковый регистр ФМБА России. Анализ работы за 2003–2016 гг.
Самойлов А. С., Удалов Ю. Д., Трофименко Ю. Г., Дмитриева Л. В., Коровкина Э. П. 150

Организация позитронно-эмиссионной томографии
Смолярчук М. Я., Полищук Н. С., Морозов С. П. 151

Роль смотровых кабинетов в выявлении злокачественных новообразований среди мужского населения Челябинской области
Субачева Е. А., Новикова Т. С., Доможирова А. С., Аксенова И. А. 152

Мультимодальная не опиатная анальгезия у онкогинекологических больных. Перспективы использования
Туманян С. В. 153

Маммологический скрининг в Санкт-Петербурге: практическая реальность
Худякова Е. Г. 154

ОНКОУРОЛОГИЯ

Применение протокола ERAS для сопровождения больных раком мочевого пузыря при радикальной циспростатэктомии с пластикой
Ворошин Д. Г., Важенин А. В., Карнаух П. А. 155

Краткий клинико-эпидемиологический анализ заболеваемости раком полового члена на примере Челябинской области за 2000–2017 года
Ворошина Н. В., Карнаух А. А. 156

Эффективность и непосредственные результаты радикальной простатэктомии с применением фибринового клея при хирургическом лечении рака предстательной железы
Гатауллин И. Г., Басиашвили Г. Т. 157

Возможности применения Raman-спектроскопии в диагностике рака предстательной железы *in vitro*
Гильманова Р. Ф., Павлов В. Н., Билялов А. Р. 158

Шаблонная трансперинеальная биопсия в диагностике рака предстательной железы
Кельн А. А., Знобищев В. Г., Пономарев А. В., Сальников М. А., Федоров Н. М. 159

Брахитерапия Cs131 в лечении рака предстательной железы
Кельн А. А., Зырянов А. В., Пономарев А. В., Знобищев В. Г., Зотов П. Б. 160

Результаты лечения локализованного рака предстательной железы поле радикальной простатэктомии и роботизированной радиотерапии (Кибернож)
Киприянов Е. А., Важенин И. А., Карнаух П. А., Важенин А. В., Ивахно К. Ю. 161

Ранняя и поздняя токсичность сочетанной лучевой терапии при раке предстательной железы по материалам ГБУЗ СО «СООД»
Махнев В. В., Бенцион Д. Л. 162

CONTENTS

Evaluation of the correlation between the number of examined patients with PSA-screening and the main indicators of the prostate cancer oncological situation
Novikova T. S., Domozhirova A. S., Aksenova I. A. 163

Transurethral resection with a tuley fiber laser "Urolaz" in the treatment for non-muscle-invasive bladder cancer
Peretrukhin A. A., Karnaukh P. A., Zolotikh M. A., Vazhenin A. V., Yaizev S. V. 164

New laboratory algorithms for preclinical staging of prostate cancer
Sergeeva N. S., Skatchkova T. E., Alekseev B.Ya., Marshutina N. V., Kaprin A. D. 165

Robotic High Intensity Focused Ultrasound (HIFU) for treatment patients with the prostate cancer: 1200 patients 10 years follow-up
Solovov V. A., Ganzhov V. O., Fesenko D. V. 166

Remote radiation therapy in the mode of hypofractionation in patients with prostate cancer — toxicity analysis
Strikanova I. A., Gumenetskaya Yu. V., Makarova K. S., Dzhabrailova S. O., Karyakin O. B., Biryukov V. A., Gulidov I. A. 167

Neoadjuvant chemohormonal therapy and radical prostatectomy in a patient with lymphogenic metastatic prostate cancer
Ustinova T. V., Bolotina L. V., Harchenko N. V., Nyushko K. M., Paychadze A. A., Zapirov G. M., Kunda M. A., Kaprin A. D. 168

Distance functional outcomes of nephron-sparing surgery with laser-emitting light in patients with I stage renal cancer
Firsov K. A., Gorchak Yu.Yu., Stakhanov M. L., Ishevskii G. B., Anikanova E. V., Gens G. P. 169

Volumetric dosimetric evaluation of hypofraction stereotactic irradiation of prostate carcinoma
Sheffres E. V., Sukhikh E. S., Sukhikh L. G. 170

HEAD AND NECK TUMORS

Combined treatment of patients with cancer of the larynx and hypopharynx with use of induction chemotherapy
Belevich Yu. B. 171

Intraoperative hyperthermia due to heating of a personal iplant in alternating magnetic field of submegahertz band in treatment of malignant tumors
Vasilchenko I. L., Osintsev A. M., Tupitsyn A. V., Vasilchenko N. V. 172

Interventional diagnostics of laryngeal neoplasms in Lor-oncology
Daikhes N. A., Vinogradov V. V., Reshulskii S. S., Korobkin A. S., Gafurova A. I. 173

Tactical approaches to the treatment of locally advanced tumors of the peripheral eye
Engibaryan M. A. 174

Possibilities of using the submental flap for replacement of postoperative defects of the oropharyngeal zone
Zakharov A. S., Guz A. O., Garev A. V., Sokolova M. I. 175

Results of treatment of patients brain tumors Grade III–IV
Izmailov T. R., Panshin G. A., Amelina N. S., Melnik S. Y. 176

Therapeutic program simultaneous application of palliative 3D conformal radiation therapy and regionarnoj superselective intra-arterial chemotherapy for tumors of the head and neck
Kandakova E.Yu. 177

Neurosurgical complications of stereotactic biopsy of brain tumors
Kit O. I., Frantsiyants E. M., Rostorguev E. E., Kuznetsova N. S., Porksheyan D.Kh., Kavitskii S. E., Cherkiev I. U., Atmachidi D. P., Rostorguev V. E., Pandova O. V. 178

СОДЕРЖАНИЕ

Оценка корреляционной зависимости между количеством обследованных пациентов при ПСА-скрининге и основными показателями онкоэпидемиологической ситуации по ЗНО предстательной железы
Новикова Т. С., Доможирова А. С., Аксенова И. А. 163

Трансуретральная резекция тулиевым волоконным лазером «Уролаз» в лечении немышечно-инвазивного рака мочевого пузыря
Перетрухин А. А., Карнаух П. А., Золотых М. А., Важенин А. В., Яйцев С. В. 164

Новые лабораторные алгоритмы доклинического стадирования рака предстательной железы
Сергеева Н. С., Скачкова Т. Е., Алексеев Б. Я., Маршутина Н. В., Каприн А. Д. 165

Роботизированная высокоинтенсивная фокусированная ультразвуковая абляция (HIFU) для лечения пациентов с раком предстательной железы: 1200 пациентов 10 лет наблюдения
Соловов В. А., Ганьжов В. О., Фесенко Д. В. 166

Дистанционная лучевая терапия в режиме гипофракционирования у больных раком предстательной железы — анализ токсичности
Стриканова И. А., Гуменецкая Ю. В., Макарова К. С., Джабраилова С. О., Карякин О. Б., Бирюков В. А., Гулидов И. А. 167

Неоадъювантная химиогормонотерапия перед радикальной простатэктомией при лимфогенно-диссеминированном раке предстательной железы
Устинова Т. В., Болотина Л. В., Харченко Н. В., Нюшко К. М., Пайчадзе А. А., Запиров Г. М., Кунда М. А., Каприн А. Д. 168

Отдаленные функциональные результаты органосохраняющих операций при раке почки I стадии с применением лазерного излучения
Фирсов К. А., Горчак Ю. Ю., Стаханов М. Л., Ишевский Г. Б., Аниканова Е. В., Генс Г. П. 169

Объемная дозиметрическая оценка гипофракционного стереотаксического облучения карциномы предстательной железы
Шеффрес Е. В., Сухих Е. С., Сухих Л. Г. 170

ОПУХОЛИ ГОЛОВЫ И ШЕИ

Комбинированное лечение больных раком гортани и гортаноглотки с использованием индукционной химиотерапии
Белевич Ю. В. 171

Интраоперационная гипертермия за счет нагрева персонального аппликатора в переменном магнитном поле субмегагерцового диапазона при лечении злокачественных опухолей
Васильченко И. Л., Осинцев А. М., Тупицын А. В., Васильченко Н. В. 172

Интервенционная диагностика новообразований гортани в Лор-онкологии
Дайхес Н. А., Виноградов В. В., Решульский С. С., Коробкин А. С. Гафурова А. И. 173

Тактические подходы к лечению местнораспространенных опухолей придаточного аппарата глаза
Енгибарян М. А. 174

Возможности применения субментального лоскута при замещении послеоперационных дефектов орофарингеальной зоны
Захаров А. С., Гузь А. О., Гарев А. В., Соколова М. И. 175

Отдаленные результаты лечения пациентов с опухолями головного мозга Grade III–IV
Измайлов Т. Р., Паньшин Г. А., Амелина Н. С., Мельник С. Ю. 176

Терапевтическая программа симультантного применения паллиативной 3D конформной лучевой терапии и внутриартериальной суперселективной регионарной химиотерапии при опухолях головы и шеи
Кандакова Е. Ю. 177

Нейрохирургические осложнения стереотаксической биопсии опухолей головного мозга
Кит О. И., Франциянц Е. М., Росторгуев Э. Е., Кузнецова Н. С., Поркшеян Д. Х., Кавицкий С. Э., Черкиев И. У., Атмачиди Д. П., Росторгуев В. Э., Пандова О. В. 178

CONTENTS

The choice of reconstructive material in reconstructive surgery of the maxillofacial region in oncology patients
Kulbakin D. E., Choinzonov E. L., Mukhamedov M. R. 179

Estimation of the Cone Beam Computed Tomography dose index for head scanning protocols
Lisovskaya A. O., Loginova A. A., Galich K. A., Belyaev V. N., Nechesnyuk A. V. 180

Onco-ophthalmologic complex in NRC "Kurchatov Institute" — PNPI
Minkin D.Yu., Maksimov V. I., Ivanov E. M., Khoroshcov V. S., Klenov G. I., Chernykh A. N. 181

Improving the clinical effectiveness of chemoradiation treatment of patients with cancer of the bottom of the oral mucosa
Moshurov I. P., Korotkih N. V., Znatkova N. A., Cirikova A. V., Ovechkina M. V., Kamenev D. U., Kulicova I. N., Meshcheryakova L. S., Korotkih K. N., Samodurov S. S., Korotkih N. V. 182

A clinical case of a one-stage lesion of the intramammary lymph node and submandibular lymph node
Myagkikh V. V., Gevorkyan A. V., Doschanova R.Kh. 183

Recurrent oropharyngeal cancer: choice of the treatment
Ostrinskaya T. V., Zhumankulov A. M. 184

The use of radiomodifiers within radiotherapy for head and neck cancer
Parkhomenko L. B., Krutilina N. I. 185

Clinical case of diagnosis of adenoma of the parathyroid gland located in the thyroid parenchyma
Podol'skaya E. A., Perepelevskaya J. E., Kiselyov I. L., Perepelevskij A. N. 186

Neutron brachytherapy sources of californium-252 application in combined treatment of patients with oral cavity cancers
Polkin V. V., Medvedev V. S., Semin D. Y., Sevrukov F. E., Isaev P. A., Derbugov D. N., Vasil'kov S. V. 187

The place of intraarterial chemotherapy in the complex treatment of locally advanced cancer of the tongue
Savenok E. V., Panov E. D., Olshansky M. S., Melnikova N. A., Minakova E. S., Podoskin A. A., Karapetyan E. A., Korovin V. V., Manukovskaya O. V. 188

Reduction of purulent-necrotic complications in operations for common cancers of the oral cavity and oropharynx
Svetitsky P. V., Engibaryan M. A., Aedinova I. V., Volkova V. L. 189

External beam radiotherapy and targeted therapy with vandenanib in the treatment of inoperable and progressive medullary thyroid cancer
Sevryukov F. E., Pimonova I. S., Isaev P. A., Severskaya N. V., Il'in A. A., Pol'kin V. V., Semin D.Yu., Vasil'kov S. V., Derbugov D. N., Panaseikin Yu. A., Medvedev V. S. 190

Application of low-intensive laserotherapy for buying the ray mukosit during the radiation therapy for the pathology of head and neck
Sinitsyn A. V., Vyaznikov M. A., Volkova D. M., Komissarov A. V. 191

Application of 3D CT modeling in functional-reconstructive surgery of laryngeal cancer
Trofimov E. I., Sivkovich O. O. Daihes N. A. 192

Treatment and rehabilitation of patients with tumors of the middle zone of the face
Shtin V. I., Novikov V. A., Choynsonov E. L., Vasiliev R.V., Menshikov K. Y., Cheremisina O. V. 193

BONE TISSUE AND SOFT TISSUE TUMORS

Rehabilitation of bone cancer patients after endoprosthetic replacement of large joints
Ivanov V. E., Kurilchik A. A., Starodubtsev A. L., Zubarev A. L., Gumenetskaya Yu. V. 194

СОДЕРЖАНИЕ

Вопросы выбора реконструктивного материла при закрытии дефектов челюстно-лицевой области у больных онкологического профиля
Кульбакин Д. Е., Чойнзонов Е. Л., Мухамедов М. Р. 179

Оценка индекса дозы при проведении компьютерной томографии в коническом пучке для протоколов сканирования области головы
Лисовская А. О., Логинова А. А., Галич К. А., Беляев В. Н., Нечеснюк А. В. 180

Онкоофтальмологический комплекс в НИЦ «Курчатовский институт» — ПИЯФ
Минкин Д. Ю., Максимов В. И., Иванов Е. М., Хорошков В. С., Кленов Г. И., Черных А. Н. 181

Повышение клинической эффективности химиолучевого лечения больных раком дна слизистой полости рта
Мошуров И. П., Коротких Н. В., Знаткова Н. А., Цурикова А. В., Овечкина М. В., Каменев Д. Ю., Куликова И. Н., Мещерякова Л. С., Коротких К. Н., Самодуров С. С., Коротких Н. В. 182

Клинический случай одномоментного поражения интрамаммарного лимфатического узла и подчелюстного лимфоузла
Мягких ВВ., Геворкян А. В., Дощанова Р. Х. 183

Рецидивный орофарингеальный рак: выбор тактики лечения
Остриская Т. В., Жуманкулов А. М. 184

Применение радиомодификаторов при лучевой терапии рака органов головы и шеи
Пархоменко Л. Б., Крутилина Н. И. 185

Клинический случай диагностики аденомы околощитовидной железы, находящейся в толще паренхимы щитовидной железы
Подольская Е. А., Перепелевская Ю. Е., Киселёв И. Л., Перепелевский А. Н. 186

Брахитерапия нейтронными источниками излучения калифорния-252 в комбинированном лечении больных раком слизистой оболочки полости рта
Полькин В. В., Медведев В. С., Семин Д. Ю., Севрюков Ф. Е., Исаев П. А., Дербугов Д. Н., Васильков С. В. 187

Место внутриартериальной химиотерапии (ВАХТ) в комплексном лечении местно-распространенного рака языка
Савенок Э. В., Панов Е. Д., Ольшанский М. С., Мельникова Н. А., Минакова Е. С., Подоскин А. А., Карапетян Е. А., Коровин В. В., Мануковская О. В. 188

Уменьшение гнойно-некротических осложнений при операциях с распространенными раковыми образованиями полости рта и ротоглотки
Светицкий П. В., Енгибарян М. А., Аединова И. В., Волкова В. Л. 189

Комбинированное лечение нерезектабельного и прогрессирующего медуллярного рака щитовидной железы (МРЩЖ)
Севрюков Ф. Е., Пимонова И. С., Исаев П. А., Северская Н. В., Ильин А. А., Полькин В. В., Семин Д. Ю., Васильков С. В., Дербугов Д. Н., Панасейкин Ю. А., Медведев В. С. 190

Применение низкоинтенсивной лазеротерапии для купирования лучевого мукозита во время лучевой терапии при патологии головы и шеи
Синицын А. В., Вязников М. А., Волкова Д. М., Комиссаров А. В. 191

Применение 3D КТ моделирование при функционально-реконструктивных хирургических операциях рака гортани
Трофимов Е. И., Сивкович О. О., Дайхес Н. А. 192

Лечение и реабилитация больных опухолями средней зоны лица
Штин В. И., Новиков В. А., Чойнзонов Е. Ц., Васильев Р. В., Меньшиков К. Ю., Черемисина О. В. 193

ОПУХОЛИ КОСТЕЙ И МЯГКИХ ТКАНЕЙ

Реабилитация онкологических больных после эндопротезирования крупных суставов
Иванов В. Е., Курильчик А. А., Стародубцев А. Л., Зубарев А. Л., Гуменецкая Ю. В. 194

CONTENTS

Results of "reverse" endoprosthesis of the shoulder joint with the humerus tumor lesion
Karpenko V.Yu., Bukharov A. V., Derzhavin V. A., Yadrina A. V., Iluridze G. D. 195

Immediate results of the surgical treatment of soft tissue sarcomas
Kuvaev S. V., Antonov A. A., Semikopov K. V., Mantsyrev E. O., Pashevich S. A., Privalov A. V., Ustinov A. N., Korostelev A. M. 196

Revision endoprosthetics in cancer patients, MRRC experience.
Kurilchik A. A., Starodubtsev A. L., Zubarev A. L., Ivanov V. E., Gumenetskay Yu. V. 197

MAMMARY CANCER

Epidemiology of breast cancer in aktubinsk region
Aitmagambetova M. A., Bekmukhambetov E.Zh., Tulyaeva A. B., Bakytzhanov G. B. 198

Palliative radiation therapy in painful bone metastases of breast cancer
Bakhmutsky N. G., Porkhanov V. A., Bodnya V. N., Vasilenko I. N., Shiryayev R. P. 199

Analysis of the incidence of breast cancer in women of fertile age in the Chelyabinsk region, depending on the administrative territory
Voroshina N. V., Vazhenin A. V. 200

Breast cancer in women of childbearing age
Voroshina N. V., Tukov Yu. A. 201

Breast cancer in Kazakhstan: Is it possible to move away from global trends
Vochshenkova T. A., Shanazarov N. A., Seydalin N. K., Yermakhanova G. A., Akhetov A. A. 202

Carrying out screening for breast cancer in the Karaganda region
Daribaeva A. K., Sherieva T. M. 203

Results of mammographic screening in detection of breast cancer in Southern Urals.
Domozhirova A. S., Aksenova I. A., Vazhenin A. V., Bratnikova G. I., Zherebcova N. V. 204

Glandular rotary flaps in oncoplastic breast cancer surgery
Zikiryahodzhaev A. D., Ermoschenkova M. V., Tukmakov A.Yu. 205

Experience of use synthetic and biological materials, flaps for the breast reconstruction
Zikiryahodzhaev A. D., Harchenko N. V., Shirokikh I. M., Ablitsova N. V., Ermoschenkova M. V., Hakimova Sh. G., Tukmakov A.Yu., Zapirov G. M., Kunda M. A. 206

Improve early diagnosis of breast cancer
Lazarev A. F. 208

To a question of radiological diagnostics of not palpated (small) breast cancers (BC)
Lipakova A.Yu. 209

Assessment of risk factors regeneration of intra pro-current papillomyv breast cancer
Litovkin D. M., Moshurov I. P., Vasilyev M. B. 210

Polyoxydonium in preoperative treatment of breast cancer
Moshurov I. P., Vasileyva M. M., Vasilyev M. B., Grivtzova L. U., Tupitsyn N. N., Kozlov N. A., Shamilov F. A., Ryabchikov D. A. 211

Forecasting of metastatic damage of regionarny lymph nodes at patients with cancer of the mammary gland
Moshurov I. P., Ismagilov A. H., Mikhailov A. A., Vasilyev M. B., Asnina N. G., Azarov G. A., Gusev S. S., Ovsyannikov A. A., Martynov A. K., Vasilyeva M. M. 212

СОДЕРЖАНИЕ

«Результаты «реверсивного» эндопротезирования плечевого сустава при опухолевом поражении плечевой кости
Карпенко В. Ю., Бухаров А. В., Державин В. А., Ядрина А. В., Илуридзе Г. Д. 195

Непосредственные результаты хирургического лечения сарком мягких тканей
Куваев С. В., Антонов А. А., Семикопов К. В., Манцырев Е. О., Пашевич С. А., Привалов А. В., Устинов А. Н., Коростелев А. М. 196

Ревизионное эндопротезирование у онкологических больных, опыт МРНЦ
Курильчик А. А., Стародубцев А. Л., Зубарев А. Л., Иванов В. Е., Гуменецкая Ю. В. 197

РАК МОЛОЧНОЙ ЖЕЛЕЗЫ

Эпидемиология рака молочной железы в Актюбинской области
Айтмагамбетова М. А. 198

Паллиативная лучевая терапия болезненных метастазов рака молочной железы
Бахмутский Н. Г., Порханов В. А., Бодня В. Н., Василенко И. Н., Ширяев Р. П. 199

Анализ заболеваемости раком молочной железы у женщин фертильного возраста в Челябинской области в зависимости от административной территории
Ворошина Н. В., Важенин А. В. 200

Рак молочной железы у женщин фертильного возраста
Ворошина Н. В., Тюков Ю. А. 201

Рак молочной железы в Казахстане: можно ли отойти от мировых тенденций?
Вощенкова Т. А., Шаназаров Н. А., Сейдалин Н. К., Ермаханова Г. А., Ахетов А. А. 202

Проведение скрининга рака молочной железы в Карагандинской области
Дарибаева А. К., Шериева Т. М. 203

Результаты маммографического скрининга в выявлении рака молочной железы на Южном Урале
Доможирова А. С., Аксенова И. А., Важенин А. В., Братникова Г. И., Жеребцова Н. В. 204

Гландулярные ротационные лоскуты в онкопластической хирургии рака молочной железы
Зикиряходжаев А. Д., Ермощенкова М. В., Тукмаков А. Ю. 205

Опыт применения синтетических и биологических материалов, аутологичных лоскутов для укрепления нижнего склона реконструируемой молочной железы
Зикиряходжаев А. Д., Харченко Н. В., Широких И. М., Аблицова Н. В., Ермощенкова М. В., Хакимова Ш. Г., Тукмаков А. Ю., Запиров Г. М., Кунда М. А. 206

Улучшение ранней диагностики рака молочной железы
Лазарев А. Ф. 208

К вопросу о рентгенологической диагностике непальпируемых (малых) раков молочной железы (РМЖ)
Липакова А. Ю. 209

Внутрипротоковая папиллома
Литовкин Д. М., Мошуров И. П., Васильев М. В. 210

Изучение влияния препарата «Полиоксидоний» на течение рака молочной железы у больных с операбельным раком молочной железы
Мошуров И. П., Васильева М. М., Васильев М. Б., Гривцова Л. Ю., Тупицын Н. Н., Козлов Н. А., Шамилов Ф. А., Рябчиков Д. А. 211

Прогнозирование метастатического поражения регионарных лимфатических узлов у больных раком молочной железы
Мошуров И. П., Исмагилов А. Х., Михайлов А. А., Васильев М. Б., Аснина Н. Г., Азаров Г. А., Гусев С. С., Овсянников А.А., Мартынов А. К., Васильева М. М. 212

CONTENTS

One-time reconstruction of the breast with the use of Becker expander-implant 35, as an early stage of rehabilitation of breast cancer patients who underwent a mastectomy
Moshurov I. P., Mikhailov A. A., Vasilyev M. B., Ovsyannikov A. A., Azarov G. A., Gusev S. S., Martynov A. K., Vasilyeva M. M., Nazliev D. K. 213

Chemosensitivity of primary and multiple synchronous breast cancer
Rasskazova E. A., Zikirjahodzhaev A. D., Bolotina L. V., Volchenko N. N., Saribekjan E. K. 214

Regenerative approaches in cancer patients: the risks of lipofilling in breast cancer
Sergeeva N. S., Volchenko N. N., Zamulaeva I. A., Sviridova I. K., Karalkin P. A., Akhmedova S. A., Selivanova E. I., Slavnova E. N., Kirsanova V. A., Shansky Ya. D., Zikirjahodjaev A. D. 215

Experience in applying vacuum aspiration biopsy for diagnosis and removal of mammary gland formations
Skurikhin S. S., Suvorova Yu. V., Chagunava O. L. 217

Qualitative analysis of tumor stem cells in patients with in triple negative breast cancer
Smirnova I. A., Orlova N. V., Smirnova S. G., Kharitonova A. A., Zamulaeva I. A., Kiseleva M. V. 218

Long-term results of treatment of patients with histologically confirmed metastases of breast cancer in the parasternal lymph nodes
Tereshin O. S., Kulaev K. I., Vazhenina I. I. 219

Necessity of prophylactic mastectomy in patients with genetic-associated breast cancer
Tregubova A. V., Sukhotko A. S., Masri A. A. 220

Results of chemotherapy of patients triple negative breast cancer
Kharitonova A. A., Kiselyova M. V., Fedina A. O. 221

RUSSIAN ASSOCIATION OF THERAPEUTIC RADIATION ONCOLOGISTS (RATRO)

X-ray endovascular methods of stopping bleeding in tumors of the bladder and post-radial cystitis, own experience
Gnatyuk YA., Karnaukh P. A., Soschenko D. G., Bratnikova G. I., Voronin M. I., Pecheritsa E. D., Gopp G. V. 222

Dependence of radioresistance of squamous cervical cervix on the level of expression of the protein of the immune control point PD-L1 in tumor tissue
Korotkikh N. V., Moshurov I. P., Klimovich A. A., Atyakshin D. A., Kulikova I. N., Kamenev D.Yu., Meshcheryakova L. S. 223

THORACOABDOMINAL ONCOSURGERY

Method of minimally invasive biopsy of mediastinal neoplasms
Alexandrov O. A., Stepanov S. O., Volchenko N. N., Pikin O. V., Kolbanov K. I. 224

3D CT reconstruction in preoperative planning of segmentectomy in patients with pulmonary neoplasms
Amiraliev A. M., Pikin O. V., Bagrov V. A., Barmin V. V. 225

Primary pericardial sarcoma complicated by cardiac tamponade
Barmin V. V., Pikin O. V., Glushko V. A. 226

Estimation of toxicity of complex therapy of unresectable non-cellular cancer of lung
Bakhmutsky N. G., Porkhanov V. A., Bodnya V. N., Vasilenko I. N., Shiryayev R. P. 227

Analysis of puncture pneumothorax during implantation of infusion venous port systems, own experience
Gnatyuk Ya. A., Bratnikova G. I., Soschenko D. G., Voronin M. I., Pecheritsa E. D. 228

Supportive therapy of the perioperative period in abdominal oncology
Drogomiretskaya E. I., Topuzov E. E., Balashov V. K., Erokhina E. A., Kruglov A. N., Bobrakov M. A., Terentyeva O. N., Sviridov I. E., Suhareva Yu. V., Zaitseva A. M., Dzhanbulatov S. N., Panasenko E. V. 229

СОДЕРЖАНИЕ

Одномоментная реконструкция молочной железы с использованием экспандера-импланта Becker 35, как ранний этап реабилитации больных раком молочной железы, перенесших мастэктомию
Мошуров И. П., Михайлов А. А., Васильев М. Б., Овсянников А. А., Азаров Г. А., Гусев С. С., Мартынов А. К., Васильева М. М., Назлиев Д. К. 213

Химиочувствительность первично-множественного синхронного рака молочных желез
Рассказова Е. А., Зикиряходжаев А. Д., Болотина Л. В., Волченко Н. Н., Сарибекян Э. К. 214

Регенеративные подходы у онкологических больных: опасности липофилинга при раке молочной железы
Сергеева Н. С., Волченко Н. Н., Замулаева И. А., Свиридова И. К., Каралкин П. А., Ахмедова С. А., Селиванова Е. И., Славнова Е. Н., Кирсанова В. А., Шанский Я. Д., Зикиряходжаев А. Д. 215

Опыт применения вакуумно-аспирационной биопсии для диагностики и удаления образований молочных желез
Скурихин С. С., Суворова Ю. В., Чагунава О. Л. 217

Количественный анализ опухолевых стволовых клеток у больных трижды негативным раком молочной железы
Смирнова И. А., Орлова Н. В., Смирнова С. Г., Харитонова А. А., Замулаева И. А., Киселева М. В. 218

Отдаленные результаты лечения пациенток с гистологически подтвержденными метастазами рака молочной железы в парастернальные лимфатические узлы
Терешин О. С., Кулаев К. И., Важенина И. И. 219

Необходимость выполнения профилактической мастэктомии у больных с генетически обусловленным раком молочной железы
Трегубова А. В., Сухотько А. С., Масри А. А. 220

Результаты химиотерапии больных трижды негативным раком молочной железы
Харитонова А. А., Киселева М. В., Федина А. О. 221

РАТРО

Рентгенэндоваскулярные методы остановки кровотечения при опухолях мочевого пузыря и постлучевых циститах, собственный опыт
Гнатюк Я. А., Карнаух П. А., Сощенко Д. Г., Братникова Г. И., Воронин М. И., Печерица Е. Д., Гопп Г. В. 222

Зависимость радиорезистентности плоскоклеточного РШМ от уровня экспрессии белка иммунной контрольной точки PD-L1 в ткани опухоли
Коротких Н. В., Мошуров И. П., Климович А. А., Атякшин Д. А., Куликова И. Н., Каменев Д. Ю., Мещерякова Л. С. 223

ТОРАКОАБДОМИНАЛЬНАЯ ОНКОХИРУРГИЯ

Метод минимально инвазивной морфологической верификации опухолей средостения
Александров О. А., Степанов С. О., Волченко Н. Н., Пикин О. В., Колбанов К. И. 224

Трехмерная компьютерная реконструкция сосудов и бронхов в предоперационном планировании сегментэктомий при новообразованиях легких
Амиралиев А. М., Пикин О. В., Багров В. А., Бармин В. В. 225

Первичная саркома перикарда, осложненная тампонадой сердца
Бармин В. В., Пикин О. В., Глушко В. А. 226

Оценка токсичности комплексной терапии нерезектабельного немелкоклеточного рака легкого
Бахмутский Н. Г., Порханов В. А., Бодня В. Н., Василенко И. Н., Ширяев Р. П. 227

Анализ пункционного пневмоторакса при имплантации инфузионных венозных порт систем, собственный опыт
Гнатюк Я. А., Братникова Г. И., Сощенко Д. Г., Воронин М. И., Печерица Е. Д. 228

Поддерживающая терапия периоперационного периода в абдоминальной онкологии
Дрогомирецкая Е. И., Топузов Э. Э., Балашов В. К., Ерохина Е. А., Круглов А. Н., Бобраков М. А., Терентьева О. Н., Свиридов И. Е., Сухарева Ю. В., Зайцева А. М., Джанбулатов С. Н., Панасенко Е. В. 229

CONTENTS

Application of the method of endosonography in diagnostics of metastatic lesion damage
Zuikov K. S., Vazhenin A. V., Kulaev K. I., Yusupov I. M. 230

The use of endoscopic resections as a radical treatment for early gastric cancer
Zuikov K. S., Vazhenin A. V., Kulaev K. I., Yusupov I. M. 231

Experience in the introduction of thoracoscopic lobectomy for lung cancer
Korotin D. P., Fedun A. M., Dukova O. V., Marusov P. A., Bogush-Vishnevskaya E. N. 232

Long-term experience in the use of endoscopic ultrasound of peripheral neoplasms of the lung (EBUS)
Kulayev K. I., Vazhenin A. V., Zuikov K. S., Yusupov I. M., Popova I. A., Pushkarev E. A. 233

Application of PET CT and endoscopic ultrasound research
in diagnosis tumor process of organs of the thorax
Lukin A. A., Timofeev S. N., Afanasyeva N. G., Kulaev K. I. 234

Combined treatment of metastatic gastric cancer
Markovich V. A., Tuzikov S. A. 235

Thrombocytosis as a real factor of unfavorable prognosis in gastric cancer patients.
Poluektova M. V., Skoropad V. Y., Glebova S. E., Trandina D. A., Bykova E. A. 236

Use of HIPEC in treatment
of abdominal cancers
Privalov A. V., Vazhenin A. V., Kuvaev S. V., Antonov A. A., Semikopov K. V., Pashevich S. A., Ustinov A. N., Korostelev A. M. 238

Immunocytochemical study of the material obtained by ultrasound examination of the lung
using fine needle aspiration biopsy (EBUS-FNA)
Pushkarev E. A., Vazhenin A. V., Kulayev K. I., Zuikov K. S., Yusupov I. M., Popova I. A. 239

Long-term results of combined treatment of locally advanced non-small cell lung cancer
with personalized chemotherapy
Rodionov E. O., Miller S. V., Efteev L. A., Tuzikov S. A., Tsyganov M. M., Deryusheva I. V., Litvyakov N. V. 240

Results of treatment of conventional and conformal radiation therapy of non-small cell lung cancer
Ryaboshlyk N. V., Moshurov I. P., Znatkova N. A., Starostina T.Ju., Curikova A. V. 241

Markers of tumor stem cells with not metastatic gastric cancer
Sagakyants A. B., Franciyants E. M., Gevokyan Yu. A., Soldatkina N. V., Bondarenko E. S., Samoilenko N. S.,
Zlatnik E.Yu., Uljanova E. P., Shulgina O. G. 242

Differential diagnosis of cardiac lymphoma and inflammatory pseudotumor
Smolenskij A. Z., Aniskevich O. R., Judina O. A. 243

Organ-preserving surgical interventions for bronchopulmonary cancer
Stupachenko O. N., Grintsov A. G., Stupachenko D. O., Shestopalova A. D. 244

Comprehensive treatment of locally spreaded non-cell lung cancer with effects of endoscopic reconnaissation.
Clinical case
Yusupov I. M., Vazhenin A. V., Kulayev K. I., Zuikov K. S., Pushkarev E. A., Popova I. A. 245

PHOTODYNAMICS

Photodynamic therapy as a possible method of treatment in elderly patients with cancer of the stomach and rectum
Gyulov H.Ya., Sultanbutova S. A., Mantsyrev E. O., Antonov A. A., Ustinov A. N., Korostelev A. M. 246

Fluorescent diagnostics and photodynamic therapy of malignant skin melanoma
Kozlov S. V., Moryatov A. A., Kaganov O. I., Orlov A. E., Kassirov D. A. 247

СОДЕРЖАНИЕ

Применение метода эндосонографии в диагностике метастатического поражения легких
Зуйков К. С., Важенин А. В., Кулаев К. И., Юсупов И. М. 230

Применение эндоскопических резекций как радикального метода лечения раннего рака желудка
Зуйков К. С., Важенин А. В., Кулаев К. И., Юсупов И. М. 231

Опыт внедрения торакоскопических лобэктомий при раке легкого
Коротин Д. П., Федунь А. М., Дюкова О. В., Марусов П. А., Богуш-Вишневская Е. Н. 232

Многолетний опыт применение эндоскопического ультразвука периферических новообразований легких (EBUS)
Кулаев К. И., Важенин А. В., Зуйков К. С., Юсупов И. М., Попова И. А., Пушкарёв Е. А. 233

Применение совмещенного ПЭТ КТ и эндоскопического ультразвукового исследования в диагностике опухолевого процесса органов грудной клетки
Лукин А. А., Тимофеев С. Н., Афанасьева Н. Г., Кулаев К. И. 234

Комбинированное лечение рака желудка с канцероматозом брюшины
Маркович В. А., Тузиков С. А. 235

Тромбоцитозы как реальный фактор неблагоприятного прогноза у больных раком желудка
Полуэктова М. В., Скоропад В. Ю., Глебова С. Е., Трандина Д. А., Быкова Е. А. 236

Опыт применения интраабдоминальной интраоперационной перитонеальной химиоперфузии в лечении злокачественных новообраований абдоминальной локализации
Привалов А. В., Важенин А. В., Куваев С. В., Антонов А. А., Семикопов К. В., Пашевич С. А., Устинов А. Н., Коростелев А. М. 238

Иммуноцитохимическое исследование материала, полученного при ультразвуковом исследовании легкого с применением тонкоигольной аспирационной биопсии (EBUS-FNA)
Пушкарев Е. А., Важенин А. В., Кулаев К. И., Зуйков К. С., Юсупов И. М., Попова И. А. 239

Отдаленные результаты комбинированного лечения местнораспространенного немелкоклеточного рака легкого с персонализированной химиотерапией
Родионов Е. О., Миллер С. В., Ефтеев Л. А., Тузиков С. А., Цыганов М. М., Дерюшева И. В., Литвяков Н. В. 240

Результаты лечения конвенциональной и конформной лучевой терапии немелкоклеточного рака легких
Рябошлык Н. В., Мошуров И. П., Знаткова Н. А., Старостина Т. Ю., Цурикова А. В. 241

Маркеры опухолевых стволовых клеток при не метастатическом раке желудка
Сагакянц А. Б., Франциянц Е. М., Геворкян Ю. А., Солдаткина Н. В., Бондаренко Е. С., Самойленко Н. С., Златник Е. Ю., Ульянова Е. П., Шульгина О. Г. 242

Дифференциальная диагностика лимфомы и воспалительной псевдоопухоли сердца
Смоленский А. З., Анискевич О. Р., Юдина О. А. 243

Органощадящие оперативные вмешательства при бронхолегочном раке
Ступаченко О. Н., Гринцов А. Г., Ступаченко Д. О., Шестопалова А. Д. 244

Комплексное лечение местнораспространенного немелкоклеточного рака легкого с применением методов эндоскопической реканализации. Клинический случай
Юсупов И. М., Важенин А. В., Кулаев К. И., Зуйков К. С., Пушкарев Е. А., Попова И. А. 245

ФОТОДИНАМИКА

Фотодинамическая терапия как возможный метод лечения у пожилых пациентов с раком желудка и прямой кишки
Гюлов Х. Я., Султанбутова С. А., Манцырев Е. О., Антонов А. А., Устинов А. Н., Коростелев А. М. 246

Флуоресцентная диагностика и фотодинамическая терапия злокачественной меланомы кожи
Козлов С. В., Морятов А. А., Каганов О. И., Орлов А. Е., Кассиров Д. А. 247

CONTENTS

Long-term results of neoadjuvant photodynamic therapy and surgical treatment of patients with skin melanoma
Mjasnjankin M.Yu., Gel'fond M. L., Baldueva I. A., Anisimov V. V., Ivancov A. O. 248

Photodynamic therapy in combined treatment for non-muscle-invasive bladder cancer
Peretrukhin A. A., Karnaukh P. A., Gulov H. Y., Vazhenin A. V., Yaizev S. V. 249

Photodynamic therapy as a method of local control in patients with Kaposi's sarcoma
Shanazarov N. A., Ahetov A. A., Seidalin N. K., Tashpulatov T. B. 250

Experience of palliative photodynamic therapy in early gastric cancer
Yusupov I. M., Vazhenin A. V., Kulayev K. I., Zuikov K. S., Pushkarev E. A., Popova I. A. 251

EXPERIMENTAL ONCOLOGY

Delivery systems for transfer of genetic material to cells
Bezborodova O. A., Nemtsova E. R., Yakubovskaya R. I., Pankratov A.A., Alekseenko I. V., Monastyrskaya G. S., Tutykhina I. L., Shmarov M. M., Naroditskiy B. S., Rozenkrants A. A., Sobolev A. S., Sverdlov E. D., Kaprin A. D. 252

Death receptors as potential targets for therapy of neoplastic diseases
Gasparian M. E., Artykov A. A., Yagolovich A. V., Dolgikh D. A. 253

Singlet oxygen generation in Radachlorin solution at different irradiation modes
Zhikhoreva A. A., Abbasov V. R., Belik V. P., Semenova I. V., Gelfond M. L., Vasyutinskii O. S. 254

Heterogeneity of cancer cells on sensitivity to radiation exposure from the viewpoint of cancer stem cell concept
Zamulaeva I. A., Matchuk O. N., Selivanova E. I., Churyukina K. A., Makarenko S. A., Ulyanenko S. E., Krikunova L. I., Andreev V. G. 255

Theranostics based on bacteriochlorin and naphthalimide: photophysical and biological properties
Zakharko M. A., Panchenko P. A., Fedorova O. A., Pritmov D. A., Grin M. A., Mironov A. F., Morozova T. B., Yakubovskaya R. I. 256

New radiopharmaceutical based on the complex of azacrown compound with 213Bi
Zubenko A. D., Egorova B. V., Fedorova O. A., Kalmykov S. N. 257

Enhancement of radiosensitizing effects of hyperthermia by means of blocking the heat stress response in target tumor cells
Kabakov A. E., Khokhlova A. V., Mosina V. A., Yakimova A. O. 258

Development of composite osteoconductive functionalized materials for personalized therapy of bone tissue diseases in cancer patients
Karalkin P. A., Sviridova I. K., Komlev V. S., Kirsanova V. A., Akhmedova S. A., Sergeeva N. S. 259

Pathogenetic significance of genetic and acquired thrombophilia in thrombotic complications in cancer patients
Makatsaria A. D., Vorobev A. V., Bitsadze V. O. 260

Frequency and variants of BRCA 1–2, CHEK2 gene mutations in women of Chelyabinsk region
Migranova N. V., Tereshin O. S., Semenova A. B., Kochetkova S. A., Zverev Y. O. 261

How does the dosage form change the effectiveness, pharmacokinetics and safety of photosensitizers?
Morozova N. B., Yakubovskaya R. I., Plotnikova E. A., Pankratov A. A., Ostroverkhov P. V., Suvorov N. V., Grin M. A., Mironov A. F., Kaprin A. D. 262

Nanostructural forms of photosensitizers
Pankratov A. A., Yakubovskaya R. I., Luk'yanets E. A., Kogan B.Ya., Butenin A. V., Kaprin A. D. 263

Radioisotope complex RIC-80. New method development for medical radionuclide production
Panteleev V. N., Barzakh A. E., Batist L.Kh., Fedorov D. V., Ivanov V. S., Krotov S. A., Molkanov P. L., Orlov S.Yu., Seliverstov M. D., Volkov Yu. M. 264

СОДЕРЖАНИЕ

Отдаленные результаты неоадъювантной фотодинамической терапии и хирургического лечения больных меланомой кожи
Мяснянкин М. Ю., Гельфонд М. Л., Балдуева И. А., Анисимов В. В., Иванцов А. О. 248

Метод фотодинамической терапии в лечении немышечно-инвазивного рака мочевого пузыря
Перетрухин А. А., Карнаух П. А., Гюлов Х. Я., Важенин А. В., Яйцев С. В. 249

Фотодинамическая терапия как метод локального контроля у больных саркомой Капоши
Шаназаров Н. А., Ахетов А. А., Сейдалин Н. К., Ташпулатов Т. Б. 250

Опыт паллиативной фотодинамической терапии при раннем раке желудка
Юсупов И. М., Важенин А. В., Кулаев К. И., Зуйков К. С., Пушкарев Е. А., Попова И. А. 251

ЭКСПЕРИМЕНТАЛЬНАЯ ОНКОЛОГИЯ

Системы доставки генетического материала в клетки
Безбородова О. А., Немцова Е. Р., Якубовская Р. И., Панкратов А. А., Алексеенко И. В., Монастырская Г. С., Шмаров М. М., Тутыхина И. Л., Народицкий Б. С., Розенкранц А. А., Соболев А. С., Свердлов Е. Д., Каприн А. А. 252

Рецепторы смерти как потенциальные мишени для терапии опухолевых заболеваний
Гаспарян М. Э., Артыков А. А., Яголович А. В., Долгих Д. А. 253

Генерация синглетного кислорода в растворе Радахлорина при разных режимах облучения
Жихорева А. А., Аббасов В. Р., Белик В. П., Семенова И. В., Гельфонд М. Л., Васютинский О. С. 254

Гетерогенность опухолевых клеток по чувствительности к радиационному воздействию с позиции концепции опухолевых стволовых клеток
Замулаева И. А., Матчук О. Н., Селиванова Е. И., Чурюкина К. А., Макаренко С. А., Ульяненко С. Е., Крикунова Л. И., Андреев В. Г. ... 255

Тераностики на основе бактериохлорина и нафталимида: фотофизические и биологические свойства
Захарко М. А., Панченко П. А., Федорова О. А., Притьмов Д. А., Грин М. А., Миронов А. Ф., Морозова Н. Б., Якубовская Р. И. 256

Новый радиофармпрепарат на основе комплекса азакраун-соединения с 213Bi
Зубенко А. Д., Егорова Б. В., Федорова О. А., Калмыков С. Н. 257

Усиление радиосенсибилизирующих эффектов гипертермии с помощью блокирования теплового стресс-ответа в опухолевых клетках-мишенях
Кабаков А. Е., Хохлова А. В., Мосина В. А., Якимова А. О. 258

Разработка композиционных остеозамещающих функционализированных материалов для персонализированной терапии заболеваний костной ткани у онкологических больных
Каралкин П. А., Свиридова И. К., Комлев В. С., Кирсанова В. А., Ахмедова С. А., Сергеева Н. С. 259

Патогенетическое значение генетической и приобретенной тромбофилии в развитии тромботических осложнений у онкологических пациентов
Макацария А. Д., Воробьев А. В., Бицадзе В. О. 260

Частота и варианты мутаций генов BRCA 1–2, CHEK2 у женщин Челябинской области
Мигранова Н. В., Терёшин О. С., Семёнова А. Б., Кочеткова С. А., Зверев Я. О. 261

Как лекарственная форма меняет эффективность, фармакокинетику и безопасность фотосенсибилизаторов?
Морозова Н. Б., Якубовская Р. И., Плотникова Е. А., Панкратов А. А., Островерхов П. В., Суворов Н. В., Грин М. А., Миронов А. Ф., Каприн А. Д. 262

Наноструктурные формы фотосенсибилизаторов
Панкратов А. А., Якубовская Р. И., Лукьянец Е. А., Коган Б. Я., Бутенин А. В., Каприн А. Д. 263

Радиоизотопный комплекс РИЦ-80. Разработка новых методов получения радионуклидов для медицины
Пантелеев В. Н., Барзах А. Е., Волков Ю. М., Иванов В. С., Кротов С. А., Молканов П. Л., Орлов С. Ю., Селиверстов М. Д., Федоров Д. В. 264

CONTENTS

Prognostic significance of the individual response of upper respiratory tract cancer stem cells to γ-irradiation at dose of 10 gy on the background of chemotherapy
Selivanova E. I., Andreev V. G., Zamulaeva I. A. 265

Modular nanotransporters of Auger electron emitters for therapeutic purposes
Sobolev A. S., Rosenkranz A. A., Slastnikova T. A., Karmakova T. A., Vorontsova M. S., Morozova N. B., Petriev V. M., Lupanova T. N., Khramtsov Y. V., Ulasov A. V., Yakubovskaya R. I. 266

Relationship of the effective cytostatic therapy with the immune system state in cancer patients
Stakheyeva M. N., Cherdyntseva N. V. 267

Study of biodistribution of methionine, leucine and arginine labeled with gallium-68 in rats with experimental cholangioma RS-1
Tishchenko V. K., Petriev V. M., Mikhailovskaya A. A., Stepchenkova E. D., Smoryzanova O. A. 268

Development of innovative radiopharmaceuticals for cancer diagnosis and treatment: the experience of the Tomsk National Research Medical Center
Chernov V. I., Sinilkin I. G., Zelchan R. V., Medvedeva A. A., Bragina O. D., Dudnikova E. A., Choynzonov E. L., Skuridin V. S. 269

The search of genetic markers of radiosensitivity, which predict radiation toxicity for cancer patients receiving radiotherapy
Shevchenko T. A. 271

ENDOVASCULAR SURGERY

Endovascular interventions in the treatment of malignant neoplasms: the experience of the Nizhny Novgorod Oncology Center
Deryabin R. A. 272

Prospects of using endovascular surgery in the treatment of tumors of the head and neck.
Engibariyan M. A., Gvaramiya A. K. 273

Selective intra-arterial chemoinfusion in chemoradiation treatment of locally advanced oropharyngeal cancer
Olshansky M. S. Moshurov I. P., Znatkova N. A., Stikina S. A., TsurikovaA. V. 274

Analysis of the use of oily chemoembolization of the hepatic arteries in the treatment of metastatic liver cancer, own experience
Pecheritsa E. D., Gnatyuk Y. A., Bratnikova G. I., Soschenko D. G., Voronin M. I. 275

СОДЕРЖАНИЕ

Прогностическое значение индивидуальной реакции стволовых клеток рака верхних дыхательных путей на γ-облучение в дозе 10 гр на фоне химиотерапии
Селиванова Е. И., Андреев В. Г., Замулаева И. А. 265

Модульные нанотранспортеры эмиттеров электронов Оже для терапевтических целей
Соболев А. С., Розенкранц А. А., Сластникова Т. А., Кармакова Т. А., Воронцова М. С., Морозова Н. Б., Петриев В. М., Лупанова Т. Н., Храмцов Ю. В., Уласов А. В., Якубовская Р. И. 266

Взаимосвязь эффективной цитостатической терапии с состоянием иммунной системы у больных злокачественными новообразованиями
Стахеева М. Н., Чердынцева Н. В. 267

Исследование биораспределения метионина, лейцина и аргинина, меченных галлием-68, в организме крыс с экспериментальной холангиомой РС-1
Тищенко В. К., Петриев В. М., Михайловская А. А., Степченкова Е. Д., Сморызанова О. А. 268

Разработка инновационных радиофармпрепаратов для диагностики и лечения злокачественных новообразований: опыт Томского национального исследовательского медицинского центра
Чернов В. И., Синилкин И. Г., Зельчан Р. В., Медведева А. А., Брагина О. Д., Дудникова Е. А., Чойнзонов Е. Л., Скуридин В. С. 269

Поиск молекулярно-генетических маркеров радиочувствительности, позволяющих прогнозировать лучевые повреждения у онкологических пациентов на лучевую терапию
Шевченко Т. А. 271

ЭНДОВАСКУЛЯРНАЯ ХИРУРГИЯ

Рентгеноэндоваскулярные вмешательства в лечении злокачественных новообразований: опыт Нижегородского онкодиспансера
Дерябин Р. А. 272

Перспективы использования эндоваскулярной хирургии в лечении опухолей органов головы и шеи
Енгибарян М. А., Гварамия А. К. 273

Селективная внутриартериальная химиоинфузия в химиолучевом лечении местнораспространенного орофарингеального рака
Ольшанский М. С., Мошуров И. П., Знаткова Н. А., Стикина С. А., Цурикова А. В. 274

Анализ применения маслянной химиоэмболизации печеночных артерий в лечении метастатического рака печени, собственный опыт
Печерица Е. Д., Гнатюк Я. А., Братникова Г. И., Сощенко Д. Г., Воронин М.И. 275

Ретроареолярные кисты молочной железы у девочек-подростков: диагностика и лечение у маммолога

Ключевые слова:
молочная железа, ретроареолярная киста, девочки-подростки

Keywords:
breast, retroareolar cysts, girl adolescents

Антоненко Ф.Ф.[1], **Меских Е.В.**[1], **Апоносевич В.И.**[2], **Лудикова М.Ю.**[1], **Слобина Е.Л.**[1]

[1] ФГБУ «Российский научный центр рентгенорадиологии» Министерства здравоохранения Российской Федерации
117997, Российская Федерация, г. Москва, ул. Профсоюзная, д. 86
[2] ФГБОУ ВО «Тихоокеанский государственный медицинский университет» Министерства здравоохранения Российской Федерации
690002, Российская Федерация, г. Владивосток, проспект Острякова, д. 2
E-mail: antonenkoff@yandex.ru

Retroareolar breast cysts in girl adolescents: diagnostics and treatment by mammologs

Antonenko F.F.[1], **Meskikh E.V.**[1], **Aponosevitch V.I.**[2], **Ludikova M.Yu.**[1], **Slobina E.L.**[1]

[1] Russian Scientific Center of Roentgenoradiology Ministry of Health of Russia
86 Profsoyuznaya str., Moscow, 117997, Russian Federation
[2] Pacific State Medical University Ministry of Health of Russia
2 Ostryakova ave., Vladivostok, 690002, Russian Federation
E-mail: antonenkoff@yandex.ru

Цель. Обратить внимание онкологов-маммологов на особенности диагностики и лечения ретроареолярных кист (РК) у девочек-подростков.

Пациенты и методы. Мы наблюдали 68 пациенток с РК в возрасте от 12 до 18 лет из которых у 49 (72%) заболевание сопровождалось нелактационным маститом и у 19 (28%) протекало без осложнений. Обращения были обусловлено болью, выделениями из соска и наличием уплотнения в грудной железе, что заставляло пациенток обращаться к маммологам и онкологам. Диагностика включала в себя осмотр, пальпацию, УЗИ, пневмоцистографию, пункцию тонкими иглами с последующим цитологическим исследованием пунктата и отделяемого из ареолярной железы. Контрольный осмотр пациенток проводился через 6 и 12 месяцев.

Результаты. Несмотря на то, что ретроареолярные кисты (РК) известны давно, в отдельную нозологическую единицу, как заболевание, они выделены лишь в 1993 г. В отечественной литературе работ по РК мы не встретили. Характерно развитие РК для девочек подростков от 12 до 18 лет в ювенильный период физиологического развития. Пациентки обращались с жалобами на боль и/или уплотнения в молочной железе с предположением о наличии опухоли. При осмотре пальпировалось образование в суб- или ретроареолярной области. Присоединение инфекции с развитием нелактационного мастита характеризовалось появлением боли, покраснения, отечности, локальным повышением температуры, болезненностью при пальпации. Диаметр кист колебался от 1 до 2 см. У всех пациенток с воспалением при надавливании имелось отделяемое из ареолы. Визуально в суб- или ретроареолярной области у 58% больных определялось синюшное пятно до 1–2 см в диаметре. При УЗИ выявлялось округлое, овальное или вытянутое образование диаметром от 0,2 до 2 см. Стенки кист были тонкими и ровными, в их полости имелось жидкостное эхогенное содержимое. Всем пациенткам проводилась пункция кисты с цитологическим исследованием содержимого, а также отделяемого из ареолы. Последним этапом диагностики и одновременно лечения РК при отсутствии воспаления было проведение пневмоцистографии, при которой обнаруживалось округлое или вытянутое, заполненное газом образование с гладкими стенками без папиллярных разрастаний на внутренней поверхности. Лечение РК с нагноением проводилось по общепринятым хирургическим правилам со вскрытием, дренированием и антибактериальной терапией. Лечение кист с воспалением на стадии серозного мастита проводилось с помощью лимфотропного введения антибиотиков (амоксиклав) под кожу ареолы 1 раз в сутки в течение 5 дней. Также использовались аппликации с димексидом. Положительный эффект отмечен во всех случаях. Контрольный осмотр проводился всем пациенткам через 6 месяцев и 1 год, при этом никаких образований либо уплотнений в ткани молочной железы не обнаружено.

Заключение. Таким образом, РК является заболеванием преимущественно детского возраста (до 18 лет), дебют заболевания чаще встречается в 12–17 лет (68,6%). Пациентки, как правило, обращаются к маммологам с жалобами на наличие уплотнения в молочной железе. При дифференциальной диагностике суб- или ретроальвеолярных образований мы считаем целесообразным проведение УЗИ и пункцию кисты с цитологическим исследованием и последующей пневмоцистографией, без забора морфологического материала. Предлагаем активное ведение девочек-подростков с РК, что является профилактикой нелактационного мастита и служит дополнительным клиническим тестом окончательного исключения онкологических процессов в молочной железе.

Комбинированное лечение злокачественных опухолей плевры у детей

Ключевые слова:
детская онкология, онкопедиатрия, злокачественные опухоли плевры, лечение

Расулов С.Р.[1], **Умарова М.Н.**[2], **Нозимов Р.Д.**[2], **Рахматов М.Н.**[2], **Мадаминова З.А.**[2]

[1] ГОУ «Институт последипломного образования в сфере здравоохранения Республики Таджикистан» Таджикистан, г. Душанбе, пр. И.Сомони, д. 59
[2] ГУ «Республиканский онкологический научный центр» МЗ и СЗНРТ Таджикистан Душанбе Таджикистан, г. Душанбе, пр. И.Сомони, д 59а
E-mail: same_rasulov@mail.ru

Combined treatment of pleura cancer in kids

Keywords:
pediatric oncology, oncopedagogy, malignant pleural tumors, treatment

Rasulov S.R.[1], **Umarova M.N.**[2], **Nozimov R.D.**[2], **Rakhmatov M.N.**[2], **Madaminova Z.A.**[2]

[1] Institute of Postgraduate Education in Healthcare Sphere of the Republic of Tajikistan
59 I. Somoni str., Dushanbe Tagikistan
[2] State Cancer Scientific Center Ministry of Healthcare and Social Protection of Population of the Republic of Tagikistan Dushanbe, 59 I. Somoni str., Dushanbe Tagikistan
E-mail: same_rasulov@mail.ru

Первичные злокачественные опухоли плевры у детей представляют значительную редкость и описаны в литературе в виде отдельных наблюдений. Большинство авторов, учитывая происхождение этих опухолей из мезотелия плевры, объединяют их в одну группу как мезотелиома плевры. Это объясняется тем, что в современной гистологической классификации (WHO, 2004-Lyon) дифференцируют диффузную злокачественную мезотелиому и ее виды — эпителиоидную, саркоматоидную и десмопластическую, бифазную (сочетание признаков эпителиоидной и саркоматоидной) и локализованную (узловую). По данным литературы саркоматоидная мезотелиома составляет примерно 7–20% всех злокачественных мезотелиом. Характеризуется веретенообразными клетками с удлиненными ядрами и мелкими ядрышками, похожими на саркомы мягких тканей. Бабашев Б. С. (1971) считает, что клинико-рентгенологические проявления и результаты гистологического исследования удаленных опухолей позволяют выделить среди первичных злокачественных опухолей плевры самостоятельную подгруппу — первичные саркомы. В этом отношение мы солидарны с автором. В доступной литературе, за последние 10 лет, мы не обнаружили сообщений о первичной саркоме плевры у детей. Имеющиеся ранние сообщения по поводу саркомы плевры у детей разноречивые. Считается, что морфологически дифференциальная диагностика мезотелиомы от сарком сложна. В сложных случаях необходимо иммуногистохимическое исследование. Мезотелиальные клетки могут быть дифференцированы от фибробластических и эпителиальных, только при электронной микроскопии и иммунофенотипировании. Наши данные основаны только на морфологическом исследовании удаленного препарата. Отсутствие технических возможностей иммуногистохимического исследования в клинике сдерживает нас от смелых дискуссий с зарубежными авторами. При диффузных формах сарком плевры хирургическое вмешательство бесперспективно, а при наличии узловых форм хирургическое лечение заключается в максимально радикальном удалении опухоли до или после курсов химиотерапии.

Цель исследования. Оценить возможности комбинированного лечения злокачественных опухолей плевры у детей.

Материал и методы. Под нашим наблюдением последние три года находились 7 детей с саркомой плевры. Мальчиков 4, девочек 3, что составило соответственно 57,1 и 42,9%. Все дети находились в возрасте до 9 лет. Одностороннее поражение плевры наблюдалось у 6 больных, двустороннее поражение отмечено у 1 девочки. Двум больным, с учетом сдавления органов средостения и тяжести состояния, на первом этапе произведено оперативное лечение, 5 больным вначале проведено 4 курсов неоадъювантной полихимиотерапии, а затем оперативное лечение с последующими 6 курсами адъювантной полихимиотерапии. Гистологическая структура опухоли представляла фибросаркому в 57,1% случаев, гемангиоперецитому у 28,6% и ангиосаркому у 14,3% детей.

Результаты. Один ребенок, 5 лет, был доставлен в клинику с наличием интубационной трубки в трахее в течение двух суток и явлениями гипоксии. Ребенок находился в клинике инфекционной болезни с подозрением на дифтерию. На КТ грудной клетки опухоль занимает всю правую половину грудной полости, сдавливает трахею и средостения. В просвете трахеи видна интубационная трубка. В экстренном порядке, с целью декомпрессии трахеи, произведено субтотальное удаление опухоли. На участке прорастания опухоли к верхней полой вены остаток опухоли составляет около 5,0 × 4,0 см. Гистологическое исследование материала от 03.02.2017 г., № 192: Крупноклеточная саркома. послеоперационном периоде ребенок получил 6 курсов адъювантной полихимиотерапии, лучевое лечение в зоне остатка опухоли и еще 2 курса консолидирующей химиотерапии. В течение 2 лет наблюдается, признаков рецидива нет. У 5 детей оперативное вмешательство заключалось в удалении всех узлов из париетальной и висцеральной плевры. После комбинированного лечения 6 месяцев прожили 3 больных, 3 детей наблюдаются в течение двух лет и 1 девочка наблюдается в течение трех лет.

Заключение. Таким образом, злокачественные опухоли плевры у детей, представляющие в основном саркому плевры, являются редкой патологией, чаще всего встречаются в виде множества узловых образований, иногда больших размеров. Двустороннее поражение встречается реже. Возможным методом лечения саркомы плевры может быть радикальное оперативное вмешательство в комбинации с химиотерапией.

Определение плазмина и плазминогена для оценки эффективности лечения нейробластомы у детей

Ключевые слова:
нейробластома, плазмин, плазминоген, дети

Keywords:
neuroblastoma, plasmin, plasminogen, children

Франциянц Е.М., Ильченко М.Г., Максимова Н.А.

ФГБУ «Ростовский научно-исследовательский онкологический институт» Министерства здравоохранения Российской Федерации
344037, Российская Федерация, г. Ростов-на-Дону, 14-я линия, д. 63
E-mail: maximovanataly@mail.ru

Determination of plasmin and plasminogen levels for the assessment of the efficacy of neuroblastoma treatment in children

Frantsiyants E.M., Ilchenko M.G., Maksimova N.A.

Rostov Research Institute of Oncology (RRIO)
14th line, 63 Rostov-on-Don, 344037, Russian Federation
E-mail: maximovanataly@mail.ru

Нейробластома — одна из наиболее часто встречающихся и в то же время специфичная для детского возраста опухоль. На ее долю приходится до 15% всех летальных исходов, обусловленных онкологическими заболеваниями в возрасте до 15 лет. Несмотря на то, что нейробластома интенсивно изучается клиницистами и экспериментаторами уже более 100 лет, лечение этого заболевания остается важной проблемой детской онкологии. Выбор стратегии лечения производится в соответствии со стадией болезни, степенью зрелости опухоли, а также в зависимости от реакции опухоли на лечение. Известно, что опухолевые клетки высвобождают активаторы плазминогена (ПГ) и их рецепторы, стимулируя тем самым активацию ПГ в межклеточном матриксе. Образующийся из ПГ плазмин (П) вызывает деградацию белков в межклеточном матриксе, расщепляет основные компоненты базальной мембраны, активируя некоторые изоформы VEGF и основной фактор роста фибробластов. При этом создаются условия для миграции эндотелиальных клеток, участвующих в формирования новых сосудов, которые необходимы для роста опухоли. Таким образом, система активации ПГ тесно сопряжена с процессами неоангиогенеза и прогрессии опухоли.

Цель. Упрощение контроля эффективности лечения детей с нейробластомами.

Пациенты и методы. Мы исследовали активность ПГ и П в периферической крови 14 больных с забрюшинной нейробластомой в динамике проведения химиотерапии (ХТ). Возрастной состав больных, включенных в исследование, колебался от 1,5 месяцев до 14 лет. Средний возраст — 3 года. По стадиям заболевания дети были распределены следующим образом, II стадия заболевания была диагностирована у 1 (7,1%) пациента, III стадия заболевания у 5 (35,7%), IV у 8 (57,2%) пациентов. Перед каждым курсом ХТ и после него производили забор крови из периферической вены, в которой определяли активность ПГ и П методом иммуноферментного анализа, также мы вычисляли коэффициент соотношения ПГ/П, в связи с тем, что наиболее адекватные сведения о функционировании каскадов ферментов, участвующих в основных морфо-функциональных процессах организма, дают не абсолютные величины их активности, а их соотношение. Контрольную группу составили условно здоровые дети доноры, соответствующие по возрасту и полу, у которых показатели активности ПГ составили 4,6 ± 0,5, П 0,38 ± 0,2 КЕ, соотношение ПГ/П 12,1 ± 0,8.

Результаты. У детей с забрюшинной нейробластомой (n = 14) до начала химиотерапии активность ПГ составляла 1,5 ± 1,2 КЕ, П 4,0 ± 0,5 КЕ, ПГ/П 0,4 ± 0,1. На фоне химиотерапии у больных с клиническим эффектом (n = 9) показатели активности составили — ПГ 3,5 ± 0,6 КЕ, П 0,2 ± 0,02 КЕ, ПГ/П 17,4 ± 0,2. У больных без клинического эффекта — ПГ 1,3 ± 0,2 КЕ, П 2,7 ± 0,1 КЕ, ПГ/П 0,5 ± 0,09. Как видно из представленных результатов, показатель коэффициента ПГ/П при эффективном лечении увеличивался относительно фоновых величин, тогда как при отсутствии клинического эффекта он либо не изменялся, либо снижался по сравнению с исходными данными, что подтверждено состоянием больных.

Заключение. Использование при лечении детей показателей активности систем, участвующих в процессе неоангиогенеза и прогрессии опухоли, дает возможность индивидуально оценить чувствительность или резистентность злокачественной опухоли больных к конкретным схемам химиотерапии.

Результаты выявления злокачественных новообразований при диспансеризации определенных групп взрослого населения в 2015–2016 годах

Ключевые слова:
профилактика,
ранняя диагностика,
диспансеризация,
злокачественные
новообразования,
активная выявляемость

Keywords:
prevention, early diagnosis,
prophylactic medical
examination, malignancies,
active detectability

Александрова Л.М.[1], **Калинина А.М.**[2]

[1] Московский научно-исследовательский онкологический институт им. П.А.Герцена – филиал ФГБУ «Национальный медицинский исследовательский центр радиологии» Министерства здравоохранения Российской Федерации
125284, Российская Федерация, г. Москва, 2-й Боткинский проезд, д. 3
[2] ФГБУ «Национальный медицинский исследовательский центр профилактической медицины» Министерства здравоохранения Российской Федерации
101990, Российская Федерация, г. Москва, Петроверигский пер., д. 10
E-mail: mnioi.alex@mail.ru

Detection of malignant tumors during medical prophylactic examination of certain adult population groups in 2015–2016

Aleksandrova L.M.[1], **Kalinina A.M.**[2]

[1] P. Hertsen Moscow Oncology Research Institute – Branch of the National Medical Radiology Research Centre of the Ministry of Health of the Russian Federation,
3, 2nd Botkinskiy proezd, Moscow, 125284, Russian Federation
[2] National Medical Research Center for Preventive Medicine of the Ministry of Healthcare of the Russian Federation, 10 Petroverigsky per., Moscow, 101990, Russian Federation
E-mail: mnioi.alex@mail.ru

Ранняя диагностика злокачественных новообразований (ЗНО) играет важную роль для улучшения результатов лечения онкологических больных, снижения стоимости терапии и сокращения онкологической смертности. Диспансеризация определенных групп взрослого населения, стартовавшая в РФ в 2013 г., нацелена на активное выявление среди декретируемых групп населения сердечно-сосудистых и онкологических заболеваний, сахарного диабета, хронических заболеваний легких.

Цель исследования. Изучить результативность онкологического компонента диспансеризации при анализе частоты впервые выявленных случаев ЗНО, установленных в ходе диспансеризации 2015–2016 гг.

Пациенты и методы. Приказом Минздрава России от 06.03.2015 № 87 н с 01.04.2015 г. введены усовершенствованные статистические формы отчета с раздельной регистрацией в статистической форме 131 всех зарегистрированных случаев заболеваний, включая ранее известные (табл. 5000) и впервые выявленные при диспансеризации (табл. 5001). Также внесены изменения в порядок диспансеризации (приказ Минздрава России от 03.02.2015 № 36 ан), касающиеся ограничения возраста обследуемых при проведении исследования кала на скрытую кровь (48–75 лет), осмотра акушерки с забором мазка с шейки матки (21–69 лет), маммографии (39–72 года). Расширена топография УЗИ: одновременно с сонографией органов брюшной полости проводится исследование органов малого таза (для женщин УЗИ поджелудочной железы, почек, матки и яичников; для мужчин УЗИ поджелудочной железы, почек и предстательной железы). ПСА-тест выполняется на II этапе по назначению хирурга или уролога мужчинам с подозрением на ЗНО предстательной железы по результатам опроса, осмотра, пальцевого исследования или УЗИ органа. На основе данных официальной статистики (учетно- отчетные формы № 131, № 35 (годовая) за 2015 г., № 7 за 2016 г.) проведена экспертно-аналитическая оценка результатов выявления ЗНО при диспансеризации взрослого населения РФ в 2015–2016 гг. Суммарно в 2015–2016 гг. диспансеризацию прошли 44,5 млн. граждан России в возрасте от 21 года и старше.

Результаты. В 2015 г. в диспансеризации приняли участие 22,5 млн., в 2016 г. — 22,03 млн. человек, из них мужчин 43%, женщин 57%. Доля лиц обоего пола возрастной группы 21–36 лет составила 34%, 39–60 лет — 41%, старше 60 лет — 25%. В 2015 г. выявлено 23 072 новых случая ЗНО, в 2016 г. — 30 407, из них у мужчин — 9402 и 12 425 случая, у женщин — 13 668 и 17 982 случая соответственно. С наибольшей частотой случаи ЗНО, как и следовало ожидать, регистрировалось в старшей возрастной группе населения обоих полов. У мужчин наибольшую долю составил рак предстательной железы (40%), далее ЗНО легкого (19%) и желудка (12%). В структуре выявленных ЗНО у женщин 50% занимал рак молочной железы, затем рак шейки (11%) и тела (10%) матки. Анализ данных, регистрируемых в форме № 131, показал, что вклад диспансеризации в общую выявляемость ЗНО в 2015 г. составил 6,4% от числа впервые зарегистрированных случаев заболевания тех же нозологических форм, в 2016 г. — 6,9%. Наибольший вклад диспансеризации в выявляемость отмечен в отношении ЗНО молочной железы — 10,5%, предстательной железы — 10,2%, колоректальном раке — 9,5%, раке шейки матки — 9,4%, именно тех форм рака, в отношении которых при диспансеризации проводятся целевые скрининги. Вклад диспансеризации в активную выявляемость регистрируемых ЗНО составил в 2015 г. 31,8%, в 2016 г. — 32,4%. Более 50% всех впервые выявленных ЗНО были диагностированы на I–II ст. заболевания. В 2016 г. по сравнению с 2015 г. наблюдалась тенденция к возрастанию доли «ранних» форм заболева-

ния при таких нозологиях как рак пищевода, рак молочной железы и рак почки. Выявляемость I–II ст. ЗНО легкого, поджелудочной железы и предстательной железы не достигала 50%. В 2016 г. по сравнению с предыдущим годом отмечены более низкие показатели выявления I–II ст. при ЗНО желудка, толстой кишки, яичников.

Заключение. Увеличению ранней выявляемости ЗНО при диспансеризации будут способствовать повышение онкологической настороженности населения и медицинских работников; полнота охвата населения профилактическим мероприятием; стандартизация методик лабораторных исследований; организационно-методическая поддержка диспансеризации региональной онкологической службой; ведомственный контроль полноты объема и качества обследования. Органам управления здравоохранением субъектов РФ необходимо обеспечить проведение диспансеризации определенных групп взрослого населения в полном объеме в соответствии с приказом Минздрава России от 03.02.2015 № 36 ан. Основной акцент должен быть сделан на активное привлечение к участию в диспансеризации лиц старшей возрастной группы. Для своевременного выявления ЗНО, прежде всего I–II ст., необходимо проведение на постоянной основе дополнительной подготовки медицинских работников по вопросам профилактической медицины и онкологии, в том числе по вопросам организации и проведения профилактических медицинских осмотров.

Радионуклидные методы исследования в оценке ранней кардиотоксичности противоопухолевой химиотерапии

Ключевые слова:
доксорубицин, кардиотоксичность, радионуклидные методы исследования

Белевич Ю.В.

Научно-исследовательский институт онкологии ФГБНУ «Томский национальный исследовательский медицинский центр» РАН
634009, Российская Федерация, г. Томск, пер. Кооперативный, д. 5а
E-mail: Belevich-Yuliya@mail.com

Keywords:
doksorubicin, cardiotoxicity, radionuclide research methods

Radionuclide methods of research in evaluating early cardiotoxicity antitumor chemotherapy

Belevich Yu.B.

Tomsk National Research Medical Center the Russian Academy of Sciences
5 Kooperativny Street, Tomsk, 634050, Russian Federation
E-mail: Belevich-Yuliya@mail.com

Индуцированная антрациклинами кардиотоксичность является потенциально фатальной и может значимо ухудшать качество жизни пациентов, а также существенно повышать стоимость медицинской помощи. Исходя из этого, понятен интерес ученых к поискам возможностей диагностирования антрациклиновой кардиомиопатии на раннем этапе ее развития для проведения превентивного лечения либо изменения плана противоопухолевого лечения.

Цель исследования. Сравнение диагностической эффективности равновесной радионуклидной вентрикулографии (РРВГ) и синхронизированной с электрокардиограммой (ЭКГ) перфузионной томосцинтиграфии миокарда (ЭКГ-ПСМ) в оценке и прогнозе кардиотоксичности цитостатической химиотерапии у больных злокачественными новообразованиями.

Материалы и методы. Изучены результаты у 40 больных РРВГ и 40 больных ЭКГ-ПСМ миокарда, получавших доксорубицин-содержащую химиотерапию по поводу рака молочной железы или агрессивных лимфом. Исследование проводилось трижды: до начала химиотерапии, непосредственно после введения первой дозы доксорубицина в дозе 50 мг/м^2 и после достижения суммарной дозы доксорубицина 200 мг/м^2.

Результаты. При анализе результатов исследования оказалось, что выявляемое на РРВГ снижение ФВЛЖ на 10% и более в ответ на первое введение доксорубицина позволяет с чувствительностью 43% и специфичностью 85% прогнозировать развитие кумулятивной кардиотоксичности, а при использовании такого метода, как ЭКГ- синхронизированная перфузионная томосцинтиграфия миокарда снижение ФВЛЖ на 10% и более в ответ на первое введение доксорубицина позволяет с чувствительностью 50% и специфичностью 92% прогнозировать развитые кумулятивной кардиотоксичности. Несмотря на различия механизмов развития острой и кумулятивной кардиотоксичности, удалось показать, что выявляемые изменения с использованием радионуклидных методов исследования уже после первого введения доксорубицина могут быть предсказывающим фактором развития хронической кардиотоксичности. Нами установлено, что применение Мельдония приводит к несущественному снижению процентного числа больных с явлениями острой кардиотоксичности — с 40% до 31%.

Первый опыт применения контрастно-усиленного ультразвука в диагностике опухолей брюшной полости и почек

Ключевые слова:
опухоли печени, рак почки, ультразвуковое исследование, контрастное усиление

Keywords:
liver tumors, kidney cancer, ultrasound examination, contrast enhanced

Важенин А.В., Лейхт Т.Н., Ковалёва Э.Г., Косолапова Н.С., Тихая К.А., Утин К.Г.

ГБУЗ «Челябинский областной клинический центр онкологии и ядерной медицины»
454087, Российская Федерация, г. Челябинск, ул. Блюхера, д. 42
E-mail: tanya2473@list.ru

The first application of contrast enhanced ultrasound in the diagnosis of tumors of abdominal cavity and kidneys

Vazhenin A.V., Leikht T.N., Kovaleva E.G., Kosolapova N.S., Tihaya K.A., Utin K.G.

Chelyabinsk Regional Clinical Center of Oncology and Nuclear Medicine»
42 Blucher str., Chelyabinsk 454087, Russian Federation
E-mail: tanya2473@list.ru

За последние десятилетия прослеживается неуклонный рост онкологических заболеваний как России, так и во всем мире. Согласно данным Всемирной организации здравоохранения число онкологических больных увеличилось на 25,5%. Смертность от онкологических заболеваний в России занимает второе место после сердечно-сосудистых заболеваний. Выявление опухоли на ранней стадии способствует своевременно начатому лечению, более благоприятному прогнозу для жизни. Не всегда есть возможность получения верификации опухоли из-за малых размеров или локализации. В таких случаях используются различные методики томографии с использованием йодсодержащих контрастов, которые обладают нефро- и гепатотоксичностью и могут вызывать аллергические реакции. Давно созрела необходимость к поиску новых диагностических методик, лишенных побочных эффектов.

Цель исследования. Оценить диагностические возможности контрастно-усиленного ультразвука в дифференциальной диагностике новообразований брюшной полости и почек.

Материалы и методы. Контрастно-усиленное ультразвуковое исследование (КУУЗИ) препаратом SONOVUE (BRACCO, Италия) в дозировке 2,5 мл проведено 35 пациентам в возрасте 23–68 лет с очаговым образованиями печени (12 человек), поджелудочной железы (1), почек (21 пациент), в воротах селезенки (1 женщина). Мужчин было 30, женщин 5. Исследование проводилось на ультразвуковом сканере Philips Affiniti 50. конвексным датчиком с частотой 3,5–7 мГц. Мы оценивали характер опухоли: доброкачесттвенный или злокачественный. Во всех случаях имелась верификация: трепан-биопсия опухоли под УЗ-контролем или оперативное вмешательство на почке. Трепанбиопсия проводилась пистолетом Bard Magnum, иглами 16G-20 см под местной анестезией раствором новокаина или лидокаина. Материал брался трижды. На почке выполнялись трепанбиопсии, нефрэктомии, резекции. Осложнений после биопсии и операции, реакции на Соновью не было отмечено.

Результаты. У 12 пациентов с опухолью печени были получены 3 метастатических очага, 3 случая гепато-целюлярной карциномы, 3 кавернозных гемангиомы, 1 — гепатит, 2 случая — кистозных образований после радиочастотной абляции метастазов. Для опухолей печени мы получили 100% совпадение данных КУУЗИ с характером опухоли (доброкачественный или злокачественный). У одной больной с опухолью поджелудочной железы также было совпадение данных КУУЗИ с гистологическим вариантом опухоли-аденокарцинома. Также у пациентки с опухолью в воротах селезенки при КУУЗИ было заподозрена лимфома, что было подтверждено гистологически после трепанбиопсии. КУУЗИ было проведено 21 пациенту с опухолью почек. Морфологически были получены 17 злокачественных и 4 доброкачественные опухолей. Данные КУУЗИ и гистологической структуры совпали в 16 случаях, 5 случаев не совпадали. Таким образом мы получили совпадений в 30 случаях (85%) и ошиблись в установлении природы опухоли в 5 случаях (15%).

Вывод. КУУЗИ является высокоинформативным методом исследования и учитывая отсутствие нефро- и гепатотоксичности, способности к аллергизации, может эффективно заменять другие диагностические методы с использованием йодсодержащих контрастов в практике онкологических диагностических служб.

Комплексная оценка объемного и функционального резерва печени при планировании обширных резекций

Ключевые слова:
резекция печени, обширная резекция печени, функциональный резерв печени

Гребенкин Е.Н., Ахаладзе Г.Г.

ФГБУ «Российский научный центр рентгенорадиологии» Министерства здравоохранения Российской Федерации
117997, Российская Федерация, г. Москва, ул. Профсоюзная, д. 86
E-mail: genbytu@mail.ru

Keywords:
liver resection, extensive liver resection, functional liver reserve

Comprehensive estimation of the volume and functional reserve of the liver for the planning of extensive resects

Grebenkin E.N., Akhaladze G.G.

Russian Research Center of Roentgenology and Radiology
86 Profsoyuznaya str., GSP-7, Moscow, 117997, Russian Federation
E-mail: genbytu@mail.ru

В современной печеночной хирургии вопрос в пользу резекции определяет не объем поражения органа, а возможность сохранить адекватный потребностям организма больного объем нормально функционирующего печеночного остатка. Под планируемым остатком мы подразумеваем минимально возможный объем оставленной паренхимы, необходимого для жизни пациента. Понятие функциональный резерв объединяет в себе, как способность печеночного остатка выполнять функцию всего органа в раннем послеоперационном периоде, так и способность паренхимы увеличивать свои функциональные показатели вслед за нарастанием объема без проявления признаков печеночной недостаточности, либо с развитием печеночной недостаточности не выше класса B по классификации International Study Group of Liver Surgery (ISGLS).

Цель. Комплексная оценка функционального и объемного резерва печени в целом и планируемого печеночного остатка, при определении показаний к обширным резекциям.

Пациенты и методы. 24 пациента, перенесших обширные резекции печени в 2013–2016 гг. Во всех случаях оценивали клинико-лабораторные данные, показатели клиренса индоцианина зеленого, данные МСКТ-волюметрии, статической поли-позиционной сцинтиграфии печени с коллоидом (ТехнефитТс-99 м).

Результаты. Тесты, проведенные по отдельности, показали адекватный объем и функциональный резерв печени у всех пациентов в исследовании. По данным оценки клиренса индоцианина, средний показатель минутного выведения (PDR) составил 23,51 ± 2,69%, остаточная концентрация препарата через 15 минут (R15) — 4,05 ± 1,88%, при этом ни у одного больного R15 превышал 8%. Объем планируемого остатка по данным МСКТ волюметрии, в среднем составил 32,9 ± 4,1% от всего объема печени, от 25,2% до 43,8%. По данным сцинтиграфии, захват радиометки всей печенью составил в среднем 59 ± 7,91%, от 47% до 81%. Несмотря на результаты отдельных тестов, в 7 (29,2%) случаях мы были вынуждены отказаться от обширной резекции печени в пользу резекции меньшего объема, либо 2-х этапной резекции. Поводом для отказа послужили данные имитации обширной резекции печени при сочетании гепатосцинтиграфии с однофотонной эмиссионной компьютерной томографией, а также комплексный анализ всех факторов, способных повлиять на развитие послеоперационной печеночной недостаточности.

Выводы. Комбинированное применение методов оценки функционального и объемного резерва печени позволяет избежать чрезмерного объема вмешательства. В настоящее время наиболее актуальным вопросом является переход от оценки резерва всего объема печеночной паренхимы к изолированной оценке резерва печеночного остатка.

Первые результаты в определении роли магнитно-резонансной маммографии с динамическим контрастированием до и после липофилинга

Ключевые слова:
липофилинг, магнитно-резонансная маммография, рак молочной железы, послеоперационные осложнения, контрастирование

Дубровская Н.С., Чернова О.Н., Важенин А.В.

ГБУЗ «Челябинский областной клинический центр онкологии и ядерной медицины»
454087, Российская Федерация, г. Челябинск, ул. Блюхера, д. 42
E-mail: Dubrovskaya.N.S@yandex.ru

First results in defining the role of magnetic resonance mammography with dynamic contrast enhancement before and after lipofilling

Keywords:
lipofilling, magnetic resonance mammography, breast cancer, postoperative complications, contrast enhancement

Dubrovskaya N.S., Chernova O.N., Vazhenin A.V.

Chelyabinsk Regional Clinical Center of Oncology and Nuclear Medicine
42 Blucher str., Chelyabinsk 454087, Russian Federation
E-mail: Dubrovskaya.N.S@yandex.ru

Цель исследования. Определить роль магнитно-резонансной маммографии (МРМ) с динамическим контрастированием до и после липофилинга.

Материалы и методы. Исследования проводились в ГБУЗ «Челябинский областной клинический центр онкологии и ядерной медицины» на МРТ томографе 1.5Т с применением специальной катушки (breast coil) и использованием стандартного протокола.

За период с 2014 по 2016 гг. было исследовано 15 пациенток (17 исследований), у 13 из них было комбинированное лечение по поводу рака молочной железы, 2 пациентки — здоровы. У 7 МРТ-маммография была выполнена до липофилинга, у 8 женщин после.

Результаты. По результатам МРТ все пациентки были разделены на 4 группы: 1. Пациентки с липонекрозом (n = 2); 2. Пациентки с сочетанием нескольких осложнений (n = 9); 3. Пациентки со вторичным злокачественным образованием (n = 2); 4. Норма (n = 2). В 7 случаях МРТ было выполнено непосредственно перед липофилингом, у 1 из них были выявлены признаки вторичного поражения подмышечного лимфатического узла справа, позже было подтверждено гистологическим исследованием. В связи с такой находкой женщине было отказано в липофилинге и вновь назначена химиотерапия. 8 пациенток МРТ было выполнено после липофилинга, у 1 из них был выявлен рецидив карциномы молочной железы.

Так же перед операцией мы рассчитывали объемы молочных желез, так как приживление липоаспирата осуществляется за счет питания от реципиентных тканей и зависит от объема вводимого жира. При контрольной МРТ через 7–8 месяцев после последней сессии липофилинга мы выявили 2 липонекроза, 9 маслянистых кист, линейные тяжи фиброзно-рубцовой ткани, повторяющие траекторию иглы при введении жира.

Заключение. 1. Магнитно-резонансную маммографию необходимо выполнять до принятия решения о липофилинге для достоверного исключения рака молочной железы, особенно у женщин с онкоанамнезом. 2. Правильный расчет объема молочной железы важен для пластических хирургов в определении количества трансплантируемого жира. 3. Использование МРТ в сроки 1,6,12 месяцев после завершения этапа липофилинга позволяет выявить послеоперационные осложнения, ЗНО и оценить резорбцию жировой ткани. 4. Комплексное МР-исследование является точным методом диагностики различной патологии при липофилинге.

Однофотонная эмиссионная компьютерная томография с 99mTc-1-Тио-D-глюкозой в диагностике и стадировании злокачественных лимфом: первый опыт использования

Ключевые слова:
злокачественные лимфомы, однофотонная эмиссионная компьютерная томография, 99mTc-1-тио-Dглюкоза

Keywords:
malignant lymphomas, single-photon emission computed tomography, 99mTc-1-Thio -D-glucose

Дудникова Е.А.

Научно-исследовательский институт онкологии ФГБНУ «Томский национальный исследовательский медицинский центр» РАН
634009, Российская Федерация, г. Томск, пер. Кооперативный, д. 5а
E-mail: ekaterina.dudnikova@list.ru

99mTc-1Tio-D-glucose SPECT in the diagnosis and staging of limfomas: the first experienec of use

Dudnikova E.A.

Tomsk National Research Medical Center the Russian Academy of Sciences
5 Kooperativny Street, Tomsk, 634050, Russian Federation
E-mail: ekaterina.dudnikova@list.ru

Цель исследования. Оценка возможности применения однофотонной эмиссионной компьютерной томографии (ОФЭКТ) с инновационным отечественным радиофармпрепаратом (РФП) 99mTc-1-тио-D-глюкоза (99mTc-ТГ) в диагностике и стадировании злокачественных лимфом.

Пациенты и методы. В исследование включены 15 пациентов (средний возраст 50,7 ± 18,3) с впервые диагностированными злокачественными лимфомами. Сцинтиграфическое исследование проводили на гамма-камере E.CAM 180 фирмы “Siemens” (Германия) через 4 часа после введения РФП в дозе 500 МБк.

Результаты. По данным ОФЭКТ патологическое включение 99mTc-ТГ в лимфатические узлы наблюдалось у 14 (93%) из 15 пациентов. У одной пациентки не удалось визуализировать определяемый с помощью компьютерной томографии (КТ) единичный, увеличенный поднижнечелюстной лимфатический узел. Этот ложноотрицательный результат исследования связан с физиологичным усилением аккумуляции 99mTc-ТГ в орофарингеальной области. Сложности, связанные с высокой фоновой активностью крови, отмечались при визуализации паратрахиальных, парааортальных и паракардиальных лимфатических узлов. Наиболее часто патологическое накопление РФП отмечалось в аксиллярных, над- и подключичных, а также шейных лимфатических узлах. С помощью ОФЭКТ с 99mTc-ТГ экстралимфатические гиперметаболические участки определялись у 7 (78%) из 9 пациентов с ранее диагностированным экстранадальным поражением. Кроме того, у одной пациентки по данным ОФЭКТ был выявлен гиперметаболический очаг в легком, не обнаруженный по результатам КТ. В исследуемой выборке пациентов по данным КТ и ОФЭКТ с 99mTc-ТГ наличие поражения костного мозга наблюдалось в одном случае. Кроме того сцинтиграфическое исследование позволило выявить гиперметаболические участки в лопатке у пациента с интактной по результатам КТ костной тканью.

Заключение. В связи с изложенным, можно рекомендовать использование ОФЭКТ с 99mTc-ТГ в качестве дополнительного диагностического метода обследования пациентов со злокачественными лимфомами для стадирования заболевания.

Первый опыт применения контрастной соноскопии в дифференциальной диагностике новообразований почек

Ключевые слова:
рак почки,
ангиомиолипома,
ультразвуковое исследование,
контрастное усиление

Keywords:
kidney cancer,
angiomyolipoma,
ultrasound examination,
contrast enhanced

Ивахно К.Ю., Важенин А.В., Ковалёва Э.Г., Лейхт Т.Н.

ГБУЗ «Челябинский областной клинический центр онкологии и ядерной медицины»
454087, Российская Федерация, г. Челябинск, ул. Блюхера, д. 42
E-mail: elosik@yandex.ru

The first use of contrast sonoscopy in differential diagnosis of tumors of kidneys

Ivahno K.Y., Vazhenin A.V., Kovaleva E.G., Leikht T.N.

Chelyabinsk Regional Clinical Center of Oncology and Nuclear Medicine»
42 Blucher str., Chelyabinsk 454087, Russian Federation
E-mail: elosik@yandex.ru

Рак почки в настоящее время является одной из актуальных проблем онкологии и занимает десятое место (3,9%) в общей структуре заболеваемости злокачественных новообразований (ЗНО) населения. России Возрос объем предоперационной информации, так необходимой для решения тактических и технических вопросов в выборе характера оперативного пособия и осуществлении операции. Сегодня выявляемость почечных образований малых размеров на ранних стадиях составляет до 70% от числа всех диагностируемых новообразований. Для определения возможности радикального лечения данной категории пациентов важным также является дифференциальная диагностика ЗНО от доброкачественных и воспалительных новообразований почек (ангиолипома, киста, гематома и т. д.).

Цель исследования. Оценить диагностические возможности контрастной соноскопии в дифференциальной диагностике новообразований почек.

Материалы и методы. Ультразвуковое исследование (УЗИ) почек с контрастным усилением препаратом Sonovue (Bracco, Италия) в дозировке 2 мл проведено 15 пациентам в возрасте 42–68 лет с очаговым образованием почки. Исследование проводилось на ультразвуковом аппарате Philips Affiniti 50. В последующем всем пациентам была проведена трепан-биопсия очаговых образований или резекция почки с последующей морфологической верификацией, в результате которой были выявлены: почечно-клеточный рак: светло-клеточный вариант (12), папиллярный вариант (1); онкоцитома (1), кисты (1).

Результаты. Были получены следующие характеристики 1) для кист — отсутствие контрастирования образования во все фазы, четкие контуры; 2) для онкоцитомы — специфическое контрастирование образования в артериальную фазу по типу «спиц колеса», изоэхогенность неизмененной паренхиме в последующие фазы, отсутствие вымывания в позднюю фазу. Для злокачественных образований мы получили следующие признаки: неоднородное гиперинтенсивное контрастное усиление (11); быстрое накопление контраста в артериальную фазу (12); быстрое вымывание в венозную фазу (10); гипоконтрастный очаг в артериальную фазу (1); гипоконтрастный очаг в позднюю фазу (13).

Выводы. УЗИ почек с контрастным усилением позволяет получить дополнительные данные, которые не достижимы при базовой соноскопии, и дает дополнительные данные для облегчения дифференциальной диагностики очаговой патологии данного органа.

Возможности современных оптических методов диагностики новообразований

Ключевые слова:
новообразования кожи, инфракрасный диапозон, комбинационное рассеяние

Keywords:
skin neoplasm, IRD, Raman spektroskopi

Козлов С.В., Морятов А.А., Каганов О.И., Братченко И.А., Копылов А.В.

ГБУЗ «Самарский областной клинический онкологический диспансер»
443031, Российская Федерация, г. Самара, ул. Солнечная, д. 50
E-mail: MoriatovAA@samaraonko.ru

Possibilities of modern optical methods of neoplasm diagnostics

Kozlov S.V., Moryatov A.A., Kaganov O.I., Bratchenko I.A., Kopylov A.V.

Samara Regional Oncology Center
50 Solnechnaya str., Samara, 443031, Russian Federation
E-mail: MoriatovAA@samaraonko.ru

Новообразования кожи остаются одной из самых актуальных проблем в онкологии, высокая заболеваемость, трудности дифференциальной диагностики по-прежнему определяют существенные показатели смертности от меланомы кожи. Существующие методы неинвазивной диагностики связаны с использованием сложной аппаратуры или субъективного опыта врачей-специалистов и делают их недоступными для массового применения.

Цель исследования. Изучение эффективности анализа флуоресценции биологической ткани (АФ) в ближнем инфракрасном диапазоне при проведении спектроскопии комбинационного рассеяния (СКР).

Методы исследования. Учитывая, что интенсивность АФ определяется индивидуальным фенотипом кожи проанализированы нормализированные спектры АФ полученные путем регистрации АФ в области новообразования и участка здоровой кожи, в исследовании приняли участие 88 пациентов.

Результаты. В диапазоне 870–920 нм спектральная плотность интенсивности АФ линейно спадает с ростом длины волны, а наибольшие изменения в спектре АФ наблюдались в диапазоне 810–870 нм. Для анализа экспериментальных данных в указанном диапазоне была проведена аппроксимация спектральной интенсивности АФ экспоненциальной функцией. Результаты, полученные в ходе проведенного экспериментального исследования, показывают возможность использования формы спектра АФ в ближней инфракрасной области для диагностики. Важным достоинством данного метода является его инвариантность относительно размеров опухоли и высокая скорость анализа информации.

Выводы. Наилучшие результаты диагностики меланомы достигаются при использовании комплексных критериев формы, выделенных при аппроксимации спектра автофлуоресценции экспоненциальной функцией. Точность диагностики меланомы достигает 88,4% для ex vivo исследований, 86,2% для *in vivo* исследований.

Радионуклидная эмиссионная компьютерная томография в диагностике остеодеструктивных метастатических процессов

Ключевые слова:
костные метастазы, однофотонная эмисионная томография, однофотонная эмисионная томография совмещенная с рентгеновской компьютерной томографией

Keywords:
bone metastases, single photon emission tomography, single photon emission tomography combined with X-ray computed tomography

Максимова Н.А., Арзамасцева М.А., Агаркова Е.И., Ильченко М.Г., Сергеева М.М.

ФГБУ «Ростовский научно-исследовательский онкологический институт» Министерства здравоохранения Российской Федерации
344037, Российская Федерация, Ростовская область, г. Ростов-на-Дону, 14-я линия, д. 63
E-mail: maximovanataly@mail.ru

Radionuclide emission computed tomography in diagnosis of osteodestructive metastatic processes

Maksimova N.A., Arzamaszeva M.A., Agarkova E.I., Ilchenko M.G., Sergeeva M.M.

Rostov Research Institute of Oncology (RRIO)
14th line, 63 Rostov-on-Don, 344037, Russian Federation
E-mail: maximovanataly@mail.ru

Своевременная диагностика метастатического поражения скелета остается одной из актуальных проблем современной онкологии.

Цель. Повышение точности раннего выявления метастатического поражения скелета.

Пациенты и методы. Проанализированы результаты 450 радиоизотопных однофотонных эмисионных компьютерных томографий (ОФЭКТ) в режиме мультипланарной двухдетекторной остеосцинтиграфиии, из них 70 (15,5%) выполнены по технологии совмещенных радионуклидных изображений со спиральной рентгеновской компьютерной томографией (ОФЭКТ/КТ). Больных с опухолевым поражением молочной железы было 258 (57,3%), предстательной железы 187 (41,5%), почки 3 (0,3%), легкого 2 (0,4%). Исследования были проведены с применением современного ОФЭКТ/КТ SYMBIA T16 ("Siemens"). Комплекс Symbia T16 представляет собой систему радиоизотопной визуализации, комбинирующую однофотонную эмиссионную компьютерную томографию (ОФЭКТ) для получения изображений ядерной медицины и систему компьютерной томографии (КТ) для рентгеновских изображений. Обработка проведена на основе программного обеспечения "syngo MI Applications". Нами использовались шаблоны Static Display, NM–CT Auto Fusion, Symbia SPECT CT Display DM для получения финишных гибридных изображений. Радиоизотопное исследование проводилось после внутривенного введения радиофармпрепарата 99mTc-перфотекса в диапазоне 370–740 МБк для взрослого пациента через 3 часа.

Результаты. Применение ОФЭКТ/КТ позволило оптимизировать идентификацию неманифестированных клинически костных метастазов у 135 больных (30%), способствовало выявлению одиночных метастатических очагов у 54 (12%). Очаговое множественное остеобластное метастатическое поражение скелета выявлено у 270 (70%), одиночные очаги у 68 (15%), дегенеративно-воспалительные процессы были у 50 (11%), остеодеструктивной патологии не выявлено у 18 (4%) пациентов. Специализированные программные обработки изображений на ОФЭКТ/КТ позволили диагностировать остеобластные метастатические очаги размерами до 1,0 см., определить локализацию и количество очагов, их размеры при одномоментном изображении всего скелета. Трехмерная реконструкция с ротационной визуализацией при совмещении СРКТ и позоновой остеосцинтиграфии позволили уточнить патологию костной системы у 15,5% больных.

Заключение. ОФЭКТ/КТ наиболее актуальна для раннего выявления костных метастазов, в том числе у пациентов без болевого синдрома, при дифференциальной диагностике остеодеструктивных изменений. При диагностике на мультипланарной двух детекторной остеосцинтиграфии по программе всего тела (ОФЭКТ) множественного очагового поражения скелета дальнейшее проведение ОФЭКТ/КТ может быть нецелесообразно, так как существенно не влияет на результаты исследования, за исключением клинических случаев, требующих детализации процесса. Показаниями для дальнейшего проведения ОФЭКТ/КТ являются отрицательные или сомнительные результаты, неоднозначные или противоречивые заключения других методов лучевой диагностики о наличии патологических костных изменений, необходимость идентификации точной анатомической локализации поражения и метаболической активности в очаге деструкции, а так же для планирования и оценки эффективности лечения остеодеструктивных метастатических процессов.

Опыт применения виртуальной компьютерной колоноскопии в АУЗ ВО ВОККДЦ

Ключевые слова:
виртуальная колоноскопия, диагностика толстой кишки, колоректальный рак

Матвеечева Е.В., Липовка С.Н.

АУЗ ВО «Воронежский областной клинический консультативный диагностический центр»
394018, Российская Федерация, г. Воронеж, пл. Ленина, 5а
E-mail: melen63@yandex.ru

Experience in the use of virtual computer colonoscopy

Keywords:
virtual colonoscopy, diagnosis of the colon, colorectal cancer

Matveecheva E.V., Lipovka S.N.

Voronezh Regional Clinical Consultative Diagnostic Center City
5a, Lenina sq., Voronezh, 394018, Russian Federation
E-mail: melen63@yandex.ru

Виртуальная компьютерная колоноскопия проводится в нашем диагностическом центре с 2008 г. За это время среднее количество исследований в год достигло 1500.

Метод виртуальной компьютерной колоноскопии основан на виртуальном эндоскопическом осмотре просвета толстой кишки компьютерной обработкой множественных поперечных срезов брюшной полости.

Диагностические возможности виртуальной компьютерной колоноскопии заключаются в хорошей переносимости пациентами, в объективной визуализации всех отделов толстой кишки, не всегда доступных эндоскопическому методу, в осуществлении оценки состояния стенки кишки, перикишечных изменений, оценки изменения паренхиматозных органов брюшной полости и забрюшинного пространства, опухолевой диссеминации в брюшной полости, что позволяется провести стадирование опухолей.

Противопоказания ограничены острой хирургической патологией (острый живот, ранний послеоперационный период, ущемленная грыжа толстой кишки), беременностью, не берем пациентов с колостомами (технические сложности и, следовательно, недостаточная информативность). Подготовка к исследованию как к фиброколоноскопии. Преимущество отдается препаратам типа Макрогол 4000 (Фортранс) и Пикопреп. Не используется фекальная маркировка. Методика проведения процедуры заключается в инсуффляции воздуха для раздувания толстой кишки до возможного максимального объема, который может перенести пациент и полипозиционном (стандартно на спине и на животе) сканировании.

При наличии колоректального рака и полипов 10 мм и более чувствительность метода составляет 93%, специфичность 97%, причем при фиброколоноскопии чувствительность 90%. При наличии полипов 6 мм и более чувствительность виртуальной компьютерной колоноскопии составляет до 86%, специфичность до 96%, при ФКС чувствительность 75%. При исследовании полипов разных размеров разброс показателей чувствительности (45–97%), специфичности (26–97%). При сопоставлении данных виртуальной компьютерной колоносктопии и фиброколоноскопии расхождения в определении локализации процесса на стенке кишечника не получено, определяются расхождения в определении расстояния от ануса в пределах 5 ± 3 см. Возраст пациентов от 17 лет до 90 лет (единично 93–95 года).

При оценке результатов используется программа тканевых переходов, программа эндоскопического окна и программа мультипланарных реконструкций в 3 плоскостях. Рентгенологические признаки опухолей с эндофитным ростом характеризуются асимметричным или циркулярным сужением просвета кишки с утолщением стенки более 4 мм, уплотнением окружающей жировой клетчатки, наличием перифокальных лимфоузлов. Оценка перифокальных лимфоузлов проводится с размера от 3 мм.

Для опухолей с экзофитным ростом характерно узловое несмещаемое образование, выступающее в просвет, сужающее просвет кишки, утолщение стенки на этом уровне, отсутствие гаустрации, инвазия окружающей клетчатки и наличие перифокальных лимфоузлов.

За последние три года определяется увеличение числа выявленных раков толстого кишечника с 28 случаев в 2015 году, до 35 случаев в 2016 году и 47 случаев в 2017 году (без учета исследований, поведенных с целью определения распространенности процесса).

Кроме выявления колоректального рака виртуальная колоноскопия используется для диагностики аномалий развития и положения толстой кишки, наличия, распространенности и осложнений дивертикулов, для дифференциальной диагностики аппендикулярного инфильтрата и опухолевых изменений на уровне купола слепой кишки, для определения взаимоотношения толстой кишки и опухолей малого таза у женщин, для наблюдения за прооперированными пациентами.

Метод позволяет достоверно выявлять местные рецидивы с преимущественно внеорганным ростом. Единственное и крайне редкое осложнение — перфорация стенки кишки.

С учетом роста патологии толстого кишечника в целом и колоректального рака в частности, высокого уровня смертности от колоректального рака в России, высокой доли запущенных случаев, оснащения центра высокоразрешающими малодозными компьютерными томографами, считаем целесообразным применение виртуальной компьютерной колоноскопии для ранней диагностики патологии толстого кишечника как высокоинформативной и несложной для пациента процедуры.

Направления снижения дозы облучения при компьютерной томографии

Маткевич Е.И.[1], **Иванов И.В.**[1,2,3]

[1] ФГАОУ ВО «Первый медицинский государственный медицинский университет им. И.М.Сеченова» Министерства здравоохранения Российской Федерации (Сеченовский Университет)
119991, Российская Федерация, г. Москва, ул. Трубецкая, д. 8, стр. 2
[2] ФГБНУ «НИИ медицины труда имени академика Н.Ф.Измерова»
105275, Российская Федерация, г. Москва, Проспект Буденного, д. 31
[3] Федеральный научный центр физической культуры и спорта Министерства спорта Российской Федерации
E-mail: ivanov-iv@yandex.ru

Ключевые слова:
компьютерная томография, дозы облучения пациентов, факторы снижения дозы, радиационная безопасность

Keywords:
computer tomography, patient dose, dose reduction factors, radiation safety

Directions of reducing irradiation doses with computed tomography

Matkevich E.I.[1], **Ivanov I.V.**[1,2,3]

[1] I.M. Sechenov First Moscow State Medical University (Sechenov University)
8/2 Trubetskaya str., Moscow, 119991, Russian Federation
[2] Izmerov Research Institute of Occupational Health
31 Prospekt Budennogo, Moscow, 105275, Russian Federation
[3] Federal Science Center for Physical Culture and Sport, Moscow, Russia
E-mail: ivanov-iv@yandex.ru

В последние годы отмечена тенденция к увеличению дозовой нагрузки от компьютерной томографии (КТ) на население как во всем мире, так и в России. В перспективе к возрастанию суммарных доз облучения приведет увеличение экспертных диагностических обследований, а также профилактических сканирований пациентов при скрининговых КТ для диагностики рака грудной клетки, КТ в динамике и многофазных КТ с применением контрастирования. За последние годы в отечественные нормативные документы внедряется современная международная методология радиационной защиты от медицинского облучения, основой которой являются принципы обоснования назначения диагностических и лечебных процедур с применением ионизирующих излучений (ИИ) и оптимизация их проведения и защиты пациента. В связи с этим актуально использование в практике КТ-диагностики принципов предотвращения случаев избыточного облучения пациентов и особенно тех, чья профессиональная деятельность связана с воздействием ИИ.

Цель исследования состояла в анализе мероприятий и методик, направленных на уменьшение дозы облучения при КТ пациентов и персонала, профессионально связанного с ИИ, и их систематизации.

Проведенная оценка рутинных КТ-исследований в 2-х лечебных учреждениях Москвы в 2013–2015 годах показала, что дозы облучения пациентов составляли при однофазных КТ головы 1,8–2,7 мЗв, органов грудной клетки – 2,4–6,1 мЗв, органов брюшной полости и малого таза – 9,4–11,5 мЗв, при сочетании КТ грудной клетки, органов брюшной полости и малого таза – до 12,5 мЗв. При многофазных КТ (с введением рентгенконтраста) дозы облучения составляли при КТ головы – 3,2–4,6 мЗв, органов грудной клетки – 8,4–15,3 мЗв, органов брюшной полости и малого таза – 27,4–49,6 мЗв, при сочетании КТ грудной клетки, органов брюшной полости и малого таза – 28,6 – 38,6 мЗв. Эти значения не относятся к нормируемым, но многократно превышают установленный предел для населения (1 мЗв в год). По результатам анализа факторы возможного снижения дозы при КТ сгруппированы по трем направлениям:

1) организационные мероприятия, зависящие от лечащего врача, врача-рентгенолога и других сотрудников кабинета КТ – рациональное назначение КТ-исследований; не превышение референтных диагностических уровней; применение индивидуальных средств противорадиационной защиты; обеспечение качественной работы оборудования;

2) модификация параметров протокола исследования, для чего могут использоваться – варьирование напряжением на рентгеновской трубке, силой тока трубки; обоснованный выбор коллимации, скорости движения стола и питча, времени ротации трубки и количества фаз исследования, протяженности области исследования, а также использование предустановленного протокола, особенно, низкодозных протоколов в сочетании с алгоритмами итеративной реконструкции КТ-изображений;

3) использование особенностей КТ-аппаратов и программного обеспечения, предполагающее разработку производителями детекторов с новыми конструктивными особенностями, повышающими их эффективность; оптимизацию средств коллимации и фильтрации рентгеновского излучения, обеспечение автоматической модуляции тока трубки и напряжения на трубке, модификацию геометрии сканирования и параметров Kernel.

Данные направления позволяют снизить дозу облучения при КТ-исследованиях, уменьшая негативные эффекты воздействия ИИ. Проанализировано участие в этом процессе должностных лиц лечебно-профилактического учреждения: администрации, инженерного состава, лечащего врача, врача-рентгенолога, рентгенлаборанта.

Можно заключить, что при проведении КТ-исследований необходимо стремиться к максимальному уменьшению дозы облучения пациентов и шире использовать возможности всех направлений по оптимизации лучевой нагрузки:

- полноценное осуществление лечащим врачом, врачом-рентгенологом, другим персоналом кабинета КТ, а

также представителями администрации и инженерного состава лечебно-профилактических учреждений всего возможного комплекса мероприятий по уменьшению лучевой нагрузки на обследуемых лиц;

- выполнение КТ только по обоснованным показаниям, для чего, в том числе, необходимо использование современных компьютерных систем рационального выбора методов диагностики и порядка их проведения при направлении пациентов на лучевые диагностические исследования;

- отказ от лишних фаз контрастирования в пределах одного КТ-исследования, а также от выполнения повторных исследований, не приносящих дополнительной диагностической информации;

- учет факторов снижения дозы облучения пациентов при выборе параметров протокола КТ-исследования без ущерба для качества КТ-изображений; в частности, необходимо более широкое применение низкодозных протоколов сканирования в сочетании с алгоритмами итеративной реконструкции изображений для сохранения их качества и диагностической информативности;

- своевременная замена устаревших моделей КТ более совершенными моделями с опциями применения низкодозных протоколов КТ в сочетании с алгоритмами итеративной реконструкции;

- переход на современные методы учета дозовой нагрузки, в том числе компьютеризованный учет лучевой нагрузки при всех КТ исследованиях, выполняемых одному пациенту вне зависимости от места их выполнения.

МСКТ и МРТ диагностика осложнений хирургического лечения злокачественных новообразований брюшной полости

Ключевые слова:
диагностика, осложнения, хирургическое лечение

Keywords:
diagnostics, complications, surgery treatment

Пушкарёва Е.В., Важенин А.В., Чернова О.Н., Шубный М.О.

ГБУЗ «Челябинский областной клинический центр онкологии и ядерной медицины»
454087, Российская Федерация, г. Челябинск, ул. Блюхера, д. 42
E-mail: troffimova.92@mail.ru

MSCT and MRI diagnosis of complications of surgical treatment of malignant neoplasms of the abdominal cavity

Pushkareva E.V., Vazhenin A.V., Chernova O.N., Shubny M.O.

Chelyabinsk Regional Clinical Center of Oncology and Nuclear Medicine»
42 Blucher str., Chelyabinsk 454087, Russian Federation
E-mail: troffimova.92@mail.ru

Цель. Оценить роль и целесообразность МСКТ и МРТ-исследований в диагностике послеоперационных осложнении хирургического лечения злокачественных новообразований брюшной полости.

Пациенты и методы. В период с января 2016 по март 2018 гг. в отделении РКиМРТ в Челябинском областном клиническом центре онкологии и ядерной медицины было выполнено 6791 исследование брюшной полости, из них 86,8% (n = 5897) — выполнено на компьютерном томографе и 13,2% (894) — на магнитно-резонансном томографе. Доля исследований для исключения хирургических осложнений послеоперационного периода составила 0,87% (n = 59): МСКТ (n = 49), МРТ (n = 10). Количество МСКТ-исследований преобладало над МРТ-исследованиями ввиду ряда причин: скорость сканирования, вес пациента, противопоказания, разрешающая способность томографа, тяжесть состояния пациента на момент обследования. Всем пациентам исследования выполнялись по показаниям- исключение абдоминальных осложнений как неинфекционных так и инфекционных. Предшествующие УЗИ выявили признаки развития осложнений только в 8,5% случаев (n = 5). Выявленные послеоперационные осложнения: абсцессы 44% (n = 26); свищи 5% (n = 3); гематомы 37% (n = 22); несостоятельность анастомозов 5% (n = 3); перитонит 2% (n = 1); кишечная непроходимость 5% (n = 3); инфильтрат 2% (n = 1). Исследования выполнялись с контрастным усилением (n = 56) и без него (n = 3). В ряде случаев (n = 17) контрастное усиление играло ключевую роль в дифференциальной диагностике осложнений, однако, чаще всего нативных томограмм было достаточно для формирования правильного заключения. Кроме того, мощным подспорьем в диагностике послеоперационных осложнений (100%) явились криволинейные мультипланарные реконструкции (кМПР МСКТ), а также мультидсциплинарный подход к каждому случаю, т. к. измененная в ходе лечения анатомия брюшной полости требовала консультаций хирургов, проводивших оперативное лечение.

Результаты. Все выявленные при проведенных исследованиях осложнения были подвергнуты хирургическому лечению — заключение подтверждено.

Заключение. Использование МСКТ и МРТ в диагностике послеоперационных осложнений злокачественных новообразований брюшной полости обосновано и необходимо, в ситуациях, когда УЗИ и рентгенография не проясняют клиническую ситуацию. Контрастное усиление увеличивает информативность исследования и упрощает дифференциальную диагностику, однако не является обязательным. Мультидисциплинарный подход к диагностике послеоперационных осложнений помогает сформировать правильное заключение и спланировать следующие этапы лечения.

Клинико-морфометрические предикторы эффективности транспупиллярной термотерапии начальной меланомы хориоидеи

Ключевые слова:
начальная меланома хориоидеи, спектральная оптическая когерентная томография с улучшенным глубоким изображением (EDI), транспупиллярная термотерапия

Keywords:
small choroidal melanoma, enhanced depth imaging spectral domain optical coherence tomography, transpupillary thermotherapy

Саакян С.В., Мякошина Е.Б.

ФГБУ «Московский научно-исследовательский институт глазных болезней им. Гельмгольца» Министерства здравоохранения Российской Федерации
105062, Российская Федерация, г. Москва, ул. Садовая–Черногрязская, д. 14/19
E-mail: myakoshina@mail.ru

Clinico-morphometric predictors of the efficiency of transpupillary thermotherapy of small choroidal melanoma

Saakyan S.V., Myakoshina E.B.

Moscow Helmholtz Institute of Eye Diseases
14/19 Sadovaya-Chernogryazskaya str., Moscow, 105062, Russian Federation
E-mail: myakoshina@mail.ru

Меланома хориоидеи — злокачественная внутриглазная опухоль. Методом органосохранного лечения начальной ее стадии является транспупиллярная термотерапия (ТТТ). До настоящего времени не анализировали клинико-морфометрические предикторы эффективности ТТТ начальной меланомы хориоидеи (НМХ).

Цель. Выявить клинико-морфометрические предикторы эффективности транспупиллярной термотерапии (ТТТ) начальной меланомы хориоидеи (НМХ).

Материал и методы. Обследовали и оказали лечение 51 больному с НМХ, средний возраст 66,7 ± 1,3 лет. 1 сеанс ТТТ — диодный лазер Nidec DC 3300, длина волны 810 нм, экспозиция 60 с, мощность от 300 до 1000 мВт, диаметр коагулятов от 2000 мкм, количество коагулятов 6. СОКТ с улучшенным глубоким изображением (EDI) — SOCT Copernicus HR, «Optopol Technology S. A.», Польша) до и через 3 мес. после одного сеанса ТТТ. Все измерения в мкм. Статистический анализ программы Microsoft Excell, «STATISTICA», версия 8.0 (StatSoft Inc., США).

Результаты. Офтальмоскопия НМХ до лечения (51) — слабопигментированный (46%) очаг серого цвета (75,5%), округлой формы (55%) с нечеткими границами, гладкой поверхностью (67%), субретинальным экссудатом (60%), оранжевым пигментом (49%) и собственными сосудами опухоли (5%). Морфометрические признаки — сравнительно с нормой увеличение толщины сетчатки (295,3 ± 17,5), высоты отслойки нейроэпителия (НЭ) (280 ± 11,5) над опухолью, высоты дугообразного изменения хориоидального профиля (ХП) (1959 ± 11,5), толщины сетчатки (345,3 ± 12,5), высоты отслойки НЭ (290 ± 12,5) в сопредельной зоне, ($p < 0,001$); отложение гиперрефлективного материала толщиной 10 ± 0,003 на уровне хориокапилляров (ХК) с эффектом «тени» подлежащих структур, в зоне опухоли без визуализации хориоидальных сосудов и склеры. Клинико-морфометрические предикторы эффективного лечения после одного сеанса ТТТ (37–72,5%) — плоский сероватый очаг с четкими контурами, неровной поверхностью (клинические); ровный ХП, уменьшение толщины сетчатки над опухолью (78 ± 7,5), в сопредельной зоне (68 ± 5,5), ($p < 0,001$), отсутствие ретинального отека и отслойки НЭ над опухолью и в сопредельной зоне, гиперрефлективность сетчатки и хориоидеи с нарушением анатомической архитектоники в зоне томографического среза (морфометрические). Рекомендовано динамическое наблюдение.

Клиническо-морфометрические предикторы недостаточной эффективности (8–15,7%) — проминирующий очаг с коагуляционными изменениями на поверхности сетчатки, с нечеткими контурами (клинические); уменьшение толщины сетчатки (180 ± 10,7), высоты отслойки НЭ (170 ± 8,5) над опухолью, высоты дугообразного изменения ХП (1267 ± 81,5), толщины сетчатки (232 ± 17,5), высоты отслойки НЭ в сопредельной зоне (130 ± 6,5), ($p < 0,01$). Гиперрефлективность на уровне ХК толщиной 10±0,02 и визуализация склеры, измерение вертикального (867 ± 7,5) и горизонтального (1867±14,8) размеров остаточной опухоли (морфометрические). Осуществляли 2 сеанс ТТТ.

Клиническо-морфометрические предикторы неэффективности (6–11,8%) — проминирующий очаг с неровными, нечеткими контурами аспидного цвета без признаков лазеркоагулятов на поверхности (клинические); увеличение толщины сетчатки (895,3 ± 17,5), высоты отслойки НЭ (398 ± 14,3) над опухолью, высоты дугообразного изменения ХП (2768 ± 12,9), толщины сетчатки (450 ± 13,6), высоты отслойки НЭ (6245 ± 18,5), ($p < 0,001$) в сопредельной зоне, отложение гиперрефлективного материала толщиной 14 ± 0,013 на уровне ХК с эффектом «тени» подлежащих структур, соответствующих локализации опухоли без визуализации хориоидальных сосудов и склеры (морфометрические), что свидетельствовало о прогрессии меланомы. Проводили брахитерапию.

Заключение. СОКТ с улучшенным глубоким изображением (EDI) — объективный метод, позволяющий выявить предикторы эффективности лечения ТТТ НМХ. Морфометрические изменения сетчатки и хориоидеи при НМХ (минимальное скопление интра- и субретинальной жидкости, изменение ХП, особенности структуры ХК, измерение горизонтальных и вертикальных параметров опухоли) в сочетании с клиническими проявлениями до и после 1 сеанса ТТТ — предикторы, обозначающие эффективность лечения ТТТ НМХ. Анализ клинико-морфометрических предикторов НМХ после 1 сеанса ТТТ дает возможность планировать дальнейшую тактику ведения больных.

Возможности магнитно-резонансной томографии, компьютерной томографии и эндоскопической ультрасонографии в диагностике опухолевого тромбоза почечных вен и нижней полой вены

Ключевые слова:
диагностические методы, оценка опухолевого тромбоза почечных вен

Суханов В.А., Важенин А.В., Чернова О.Н., Карнаух П.А., Решетова Т.А., Кулаев К.И.

ГБУЗ «Челябинский областной клинический центр онкологии и ядерной медицины»
454087, Российская Федерация, г. Челябинск, ул. Блюхера, д. 42
E-mail: darkdok85@gmail.com

Keywords:
diagnostic methods, evaluation of tumor thrombosis of renal veins

Method capability MRI, CT and endoscopic ultrasound in renal vein and inferior vena cava thrombus in case of renal cell carcinoma

Sukhanov V.A., Vazenin A.V., Chernova O.N., Karnauh P.A., Reshetova T.A., Kulaev K.I.

Chelyabinsk Regional Clinical Center of Oncology and Nuclear Medicine»
42 Blucher str., Chelyabinsk 454087, Russian Federation
E-mail: darkdok85@gmail.com

Цель. Сопоставление точности методов магнитно-резонансной томографии (МРТ), компьютерной томографии (КТ) и эндоскопической ультрасонографии (ЭУС), при оценке опухолевого тромбоза почечных вен и нижней полой вены (НПВ), а именно определение уровня распространения тромба при раке почки на дооперационном этапе, что особенно важно у пациентов с абсолютными противопоказаниями к выполнению МРТ и КТ с контрастным усилением. Сопоставление полученных результатов диагностических методов проводилось с данными полученными интраоперационно и данными гистологического исследования.

Материалы и методы. В группу наблюдения вошли 23 пациента с раком почки, у которых по данным КТ (с контрастным усилением) и МРТ (с контрастным усилением) определялись признаки опухолевого тромбоза почечных вен и нижней полой вены. В условиях ГБУЗ ЧОКЦО и ЯМ выполнялась МРТ брюшной полости и забрюшинного пространства на аппарате GE SIGNA 1,5T HDe. Всем пациентам при проведении МРТ выполнены импульсные последовательности в трех ортогональных проекциях T1, T2, T2 FatSat, Dualecho, DWI с построением ADC карт, T1 с болюсным контрастным усилением. МСКТ выполнялось пациентам при наличии абсолютных противопоказаний к МРТ. Исследования были выполнены на аппарате Toshiba Aquilion 64 с болюсным контрастным усилением. Всем пациентам с признаками опухолевого тромба при раке почки по данным КТ/МРТ выполняли ЭУС с анестезиологическим пособием под общим наркозом. Исследование выполняли на аппарате ALOKA Alpha 5 с использованием гибкого эндоскопа с УЗИ датчиком GIF–UE 160. Трансэзофагеально эндоскоп проводился до двенадцатиперстной кишки, на уровне которой проводился осмотр области интереса. У 15 пациентов отсутствовали отдаленные метастазы и противопоказания к оперативному вмешательству по сопутствующей патологии, им было выполнено оперативное вмешательство в объеме нефрэктомия и тромбэктомия.

Результаты. По данным исследований КТ и МРТ у 8 из 23 пациентов были выявлены признаки тромбоза почечной вены, у 15 из 23 пациентов определялись признаки тромбоза и почечной вены, и НПВ с различными уровнями краниального распространения тромба. При проведении ЭУС 3 пациента исключены из группы наблюдения (ЭУС не было выполнено в полном объеме ввиду анатомических особенностей двенадцатиперстной кишки) у 8 из 20 пациентов были выявлены признаки тромбоза почечной вены, у 12 из 20 пациентов определялись признаки тромбоза и почечной вены, и НПВ с различными уровнями краниального распространения тромба, что полностью совпадает с результатами КТ и МРТ. У 15 пациентов, которым было проведено оперативное вмешательство, данные о распространенности тромбоза полученные на операции и при гистологическом исследованияи соответствовали результатам ЭУС — в 93% случаев (у 14 пациентов), данным КТ/МРТ в 86% случаев (у 13 пациентов). Более низкий результат при использовании КТ и МРТ может быть объяснен сложностью интерпретации данных полученных при выполнении болюсного контрастирования, и связан с феноменом «притока», когда в просвет НПВ одновременно попадает контрастированная и неконтрастированная кровь, и визуализируется в виде дефекта контрастирования, как при тромбозе. А также с феноменом «прилива», когда на уровне почечных вен в НПВ на фоне неконтрастированной крови определяется пристеночное контрастирование за счет контрастированной крови, оттекающей от почек.

Выводы. КТ, МРТ и ЭУС имеют сопоставимую с информативность в оценке опухолевого тромбоза почечной вены и НПВ, но каждый из методов имеет свои ограничения, поэтому нельзя выделить наиболее эффективный из них. Также стоит учитывать ЭУС-инвазивный метод, требующий сопровождения анестезиологическим пособием, наличие технических ограничений при анатомических особенностях двенадцатиперстной кишки. Применение данного метода может быть рекомендовано в качестве уточняющей методики при остающихся вопросах после проведения КТ/МРТ или как самостоятельный метод для оценки опухолевого тромбоза при невозможности провести КТ/МРТ пациенту с раком почки.

Опыт использования медиастиноскопии в диагностике заболеваний с признаками поражения медиастинальных лимфатических узлов

Ключевые слова:
средостение, медиастиноскопия, рак легкого, саркоидоз

Федунь А.М., Дюкова О.В., Богуш-Вишневская Е.Н., Коротин Д.П., Марусов П.А.

ГБУЗ НО «Нижегородский областной клинический онкологический диспансер»
603163, Российская Федерация, г. Нижний Новгород, ул. Деловая, д. 11, корп. 1
E-mail: fedun@mail.ru

Keywords:
mediastinum, mediastinoscopy, lung cancer, sarcoidosis

Experience in the use of mediastinoscopy in the diagnosis of diseases with signs of lesions of the mediastinal lymph nodes

Fedun A.M., Dyukova O.V., Bogush-Vishnevckaya E.N., Korotin D.P., Marusov P.A.

Nizhny Novgorod Regional Clinical Oncological Dispensary
11/1 Delovaja str., Nizhny Novgorod, 603163, Russian Federation
E-mail: fedun@mail.ru

Лимфаденопатия средостения может быть проявлением распространения злокачественного заболевания или симптомом, какого-либо заболевания при котором поражается данная группа лимфоузлов изолированно или в том числе. Гистологический диагноз является основным для установления распространения злокачественной опухоли по лимфатическим узлам, а также для подтверждения определенной патологии при наличии медиастинальной лимфаденопатии, так как от этого зависит прогноз и выбор адекватного лечения.

Целью настоящего доклада является представление опыта использования медиастиноскопии при поражении лимфатических узлов средостения.

Пациенты и методы. В ходе исследования проведен ретроспективный анализ данных 438 пациентов, которым была выполнена шейная медиастиноскопия в нашей клинике с 2014 по 2017 год включительно.

Результаты. Показаниями к шейной медиастиноскопии были: N-стадирование рака, лимфаденопатия неясного генеза, диссеминированные процессы в легких с увеличенными ВГЛУ, подтверждение прогрессии ЗНО. Осложнения случились в 7 (1,6%) случаях. Летальность составила 0%. Среди 231 пациентов, нуждающихся в определении степени распространенности процесса (N-стадирование) при наличии злокачественной опухоли в 89,6% случаев было выявлено метастатическое поражение лимфатических узлов. В 10,4% случаев — метастатическое поражение лимфатических узлов не было выявлено, что позволило выполнить вторым этапом радикальную операцию. Пациентов с изолированной внутригрудной лимфаденопатией (или с минимальными рентгенологическими признаками поражения легочной ткани) в нашем исследовании было 144. ЗНО (лимфома, метастазы) выявлены в 16%, доброкачественные заболевания — 84%

Заключение. 1. В диагностике внутригрудной лимфаденопатии как изолированного рентгенологического симптома медиастиноскопия остается золотым стандартом, в случае, если выполнение малоинвазивных диагностических исследований таких как ультрасонография с тонкоигольной биопсией технически невозможно или при получении отрицательных результатов от этих исследований.

2. Определение статуса «N» при злокачественных опухолях легких должно проводиться всем пациентам с НМРЛ при наличии по данным СКТ грудной клетки увеличенных л\у, согласно современным Международным протоколам ESTS. Медиастиноскопия является высокоинформативным, наиболее безопасным и экономичным методом для проведения N-стадирования.

Сцинтиграфический феномен «superscan» при диагностике различных видов злокачественных новообразований

Ключевые слова:
метастатическое поражение скелета, однофотонная эмиссионная компьютерная томография, совмещенная с компьютерной томографией (ОФЭКТ/КТ), сцинтиграфический феномен «superscan»

Keywords:
metastatic bone disease, single photon emission computed tomography combined with x-ray computed tomography (SPECT-CT), scintigraphic phenomenon "superscan"

Шумилина Н.Ю.[1], Вязьмин В.В.[2], Дыхно Ю.А.[2]

[1] КГБУЗ «Красноярский краевой клинический онкологический диспансер им. А.И.Крыжановского»
660133, Российская Федерация, г. Красноярск, ул. 1-я Смоленская, д. 16
[2] ФГБОУ ВО «Красноярский государственный медицинский университет им. профессора В.Ф.Войно-Ясенецкого» Министерства здравоохранения Российской Федерации
660022, Российская Федерация. г. Красноярск, ул. Партизана Железняка, д. 1
E-mail: nilimush@bk.ru

Scintigraphic phenomenon "superscan" in the diagnosis of various types of malignant neoplasms

Shumilina N.Yu.[1], Vyazjmin V.V.[2], Dykhno Yu.A.[2]

[1] Krasnoyarsk Regional Clinical Oncology Dispensary named after A.I. Kryzhanovsky
16, the 1st Smolenskaya str., Krasnoyarsk, 660133, Russian Federation
[2] Krasnoyarsk State Medical University named after V.F. Voyno-Yasenetskiy
1 Partizan Zheleznyak str., Krasnoyarsk. 660022, Russian Federation
E-mail: nilimush@bk.ru

Диагностика метастатического поражения скелета имеет важнейшее значение при выборе тактики лечения и прогнозе при злокачественных новообразованиях.

Среди методов лучевой диагностики костных метастазов особое место занимает остеосцинтиграфия с остеотропными РФП, которая характеризуется высокой чувствительностью и позволяет исследовать весь скелет за одно исследование.

Цель исследования: анализ накопленных случаев «superscan» в диагностике различных видов ЗНО за период с 2016 по 2018 год. И поиск связей между «superscan» и такими параметрами, как возраст, пол, стадия заболевания по системам TNM, Gleason, гистологическом подтипе опухоли и уровне PSA.

Пациенты и методы. В нашем исследовании мы проанализировали амбулаторные карты и результаты радионуклидных исследований костной системы больных с различными видами ЗНО, находящихся на лечении в КККОД КГБУЗ им. А. И. Крыжановского г. Красноярск в период с 2016 по 2018 гг.

Для оценки распространенности костного метастазирования всем пациентам проводилось радионуклидное исследование костной системы на двухдетекторном гибридном ОФЭКТ/КТ томографе SYMBIA T16 (фирмы Siemens) в режиме «Whole Body» по стандартной методике через 2,5–3 часа после внутривенного введения остеотропного радиофармпрепарата пирфотех 99mTc (натрия дифосфата декагидрат) активностью 550–740 МБк.

Результаты. Нами были проанализированы результаты 7265 радионуклидных исследований костной системы, за период с января 2016 года по май 2018 года. Феномен «superscan» был выявлен у 55 пациентов с различными видами ЗНО, что составило 0,75% от общего количества исследований.

Заключение. 1) При анализе результатов 7265 радионуклидных остеосцинтиграфий, за период с января 2016 года по май 2018 года, феномен «superscan» был выявлен у 55 пациентов с различными видами ЗНО, что составило 0,75% от общего количества исследований. Наиболее распространенным диагнозом при постановке «superscan» является РПЖ (41 пациент), что составило 74,5% от общего количества исследований с «superscan». Также «superscan» был диагностирован у пациентов с РМЖ и первичным гиперпаратиреозом.

2) Из 41 пациента с установленным диагнозом РПЖ «superscan» был выявлен на фоне первичного метастатического рака предстательной железы у 28 (68,29%) больных, а у 13 (31,70%) пациентов феномен "superscan" был зафиксирован в процессе лечения, на момент развития кастратрезистентности. Среднее значение общего PSA на момент фиксации феномена "superscan" составило 938,42 нг. мл. с диапазоном значений (4,5 нг. мл. — 12916,0 нг. мл). Из 41 пациента у 36 (87,8%) сумма по шкале Gleason составила от 7 баллов и выше. А уровень PSA у 31 пациента из 41 (75,6%), превысил пограничное значение равное 41 нг. мл. Таким образом, феномен «superscan» чаще возникает у больных с Gleason от 7 баллов и выше и с уровнем общего PSA выше 41 нг. мл.

3) Радионуклидная остеосцинтиграфия, остается «золотым стандартом» в выявлении костных метастазов, а массивное метастатическое поражение скелета имеет неблагоприятный прогностический признак.

Совмещенное ОФЭКТ/КТ исследование в раннем выявлении множественной миеломной болезни

Ключевые слова:
миеломная болезнь, радионуклидная диагностика, однофотонная эмиссионная компьютерная томография, совмещенная с компьютерной томографией (ОФЭКТ/КТ)

Keywords:
myeloma, radionuclide diagnostics, single photon emission computed tomography combined with x-ray computed tomography (SPECT-CT)

Шумилина Н.Ю.[1], **Вязьмин В.В.**[2], **Дыхно Ю.А.**[2], **Карнаухов Д.И.**[3]

[1] КГБУЗ «Красноярский краевой клинический онкологический диспансер имени А.И.Крыжановского»
660133, Российская Федерация, г. Красноярск, ул. 1-я Смоленская, д. 161
[2] ФГБОУ ВО «Красноярский государственный медицинский университет имени профессора В.Ф.Войно-Ясенецкого» Министерства здравоохранения Российской Федерации
660022, Российская Федерация. г. Красноярск, ул. Партизана Железняка, д. 1
[3] КГБУЗ «Краевая клиническая больница»
660022, Российская Федерация. г. Красноярск, ул. Партизана Железняка, д. 3А
E-mail: nilimush@bk.ru

SPECT-CT for early detection of multiple myeloma

Shumilina N.Yu.[1], **Vyazjmin V.V.**[2], **Dykhno Yu.A.**[2], **Karnauhov D.I.**[3]

[1] Krasnoyarsk Regional Clinical Oncology Dispensary named after A.I. Kryzhanovsky
16, the 1st Smolenskaya str., Krasnoyarsk, 660133, Russian Federation
[2] Krasnoyarsk State Medical University named after V.F. Voyno-Yasenetskiy
1 Partizan Zheleznyak str., Krasnoyarsk. 660022, Russian Federation
[3] Regional Clinical Hospital
3A Partizan Zheleznyak str., Krasnoyarsk, 660022, Russian Federation
E-mail: nilimush@bk.ru

Актуальность исследования состоит в том, что диагностика миеломной болезни связана с рядом трудностей и часто сопровождается неправильной интерпретацией, тактикой ведения пациентов, поздней постановке диагноза и отсроченному поступлению в специализированные отделения. Своевременная, адекватная диагностика данного заболевания предопределяет дальнейшую тактику лечения, предупреждает развитие возможных осложнений и позволяет улучшить качество жизни больных.

Цель исследования. Обосновать целесообразность проведения совмещенного ОФЭКТ/КТ исследования в первичном (раннем) выявлении множественной миеломной болезни.

Пациенты и методы. Радиоизотопное исследование костной системы проводилось на двухдетекторном гибридном ОФЭКТ/КТ томографе SYMBIA T16 (Siemens), через 2,5–3 часа после внутривенного введения остеотропного радиофармпрепарата ПИРФОТЕХ, 99mТс — натрия дифосфатадекагидрат, активностью 550–740 МБк в планарном режиме "Wholebody" с последующим проведением совмещенного ОФЭКТ/КТ исследования зон интереса (КТ в низкодозовом режиме). Суммарная эффективная эквивалентная доза облучения пациента составила от 4,2 до 11 мЗв.

Результаты. Миеломная болезнь была заподозрена у 14 пациентов, из них у 9 женщин (64,3%), у 5 мужчин (35,7%) — соотношение 2:1. Возраст пациентов составил от 39 до 72 лет. При проведении планарной сцинтиграфии в режиме «Wholebody» в вентральной и дорзальной проекциях у всех 14 пациентов были выявлены одиночные или множественные очаги измененной фиксации РФП в костной системе: очаги гиперфиксации средней и высокой интенсивности, в ряде случаев — участки гипофиксации препарата или участки с кольцевидным, периферическим усилением включения РФП.

Основными изменениями со стороны костной системы по данным КТ были: очаги, участки литической деструкции костной ткани округлой, реже — неправильной формы диаметром от 2 мм до 5 см и более, с четкими контурами, без перифокального остеосклеросклероза. Очаги деструкции множественные и локализовались в нескольких костях скелета (в порядке убывания частоты: позвоночник, ребра, кости таза, лопатки, кости черепа, трубчатые кости). Данные изменения выявлены у всех 14 пациентов.

Гистологическая верификация диагноза получена у 10 пациентов (71,4%)- повышение уровня плазматических клеток в пунктате костного мозга составило от 14,5% до 38,5%.

Заключение. Анализ полученных результатов свидетельствует, что именно применение совмещенного ОФЭКТ/КТ исследования, сочетающего в себе высокую функциональную чувствительность ОФЭКТ с высокой анатомической, структурной детализацией многослойной КТ, обладает высокой информативностью в первичном выявлении миеломной болезни, позволяет оценить распространенность поражения костной системы.

Тактика лечения пациентов с раком прямой кишки с синхронными метастазами в печени

Ключевые слова:
рак прямой кишки, синхронные матастазы печени

Keywords:
rectum cancer, synchronous liver metastases

Антонов А.А., Привалов А.В., Важенин А.В., Куваев С.В., Семикопов К.В., Пашевич С.А., Устинов А.Н., Коростелев А.М.

ГБУЗ «Челябинский клинический центр онкологии и ядерной медицины»
454087, Российская Федерация, г. Челябинск, ул. Блюхера, д. 42
E-mail: aaa-611@mail.ru

Treatment of the patients with rectum cancer and synchronous liver metastasis

Antonov A.A., Privalov A.V., Vazhenin A.V., Kuvaev S.V., Semikopov K.V., Pashevich S.A., Ustinov A.N., Korostelev A.M.

Chelyabinsk Clinical Center of Oncology and Nuclear Medicine
42 Blyukhera str., Chelyabinsk, 454087, Russian Federation
E-mail: aaa-611@mail.ru

На момент диагностики рака прямой кишки у 15–25% пациентов имеются синхронные метастазы в печени. Пациенты с данной патологией являются весьма гетерогеной группой. Полное излечение зависит от возможности резекции всех метастазов и требует мультидисциплинарного подхода, включающего химиотерапию. Оптимальная последовательность методов лечения в настоящий момент является предметом обсуждения.

Материалы и методы. С 2015 по 2017 гг. в нашем центре получили лечение 82 пациента, страдающих раком прямой кишки с синхронными метастазами в печени. Распределение по полу: 48 мужчин, 36 женщин. Средний возраст составил 62,5 лет. Критериями включения в группу хирургического лечения являлись наличие опухолевых осложнений, таких как кишечная непроходимость, кровотечение из опухоли. Также показанием к операции являлось наличие олигометастатического поражения печени. В группу хирургического лечения вошли 50 пациентов. Хирургическое лечение включало в себя переднюю резекцию прямой кишки с последующей химиотерапией по схеме FOLFOX в течение 6 месяцев. После завершения химиотерапии 12 пациентам (24%) было проведено оперативное удаления метастазов печени. Пациентам с неосложненным течением опухолевого процесса, а также с множественным поражением печени, проводилась химиотерапия по схеме FOLFOX или FL. В случаях с наличием опухоли прямой кишки и субкомпенсированной кишечной непроходимости первым этапом выполнялось формирование петлевой колостомы.

Результаты. Все пациенты, которым была выполнена резекция печени, живы на момент оценки 15 из 38 пациентов, (30%), которым была проведена паллиативная операция на первичной опухоли, погибли от прогрессирования заболевания. 70% пациентов получают вторую и третью линии химиотерапию. В группе пациентов, получавших только химиотерапию, 20 пациентов (60%) погибли от прогрессирования заболевания.

Выводы. Непосредственные результаты позволяют предполагать, что удаление первичной опухоли при наличии синхронных метастазов в печени улучшает результаты лечения тех пациентов, которым впоследствии может быть выполнено удаление метастатических очагов. В настоящее время нуждаются в сравнении результаты лечения пациентов, которым была выполнена резекция прямой кишки при наличии нерезектабельных метастазов в печени, и пациентов которым проводилась только химиотерапия.

Перспектива лечения железодефицитных синдромов у больных с колоректальным раком

Ключевые слова:
онкологические больные, анемия, гепсидин, интерлейкин-6, ферритин, растворимые рецепторы трансферрина, эритропоэтин

Keywords:
oncological patients, anemia, hepcidin, interleukin-6, ferritin, soluble transferrin receptors, erythropoietin

Блиндарь В.Н., Зубрихина Г.Н., Матвеева И.И.

ФГБУ «Национальный медицинский исследовательский центр онкологии им. Н.Н.Блохина» Министерства здравоохранения Российской Федерации
115478, Российская Федерация, г. Москва, Каширское шоссе, д. 24
E-mail: bld51@list.ru

Perspective of iron deficiency syndrome treatment in patients with colorectal cancer

Blindar V.N., Zubrkhina G.N., Matveeva I.I.

N.N.Blokhin National Medical Research Centre of oncology of the Health Ministry of Russia
23 Kashirskoe sh., Moscow, 115478, Russian Federation
E-mail: bld51@list.ru

Известно, что анемический синдром (АС) выявляется у онкологических больных еще до начала лечения. Его частота зависит от стадии злокачественной опухоли. Например, при колоректальном раке (КР) I–II стадии АС развивается в 40% случаев, III–IV стадии — в 80%. В ряде исследований показано, что истинный дефицит железа характерен для КР. Однако микроцитоз и гипохромия эритроцитов не всегда указывают на дефицит железа, а при длительном течении заболевания могут свидетельствовать об анемии хронических заболеваний (АХЗ). Важно дифференцировать железодефицитную анемию (ЖДА) от АХЗ, так как подходы к лечению принципиально различаются. Имеются предположения о возможности использования гепсидина, как маркера дефицита железа у онкологических больных. Вместе с тем клиническая значимость этого показателя окончательно не определена.

Цель исследования. Дифференциальная диагностика железодефицитных синдромов.

Материалы и методы. Исследование проведено у 61 больного колоректальным раком с анемией, до лечения. Средний возраст (67,2 ± 2,3) лет. Контрольная группа — 27 здоровых лиц. Ферритин (ФР), растворимые рецепторы трансферрина (рРТФ), эритропоэтин (ЭПО), интерлейкин-6 (ИЛ-6) и гепсидин-25 (ГП25) определяли методом ИФА.

Результаты. Больные с анемий имели одинаковые морфологические признаки эритроцитов и ретикулоцитов крови, а именно, микроцитоз (MCV = 74,3 ± 2,1 фл) и гипохромию (MCH = 22,9 ± 1,2) пг, среднее содержание гемоглобина в ретикулоците составило (22,8 ± 0,7) пг. На основании показателей ФР, рРТФ, ИЛ-6, ГП25 среди больных были выделены три группы: первая (18 чел.) — с истинной ЖДА, при которой отмечено снижение ФР (13,7 ± 1,3) нг/мл, повышение уровня рРТФ (3,1 ± 0,8) мкг/мл, ИЛ-6 колебался от 0 до 4,1 пг/мл (2,4 ± 0,4) пг/мл. ГП25 был значительно (2,7 ± 0,4) нг/мл ниже нормы; 2-я (24 чел) с железодефицитным эритропоэзом (ЖДЭ) отличалась от 1-й группы значительной концентрацией ФР (197,1 ± 39,1) нг/мл; 3-я (19 чел.) — с функциональным дефицитом железа (ФДЖ), характеризовалась высокой концентрацией ФР (359,4 ± 99,3) нг/мл и рРТФ (1,7 ± 0,4) мкг/мл. Показатели ГП25 (45,0 ± 7,1) нг/мл и ИЛ-6 (24,3 ± 5,5) пг/мл были достоверно ($p < 0,001$) выше, чем у больных с ЖДА и ЖДЭ. Анализ показателей ЭПО выявил повышение более 100 мЕ/мл у 26 (42,6%) чел. с колебаниями от 57 до 227 мЕ/мл. У 35 (57,3%) больных ЭПО колебался от 3,2 до 43,0 мЕ/мл (18,1 ± 3,8) мЕ/мл, медиана — 10,5 мЕ/мл, т. е. был неадекватным степени тяжести анемии. Более низкая продукция ЭПО отмечалась у всех больных с ФДЖ, в меньшей степени у пациентов с ЖДЭ и ЖДА.

Заключение. Показатели экспрессии ГП25, ИЛ-6, ЭПО у больных с колоректальным раком и железодефицитными синдромами могут предоставить клиницистам новые инструменты для разработки иных способов и механизмов терапевтического воздействия. Это, в свою очередь, будет способствовать адекватному назначению препаратов железа, rEPO, возможно, антагонистов ИЛ-6, ГП25 и, соответственно, оптимальной эффективности терапии анемического синдрома. В свою очередь, эффективное лечение может привести к улучшению качества жизни и повышению выживаемости больных со злокачественными опухолями.

Возможности сочетания резекции и радиочастотной термоаблации метастазов колоректального рака в печени

Ключевые слова:
колоректальный рак, метастазы, радиочастотная термоаблация

Keywords:
colorectal cancer, metastasis, radiofrequency thermoablation

Бобраков М.А., Балашов В.К., Дрогомирецкая Е.И., Круглов А.Н., Зотеев А.Н., Панасенко Е.С., Терентьева О.А., Бойко Н.С., Зайцева А.М.

ФГБОУ ВО «Северо-Западный государственный медицинский университет им. И.И.Мечникова» Министерства здравоохранения Российской Федерации
191015, Российская Федерация, г. Санкт-Петербург, ул. Кирочная, д. 41
E-mail: Ekatherin_p@mail.ru

Opportunities of liver metastases resection combined with radiofrequency ablation for patients with colorectal cancer

Bobrakov M.A., Balashov V.K., Drohomiretskaya E.I., Kruglov A.N., Zoteyev A.N., Panasenko E.S., Terentyeva O.A., Boyko N.S., Zaitseva A.M.

North-Western State Medical University named after I.I.Mechnikov
41 Kirochnaya str., St. Petersburg, 191015, Russian Federation
E-mail: Ekatherin_p@mail.ru

Цель. Показать возможности сочетания резекций и радиочастотной термоаблации (РЧА) метастазов колоректального рака (мКРР) в печени.

Пациенты и методы. Проведен анализ историй болезни 54 пациентов с 2008 по 2018 гг., оперированных по поводу мКРР в клинике госпитальной хирургии им. В. А. Оппеля. Соотношение мужчин и женщин 1:1, средний возраст — 63,26 ± 7,67 и 62,5 ± 8,22 лет (p = 0,68) соответственно. У всех больных при гистологическом исследовании удаленной опухоли толстой кишки во всех случаях была выявлена аденокарцинома. Изолированное поражение печени были обнаружены в 7 случаях (правая доля 5, левая доля 2); в 47 случаях патологические очаги располагались как в правой, так и в левой долях печени.

Результаты. Выполнено 17 операций с сочетанием резекций и РЧА мКРР в печени. В данной группе у всех больных билобарное поражение, количество мКРР 4–5, диаметр метастазов более 30 мм. В группы сравнения вошли две группы. 16 больным выполнена только РЧА мКРР в печени. В данной группе у всех больных билобарное поражение печени, количество мКРР 4–5, размер мКРР не превышал 30 мм (размер очагов выбран не более 30 мм, так как при большем размере очагов эффективность РЧА ниже, выше риск ранних рецидивов, осложнений). 21 больному выполнена только резекция мКРР в печени. В данной группе количество мКРР не превышало 2, унилобарное поражение у 7 больных, билобарное поражение у 10 больных, суммарный размер очагов превышал 50 мм. Базовые характеристики больных резекция + РЧА значительно отличалась от групп сравнения, данным больным радикально выполнить операцию только резекционными методами или только РЧА в объеме R0 не представлялось возможным из-за низкого остаточного функционального объема печени. Осложнения, возникшие в послеоперационном периоде соответствовали осложнениям при РЧА и резекционным методам. В группе резекция + РЧА у троих больных с осложнениями потребовались повторное оперативное лечение. В группе только РЧА не было осложнения потребовавших оперативного лечения. В группе только резекционных методов 4 больным с осложнениями потребовалось повторное оперативное лечение. Длительность операции 173,4 мин, 102,3 мин и 217,8 соответственно (p = 0,71). Интраоперационная кровопотеря 344,1 мл, 1099,1 мл и 59,2 мл соответственно (p = 58). Ранняя послеоперационная летальность в группах резекция + РЧА и только РЧА не отмечалось; в группе только резекционных методов составила 5 больных (23,8%): 4 больным выполнена расширенная правосторонняя гемигепатэктомия, 1 больному расширенная левосторонняя гемигепатэктомия — это связано с низким остающимся функциональным объемом печени. Безрецидивный период 1 г., 3 г. и 5 лет составил: в группе РЧА + резекция 9 (52,9%), 3 (17,6%) и 0; в группе только РЧА 13 (81,3%), 7 (43,8%) и 2 (12,5%); в группе только резекций 14 (66,7%), 10 (47,6%) и 5 (23,8%). Выживаемость 1 г., 3 г. и 5 лет составила: в группе РЧА + резекция 11 (64,7%), 6 (37,5%) и 1 (58,8%); в группе только РЧА 14 (87,5%), 9 (56,3%) и 4 (25%); в группе только резекций 16 (76,2%), 13 (61,9%) и 7 (33,3%).

Заключение. Сочетание резекций и РЧА мКРР в печени позволяет расширить показания для оперативного лечения. Сочетание резекций и РЧА мКРР в печени позволяет снизить травму печени, риск интраоперационного кровотечения и увеличить остающийся функциональный объем печени. Показано сочетание резекций и РЧА при невозможности выполнить удаление всех мКРР в печени только резекцией или только РЧА.

Анализ микробиома опухолей у пациентов с колоректальным раком

Ключевые слова:
колоректальный рак, микробная флора, рибонуклеотической активность

Keywords:
colorectal cancer, microbial flora, ribonucleotide activity

Гатауллин И.Г.[1,2], Ильинская О.Н.[3], Зеленихин П.В.[3], Гатауллин Б.И.[1,2]

[1] Казанская государственная медицинская академия – филиал ФГБОУ ДПО «Российской медицинской академии непрерывного профессионального образования» Министерства здравоохранения Российской Федерации
420015, Российская Федерация, г. Казань, ул. Бутлерова, д. 36
[2] Республиканский клинический онкологический диспансер Министерства здравоохранения Республики Татарстан
420029, Российская Федерация, г. Казань, ул. Сибирский тракт, д 29
[3] Казанский (Приволжский) федеральный университет
420008, Российская Федерация, г. Казань, ул. Кремлёвская, д. 18
E-mail: ilinskaya_kfu@mail.ru

Analysis of microbiom of tumor from patients with colorectal cancer

Gataullin I.G.[1,2], Il'inskaya O.N.[3], Zelenikhin P.V.[3], Gataullin B.I.[1,2]

[1] Kazan State Medical Academy – a branch of the Russian Medical Academy of Continuous Professional Education of the Ministry of Healthcare of the Russian Federation
36 Butlerova str., Kazan 420015, Russian Federation
[2] Clinical Oncologic Dispensary of the Ministry of Health of the Republic of Tatarstan
29 Sibirskiy trakt, Kazan 420029, Russian Federation
[3] Kazan (Privolzhsky) Federal University
18 Kremlevskaiy str., Kazan, 420008, Russian Federation
E-mail: ilinskaya_kfu@mail.ru

Изучение роли микрофлоры при онкопатологиях является важным для понимания возможного механизма возникновения и развития опухоли и может служить основой для разработки оригинальных методов терапии злокачественных новообразований.

Цель исследования. Изучить микробную флору ассоциированную с опухолями толстой кишки.

Пациенты и методы. В исследование включены 50 больных злокачественными новообразованиями прямой и ободочной кишки. Всем пациентам во время проведения диагностической фиброколоноскопии производился забор биоптата слизистой оболочки в 5 см от опухоли и биоптата опухолевой ткани. Биологический материал засевался на плотные и жидкие питательные среды. Идентификацию проводили стандартными методами в зависимости от морфотипа и грамм-принадлежности с использованием дифференциальных комбинированных сред и ряда биохимических тестов.

Результаты. Анализ микрофлоры биоптатов эпителия толстой кишки онкологических больных методами классической микробиологии показал, что неповрежденный эпителий колонизируют преимущественно грамположительные палочки. Малигнизированный эпителий был в основном обсеменен грамотрицательными палочками. Полученные данные выявляют тенденцию к усилению антагонистических свойств, а также снижению способности к синтезу секретируемых рибонуклеаз бактериями, колонизирующими малигнизированный эпителий. Наиболее часто бактерии с антагонистическими свойствами встречаются на эпителии, прилежащем к опухоли, то есть в зоне активной конкурентной борьбы микроорганизмов. Исследования показали, что микробиом опухоли и здоровой слизистой принципиально отличаются между собой не только по морфотипу и грамм принадлежности, но и по антагонистической, гемолитической и рибонуклеотической активности. Можно предположить, что микробиом опухоли, обладая высокой антогонистической активностью, не позволяет колонизировать опухоль бактериями с высокой рибонуклеотической активность и тем самым возможно тормозить рост колоректального рака.

Заключение. Если удастся подтвердить роль бактерий в образовании опухолей, то в будущем можно будет проводить первичную профилактику рака толстой кишки при помощи антибиотиков или колонизации кишечника определенным видом микрофлоры, а также создать вакцину для лечения и профилактики колоректального рака.

Прогнозирование исходов рака толстой кишки с помощью Байесовских сетей

Ключевые слова:
Байесовские сети, прогнозирование, рак толстой кишки, экспертные системы

Keywords:
Bayesian networks, prediction, colon cancer, expert systems

Генс Г.П.[1], Мохнюк К.С.[1], Шиндяпин В.В.[2], Савкин И.А.[3], Сулимов А.В.[3], Сулимов В.Б.[3]

[1] ФГБОУ ВО «Московский государственный медико-стоматологический университет им. А.И.Евдокимова» Министерства здравоохранения Российской Федерации
127473, Российская Федерация, г. Москва, ул. Делегатская, д. 20, стр. 1
[2] Факультет фундаментальной медицины ФГОУ ВПО «Московский государственный университет им. М.В.Ломоносова»
119192, Российская Федерация, г. Москва, Ломоносовский проспект, д. 27, корп. 1
[3] Научно-исследовательский вычислительный центр ФГОУ ВПО «Московский государственный университет им. М.В.Ломоносова»
119191, Российская Федерация, г. Москва, Ленинские горы, д. 1, стр. 4
E-mail: kirillmokhniuk@gmail.com

Prediction of colon cancer outcomes by using Bayesian networks

Guens G.P.[1], Mokhniuk K.S.[1], Shindyapin V.V.[2], Savkin I.A.[3], Sulimov A.V.[3], Sulimov V.B.[3]

[1] A.I. Yevdokimov Moscow State University of Medicine and Dentistry of the Ministry of Healthcare of the Russian Federation
20/1 Delegatskaya str., Moscow, 127473, Russian Federation
[2] M.V.Lomonosov Moscow State University, Faculty of Medicine
27/1 Lomonosovskii ave., Moscow, 119192, Russian Federation
[3] Research Computing Center of M.V.Lomonosov Moscow State University
GSP-1, Leninskie Gory, Moscow, 119191, Russian Federation
E-mail: kirillmokhniuk@gmail.com

В современной медицине применение информационных технологий уже стало данностью. Облачные хранилища с базами данных, полученных от носимых устройств, системы электронных историй болезни, роботизированные хирургические системы, системы поддержки принятия решений и другие. Прогнозирование исходов в онкологии является очень важной задачей, для того чтобы убрать человеческий фактор из этого процесса можно и нужно использовать информационные технологии. Байесовские сети (БС) — это графовая вероятностная модель, работающая на основе теоремы Байеса. БС используется для определения вероятностей событий, анализируя зависимости между различными параметрами и исходами.

Цель. Определить возможность применения Байесовских сетей для прогнозирования рака толстой кишки.

Пациенты и методы. В исследование вошли 251 история болезни пациентов с диагнозом «рак толстой кишки», возрастом от 29 до 90 лет, со стадией болезни I–IV, мужского и женского пола. Пациенты проходили лечение с июня 2000 года по декабрь 2017 года. В июне 2018 года был проведен последний мониторинг состояния пациентов для определения их текущего состояния. На основе информации, полученной из историй болезни, нами была создана база данных, на которой в дальнейшем происходило обучение БС. Нами вносились данные о 42 клинических, молекулярно-биологических и лабораторных параметрах, на основе которых мы в дальнейшем обучали БС. Данные не обо всех параметрах были доступны по разным причинам, поэтому не каждый столбец был заполнен на 100%. Нами были исследованы 2 контрольные точки (КТ): КТ-П — прогрессирование заболевания, КТ-С — смерть пациента/ки. Для каждой контрольной точки были определены два исхода, КТ-П: «0» — если не было прогрессирования, «1» — если прогрессирование было; КТ-С: «0» — если пациент/ка жив, «1» — если пациент/ка к моменту мониторинга мертвы. Прогнозирование КТ должно проводится для одинакового временного интервала для всех пациентов. Так как время мониторинга за состоянием пациентов с начала лечения было различным, была проведена стратификация пациентов по единому прогнозируемому временному интервалу. Значения КТ для введенного временного интервала определялось по информации о состоянии пациентов при ближайшем мониторинге.

Результаты. На основе известных параметров для каждой КТ были построены БС с наивной топологией. Численная оценка качества прогнозирования сетей осуществлялась программой ANN, которая вычисляла значение площади под ROC-кривой (AUC): чем ближе значение AUC к 1, тем выше качество прогнозирования обученной сети. Для построения ROC-кривой применяли метод «исключением по одному». Начальные БС показывали низкое качество прогнозирования. Далее с помощью программы SiLVIA была осуществлена оптимизация начальных сетей по числу узлов. В результате оптимизации сетей было повышено качество прогнозирования, а также были выявлены наиболее критические параметры, определяющие риск возникновения КТ-П и КТ-С.

Заключение. С помощью оптимизированных БС для новых пациентов можно получить условную вероятность наступления КТ. Для применения инструмента БС в медицинской практике используются гистограммы риска, которые позволяют связать полученную условную вероятность предсказания с априорной вероятностью предсказания для одной из групп риска пациентов. На основе базы данных пациентов с известными КТ и построенных оптимизированных БС строят гистограммы риска, позволяющие оценивать риск наступления КТ для новых пациентов.

Работа А. В. Сулимова и И. А. Савкина поддержана грантом РНФ № 14–50–00029.

Роль хемокиновых рецепторов в метастазировании рака ободочной кишки

Ключевые слова:
хемокины, рак ободочной кишки, метастазирование, хемокиновые рецепторы

Иванова А.К., Орлова Р.В., Андросова А.В.

St.Petersburg University
13B Universitetskaya Emb., St Petersburg 199034, Russian Federation
E-mail: domolink_37327@mail.ru

Keywords:
chemokines, colon cancer, metastasis, chemokine receptors

The role of chemokine receptors in the metastasis of colon cancer

Ivanova A.K., Orlova R.V., Androsova A.V.

St.Petersburg University
13B Universitetskaya Emb., St Petersburg 199034, Russian Federation
E-mail: domolink_37327@mail.ru

По данным ВОЗ в мире ежегодно регистрируется более 500 тысяч случаев рака ободочной кишки. Рак ободочной кишки занимает второе место в структуре женской онкологической заболеваемости, уступая лишь раку молочной железы, и третье место в структуре мужской заболеваемости после рака предстательной железы и легкого. Известными прогностическими факторами определяющими ранее метастазирование у больных после радикального лечения являются: глубина опухолевой инвазии (параметр T), статус регионарных лимфоузлов (параметр N), морфологическая дифференцировка опухоли, микроскопическая сосудистая или периневральная инвазия, лимфоцитарная инфильтрация, позитивные края резекции, перфорация опухоли, повышение уровня РЭА. Кроме того, в настоящее время другие потенциальные факторы находятся в стадии изучения, такие как p53, k-ras, bcl-2, TGF-альфа, EGF, пролиферативный индекс, анеуплоидность и хемокины. Хемокины — это суперсемейство малых (8–10 kD) белков, которые играют стержневую роль в регулировании лейкоцитарного движения и экстравазации через люминальную поверхность эндотелиальных клеток в места воспаленных тканей. Была замечена немаловажная роль хемокиновых рецепторов в процессе метастазирования рака ободочной кишки. В работу включено 53 пациента: из них 26 мужчин и 27 женщин в возрасте от 28–76 лет, средний возраст составил 59,41 ± 8,62 год, медиана возраста составила 61 год. Все пациенты имели верифицированный диагноз: рак ободочной кишки: рак сигмовидной кишки — 18 пациентов, рак слепой кишки — 6 пациентов, рак селезеночного изгиба ободочной кишки — 6 пациентов, рак поперечно-ободочной кишки — 6 пациентов, рак печеночного изгиба ободочной кишки — 1 пациент, рак нисходящего отдела ободочной кишки — 3 пациента, рак восходящего отдела ободочной кишки — 5 пациентов. Всем пациентам было проведено радикальное хирургическое. Послеоперационная стадия у всех пациентов была определена, как pT4N0M0. Все пациенты находились под динамическим контролем и им выполнялись диагностические процедуры согласно стандартам наблюдения пациентов с колоректальным раком в течении 5 лет после хирургического вмешательства. Те пациенты у которых появились отдаленные метастазы после хирургического лечения в течение 2–3 лет составили I группу (31 пациент), а группу II составили пациенты, которые наблюдались в течении 5 лет после проведенной операции без выявления у них отдаленных метастазов (22 пациента). Таким образом была изучена зависимость метастазирования от уровня экспрессии хемокиновых рецепторов в опухолевой ткани. Первая группа пациентов II стадии с прогрессированием заболевания показала безрецидивную выживаемость в промежутке от 1 до 44 месяцев. У второй группы пациентов II стадии без прогрессирования заболевания медиана безрецидивной выживаемости не была достигнута в связи с тем, что все пациенты прожили 60 месяцев без развития рецидива. Таким образом, изучение роли хемокинов и их рецепторов в метастазировании рака ободочной кишки является высокоактуальным для определения факторов прогноза с точки зрения основных показателей выживаемости после радикального лечения, планирования рационального противоопухолевого лечения с адъювантной целью.

Возможности МРТ в оценке ответа опухолевой ткани на химиолучевое лечение при раке прямой кишки и анального канала

Ключевые слова:
аденокарцинома, плоскоклеточный рак, МРТ, ИКД, диффузия, патоморфоз, химиолучевое лечение

Keywords:
adenocarcinoma, SCC, MRI, ADC, diffusion, tumor response, chemotherapy, radiation therapy

Иозефи Д.Я., Винидченко М.А., Демченко Н.С.

ФГБУ «Ростовский научно-исследовательский онкологический институт» Министерства здравоохранения Российской Федерации
344037, Российская Федерация, г. Ростов-на-Дону, ул. 14-я Линия, д. 63

MRI evaluation of tumor response to chemotherapy and radiation therapy of anoectal cancer

Iozefi D.Ya., Vinidchenko M.A., Demchenko N.S.

Rostov Research Institute of Oncology (RRIO)
6314 line, Rostov-on-Don, 344037, Russian Federation

Цель исследования. Проведение анализа значений измеряемого коэффициента диффузии (ИКД) по методике малых солидных компонентов в оценке лечебного ответа опухоли при раке прямой кишки и анального канала и определение возможности его использования как фактора оценки изменений в опухоли после химиолучевого этапа лечения.

Материалы и методы. В исследование включены 17 пациентов с морфологически верифицированными опухолевыми процессами анального канала (плоскоклеточного рака) и 31 пациентов с аденокарциномами ампулярного отдела прямой кишки, в том числе и с вовлечением анального канала).

С использованием томографа GE Signa HD 1.5 T. рабочей станции Advantage получали изображения в T1, T2-TSE, T2-fatsat (FS) и DWI (b-0, b-500, b-1000). Для исследования прямой кишки применяли поверхностную матричную радиочастотную катушку.

Оценивались данные по ограничению диффузии в небольшом солидном компоненте опухоли, измерялись показатели ИКД в 3–4 областях солидного компонента опухоли, результаты измерений усреднялись. Оцениваемые компоненты принимался размерностью до 10 вокселей при матрице 128 × 128 и толщине области сбора данных (slab) 6 мм. Нами измерялся ИКД при b-0, b-500 b1000 и размеры опухоли в T2-TSE до лечения и после неоадъювантной химиолучевой терапии.

Результаты. Изучалась реакция опухоли на химиолучевое лечение по Recist 1.1. Через 4–6 недель после завершения лучевой терапии. Полный ответ не отмечался в обеих группах. Частичный ответ (уменьшение суммы диаметров очагов не менее чем на 30%) отмечался у пациентов с аденокарциномами ампулы прямой кишки у 28 (90%) пациентов. При поражении анального канала у 15 (80%) больных. Стабилизация заболевания отмечена у 2 (6%) пациентов при опухоли ампулы прямой кишки и у 1 пациента с вовлечением анального канала и тканей перианальной области. Прогрессирование заболевания (увеличение на 20% суммы диаметров основных очагов, появление новых очагов) отмечено у одного больного (3%) при опухоли ампулярного отдела и 1 больного (6%) раком анального канала. Перитуморально выявлялся фиброз со снижением сигнала в T2-TSE на фоне сокращения опухолевой ткани в ранее инфильтрированной мезоректальной клетчатке. Такие изменения определялись у 28 пациентов с аденокарциномой ампулы прямой кишки (90%), при поражении анального канала фиброз в перитуморальной клетчатке визуализирован у 15 больных (88%). У всех больных с частичным ответом и стабилизацией опухоли отмечено повышение значения ИКД в сравнении с исходными данными. У пациентов с поражением ампулы прямой кишки после достижения частичного ответа значение ИКД повысилось в 1,7 раза в сравнении с данными до лечения. У пациентов с поражением анального канала после достижения частичного ответа ИКД повысился в 1,9 раза в сравнении с данными до лечения. При прогрессировании значение ИКД в солидном компоненте опухоли не изменилось в обеих группах и составляло 0,76–0,86 × 10^3 мм²/сек.

Выводы. Оценка ИКД в сочетании с Recist 1.1. информативна и позволяет оценить клинический эффект проводимого лечения до выполнения хирургического лечения. Динамика наблюдаемого процесса и МР-оценка лечебного патоморфоза может служить аргументом для принятия решения о хирургической тактике, завершении или продолжении курсов химиотерапевтического лечения.

Комбинированные резекции при местно-распространенном раке ободочной кишки

Ключевые слова:
колоректальный рак, местно-распространенный рак ободочной кишки, выживаемость, прогностические факторы, мультивисцеральные резекции

Keywords:
colorectal cancer, locally advanced colon cancer, survival, prognostic factors, multivisceral resection

Королев П.А., Сидоров Д.В., Ложкин М.В., Троицкий А.А.

ФГБУ «Национальный медицинский исследовательский центр радиологии» Министерства здравоохранения Российской Федерации,
249036, Российская Федерация, Калужская область, Обнинск, ул. Королёва, д. 4
E-mail: korolevpal@gmail.com

Multivisceral resections for locally advanced colon cancer

Korolev P.A., Sidorov D.V., Lozhkin M.V., Troickiy A.A.

National Medical Radiology Research Centre of the Ministry of Health of the Russian Federation,
4 Koroleva str., Obninsk, Kaluga region, 249036, Russian Federation
E-mail: korolevpal@gmail.com

Цель. Улучшение результатов лечения больных местно-распространеным раком ободочной кишки за счет анализа непосредственных и онкологических результатов мультивисцеральных резекций.

Пациенты и методы. В текущее ретроспективное сравнительное исследование включены 74 больных местно-распространенным раком ободочной кишки, перенесшие на базе абдоминального отделения потенциально радикальные комбинированные резекции ободочной кишки в едином блоке с вовлеченными структурами, в период с 2006 по 2016 гг. Анализ проводился на основании демографических показателей, клинико-морфологических характеристик опухоли, особенности хирургических вмешательств и оценки непосредственных и отдаленных результатов.

Результаты. Средний возраст составил 62,7 ± 12,1, при медиане 64 года. Соотношение мужчин и женщин составило 1:1,2. Всем больным выполнены потенциально радикальные оперативные вмешательства в объеме мультивисцеральных резекций по поводу клинически местнораспространенных опухолей ободочной кишки (cT4b). Распределение по типу операций было следующим: комбинированная правосторонняя гемиколктомия — 33,8%, комбинированная левосторонняя гемиколэктомия — 27%, комбинированная резекция сигмовидной кишки — 39,2%. Медианы продолжительности операции и объема кровопотери составили 227 минут и 420 мл, соответственно. Частота послеоперационных осложнений составила 32,4%. Послеоперационная летальность 2,7% (2 наблюдения). R0 резекционный статус достигнут в 86% наблюдений. По данным планового морфологического исследования непосредственная инвазия соседних органов (pT4b) определялась в 63,5% наблюдений. 5-ти летняя безрецидивная выживаемость в общей группе больных составила 57,0% [95%ДИ: 48,4–65,7], 5-ти летняя канцер-специфическая выживаемость — 64,6% [95% ДИCI: 55,8–73,5]. Нерадикальный характер оперативных вмешательств стал ведущим неблагоприятным прогностическим фактором, наряду с поражением лимфатических узлов и низкой степенью дифференцировки опухоли.

Заключение. Выполнение мультивисцеральных резекций больным по поводу местно-распространенного рака ободочной кишки способно обеспечить радикальность вмешательства. Выполнение мультивисцеральных резекций сопряжено с повышенным риском послеоперационных осложнений и летальности, однако, достижение радикального характера выполненного вмешательство может обеспечить локальный контроль за опухолью и улучшить отдаленные результаты. 5-летняя канцерспецифическая выживаемость больных после радикальных операций, по данным нашего исследования, составила 72,5% [95% ДИ: 63,7–81,3].

Исходный уровень РЭА у больных местно-распространенным раком прямой кишки в зависимости от клинического варианта рецидива заболевания после комбинированного лечения

Ключевые слова:
РЭА, рак прямой кишки, рецидив заболевания

Keywords:
CEA, rectal cancer, relapse of the disease

Минаева Н.Г., Ерыгин Д.В., Ершова И.Л., Николаева Н.В., Щербакова Н.Е., Северская Н.В.

Медицинский радиологический научный центр имени А.Ф.Цыба – филиал ФГБУ «Национальный медицинский исследовательский центр радиологии» Министерства здравоохранения Российской Федерации
249031, Российская Федерация, Калужская область, Обнинск, ул. Королёва, д. 4

The baseline level of CEA in patients with locally advanced rectal cancer, depending on the clinical variant of relapse after combined treatment

Minaeva N.G., Erygin D.V., Ershova I.L., Nikolaeva N.V., Shcherbakova N.E., Severskaya N.V.

A. Tsyb Medical Radiological Research Centre – Branch of the National Medical Radiology Research Centre of the Ministry of Health of the Russian Federation,
4 Koroleva str., Kaluga Region, Obninsk, 249036, Russian Federation

Исследование раково-эмбрионального антигена (РЭА) является широко используемым, недорогим, и легко измеряемым опухолевым маркером у больных колоректальным раком (КРР). Повышенное содержание опухолевого маркера в крови больных КРР до лечения сопряжено с плохим отдаленным прогнозом заболевания. Регулярное тестирование РЭА после проведенного лечения зарекомендовало себя как удобный маркер для детекции рецидива заболевания.

Цель. Оценить уровень РЭА до лечения у больных раком прямой кишки (РПК) в зависимости от клинического варианта рецидива заболевания после комбинированного лечения.

Пациенты и методы. Ретроспективный анализ 157 пациентов с раком прямой кишки после комбинированного лечения, проведенного в МРНЦ им. А. Ф. Цыба. Стадия заболевания cT2–4N1–2M0. Возраст пациентов от 30 до 79 лет. Лиц мужского пола 90, женского 67. У всех больных тип опухоли определен как аденокарцинома, у 4 из них муцинозная. Все пациенты получали неоадъювантную химиотерапию препаратами фторпиримидинового ряда. Одновременно с химиотерапией проводилась лучевая терапия на первичную опухоль и регионарные лимфатические узлы методикой классического фракционирования в РОД 2 Гр ежедневно, 5 дней в неделю, до СОД 50 Гр. Через 6–10 недель (медиана 8 недель) после завершения неоадъювантной химиолучевой терапии проводилось хирургическое лечение в объеме тотальной мезоректумэктомии. Концентрация РЭА определялась иммуноферментным методом на анализаторе TOSOH AIA2100 с использованием наборов ST AIAPACK CEA фирмы Tosoh Bioscience (Бельгия, Япония) до лечения, через 6–10 недель после завершения неоадьювантной терапии, через 3 мес после операции и далее каждые 6–12 мес в течение всего периода наблюдения. Повышенным считался уровень РЭА выше 5 нг/мл. Результаты РЭА сопоставлены с наличием местного рецидива и локализацией метастазов.

Результаты. Средний уровень РЭА до лечения составил 17,0 нг/мл (медиана 6,7 нг/мл). Рецидив/прогрессирование РПК после комбинированного лечения (через 6–48 мес) диагностирован у 27% (43/157) больных. Выявлено, что исходный уровень РЭА повышен у 74% больных с рецидивом и был значимо выше (медиана 11,7 нг/мл), чем у больных без рецидива (медиана 5,8 нг/мл), $p = 0,005$. У 69% больных с исходно повышенным РЭА, у которых в дальнейшем развился рецидив, уровень маркера нормализовался после комбинированного лечения (медиана 2,9 нг/мл, $p < 0,0001$), однако в дальнейшем зарегистрирован рост РЭА (медиана 8,2 нг/мл, $p < 0,0001$). Местный рецидив выявлен у 11 больных, метастазы в забрюшинные лимфоузлы — у 7, печень — у 15, легкие и кости — у 10. При развитии метастазов в печень исходный РЭА повышен у 87% (медиана 16,5 нг/мл), легкие и кости — у 80% (медиана 8,8 нг/мл), забрюшинные лимфоузлы — у 43% (медиана 5,0 нг/мл), при местном рецидиве — у 64% (медиана 14,5 нг/мл). На момент диагностики рецидива медиана РЭА при метастазах в печень составила 15,0 (диапазон 2,3–59,3) нг/мл, метастазах в легкие и кости — 10,0 (1,5–364,7) нг/мл, метастазах в забрюшинные лимфоузлы — 5,2 (2,2–599,0) нг/мл, местном рецидиве — 6,9 (2,8–86,8) нг/мл.

Выводы. Больные с рецидивом РПК исходно имеют уровень РЭА выше, по сравнению с больными без прогрессирования. Нормализация РЭА после комбинированного лечения не гарантирует отсутствие рецидива в дальнейшем. Уровень РЭА при метастатическом поражении печени (до лечения и на момент диагностики рецидива) выше, по сравнению с таковым при других локализациях метастазов.

Алгоритм эндоскопического лечения неоплазий толстой кишки

Митраков А.А., Кряжов В.А., Пегов Р.Г., Мягчева М.А., Терехов В.М.

ГБУЗ НО «Нижегородский областной клинический онкологический диспансер»
603163, Российская Федерация, г. Нижний Новгород, ул. Деловая, д. 11, корп. 1
E-mail: alexandr_mit@mail.ru

Ключевые слова:
эндоскопия,
ранний рак,
эндоскопическая резекция,
колоректальный рак

Endoscopic methods for treatment of colorectal neoplasia

Mitrakov A.A., Kriazhov V.A., Pegov R.G., Myagcheva M.A., Terehov V.M.

Nizhny Novgorod Regional Clinical Oncological Dispensary
11/1 Delovaja str., Nizhny Novgorod, 603163, Russian Federation
E-mail: alexandr_mit@mail.r

Keywords:
colorectal cancer,
cancer, endoscopy,
early colonic cancer

Рак толстой кишки занимает ведущее место среди онкологических заболеваний. Основным условием успешного лечения онкологических больных является диагностика опухолевого процесса на ранних стадиях и лечение предраковой патологии. В последние годы наряду с диагностическим направлением в эндоскопии активно развивается эндохирургическое направление, позволяющее лечить как предраковые заболевания, так и ранние формы рака с соблюдением онкологических принципов радикальности лечения. Развитие технологий и внедрение новых методов лечения с одной стороны и противоречивость подходов в различных клиниках с другой делает особо актуальным вопрос выработки алгоритма диагностики и лечения новообразований толстой кишки.

Цель. Разработать алгоритм эндоскопического лечения новообразований толстой кишки.

Пациенты и методы. В исследование было включено 505 больных, которым в период с сентября 2012 по май 2018 года было выполнено эндоскопическое удаление 562 неоплазий толстой кишки размером 2 см и более. Среди них было 310 женщин (61,5%) и 195 мужчин (38,5%). Большая часть пациентов была старше 60 лет — в 312 случаях, что составило 61,8%. В лечении использовались следующие эндоскопические методики: петлевая электроэксцизия — 120 случаев, эндоскопическая резекция слизистой оболочки — 145, фрагментарная резекция слизистой оболочки — 163, диссекция в подслизистом слое — 77. Метод эндоскопического удаления выбирался на основании таких критериев, как тип образования, его размер, локализация, структура сосудистого рисунка, результат предоперационной биопсии. После удаления производилась тщательная оценка удаленного препарата, а в случае выявления малигнизации оценивалась радикальность выполненной операции.

Результаты. Проведен анализ осложнений и частоты рецидивов, которые наблюдались в 7 (1,3%) и в 16 (3%) случаях соответственно. Результаты показали, что эндоскопическое лечение неоплазий толстой кишки — высокоэффективный метод, обладающий такими преимуществами, как малотравматичность и органосохранность, с низким риском осложнений и рецидивов.

Заключение. Необходимыми условиями успешных исходов являются соблюдение алгоритма диагностики, выбора метода удаления и послеоперационной морфологической оценки удаленного препарата.

Сравнительный анализ эффективности паллиативной дистанционной и сочетанной лучевой терапии рака прямой кишки

Ключевые слова:
рак прямой кишки, паллиативная лучевая терапия, сочетанная лучевая терапия

Недомолкин С.В., Мошуров И.П., Знаткова Н.А., Квашнина Ю.С., Цурикова А.В., Коротких Н.В.

БУЗ ВО «Воронежский областной клинический онкологический диспансер»
394036, Российская Федерация, г. Воронеж ул. Вайцеховского д. 4
E-mail: s-nedomolkin@mail.ru

Keywords:
palliative radiation therapy, rectal cancer, combainet radiation therapy

Comparative analysis of the rectal cancer palliative remote and combined radiation therapy effectiveness

Nedomolkin S.V., Moshurov I.P., Znatkova N.A., Kvashnina Yu.S., Tsurikova A.V., Korotkikh N.V.

Voronezh Regional Clinical Oncology Dispensary
4 Vaytsehovskogostreet, Voronezh, 394036, Russian Federation
E-mail: s-nedomolkin@mail.ru

Цель исследования. Сравнить результаты лечения пациентов с раком прямой кишки, получивших паллиативную дистанционную или сочетанную лучевую терапию на базе Воронежского Областного Клинического Онкологического Диспансера.

Материалы и методы. Проведен ретроспективный анализ 34 медицинских карт пациентов с раком прямой кишки, получивших паллиативную лучевую терапию, находящихся на учете и динамическом наблюдении в БУЗ ВО «ВОКОД» в период с 2014 по 2017 гг. Из них 17 женщин, мужчин — 17, в возрасте от 55 до 83 лет. Все пациенты были поделены на основную группу и группу сравнения. В основную группу вошли 20 пациентов с раком прямой кишки, прошедшие паллиативный курс дистанционной лучевой терапии (ДЛТ) эквивалентную 70 Гр. Группу сравнения составили 14 больных раком прямой кишки, получивших ДЛТ эквивалентную 42–46 Гр с внутриполостной лучевой терапией СОД 21 Гр. Эффективность лечения оценивалась через 1 месяц посредством ректороманоскопии и МРТ органов малого таза.

Результаты. При анализе локализаций опухоли было выявлено, что основная доля пришлась на средне-ампуллярный отдел прямой кишки — 23 пациента (67,6%), нижне-ампуллярный — 2 пациента (5,9%), ректосигмоидный — 3 пациента (8,9%), верхне-ампуллярный — 6 (17,6%). При гистологическом исследовании в 55,9% (19 человек) была выявлена высокодиффернцированная аденокарцинома, в 44,1% (15 человек) — умеренно-дифференцированная аденокарцинома. Достоверных различий между основной группой и группой сравнения по локализации рака прямой кишки и степени его дифференцировки получено не было (p 0,05). В настоящее время, по данным ОМК, из 34 человек, получивших паллиативное лучевое лечение, живы 25 человек без учета стадии и локализации процесса, что составило 73,5%. Одногодичная летальность после окончания курса паллиативной лучевой терапии составила 26,5%.

Выводы. При сравнительной оценке эффективности паллиативной лучевой терапии наилучшие результаты получены у больных, прошедших сочетанную терапию (ДЛТ и внутриполостная лучевая терапия). У данных больных отмечено достижение локальной эффективности достоверно чаще, чем у пациентов, прошедших только дистанционную лучевую терапию. Клинически эффективность лечения была в стабилизации локального опухолевого процесса.

Анализ выживаемости больных злокачественными новообразованиями толстой кишки на популяционном уровне за 10-летний период

Ключевые слова:
ЗНО толстой кишки, кумулятивная скорректированная выживаемость, популяционный раковый регистр

Новикова Т.С.[1], **Доможирова А.С.**[1,2], **Аксенова И.А.**[1,2]

[1] ГБУЗ «Челябинский областной клинический центр онкологии и ядерной медицины»
454087, Российская Федерация, г. Челябинск ул. Блюхера, д. 42
[2] ФГБОУ ВО «Южно-Уральский государственный медицинский университет» Министерства здравоохранения Российской Федерации
454092, Российская Федерация, г. Челябинск, ул. Воровского, д. 64
E-mail: novikovats@chelonco.ru

Keywords:
malignant neoplasms of the large intestine, cumulative adjusted survival, population cancer registry

Analysis of survival of patients with malignant neoplasms colon at the population level for a 10-year period

Novikova T.S.[1], **Domozhirova A.S.**[1,2], **Aksenova I.A.**[1,2]

[1] Chelyabinsk Regional Center of Oncology and Nuclear Medicine
42 Blucher str., Chelyabinsk 454087, Russian Federation
[2] South Ural State Medical University
64 Vorovskogo str., Chelyabinsk 454092, Russian Federation
E-mail: novikovats@chelonco.ru

В течение нескольких десятков лет в России наблюдается неуклонный рост заболеваемости и смертности от ЗНО толстой кишки (С18–21), которые в структуре онкологической заболеваемости и смертности входят в первую пятерку локализаций.

За 10 лет заболеваемость ЗНО толстой кишки в Челябинской области возросла на 33,6% и составила 56,4 на 100 тыс. населения (по России ниже — 41,1 на 100 тыс. населения). Смертность от этой патологии увеличилась еще более значимо на 46,9% и составила 31,0 на 100 тыс. населения (по России ниже — 27,5 на 100 тыс. населения).

В течение 2005–2015 годов стадийная структура ЗНО толстой кишки в Челябинской области претерпела значительные изменения. Увеличилась доля I–II стадии заболевания на 12,1% за счет уменьшения доли III стадии на 13,3%. Однако доля IV стадии заболевания за это время практически не изменилась. Обращает на себя внимание, что активное выявление ЗНО толстой кишки не превышает 10%.

Цель. Проанализировать показатели канцероспецифической выживаемости больных ЗНО толстого кишечника в Челябинской области в 2005–2015 годах в зависимости от гистологического типа опухоли, пола и возраста, степени распространенности опухолевого процесса.

Материалы и методы. Для решения поставленной цели были изучены материалы базы данных Популяционного ракового регистра Челябинской области. Общее число наблюдений за 2005–2015 годы по регистру составило 18 245 первичных случаев ЗНО толстой кишки, в том числе 8040 — среди мужчин и 10 205 — среди женщин.

Расчет показателей кумулятивной скорректированной (учитывающей случаи смерти от основного заболевания) проводился динамическим (актуриальным) методом с использованием программного модуля «Расчет показателей выживаемости» (разработчик — ООО «Новел СПб», г. Санкт-Петербург).

Результаты. За период 2005–2015 гг. 1-летняя кумулятивная скоррективанная выживаемость больных ЗНО толстой кишки составила 63,4%, 3-летняя — 42,9%, 5-летняя — 34,4%. За этот период динамика показателей выживаемости регистрировалась практически на одном уровне.

Уровни выживаемости больных ЗНО толстой кишки имеют значительные различия в зависимости от морфологического типа опухоли. Наиболее высокие показатели выживаемости демонстрируют больные с аденокарциномами толстой кишки (М814–838). 1-летняя кумулятивная скорректированная выживаемость этой группы больных составила 70,7%, 3-летняя — 49,9%, 5-летняя — 41,2%. Наименьшие показатели выживаемости регистрируются среди больных с эпителиальными новообразованиями БДУ (М801–804). 1-летняя кумулятивная скорректированная выживаемость этой группы больных составила 48,3%, 3-летняя — 33,8%, 5-летняя — 29,4%.

Выживаемость больных ЗНО толстой кишки имеет гендерные различия. Показатели выживаемости среди женщин превышают аналогичные показатели среди мужчин, причем, если различия в 1-летней выживаемости менее 1% в пользу женщин ($p > 0,05$), то различия в 5-летней выживаемости составляют около 3% в пользу женщин ($p < 0,05$). 1-летняя кумулятивная скорректированная выживаемость среди мужчин составила 64,2%, 3-летняя — 43,8%, 5-летняя — 35,4%. 1-летняя кумулятивная скорректированная выживаемость среди женщин составила 64,8%, 3-летняя — 45,6%, 5-летняя — 38,1%.

Наиболее высокие показатели выживаемости отмечаются у больных, выявленных в I стадии заболевания. 1-летняя кумулятивная скорректированная выживаемость этой группы больных составила 92,3%, 3-летняя — 80,4%, 5-летняя — 72,0%. Наиболее низкие показатели выживаемости ожидаемо регистрируются среди больных с IV стадией. 1-летняя кумулятивная скорректированная выживаемость этой группы больных составила 33,1%, 3-летняя — 11,9%, 5-летняя — 8,4%.

Распределение 5-летней выживаемости больных ЗНО толстой кишки демонстрирует планомерное снижение показателей с увеличением возраста пациентов. Наиболее высокие показатели кумулятивной скорректированной выживаемости отмечаются среди больных в возрасте 18–35 лет — 48,5%, наиболее низкие показатели — в возрасте 91 год и старше — 14,8%.

Заключение. Выживаемость онкологических больных — это конечный результат диагностической, лечебной и организационной работы онкологической службы. По результатам анализа показателей выживаемости среди факторов прогноза при ЗНО толстого кишечника можно выделить следующие:

— гистологический тип опухоли — наиболее высокие показатели выживаемости демонстрируют больные с аденокарциномами толстой кишки;

— пол — показатели выживаемости среди женщин превышают аналогичные показатели среди мужчин;

— возраст — наиболее высокие показатели выживаемости отмечаются у больных в более молодом возрасте;

— степень распространенности опухолевого процесса — наиболее высокие показатели выживаемости отмечаются у больных, выявленных в I стадии заболевания.

Результаты лечения метастатического колоректального рака с применением Афлиберцепта в комбинации со схемой FOLFIRI в «БУЗ ВО ВОКОД»

Ключевые слова:
афлиберцепт, метастатический колоректальный рак, FOLFIRI

Keywords:
FOLFIRI, aflibercept, metastatic colorectal cancer

Потапов Ю.Н., Мошуров И.П., Знаткова Н.А., Пузаков К.Г., Сивова С.С., Елькова В.О., Яровая С.И., Мельникова Н.А.

ГБОУ ВПО «Воронежский государственный медицинский университет им. Н.Н.Бурденко» Министерства здравоохранения Российской Федерации
394036, Российская Федерация, г. Воронеж ул. Студенческая д. 10
БУЗ ВО «Воронежский областной клинический онкологический диспансер»
394036, Российская Федерация, г. Воронеж ул. Вайцеховского д. 4
E-mail: potapov@vokod.vrn.ru

Results of treatment of metastatic colorectal cancer using Aflibercept in combination with FOLFIRI in Voronezh Regional Clinical Oncology Dispensary

Potapov Yu.N., Moshurov I.P., Znatkova N.A., Puzakov K.G., Sivova S.S., Elkova V.O., Yarovaya S.I., Melnikova N.A.

Voronezh State Medical University of N.N. Burdenko Ministry of Health of Russia Russian Federation
10 Studencheskaya str., Voronezh 394036, Russian Federation
Voronezh Regional Clinical Oncological Hospital
4 Vaitsekhovskogo, Voronezh, 394036, Russian Federation
E-mail: potapov@vokod.vrn.ru

Колоректальный рак занимает лидирующие позиции по заболеваемости и смертности от злокачественных опухолей. Заболевание протекает с большой частотой рецидивов, которые возникают примерно у половины больных. Наиболее часто метастазами поражаются такие органы как печень и легкие. Основным методом лечения метастатического колоректального рака является химиотерапия. В последние годы, благодаря появлению новых таргетных препаратов увеличилась продолжительность и качество жизни больных с метастатическим колоректальным раком.

Цель. Оценить эффективность лечения препаратом афлиберцепт в комбинации со схемой FOLFIRI у больных с метастатическим колоректальным раком, резистентным к оксалиплатинсодержащей химиотерапии или прогрессирующим после ее применения.

Пациенты и методы. В исследование было включено 7 пациентов с колоректальным раком. По стадиям опухолевого процесса пациенты распределились следующим образом: у 3 (42,8%) — II стадия заболевания, у 1 (14,4%) — III стадия и у 3 (42,8%) — IV стадия заболевания. Всем пациентам было проведено комбинированное лечение с включением хирургического этапа с последующей химиотерапией по схеме FOLFOX-4/FOLFOX-6. При прогрессировании заболевания назначалась 2 линия химиотерапии по схеме афлиберцепт +FOLFIRI в дозе 4 мг/кг в/в капельно в 1 день, каждые 14 дней, с последующей оценкой эффекта после проведения 2–4 курсов в объеме: КТ органов брюшной полости и КТ органов грудной клетки, онкомаркеры РЭА, СА 19–9.

Результаты. При анализе результатов химиотерапевтического лечения больных с метастатическим колоректальным раком по схеме FOLFIRI с афлиберцептом получены следующие данные: после 5 курсов химиотерапии наблюдалось уменьшение размеров метастатических очагов, снижение уровня онкомаркеров у 5 пациентов (71,5%), 2-е из них (28,5%) получают терапию афлиберцепт + FOLFIRI по настоящее время. Прогрессирование заболевания после 6-го курса у 3 пациентов (42,8%). Осложнения лечения наблюдались у 2 пациентов уже после проведения 2 курсов: у 1-го неконтролируемая гипертензия, у 2-го кишечное кровотечение. Из-за данных осложнений терапию препаратом афлиберцепт пришлось прервать.

Заключение. Применение препарата афлиберцепт во 2 линии химиотерапии совместно со схемой FOLFIRI еще одна достойная опция для лечения больных с метастатическим колоректальным раком.

Комбинированное применение эндоскопических методик в диагностике поверхностных изменений слизистой оболочки желудка и толстой кишки

Ключевые слова:
диагностика рака желудка, диагностика рака толстой кишки, эндоскопия, конфокальная лазерная эндомикроскопия

Keywords:
diagnosis of gastric cancer, diagnosis of colon cancer, endoscopy, confocal laser endomicroscopy

Потехина Е.В.[1], **Завьялов М.О.**[2]

[1] ФГБУ «Объединенная больница с поликлиникой» Управления делами Президента РФ
119285, Российская Федерация, г. Москва, Мичуринский проспект, д. 6, стр. 1
[2] Клинико-диагностический центр Медси на Красной Пресне. Акционерное Общество «Медси 2»
123242, Российская Федерация, г. Москва, ул. Красная Пресня, д. 16
E-mail: Ev.potekhina@yandex.ru

Combined application of endoscopic techniques in the diagnosis of superficial changes in the mucous membrane of the stomach and colon

Potekhina E.V.[1], **Zavyalov M.O.**[2]

[1] Joint Hospital with Polyclinic UD President RF
6/1 Michurinsky avenue, Moscow, 119285, Russian Federation
[2] Clinical and Diagnostic Center on Krasnaya Presnya, Joint Stock Company Medical System 2
16 Krasnaya Presnya str., Moscow, 123242, Russian Federation
E-mail: Ev.potekhina@yandex.ru

В настоящее время проблема диагностики поверхностных изменений слизистой оболочки органов желудочно-кишечного тракта и ранних форм рака является одной из глобальных проблем мирового здравоохранения. В структуре заболеваемости колоректальный рак занимает 2-е место, рак желудка — 4, а в структуре смертности от онкологических заболеваний 3-е и 2-е место соответственно. Поверхностные эпителиальные образования (ПЭО) не имеют специфических клинических проявлений, поэтому эндоскопические исследования являются приоритетными методами диагностики очаговых изменений слизистой оболочки и раннего рака.

В последние годы в клиническую практику активно внедряются современные уточняющие диагностические методики (узкоспектральная (NBI), увеличительная эндоскопия (ZOOM), аутофлюоресценция, эндосонография и другие методики), что позволило существенно расширить диапазон диагностических возможностей. Однако несмотря на это, нет возможности заглянуть на клеточный уровень и дать их морфологическую характеристику во время исследования. Для подтверждения диагноза приходится проводить биопсию для морфологической верификации образования. При небольших размерах ПЭО слизистой оболочки или опухоли существует большая вероятность получить ложноотрицательный ответ. А при проведении расширенной или петлевой биопсии возможны осложнения в виде кровотечения, особенно у пациентов с тяжелой сопутствующей патологией, а так же негативные последствия при выборе эндоскопического метода лечения. Принципиально новым направлением эндоскопической диагностики, позволяющим осуществлять постановку точного диагноза непосредственно во время проведения исследования, является конфокальная лазерная эндомикроскопия (КЛЭМ), позволяющая исследовать ткани на клеточном уровне в состоянии физиологической жизнедеятельности. Методика представляет собой мост между эндоскопией и гистологией и дает возможность получать «прижизненные» гистологические изображения слизистой оболочки. Все вышеописанное определяет актуальность темы исследования, посвященного совершенствованию эндоскопической диагностики ПЭО слизистой оболочки желудка и толстой кишки с использованием новых современных технологий.

Целью исследования является совершенствование методов диагностики ПЭО желудка и толстой кишки с использованием комбинированных эндоскопических методик (NBI, Zoom, КЛЭМ).

Материалы и методы. С июня 2011 г. по март 2016 г. обследовано 102 пациента с очаговыми изменениями слизистой оболочки толстой кишки, при этом выявлено 160 аденом, и 278 пациентов с ПЭО желудка, у которых выявлено 407 образований. Исследования проводились под внутривенной седацией. Всем пациентам выполнены эзофагогастродуоденоскопия (ЭГДС) и колоноскопия (КС), дополненные NBI и ZOOM, что позволило выявить ПЭО и более детально визуализировать архитектонику, капиллярный рисунок и их границы. Затем проведено сканирование выявленных образований с помощью КЛЭМ специальными зондами, что позволило получить микроскопическое изображение и произвести прицельную биопсию морфологического исследования.

Результаты. После проведения КС с осмотром в белом свете и в режимах NBI, ZOOM по изменению архитектоники, капиллярному рисунку заподозрены аденомы в 147 случаях (56,7%). При этом чувствительность, специфичность и общая точность методик (NBI, ZOOM) в отношении аденом и ранних форм рака, по нашим данным, составила 91%, 94,9% и 93,4%. После проведения КЛЭМ аденомы выявлены в 151 (58,3%), ранний рак в 2 (0,7%) случаях. Из всех образований произведена биопсия. Аденома подтверждена в 158 случаях, ранний рак — в 2. Чувствительность, специфичность и общая точность комбинированных методик (NBI, ZOOM, КЛЭМ) в отношении аденом и ранних форм рака составила 100%, 91,7% и 96,2%. ЭГДС, дополненная режимами NBI, ZOOM, позволяет чаще выявлять эпителиальные образования слизистой оболочки желудка, что было показано в контрольной группе состоящей из 150 пациентов у которых выявлено и исследовано 176 образований, при этом диагностическая чувствительность, специфичность и общая точность

метода для кишечной метаплазии составила 94,2%, 84,7% и 90,3%, дисплазии/рака 97,3%, 87,8%, 89,8% Во второй группе состоявшей из 128 пациентов у которых выявлено 231 образование после проведения NBI, ZOOM и КЛЭМ были выявлены и верифицированы по результатам морфологического исследования очаги кишечной метаплазии в 103 (44,6%), дисплазии в 41 (17,7%) и раннего рака желудка в 37 (16%) случаях. Диагностическая чувствительность, специфичность и общая точность метода в отношении кишечной метаплазии составила 100%, 98,4%, 99,1%, для дисплазии 100%, 91,1%, 92,6%, для раннего рака желудка 100%, 95,4%, 96,1%.

Заключение. Применение сочетанных эндоскопических диагностических методов, включая КЛЭМ, позволяет повысить ценность исследований в выявлении ПЭО и ранних форм рака. Результаты применения КЛЭМ позволяют в режиме реального времени поставить морфологический диагноз, что дает возможность сразу определить лечебную тактику.

Наш первый опыт применения ГПДР при злокачественных опухолях панкреатодуоденальной зоны

Ключевые слова:
злокачественные опухоли, панкреатодуоденальная зона, гастропанкреатодуоденальная резекция

Keywords:
cancer, pancreatoduodenal zonch, gastropancrteatoduodenal cancer resection

Расулов С.Р.[1], **Мухиддинов Н.Д.**[1], **Юлдошев Р.З.**[2], **Дилшодов С.А.**[2], **Расулов К.С.**[2]

[1] ГОУ «Институт последипломного образования в сфере здравоохранения Республики Таджикистан» Таджикистан, г. Душанбе, пр. И.Сомони, д. 59
[2] ГУ «Республиканский онкологический научный центр» МЗ и СЗНРТ Таджикистан Душанбе Таджикистан, г. Душанбе, пр. И.Сомони, д 59а
E-mail: same_rasulov@mail.ru

Our first experience of gastropancrteatoduodenal cancer resection in the pancreatoduodenal zone

Rasulov S.R.[1], **Mukhiddinov N.D.**[1],**Yuldoshev R.Z.**[2], **Dilshodov S.A.**[2], **Rasulov K.S.**[2]

[1] Institute of Postgraduate Education in Healthcare Sphere of the Republic of Tajikistan
59 I. Somoni str., Dushanbe Tagikistan
[2] State Cancer Scientific Center Ministry of Healthcare and Social Protection of Population of the Republic of Tagikistan Dushanbe
59 I. Somoni str., Dushanbe Tagikistan
E-mail: same_rasulov@mail.ru

В структуре злокачественных опухолей (ЗО) панкреатодуоденольной зоны рак поджелудочной железы находится на первом месте, реже встречается рак большого дуоденального сосочка, внепеченочных желчных протоков, желчного пузыря и двенадцатиперстной кишки. В Республике Таджикистан среди ЗО панкреатодуоденальной зоны рак поджелудочной железы установлен в 62% случаев, рак желчного пузыря в 31,7%, рак большого дуоденального сосочка в 3,5% и двенадцатиперстной кишки в 2,8% случаев. Основным методом лечения рака поджелудочной железы, большого дуоденального сосочка и двенадцатиперстной кишки является хирургический в объеме гастропанкреатодуоденальной резекции. Однако, более 60% больных раком поджелудочной железы поступают на лечение с запущенной стадией заболевания, что не представляет возможным применение радикального оперативного вмешательства. Гастропанкреатодуоденальная резекция (ГПДР) весьма травматичное оперативное вмешательство, которое производится при раке головки поджелудочной железы, терминального отдела холедоха, большого дуоденального сосочка и двенадцатиперстной кишки, а также в ряде случаев при хроническом «головчатом» панкреатите. Объем операции включает одномоментное удаление головки поджелудочной железы, дистальной части желудка, двенадцатиперстной кишки, начального отдела тощей кишки, части желчных протоков, желчного пузыря и регионарных лимфатических узлов. Чрезвычайная сложность производства операции до недавнего времени заставляла многих хирургов сомневаться в целесообразности выполнения ГПДР и рекомендовать только обходные анастомозы. Однако, операция ГПДР, являясь единственным средством избавления пациента от опухоли панкреатодуоденальной зоны, позволяет достоверно увеличить продолжительность жизни больных.

Целью настоящего сообщения является демонстрация впервые произведенной в Республике Таджикистан операции ГПДР при злокачественных опухолях периампуллярной зоны.

С 2015 по 2018 гг. операции ГПДР подверглись 5 больных с опухолями панкреатодуоденальной зоны. Из них по поводу рака головки поджелудочной железы T4N1M0 был оперирован 1 (20%) больной, рака 12-перстной кишки T4N0M0–T4N1M0 прооперированы 3 (60%) больных и рака ободочной кишки с прорастанием в 12-перстную кишку T4N10M0–1 (20%) больной. У всех пациентов диагноз установлен на основании клиники, данных рентгенисследования и КТ желудочно-кишечного тракта, эндоскопического исследования желудка и 12-перстной кишки, а так же морфологического исследования биопсийного материала. ГПДР производилась по стандартной методике, в удаленный блок входили головка поджелудочной железы, выходной отдел желудка с малым сальником и правой половиной большого сальника, двенадцатиперстная кишка, желчный пузырь, общий желчный проток и регионарные лимфатические узлы, непосредственно прилежащие к панкреатодуоденальному комплексу. Реконструктивный этап начинали с формирования панкреатоеюноанастомоза. При этом, край среза поджелудочной железы пришивали к вывернутой слизистой оболочке кишки узловыми полигликолевыми швами, в которые захватывали слизистую оболочку, подслизистый и мышечный слои тонкой кишки. Затем кишку расправляли, укрывали ее концом поджелудочную железу. Накладывали второй ряд узловых полигликолевых швов, в которые захватывали капсулу железы и края среза кишки, сначала по задней, а затем и по передней поверхности органа. Затем осуществляли билиодигестивное соустье между общим печеночным протоком и тощей кишкой узловыми швами в один ряд. Завершили операцию наложением гастроеюноанастомоза. У больного с раком восходящего отдела ободочной кишки произведена комбинированная операция — гемиколэктомия с ГПДР. Гистологическое исследование опухоли поджелудочной железы представило умеренно-дифференцированную аденокарциному с инвазией в 12-перстную кишку, опухолей 12-перстной кишки представили инфильтративную аденокарциному с инвазией во все

слои и поджелудочную железу, в одном случае имело место метастатическое поражение одного регионарного лимфоузла. Гистологическое исследование опухоли ободочной кишки так же представляло инфильтративную аденокарциному с инвазией во все слои с переходом на 12-перстную кишку. В послеоперационном периоде у двух больных отмечено явление панкреатита, у одной больной отмечено повышение показателей билирубина, что связывали с вероятным отеком в зоне холедохоеюноанастомоза. Случаев несостоятельности анастомозов не отмечено. Все больные были выписаны домой в удовлетворительном состоянии. Таким образом, операция ГПДР является единственным радикальным методом лечения больных со злокачественными опухолями панкреатодуоденальной зоны. При тщательном соблюдении техники операции можно избежать грозных осложнений и летального исхода.

Исследование уровней экспрессии ключевых генов онкогенеза при колоректальном раке

Ключевые слова:
экспрессия генов, колоректальный рак, канцерогенез

Keywords:
gene expression, colorectal cancer, carcinogenesis

Солодкий В.А., Станоевич У., Захаренко М.В., Боженко В.К., Чхиквадзе В.Д., Троценко И.Д., Крашихина Т.В.

ФГБУ «Российский научный центр рентгенорадиологии» Министерства здравоохранения Российской Федерации
117997, Российская Федерация, г. Москва, ул. Профсоюзная, д. 86, стр. 1

Examination of expression levels of key genes of oncogenesis in colorectal cancer

Solodkiy V.A., Stanoevich U., Zakharenko M.V., Bojenko V.K., Chikvadze V.D., Trotsenko I.D., Krashikhina T.V

Russian Research Center of Roentgenology and Radiology
86 Profsoyuznaya str., GSP-7, Moscow, 117997, Russian Federation

В течение последних двух десятилетий широко изучаются различные молекулярные маркеры, которые могли бы позволить предсказать течение заболевания, предвидеть эффективность адъювантного и неоадъювантного лечения, определить адекватный объем хирургического лечения. Тем не менее, до настоящего времени нет ни одной прогностической модели, рекомендованной к применению клиническими рекомендациями, а назначения адъювантной и неоадъювантной терапии больных колоректальным раком, по-прежнему базируются на клинической и патологоанатомической стадии и наличии факторов риска. Следствием такого подхода является достаточно частая встречаемость «непрогнозированных» рецидивов заболевания, что, в свою очередь, говорит о его недостаточной эффективности. Именно это обстоятельство диктует необходимость выделения категории пациентов с высоким риском рецидивирования на основании использования методов молекулярно-генетического анализа, способного дать дополнительную информацию о пролиферативной и метастатической активности опухоли.

Цель. Исследовать уровень экспрессии ключевых генов канцерогенеза в ткани первичной (КРР) и метастатической (МТС) опухоли, а также ткани окружающей опухоль (МНТ) при колоректальном раке.

Пациенты и методы. Методом ПЦР в реальном времени проанализирован уровень экспрессии 64 генов, (MGB1, CTSL2, BCL2, MYC, BIRC5, CCND1, NDRG1, CD68, Ki-67, TERT, HER2, PTEN, BAG1, PGR, CCNB1, ESR1, GRB7, MMP11, STK15, MYBL2, P16, SCUBE2, MMP9, GSTM1, GNLY, P14, IGF1, COX-2, IGF2, CYP19A, GREM1, MMP2, PAPPA, MMP7, IL-2, MMP8, IL-2Ra, IL-6, IL-12a, IL-7, IL-15, IL-8, IL-1ß, IL-10, TPA, IFN-γ, CD45, TNF-α, CD56, TGF-ß, CD69, VEGFA121, BAX, VEGFA165, TLR2, VEGFA189, TLR4, HLA-G1, TLR7, HLA-G5, GATA3, LGALS1, LIF, LIFR) ответственных за ключевые процессы участвующие в патогенезе колоректального рака в 132 образцах первичной опухоли, 31 образце метастазов колоректального рака в печень и 129 образцах МНТ полученных на расстоянии 15 см от опухоли больного КРР. Группой сравнения послужили 50 образцов морфологически неизмененной слизистой оболочки сигмовидной кишки (НОРМ) полученные в ходе профилактической колоноскопии у здоровых добровольцев. Статистический анализ проводили с помощью программного пакета StatSoft Statistica 10.

Результаты. При сравнительном анализе уровней экспрессии генов в исследуемых группах, обращает на себя внимание достоверное ($p < 0,05$) отличие средних показателей по 52-м из 64 изученных генов в НОРМ и МНТ, тогда как уровень экспрессии в ткани КРР и НОРМ отличается по 50 из 64 изученных генах. Больше всего отличий по уровню экспрессии, отмечено среди генов ответственных за иммунный ответ, регуляцию межклеточного матрикса, пролиферацию. Кроме того, обнаружены корреляционные связи между уровнем экспрессии большого количества генов как в ткани самой опухоли, так и в морфологически неизмененной слизистой оболочке толстой кишки рядом с опухолью, и стадией или течением заболевания. При этом, чем больше в количественном отношении (метод апостериорной вероятности) отличается «МНТ» от «НОРМ», у пациентов выявлялась большая стадия заболевания ($p = 0,0116$), больше метастазов при IV стадии ($p = 0,0344$) и чаще наступало прогрессирование ($p = 0,00009$).

Выводы. Обоснована целесообразность изучения молекулярно-генетического профиля как первичной опухоли, так и слизистой оболочки толстой кишки без морфологических признаков опухолевого роста для разработки персонифицированной лечебно-диагностической тактики при колоректальном раке.

Полученные данные, не позволяют рассматривать толстую кишку больного КРР вне опухоли, как здоровый орган. При этом, чем больше отличается морфологически неизмененная слизистая толстой кишки у больных колоректальным раком от аналогичной ткани здоровых людей, прогноз течения заболевания хуже.

Лапароскопическая двухэтапная резекция печени по типу ALLPS у пациента с нерезектабельными метастазами колоректального рака в печени. Клиническое наблюдение

Ключевые слова:
лапароскопическая резекция печени, двухэтапные операции, колоректальный рак

Keywords:
laparoscopic liver resection, two-stage operations, colorectal cancer

Судаков М.А., Ершов В.В., Слугарев В.В., Гордеева О.С., Пегов Р.Г., Железин О.В.

ГБУЗ НО «Нижегородский областной клинический онкологический диспансер»
603163, Российская Федерация, г. Нижний Новгород, ул. Деловая, д. 11, корп. 1
E-mail: sudakov_29@mail.ru

Totally laparoscopic ALPPS procedure for a patient with multiple colorectal metastases in the liver. Case report

Sudakov M.A., Ershov V.V., Slugarev V.V., Gordeeva O.S., Pegov R.G., Zhelezin O.V

Nizhny Novgorod Regional Clinical Oncological Dispensary
11/1 Delovaja str., Nizhny Novgorod, 603163, Russian Federation
E-mail: sudakov_29@mail.ru

Цель. Оценить возможность выполнения лапароскопической двухэтапной резекции печени по типу ALPPS для пациента с множественными билобарными колоректальными метастазами.

Методы. Мы приводим клинический случай реализации двухэтапной обширной резекции печени по типу LapALPPS у больного метастатическим колоректальным раком печени. Пациент Р., 67 лет, наблюдается в ГБУЗ НО «НОКОД» с 2015 г. Из анамнеза известно, что в конце 2015 г. по поводу рака среднеампуллярного отдела толстой кишки пациенту выполнена низкая передняя резекция прямой кишки с превентивной трансверзостомой. Опухоль стадирована как: рак среднеампуллярного отдела толстой кишки pT3N0M0 (IIст). Учитывая стадию заболевания адьювантная ПХТ не проводилась. В декабре 2017 г. по данным МРТ ОБП с контрастированием диагностировано билобарное поражение печени. Диагноз верифицирован с помощью биопсии печени под контролем УЗИ. По результатам междисциплинарного консилиума назначена адъювантная полихимиотерапия (ПХТ) — 4 курса по схеме FOLFOX, на фоне которой отмечена стабилизация процесса. Объем планируемого остатка печени составил 280 мл (27%) от общего объема печени. В связи с высоким риском развития послеоперационной печеночной недостаточности принято решение о выполнении резекции печени по типу ALPPS. В марте 2018 г. оба этапа резекции печени по методике ALPPS выполнены полностью лапароскопическим методом (LapALPPS).

Результаты. Положение пациента не спине, хирург справа от пациента. Установлено пять 12 мм троакаров: два по средней линии над пупком и под мечевидным отростком, и еще три троакара в правом подреберье. Во время ревизии брюшной полости признаков перитонеальной диссеминации не выявлено, во время интраоперационного УЗ исследования печени новых метастатических очагов не обнаружено. Выполнена атипичная резекция 4 б сегмента печени, произведена лимфодиссекция гепатодуоденальной связки. Далее правая ветвь воротной вены пересечена с помощью линейного сшивающего аппарата Endo Gia. Произведено рассечение паренхимы печени справа от линии Рекс Кантли до нижней полой вены. Время операции 285 мин, кровопотеря 100 мл. Послеоперационный период протекал гладко. К концу первых суток пациент самостоятельно передвигался по палате. Через 9 дней после первого этапа ALPPS, выполнена СКТ ОБП с контрастированием. По результатам которой отмечена достаточная регенерация будущего остатка печени до 56%, что составило 43% от общего объема печени. Через 10 дней выполнен второй этап LapALPPS. Количество и положение троакаров осталось неизменным. Рыхлые спайки между печенью и окружающими тканями без труда разрушены. При разделении спаек между долями выделилось небольшое количество жидкости окрашенной желчью (билома). Далее идентифицированы и последовательно пересечены: правая печеночная артерия и правый печеночный проток. Затем правая доля печени мобилизована по правому краю НПВ. Правая печеночная вена пересечена с помощью линейного сшивающего аппарата Endo Gia (золотая кассета). Правая доля печени погружена в контейнер и извлечена через аппендикулярный разрез. Время второго этапа резекции печени составило 165 мл, кровопотеря 600 мл. На третьи сутки после операции выполнена пункция правой плевральной полости и правого поддиафрагмального пространства. Эвакуировано 400 мл экссудативного плеврита и 15 мл жидкости с примесью желчи. В остальном послеоперационный период протекал гладко. Пациент выписан на 7-е сутки после второго этапа LapALPPS.

Заключение. Лапароскопический метод позволяет снизить кровопотерю и улучшает визуализацию трубчатых структур во время резекции печени. Лапароскопическая ALPPS выполнима и может снизить количество осложнений у пациентов с метастазами колоректального рака в печени.

Первый опыт применения симультанного интегрированного буста в неоадьювантном лечении местнораспространенного рака прямой кишки в БУЗ ВО «ВОКОД»

Ключевые слова:
местнораспространенный рак прямой кишки, неоадьювантное лечение, лучевая терапия, симультанный интегрированный буст

Keywords:
locally advanced rectal cancer, neoajuvant treatment, radiation therapy, simultaneous integrated boost

Цурикова А.В., Мошуров И.П., Знаткова Н.А., Головков Д.А., Зайцева И.А., Юрьев Л.С., Овечкина М.В., Ткачев С.А., Беломытцев Д.В.

БУЗ ВО «Воронежский областной клинический онкологический диспансер»
394036, Российская Федерация, г. Воронеж ул. Вайцеховского д. 4
E-mail: anastasiyacurikova@yandex.ru

The first experience of the using of simultaneous integrated boost in neoadjuvant treatment of locally advanced rectal cancer in Voronezh Regional Clinical Oncology Dispensary

Tsurikova A.V., Moshurov I.P., Znatkova N.A., Golovkov D.A., Zaytseva I.A., Yur'ev L.S., Ovechkina M.V., Tkachev S.A., Belomytsev D.V.

Voronezh Regional Clinical Oncological Hospital
4 Vaitsekhovskogo, Voronezh, 394036, Russian Federation
E-mail: anastasiyacurikova@yandex.ru

Более 70% впервые выявленного рака прямой кишки представляет собой местнораспространенный процесс. В настоящее время парадигмой лечения местнораспространенного рака прямой кишки является комбинация химиолучевой терапии и операции. Современные технологии неоадъювантного химиолучевого лечения позволяют увеличить радикальность лечения при минимальных токсических эффектах.

Цель. Оценить непосредственные результаты неоадьювантного химиолучевого лечения местнораспространенного рака прямой кишки с использованием методики симультанного интегрированного буста.

Пациенты и методы. С 2017 по 2018 гг. в рамках комплексного лечения в Воронежском областном клиническом онкологическом диспансере проведено химиолучевое лечение 25 пациентам с местнораспространенным раком прямой кишки с включением в программу фторпиримидинов. Всем пациентам выполнена комплексная предлучевая подготовка по разработанному нами стандартному протоколу совмещения данных КТ и МРТ с использованием МР- совместимого иммобилизационного оборудования, плоской деки стола и системы лазерных центраторов. Больным проведена объемно-модулированная лучевая терапия на линейном ускорителе Electa Agility фотонами 6 МэВ. В планируемый объем облучения PTV47,5 (РОД 1,9 Гр, СОД 47,5 Гр) входили зоны регионарного метастазирования с включенной зоной интегрированного буста — PTV 52,5 (РОД 2,1 Гр, СОД 52,5 Гр) — первичной опухолью с зоной субклинического распространения. Непосредственные результаты лечения оценивались с помощью проведения ректоскопии и МРТ малого таза. Для оценки токсических эффектов использовалась шкала EORTC/RTOG.

Результаты. При оценке непосредственных результатов неоадъювантного химиолучевого лечения с применением методики симультанного интегрированного буста у всех 25 пациентов выявлена выраженная положительная динамика по опухолевой массе при контрольной ректоскопии. На контрольном МРТ — у 14 (56%) пациентов положительная динамика, у остальных 11 (44%) оценка динамики затруднена из-за развития отека тканей в зоне облучения. При оценке токсичности проведенного неоадъювантного лечения были отмечены следующие эффекты: острые лучевые реакции со стороны кожных покровов не превышали 1 степени, со стороны нижних отделов желудочно-кишечного тракта лучевые реакции 1 степени наблюдались у 8 (32%) пациентов, 2 степени — у 17 (68%), со стороны мочеполовой системы ни у одного из 25 человек лучевые реакции не превысили токсичность 1 степени, гематологическая токсичность 1 степени отмечена у 10 (40%) больных, 2 степени — у 3 (12%). Оперативное лечение выполнено через 6–8 недель. Проанализированы данные патолого-гистологического материала. Патоморфоз 4 степени выявлен у 1 пациента (4%), 3 степени — у 2 (8%), 2 степени у 4 (16%), 1 степени — у 12 пациентов (48%).

Заключение. Симультанный интегрированный буст в составе неоадъювантного химиолучевого лечения местнораспространенного рака прямой кишки представляет собой современную и эффективную методику лучевой терапии, при которой оптимизируются объемы облучения, уменьшаются сроки и токсичность проводимого лечения.

Реконструкция тазового дна ксеноперикардиальной тканью

Ключевые слова:
экстирпация, рак прямой кишки, ксеноперикард, пластика

Keywords:
extirpation, rectal cancer, xenopericardium, plastic

Шинкарев С.А., Латышев Ю.П., Клычева О.Н.

ГУЗ «Липецкий областной онкологический диспансер»
398005, Российская Федерация, г. Липецк, ул. Адмирала Макарова, владение 1е
E-mail: info@guz-lood.ru

Reconstruction of the pelvic floor with xenopericardial tissue

Shinkarev S.A. Latyshev Yu.P., Klycheva O.N.

Lipetsk Regional Oncology Center
1 Admirala Makarova str., Lipeck, 398005, Russian Federation
E-mail: info@guz-lood.ru

Колоректальный рак занимает 4 место в структуре причин смерти от злокачественных новообразований в развитых странах мира. Заболеваемость ежегодно неуклонно растет. В последнее время все шире применяется лучевая и химиотерапия, но хирургия все же остается наиболее эффективным методом лечения рака прямой кишки. На данный момент экстирпация прямой кишки остается актуальным оперативным вмешательством.

Брюшно-промежностная экстирпация и экстралеваторная брюшно-промежностная экстирпация прямой кишки являются калечащими операциями и приводят к образованию большого дефекта в области промежности. Известно множество способов хирургической реконструкции тазового дна. Нами разработан и запатентован способ пластики раны промежности с помощью пластины «кардиоплант».

Цель исследования. Оценить возможность реконструкции промежностной раны с помощью пластины «кардиоплант».

Материал и методы. ЭлБПЭ выполнена 27 пациентам. Рак прямой кишки — 22, рак анального канала — 5. В возрасте от 54 до 76 лет. Стадия заболевания — от T4 N0 M0 (2 в) — 3, T3 N1 M0 (3 в) — 9, T4 N1 M0 (3 в) — 8, T4 N2 M0 (3 с) — 6; T3 N1 M1 (печень), 4 ст., 1 пациент. Предоперационная лучевая (химиолучевая) терапия была проведена 25 больным. Использованные способы пластики: 1. «простая» (ушиты кожа и подкожно-жировая клетчатка) — 6; реконструкция полипропиленовой сеткой — 3 случая; оментопластика — 2 пациента, пластика VRAM-лоскутом — 2 больных; у 14 пациентов для закрытия промежностной раны использовалась пластина "кардиоплант». На способ фиксации пластины получен патент РФ.

Результаты. Инфекционные осложнения возникли у 3 больных в группе после «простой пластики», у 2 пациентов — с полипропиленовой сеткой (материал из раны удалена). У 3 больных с реконструкцией ксеноперикардиальной пластиной "кардиоплант" наблюдались серомы промежностной раны. Серомы эвакуированы, удаление материала не потребовалось.

Выводы. Существуют различные способы восстановления тазового дна после экстирпации прямой кишки, каждый имеет свои особенности, достоинства и недостатки. Выбор того или иного метода должен основываться на совокупности многих факторов. Индивидуальный подход к выбору позволяет расширить возможности пластической хирургии с максимальным результатом. Пластика промежностной раны с помощью пластины «кардиоплант» возможна.

Фотон-захватная лучевая терапия опухолей с использованием химиотерапевтических препаратов

Ключевые слова:
фотон-захватная радиотерапия, клональная выживаемость, относительная биологическая эффективность

Keywords:
photon-capture radiotherapy, clonal survival, relative biological effectiveness

Баулин А.А.[1,3], **Сухих Е.С.**[2,3], **Сухих Л.Г.**[3], **Васильев С.А.**[4]

[1] Центр высокоточной радиологии «Gamma Clinic»
249031, Российская Федерация, Калужская область, Обнинск, ул. Королёва, д. 4
[2] ОГАУЗ «Томский областной онкологический диспансер»
Российская Федерация, г. Томск, пр. Ленина, 115
[3] ФГАОУ ВО «Национальный исследовательский Томский политехнический университет»
634034, Российская Федерация, г. Томск, проспект Ленина, д. 30
[4] Научно-исследовательский институт медицинской генетики, 4
634050, Российская Федерация, г. Томск, ул. Набережная реки Ушайки, д. 10
E-mail: baylin1991@tpu.ru

The photon-capture radiation therapy tumor with the use chemotherapeutic drugs

Baulin A.A.[1,3], **Sukhikh E.S.**[2,3], **Sukhikh L.G.**[3], **Vasilyev S.A.**[4]

[1] Center high-precision radiology «Gamma Clinic»
4, Koroleva str., Obninsk, Kaluga region, 249036, Russian Federation
[2] Tomsk Regional Oncology Center
115 Lenina Ave., Tomsk, Russian Federation
[3] National Research Tomsk Polytechnic University
30 Lenina Ave., Tomsk, 634034, Russian Federation
[4] Research Institute of Medical Genetics
10 Embankment of the river Ushayki, Tomsk, 634050, Russian Federation
E-mail: baylin1991@tpu.ru

Многолетние исследования, подкрепленные большим количеством публикаций, а также широкая клиническая практика показали эффективность комбинированной химиолучевой терапии. Кроме того, в клинике широко применяются методы радиомодификации, которые заключаются в искусственном ослаблении или усилении реакции биологических объектов тем или иным образом. Достаточно эффективным способом радиомодификации может служить искусственное повышение физической дозы в опухоли за счет вызывание процесса рождения большего количества фотонов рентгеновского излучения и низкоэнергетических Ожэ-электронов. Физический процесс можно вызвать путем взаимодействия фотонов определенных энергий и атомов тяжелых элементов ($Z \geq 53$) вводимых в опухоль. Метод носит название «фотон-захватная» лучевая терапия, предложенный авторами патента (патент РФ № 2270045 от 20.02.2006) по аналогии с нейтрон-захватной терапией, хотя и физика процессов отличается.

Целью данной работы является экспериментальное изучение и оценка зависимости «поглощенная доза — эффект выживаемости опухолевых клеток» при разных концентрациях химиотерапевтических препарата цисплатина.

Материалы и методы. Поскольку процессы фотоэффекта и эффекта комптоновского рассеяния в основном происходят в диапазоне рентгеновских лучей с ортовольтным напряжением, исследование проводилось на рентгеновской трубке Xstrahl300, которая позволяет производить тормозное излучение в диапазоне напряжений трубки от 60 до 300 кэВ. Образцы клеток облучались в дозе 2, 4, 6 и 8 Гр. Клетки покрывали площадь поверхности не менее 80%. Доза цисплатина — 0,3 мкМ. Клетки HeLa после размораживания культивировали в питательной среде — Dulbecco's Modified Eagle's Medium (DMEM). Рост и развитие колоний клеток во флаконе наблюдался в течение двух недель.

Результаты. На основании полученных данных был проведен сравнительный анализ клональной выживаемости раковых клеток между образцами, содержащими цисплатин и в отсутствие препарата. Наличие цисплатинового лекарственного средства оказывает значительное влияние на эффект выживания раковых клеток. Концентрация цисплатина равная 0,3 мкМ приводит к снижению клональной выживаемости примерно на 60% без облучения. Однако, значительное снижение выживаемости клеток наблюдается после облучения. При дозе равной 2 Гр клональная выживаемость снижается в 6.8 раз, при дозе равной 4 Гр — в 5,2 раза. Дальнейшее увеличение дозы до 6 и 8 Гр — наблюдается снижение клональной выживаемости в 2,8 раза.

Выводы. Результаты исследования показали, что присутствие агентов в опухолях оказывает значительное влияние на выживаемость клеток. Очевидно, что при комбинированном курсе химиолучевой терапии необходимо учитывать факт увеличения энерговыделения в области накопления препарата. Проведенная работа показывает возможность развития потенциала использования наночастиц тяжелых элементов в качестве дозного модификатора с целью увеличения относительной биологической эффективности лучевой терапии.

Сравнительная оценка эффективности конформной и конвенциональной лучевой терапии в самостоятельном режиме у больных раком вульвы

Ключевые слова:
рак вульвы, конвенциональная лучевая терапия, конформная лучевая терапия

Keywords:
cancer of the vulva, conventional radiation therapy, conformal radiation therapy

Беседина Е.Л., Мошуров И.П., Знаткова Н.А., Ханина Л.Е., Садчикова Д.С., Саприна И.А., Цыганова Д.Д.

БУЗ ВО «Воронежский областной клинический онкологический диспансер»
394036, Российская Федерация, г. Воронеж ул. Вайцеховского д. 4
E-mail: el.besedina@gmal.com

Comparative assessment of effectiveness of conventional and conformal radiation therapy of in an independent mode in patients with cancer of the vulva

Besedina E.L., Moshurov I.P., Znatkova N.A., Khanina L.E., Sadchikova D.S., Saprina I.A., Tsyganova D.D.

Voronezh Regional Clinical Oncology Dispensary
4 Vaytsehovskogostreet, Voronezh, 394036, Russian Federation
E-mail: el.besedina@gmal.com

Цель. Сравнительный анализ проведения конформной и конвенциональной лучевой терапии в самостоятельном режиме у больных раком вульвы с I–III стадией заболевания.

Материалы и методы. В Воронежском областном клиническом онкологическом диспансере с 2013 г. по 2015 г. получали лучевую терапию в самостоятельном режиме 36 пациенток с раком вульвы. Пациенты в зависимости от метода лечения были разделены на 2 группы, идентичные по стадии и морфологической верификации. I группа — 19 пациенток (n = 19) получали конформную лучевую терапию на линейном ускорителе ELEKTA «Agility», II группа — 17 пациенток (n = 17) получали конвенциональную лучевую терапию на гамма-терапевтическом аппарате «THERATRON». Морфологическая структура опухоли — плоскоклеточный ороговевающий рак. Средний возраст пациенток составил 68,9 лет. Все пациентки получали лучевое лечение на первичный опухолевый очаг — вульву и зоны регионарного метастазирования — паховые лимфатические узлы. Лучевые реакции и повреждения оценивались по шкале EORTC/RTOG.

Результаты. При анализе результатов у пациенток в I группе полная регрессия составила — 49,8%, частичная регрессия — 38,6%, стабилизация процесса — 11,6%, отрицательной эффективности в данной группе не отмечалось. У пациенток во II группе полная регрессия составила — 40,1%, частичная регрессия — 32,7%, стабилизация процесса — 10,5%, отрицательная эффективность — 16,7%. Одногодичная безрецидивная выживаемость в I группе составила 73,2%, во II группе составила 54,8%. При лечении пациенток с применением технологий конформной лучевой терапии лучевые реакции и осложнения были минимальными или не отмечались. Постлучевой эпителиит I степени в данной группе пациенток развился у 15,2%. Постлучевых уретритов не было отмечено. При лечении пациенток с применением конвенциональной лучевой терапии лучевые реакции в виде постлучевого эпителиита I–II степени отмечались у 76% пациенток. Постлучевой уретрит I степени наблюдался в 24% случаев. Нагрузка на критические органы — при конформной лучевой терапии — на мочевой пузырь — 90% СОД получает меньше 80% объема органа; на уретру — меньше 60 Гр на весь объем органа; на слизистую оболочку вульвы — меньше 59–60 Гр на весь объем органа; при конвенциональной лучевой терапии — на мочевой пузырь — 90% СОД получает меньше 90%объема органа; на уретру — 60 Гр на весь объем органа; на слизистую оболочку вульвы — меньше 59–61 Гр на весь объем органа.

Заключение. Конформная лучевая терапия в самостоятельном режиме у больных раком вульвы является предпочтительнее. Преимущество заключается в резком снижении либо отсутствии развития лучевых реакций и осложнений и возможности подведения максимальных доз облучения непосредственно на первичный опухолевый очаг и зоны регионарного метастазирования с минимальным воздействием на критические органы, что улучшает переносимость и повышает эффективность лечения.

Сравнительная оценка нейротоксичности краниального облучения и интратекального введения метотрексата при профилактике нейролейкоза по данным МРТ

Ключевые слова:
острый лимфобластный лейкоз, профилактика нейролейкоза, нейротоксичность, МРТ

Keywords:
acute lymphoblastic leukaemia, neuro leukemia prevention, CNS toxicity, MRI

Бондаренко В.П., Терещенко Г.В., Карелин А.Ф., Румянцева Ю.В., Карачунский А.И., Касаткин В.Н., Жуковская Е.В.

ФГБУ «Национальный медицинский исследовательский центр детской гематологии, онкологии и иммунологии имени Дмитрия Рогачева» Министерства здравоохранения Российской Федерации
117198, Российская Федерация, г. Москва, ул. Саморы Машела, д. 1
E-mail: vlad-bondr@yandex.ru

Comparative evaluation by the MRI data of neurotoxicity of cranial irradiation and methotrexate intratecal administration in prevention of CNS leukaemia

Bondarenko V.P., Tereschenko G.V., Karelin A.F., Rumyantseva Yu.V., Karachunsky A.I., Kasatkin V.N., Zhukovskaya E.V.

Dmitry Rogachev National Research Center of Pediatric Hematology, Oncology and Immunology
1 Samory Mashela str., Moscow, 117198, Russian Federation
E-mail: vlad-bondr@yandex.ru

Профилактика нейролейкемии: краниальное облучение и интратекальное введение химиопрепаратов обладают значительной нейротоксичностью. Ранние токсические эффекты представлены преимущественно ликвородинамическими нарушениями, краткосрочными менинго-энцефалическими реакциями. В отдаленные сроки после окончания терапии токсические эффекты представлены нейрокогнитивными дисфункциями, повышенным риском развития депрессивных состояний. Очень важна своевременная диагностика и оценка патологических состояний для коррекции необратимых нейротоксических эффектов. Одним из методов диагностики посттерапевтических изменений в ЦНС является МРТ.

Пациенты и методы. В рамках исследования были оценены данные МРТ головного мозга 48 пациентов ЛРНЦ «Русское поле». В соответствие с протоколом МБ-2008 для группы промежуточного риска пациенты на этапе консолидации были разделены на две ветви: одни получали дополнительные интратекальные введения метотрексата (28 человек), другие — интратекальное введение метотрексата и краниальное облучение (20 человек). МРТ головного мозга было проведено в среднем через 26 месяцев с момента окончания терапии. Протокол МРТ включал в себя стандартный набор программ и SWI (Susceptibility weighted imaging) — с целью оценки наличия микрогеморрагических изменений. Статистическая оценка полученных данных была проведена методом множественной регрессии.

Результаты. По полученным данным МРТ, изменения в белом веществе (участки лейкоэнцефалопатии) были обнаружены у 10 (50%) пациентов, получавших лучевую терапию. Данные изменения имели как диффузный, так и очаговый характер. МР-признаки поражения белого вещества были выявлены у 17 (66.6%) пациентов из 27, получавших дополнительные люмбальные пункции. Один пациент был исключен из исследования, из-за развития у него нейролейкемии в процессе последующего наблюдения. Использование SWI методики позволило выявить проявления васкулопатии, в виде постгеморрагических отложений гемосидерина различной величины и локализации у 4 (10,4%) человек.

Заключение. В результате статического анализа полученных в этом исследовании данных, достоверной зависимости наличия лейкоэнцефалопатии или геморрагических изменений, как проявлений нейротоксичности, от метода профилактики нейролейкемии выявлено не было ($p < 0,076$). Однако, известно, что большой процент осложнений терапии (нейрокогнитивные дефициты, цереброваскулярные события и т. д.) проявляются в отдаленном периоде. Рядом авторов было показано уменьшение объема белого вещества головного мозга по данным МР-морфометрии. Таким образом, необходимо продолжить комплексное наблюдение за данной группой пациентов, включающее динамическое МРТ с использованием современных методик (диффузно-тензорное исследование, функциональное МРТ, МР-спектрометрия), а также нейрокогнитивный мониторинг.

Высокотехнологичная лучевая терапия с локальной эскалацией дозы облучения в консервативном (химио-лучевом) лечении больных местно-распространенным немелкоклеточным раком легкого. Предикторы эффективности

Ключевые слова:
НМРЛ, химио-лучевая терапия, местно-распространенный немелкоклеточный рак легкого, эскалация дозы, СИБ-IMRT

Keywords:
locally advanced non-small cell lung cancer, chemoradiotherapy, NSCLC, dose escalation, SIB-IMRT

Борисова Т.Н., Назаренко А.В., Федорова А.А.

ФГБУ «Национальный медицинский исследовательский центр онкологии им. Н.Н.Блохина» Министерства здравоохранения Российской Федерации
115478, Российская Федерация, г. Москва, Каширское шоссе, д. 23
E-mail: x-ray.lady@yandex.ru

High-tech radiation therapy with local dose escalation in conservative (chemoradiation) treatment of patients with locally advanced non-small cell lung cancer. Predictors of effectiveness

Borisova T.N., Nazarenko A.V., Fedorova A.A.

N.N.Blokhin National Medical Research Centre of oncology of the Health Ministry of Russia
23 Kashirskoe sh., Moscow, 115478, Russian Federation
E-mail: x-ray.lady@yandex.ru

Химио-лучевая терапия больных с местно-распространенными формами НМРЛ является стандартом лечения и при использовании всех современных подходов к планированию и реализации лучевой терапии позволяет достигать медианы выживаемости более 28 месяцев. Пути повышения эффективности лечения в настоящее время связывают с локальной эскалацией дозы излучения на опухоль и реализацией концепции персонализированного подхода в химио-лучевой терапии.

Материалы и методы. С 2013 г. проведена химио-лучевая терапия 51 больному раком легкого неоперабельной III стадии: IIIA стадия — 15; IIIB — 36 больных. Лечение осуществлялось с применением высокотехнологичной лучевой терапии (симультатный интегрированный буст — СИБ-IMRT) и эскалацией дозы облучения на зоны гиперметаболизма по ПЭТ/КТ до БЭД10=70–74 Гр за 22–25 фракций. Режим фракционирования для СИБ-IMRT определялся дозиметрическими показателями: средней дозой на легкие MDL<20 Гр и V20≤30%. Одновременно проводилась химиотерапия (карбоплатин AUC 5,0 + Паклитаксел 175 мг/м²) с консолидирующим курсом после окончания ХЛТ.

Результаты. При медиане прослеженности — 42 мес локальный контроль (1-, 2-, 3-летний) составил 94%, 76%, 61% соответственно. Максимальным зарегистрированным эффектом после химио-лучевой терапии у 6 (12%) пациентов явилась полная регрессия опухоли, в остальных случаях — частичная регрессия (29–57%) и стабилизация (16–31%). Общая 1-, 2-и 3-летняя выживаемость в группе больных, получивших ХЛТ составила 80,8% (95% ДИ; 69,7–93,7); 64,6% (95% ДИ; 50,4–82,9); 54,2% (95% ДИ; 38,3–76,9) соответственно. Безрецидивная 1-, 2-и 3-летняя выживаемость: 77,3% (95% ДИ; 56,7–90,2); 48,7% (95% ДИ; 32,3–70,1); 29,2 (95% ДИ; 18,7–43,2) соответственно. У 2 пациентов (5%) отмечен изолированный локальный рецидив (ИЛР) в сроки 9 мес. и 13 мес. В остальных случаях имелось одновременное сочетание всех видов прогрессирования (ЛР + ОП) — 17 больных (39%) и отдаленное прогрессирование — 24 больных (56%). Легочная токсичность 3 степени отмечена у 7 (14%). Явления лучевого эзофагита 3 степени на фоне лечения наблюдались у 4 (7%) больных. При однофакторном анализе выявлено достоверное влияние на прогноз возникновения изолированного локального рецидива и близкое к достоверности влияние на исход лечения уровня SUVmax в опухоли.

Выводы. При современных высокотехнологичных подходах к планированию и реализации лучевой терапии возможна персонализированная локальная эскалация дозы облучения с учетом предикторного влияния SUVmax в опухоли.

Статус и перспективы развития протонной стереотаксической терапии на синхроциклотроне НИЦ КИ ПИЯФ СЦ-1000

Ключевые слова:
протонная терапия,
радиохирургия,
синхроциклотрон

Keywords:
proton therapy,
synchrocyclotron,
radiosurgery

Иванов Е.М., Карлин Д.Л., Максимов В.И., Пак Ф.А., Халиков А.И., Корытов О.В., Майстренко Д.Н.

ФГБУ «Петербургский институт ядерной физики им. Б.П.Константинова Национального исследовательского центра «Курчатовский институт»
188300, Российская Федерация, г. Санкт-Петербург, Ленинградская обл., г. Гатчина, мкр. Орлова роща, д. 1
E-mail: khalikov_ai@pnpi.nrcki.ru

Status and development prospects of proton stereotactic therapy on the synchrocyclotron SC-1000 in Petersburg Nuclear Physics Institute

Ivanov E.M., Karlin D.L., Maksimov V.I., Pak F.A., Khalikov A.I., Korytov O.V., Maystrenko D.N.

Petersburg Nuclear Physics Institute named by B.P.Konstantinov of NRC «Kurchatov Institute»
1, mkr. Orlova roshcha, Gatchina, St.Petersburg, 188300, Russian Federation
E-mail: khalikov_ai@pnpi.nrcki.ru

Лучевая терапия с применением пучка протонов получаемых на синхроциклотроне СЦ-1000 подтвердила свою состоятельность и эффективность, терапия проводилась с 1975 по 2013 гг. ФГБУ «РНЦРХТ» им. акад. Гранова входит в число старейших ведущих клиник мира — в этом году празднуется 100-летний юбилей, применяющих протонную терапию (ПТ) для лечения пациентов с новообразованиями головного мозга, такими как аденомы гипофиза и сосудистые мальформации.

С вводом в эксплуатацию синхроциклотрона СЦ-1000, были проведены предклинические испытания начиная с опухолевых клеток и заканчивая крупными животными, клинические испытания включили в себя протонную терапию области аденогипофиза 45 женщин с продвинутыми стадиями рака молочной железы, протонному воздействию с целью элиминации опухолевых клеток аденом гипофиза, было подвергнуто 45 больных с пролактин и соматотропин секретирующими эндоселлярными аденомами гипофиза.

Накопленный за эти десятилетия опыт клинического применения пучка протонов с энергией 1000 МэВ, с 1975 года по настоящее время ПТ на синхроциклотроне ПИЯФ осуществлена 1391 пациентам, подтверждает рациональность их применения в радиохирургии. В сравнении с обычными хирургическими методами лечения, при ПТ лечение проводится без повреждения целостности костей черепа и тканей головного мозга, не было зафиксировано ни одного случая жизненно опасного и ведущего к инвалидности осложнения.

Перспективы протонной терапии на синхроциклотроне СЦ-1000 довольно оптимистические и предполагают развитие. Сейчас ведутся исследования по определению возможности проведения терапии злокачественных солидных новообразования первичной и вторичной природы различных локализаций, таких как саркомы костей и мягких тканей, лимфопролиферативные заболевания, гемангиомы позвонков, а также доброкачественных новообразований головного и спинного мозга и их оболочек.

Для реализации описанных выше перспектив запущенна программа модернизации комплекса оборудования, включающая в себя 3 основных раздела: иммобилизационный стол — увеличение количества степеней свободы стола, программное обеспечение — ПО автоматизированного управления и системы планирования и систему визуализации — современные методики диагностики и визуализации мишеней с помощью КТ, МРТ и/или ПЭТ-КТ. Как результат простое и абсолютно надежное наведение пучка, высокий уровень безопасности протонной терапии проводимой в г. Гатчина в содружестве НИЦ «КИ «ПИЯФ» — РНЦРХТ им. акад. Гранова. Стоит отметить, что метод протонной терапии с использованием пучка с энергией 1000 МэВ и конвергентного ротационного метода облучения принципиально отличается от других существующих методик и является единственным в мире.

Методы лучевого лечения рака предстательной железы

Ключевые слова:
рак предстательной железы, брахитерапия, дистанционная лучевая терапия

Keywords:
prostate cancer, brachytherapy, remote radiation therapy

Киприянов Е.А.[1,2], **Важенин И.А.**[1], **Шарабура Т.М.**[1,2], **Карнаух П.А.**[1,2], **Важенин А.В.**[1,2]

[1] ГБУЗ «Челябинский областной клинический центр онкологии и ядерной медицины»
454087, Российская Федерация, г. Челябинск ул. Блюхера, д. 42
[2] ФГБОУ ВО «Южно-Уральский государственный медицинский университет» Министерства здравоохранения Российской Федерации
454092, Российская Федерация, г. Челябинск, ул. Воровского, д. 64
E-mail: kiprijanov@list.ru

Methods of radiation treatment of prostate cancer

Kupriyanov E.A.[1,2], **Vazhenin I.A.**[1], **Sharabura T.M.**[1,2], **Karnaukh P.A.**[1,2], **Vazhenin A.V.**[1,2]

[1] Chelyabinsk Regional Center of Oncology and Nuclear Medicine
42 Blucher str., Chelyabinsk 454087, Russian Federation
[2] South Ural State Medical University
64 Vorovskogo str., Chelyabinsk 454092, Russian Federation
E-mail: kiprijanov@list.ru

Цель. Проанализированы результаты лечение 218 пациентов после брахитерапии I-125 (первая группа), 110 после конформной ДЛТ (вторая группа).

Материалы и методы. Большинство опухолей представлено высокодифференцированной аденокарциномой предстательной железы. Средний возраст больных: 66,3 ± 7,2; 72 ± 3,4. Брахитерапия I-125 до СОД = 145–150, конформная ДЛТ в традиционном режиме СОД = 72 Гр. Интраоперационно осложнений не было.

Результаты. После конформной лучевой терапии: цистит 1 ст у 50% пациентов, ректит 1 ст 10,4%. Ближайшие результаты оценивались: изменение уровня ПСА, объема простаты, количества остаточной мочи, IPSS. До лечения: уровень ПСА 12 и 18 нг/мл. Через три мес. уровень ПСА снизился до 2,1 и 6 нг/мл, через шесть и девять месяцев уровень составлял 0–4 нг/мл, через двенадцать мес ПСА от 0 до 1 нг/мл. До лечения объем простаты: 30 см^3, 50 см^3 в группах. Через три и шесть мес не отмечено динамики в изменении объема, через двенадцать мес. снизился на 10–20%. До лечения объем остаточной мочи до 20 мл в первой группе, во второй группе объем остаточной мочи 20–50 мл. Через три месяца в среднем 40–50 мл, через шесть и девять мес количество остаточной мочи не уменьшилось, через двенадцать месяцев количество остаточной мочи снизилось до 10–20 мл. Уровень IPSS до лечения составлял 8 б в первой группе, 14 б во второй и третье группе. Через три месяца умеренная симптоматика (12–18 баллов), через шесть, девять мес 10–12 б, через двенадцать мес у 100% слабо- и умеренно выраженная симптоматика в первой группе, у 82% пациентов после ДЛТ. Безрецидивная одногодичная выживаемость в группах 93 и 94%. Пятилетняя безрецидивная выживаемость составила 82,3 и 80,6. Общая и онкоспецифическая одногодичная выживаемость 100% во всех группах. Пятилетняя онкоспецифическая выживаемость в группах составила — 97,8 и 94,6%.

Заключение. Пятилетняя онкоспецифическая выживаемость в группах сопоставима.

Метод контактной лучевой терапии в режиме гипофракционирования с редуцированием суммарной дозы и применением ультразвука в терапии рака кожи

Ключевые слова:
лучевая терапия,
рак кожи,
радиомодификаторы,
ультразвук

Keywords:
radiotherapy, skin cancer,
radio modifiers, ultrasound

Крутилина Н.И., Чиж Д.В., Демешко П.Д., Жмакина Е.Д., Жерносек И.В.

Белорусская медицинская академия последипломного образования
Беларусь, г. Минск, ул. П. Бровки, д. 3
Республиканский научно-практический центр онкологии и медицинской радиологии им. Н.Н. Александрова
Беларусь, Минск, а/г Лесной, д. 1
Гродненская областная клиническая больница
Беларусь, Гродно, бульвар Ленинского комсомола, д. 52

Method of contact radiation therapy in the mode of hypofractionation with reduction of the total dose and the use of ultrasound in the treatment of skin cancer

Krutilina N.I., Chizh D.V., Demeshko P.D., Zhmakina E.D., Gernosek I.V.

Belarusian Medical Academy of Postgraduate Education
3 P. Brovki str., Minsk, Belarus
Republican Scientific and Practical Center of Oncology and Medical Radiology. N.N.Alexandrov
1 Lesnoy, Minsk, Belarus
Grodno Regional Clinical Hospital
52 Leninskogo komsomola str., Grodno, Belarus

Цель исследования. Разработка метода контактной лучевой терапии в режиме гипофракционирования с редуцированием суммарной дозы и применением ультразвука у пациентов, страдающих раком кожи I–II стадий.

Пациенты и методы. Объектом исследования послужили 20 пациентов с впервые выявленным и морфологически подтвержденным диагнозом рака кожи I стадии, получивших брахитерапию в режиме гипофракционирования с редуцированием суммарной дозы и применением ультразвука. Из них 16 (80%) женщин и 4 (20%) мужчин в возрасте от 48 до 89 лет (средний возраст 71,4 года). У 14 пациентов выявлено по одному опухолевому очагу, у четырех пациентов — по два, у двух — по 3 и 4 опухолевых очага соответственно. При морфологическом исследовании в 28 из 29 опухолевых образований диагностирован метатипический рак, в одном — плоскоклеточный рак. Клинически опухолевые образования по распространенности соответствовали I стадии T1N0M0 (диаметром до 20 мм и глубиной опухолевой инфильтрации менее 4 мм). У 19 пациентов опухолевые очаги располагались на коже лица и волосистой части головы. У одного пациента с синхронным поражением один из очагов был на коже на верхней конечности (предплечье). Из 20 пациентов 15 (75%) облучались амбулаторно, 5 (25%) получали лучевую терапию в стационаре. Из методов брахитерапии у всех 20 пациентов применялась аппликационная гамма-терапия на аппарате «Microselectron HDR» с источником ионизирующего излучения 192 Ir с использованием аппликатора Валенсия с диаметром 3 см (VH3). Ультразвуковое воздействие в количестве 5 фракций при базальноклеточном раке и 6 фракций при плоскоклеточном, продолжительностью 3 минуты интенсивностью 4 Вт/см^2 проводилось контактным методом в непрерывном режиме с помощью аппарата низкочастотных ультразвуковых колебаний. Ультразвуковое воздействие осуществляется через кольцевой волновод, охватывающий злокачественное новообразование, обеспечивая при этом изоляцию и преимущественное воздействие на патологическую ткань. Ультразвуковое воздействие проводилось непосредственно перед проведением сеанса лучевой терапии. Перед началом ультразвукового воздействия осуществлялась калибровка выходных параметров мощности (интенсивности) ультразвука. Диаметр волновода подбирался пропорционально размерам опухоли.Оценка ранних и поздних лучевых повреждений кожи осуществлялась по шкале EORTC/RTOG. Косметический эффект оценивался по косметической рейтинговой шкале RTOG.

Результаты. Разработан метод контактной лучевой терапии в режиме гипофракционирования с редуцированием суммарной дозы с применением в качестве радиомодификатора ультразвука, что позволило редуцировать суммарную очаговую дозу лучевой терапии на 25–28%. Облучение базальноклеточного рака кожи осуществлялось разовой очаговой дозой (РОД) 5,2 Гр до суммарной очаговой дозы (СОД) 26,0 Гр за 5 фракций, при плоскоклеточном раке кожи — РОД 5,2 Гр, СОД 31,2 Гр за 6 фракций на фоне ультразвукового озвучивания (4 Вт/см^2) в течение 3 мин.

Лечение хорошо переносилось во всех случаях. Непосредственно по окончанию лечения у 5 пациентов не отмечено лучевых повреждений кожи. У 13 пациентов на облученной коже наблюдалась слабовыраженная эритема (1 степень), у 2 пациентов отмечены лучевые повреждения кожи в виде гиперемии и локального отека кожи в зоне воздействия (2 степень). Через 1,5 месяца после окончания сочетанной ультразвук-лучевой терапии у 9 пациентов не отмечено лучевых повреждений кожи. У 9 пациентов имела место слабовыраженная эритема, из них у 6 наблюдалось сухое шелушение кожи, еще

у одного — очаговая эпиляция (1 степень). У 2 пациентов на коже поля облучения наблюдалась гиперемия и отек (2 степень), которые уменьшались через один месяц и практически полностью ликвидировались через 3 месяца после завершения облучения. Поздние лучевые повреждения кожи наблюдались у 9 пациентов и выражались изменением пигментации облученной кожи в виде коричневых пятен или белесоватого рубчика, что соответствует первой степени по шкале оценки поздних лучевых повреждений кожи EORTC/RTOG. Спустя 1,5 месяца после окончания лечения 15 пациентов отмечают отличный косметический результат, а 5 пациентов — хороший.

Заключение. Таким образом, при использовании брахитерапии в режиме гипофракционирования с редуцированием суммарной очаговой дозы и применением ультразвука помимо сокращения длительности курса лечения и уменьшения суммарной очаговой дозы сохраняется высокая эффективность облучения на фоне отличных и хороших косметических результатов. Результаты исследования показывают высокую эффективность, безопасность, хорошую переносимость, комфортность и экономичность разработанного метода контактной лучевой терапии на фоне ультразвуковой модификации.

Сравнение лечебных планов тотального облучения тела (ТОТ) с использованием ротационной лучевой терапии, модулированной по объему и спиральной томотерапии

Ключевые слова:
тотальное облучение тела, ротационная лучевая терапия, модулированная по объему, спиральная Томотерапия

Логинова А.А.[1], **Кобызева Д.А.**[1], **Нечеснюк А.А.**[1], **Черняев А.П.**[2], **Варзарь С.М.**[2]

[1] Национальный медицинский исследовательский центр детской гематологии, онкологии и иммунологии им. Дмитрия Рогачева Министерства здравоохранения Российской Федерации
117997, Российская Федерация, г. Москва, ул. Саморы Машела, д. 1
[2] ФГОУ ВПО «Московский государственный университет им. М.В.Ломоносова»
119191, Российская Федерация, г. Москва, Ленинские горы, д. 1
E-mail: aloginovaa@gmail.com

Keywords:
otal body irradiation (TBI), volumetric modulated arc therapy (VMAT), helical tomotherapy (HT)

Dosimetric assessment of treatment plans for total body irradiation using volumetric modulated arc therapy and helical tomotherapy

Loginova A.A.[1], **Kobyzeva D.A.**[1], **Nechesnyuk A.A.**[1], **Chernyaev A.P.**[2], **Varzar' S.M.**[2]

[1] Dmitry Rogachev National Research Center of Pediatric Hematology, Oncology and Immunology
1 Samory Mashela str., Moscow, 117997, Russian Federation
[2] M.V.Lomonosov Moscow State University
GSP-1, Leninskie Gory, Moscow, 119191, Russian Federation
E-mail: aloginovaa@gmail.com

В последние годы в мире все чаще применяется ТОТ, основанное на лучевой терапии с модуляцией по интенсивности, позволяющей снизить дозу в органах риска при сохранении адекватного покрытия мишени.

Целью работы является сравнение лечебных планов ТОТ при использовании двух различных модальностей подведения дозы — спиральной доставки дозы при помощи Томотерапии (HT, Helical Tomotherapy) и технологии ротационной лучевой терапии, модулированной по объему VMAT (Volumetric Modulated Arc Therapy), осуществляемой на классическом линейном ускорителе Elekta Synergy, снабженном многолепестковым коллиматором Agility.

Пациенты и методы. Для планирования использовались компьютерные томографические изображения 4 пациентов, системы планирования Monaco 5.10 для Tomotherapy. Органы риска — легкие, почки, хрусталики (передняя камера глаза), планируемый объем мишени PTV (Planning Target Volume) — все тело за исключением легких и почек и хрусталиков. Предписанная доза — 12 Гр за 6 фракций, 90% PTV должно получать не менее 11 Гр, оценивалась максимальная доза D2max, которую получает не менее 2% объема PTV и минимальная доза D98min, которую получает не менее 98% объема PTV, 8 Гр должно получать не более 40% каждого легкого.

Результаты. Доза, которую получает 90% объема PTV, составила для планов HT 11,8 ± 0,18 Гр (диапазон 11,6–12,0 Гр), а для VMAT 11,2 ± 0,19 Гр (диапазон 11,1–11,5 Гр), при этом значения D2max в среднем были не более 13,2 ± 0,21 Гр и 14,0 ± 0,42 Гр, а значения D98min — не менее 10,7 ± 0,17 Гр и 9,7 ± 0,29 Гр для HT и VMAT соответственно. Доза, которую получает 50% объема PTV, составила 12,2 ± 0,15 Гр в случае Tomotherapy и 12,2 ± 0,22 в случае VMAT. Объем легких, получающих дозу более 8 Гр, составил 33,7 ± 3,8% для HT и 34,4 ± 3,9% для VMAT. Средняя доза в хрусталиках составила 5,4 ± 0,7 Гр и 6,2 ± 1,4 Гр, в почках 7,8 ± 0,2 Гр и 7,6 ± 1,2 Гр для HT и VMAT соответственно. Время доставки дозы сопоставимо для обоих методов. Время, затраченное на планирование, было больше для VMAT, чем для HT.

Заключение. Планы ТОТ, созданные на основе обеих рассматриваемых методик, имеют приемлемое качество покрытия PTV при сохранении заданных уровней доз в органах риска. Однако планы HT имеют лучшее покрытие мишени и гомогенность. Одним из потенциальных преимуществ методик ТОТ с использованием VMAT и HT является доступность их реализации в небольших помещениях. Клиническая валидация осуществимости ТОТ, основанного на лучевой терапии с модуляцией по интенсивности представляет большой интерес.

Отдаленные результаты гипофракционной стереотаксической радиотерапии в лечении аденом гипофиза

Ключевые слова:
аденом гипофиза, лечение, гипофракционная стереотаксическая радиотерапия

Keywords:
pituitary adenoma, treatment, hypofractional stereotactic radiotherapy

Ложков А.А., Важенин И.А., Важенин А.В., Чернова О.Н., Бобкова Г.Г., Жумабаева А.Т., Новиков Е.В., Пинчук А.Б.

ГБУЗ «Челябинский областной клинический центр онкологии и ядерной медицины»
454087, Российская Федерация, г. Челябинск ул. Блюхера, д. 42
E-mail: a_lozhkov@mail.ru

Long-term results of hypofraction stereotactic radiotherapy in the treatment of pituitary adenomas

Lozhkov A.A., Vazhenin I.A., Vazhenin A.V., Chernova O.N., Bobkova G.G., Zhumabaeva A.T., Novikov E.V., Pinchuk A.B.

Chelyabinsk Regional Center of Oncology and Nuclear Medicine
42 Blucher str., Chelyabinsk 454087, Russian Federation
E-mail: a_lozhkov@mail.ru

Цели исследования:

1. Оценить эффективность гипофракционной стереотаксической радиотерапии (ГСРТ) в лечении гормонально активных и неактивных аденом гипофиза.

2. Оценка осложнений.

Материалы и методы. Показанием к проведению стереотаксического облучения на аппарате «Кибер Нож» являлись наличие у пациента аденомы гипофиза (впервые выявленной или продолженного роста оперированной ранее опухоли, либо лучевой терапии) при условии отсутствия выраженной гипертензионно-гидроцефальной симптоматики. Методика облучения — гипофракционирование, доза и количество фракций выбирались в зависимости от размеров аденомы, расстояния опухоли до хиазмы. Все больные консультировались нейрохирургом на предмет возможности удаления аденомы гипофиза до госпитализации в отделение радиотерапии. 75 пациентов пролечено в период с 2011 по 2014 гг. (у 45 пациентов собран катамнез, с 30 не удалось связаться). У 19 пациентов имелись гормонально активные аденомы гипофиза (ГА), у 26 гормонально неактивные (ГН), во всех группах преобладали женщины, 84% в группе ГА, 65% в группе ГН. Средний возраст в группе ГА 52,2 года (от 25 до 75 лет), в группе ГН 55 лет (от 20 до 71 года). В группе ГА у 2 (10%) пациентов имелся продолженный рост аденомы после хирургического лечения, в группе ГН у 11 (42%) пациентов. Среди ГА аденом: 63% — соматотропинома; 21% — пролактинома; 11% — адренокортикотропинома; 5% — продуцирующие АКТГ и пролактин. Разовая очаговая доза (РОД) облучения от 4 до 6 Гр, чаще всего применялась РОД 5 Гр, в группе ГА аденом в 68% случаев, в группе ГН аденом в 57% случаев до СОД 25 Гр.

Результаты. Средний период наблюдения 48,3 мес (от 33 до 67 месяцев). 1 пациент умер в группе ГН аденом от инфаркта миокарда. Лучевых повреждений (радионекроз), по данным контрольных МРТ с контрастированием, не отмечено ни у одного из пациентов. Зрительных нарушений, а также прогрессирование имеющихся зрительных нарушений субъективно не отмечал никто из пациентов. У 1 пациентка в группе ГН аденом через 21 месяц после ГСРХ развился гипокортицизм, вторичный гипотиреоз, подтверждены лабораторно, получает заместительную терапию преднизолоном, L-тироксином, в настоящий момент период наблюдения у этого пациента 60 месяцев, с стороны опухоли стабилизация. При оценке результатов по критериям ВОЗ в группе ГА аденом в 42% наблюдалось уменьшение размеров опухоли, в 58% — стабилизация. В группе ГН аденом в 20% случаев — уменьшение размеров опухоли, стабилизация в 80%. Продолженного роста опухоли в группах ГА и ГН аденом не отмечено. У 3 пациентов с периодом наблюдения 36–39 месяцев с соматотропиномами в группе ГА аденом не достигнута биохимическая ремиссия, эти пациенты получали консервативное лечение аналогами соматостатина (октреотид) с положительным эффектом.

Выводы. ГСРТ является эффективным, безопасным методом лечения в самостоятельном варианте лечения аденом гипофиза, так и при прогрессировании опухоли после хирургического лечения, не приводит к развитию выраженных лучевых повреждений, обладает низкой поздней токсичностью.

Наш опыт сочетанной лучевой терапии у больных раком предстательной железы высокого риска – анализ осложнений лечения

Ключевые слова:
рак предстательной железы, сочетанная лучевая терапия, осложнения

Keywords:
prostate cancer, combined modality radiation therapy, complications

Макарова К.С.

Медицинский радиологический научный центр имени А.Ф.Цыба – филиал ФГБУ «Национальный медицинский исследовательский центр радиологии» Министерства здравоохранения Российской Федерации,
249031, Российская Федерация, Калужская область, Обнинск, ул. Королёва, д. 4
E-mail: mks.40@mail.ru

Our experience of combined external beam radiotherapy with single high-dose rate brachytherapy in high risk prostate cancer patients – the analysis of complications of treatment

Makarova K.S.

A. Tsyb Medical Radiological Research Centre – Branch of the National Medical Radiology Research Centre of the Ministry of Health of the Russian Federation,
4 Koroleva str., Kaluga Region, Obninsk, 249036, Russian Federation
E-mail: mks.40@mail.ru

Современные тенденции в развитии лучевой терапии рака предстательной железы (РПЖ), наряду с повышением противоопухолевой эффективности посредством эскалации дозы в опухоли, направлены на уменьшение частоты развития и степени тяжести осложнений. Эти эффекты могут быть достигнуты путем сочетания двух способов подведения дозы ионизирующего излучения — дистанционного и внутритканевого облучения.

Цель исследования — анализ токсичности сочетанной лучевой терапии (СЛТ) у больных РПЖ высокого риска прогрессирования.

Материалы и методы. Проведен анализ непосредственных результатов СЛТ у 88 больных РПЖ, получивших лечение в клинике МРНЦ им. А. Ф. Цыба с 04.2016 г. по 02.2018 г. Медиана наблюдения составила 13 месяцев (от 3 до 23 месяцев). Возраст пациентов варьировал от 49 до 80 лет, и в среднем составил 64,8 лет. Инициальный уровень ПСА составлял от 3,5 до 114 нг/мл (в среднем — 16,7 нг/мл). Все пациенты относились к группе высокого риска прогрессирования заболевания (D'Amico и соавт.). В зависимости от последовательности этапов СЛТ больные были разделены на две группы. У больных первой группы (n = 45) проводили курс конформной дистанционной лучевой терапии (ДЛТ) в суммарной очаговой дозе (СОД) 44–46 Гр с последующим (через 2–3 недели) сеансом брахитерапии (Ir-192 в дозе 15 Гр, однократно). Во второй группе (n = 43) пациентам проводили внутритканевую терапию с последующим курсом ДЛТ в СОД 44–46 Гр.

Результаты. Запланированный курс СЛТ выполнен в полном объеме у всех больных РПЖ. Острые лучевые реакции 1 степени тяжести (RTOG) со стороны нижних отделов мочевыводящих путей (МВП) наблюдали у 29 (32,9%) пациентов. Острые лучевые реакции со стороны прямой кишки 1 степени отмечены у 17 (19,3%) больных, 2 степени тяжести — у 2 (2,3%) пациентов. Поздние лучевые осложнения 1 степени тяжести (RTOG/EORTC) со стороны нижних отделов МВП отмечены у 6 (6,8%) больных, 2 степени — у 3 (3,4%) пациентов; формирование стриктуры уретры — у одного (1,1%) больного. Поздние лучевые осложнения 1 степени тяжести со стороны нижних отделов желудочно- кишечного тракта отмечены у 8 (9,1%) пациентов, 2 степени — у 6 (6,8%) больных.

Заключение. Предварительные результаты исследования свидетельствуют об удовлетворительной переносимости СЛТ больными РПЖ. Уровень развития острых лучевых реакций и осложнений со стороны критических органов вполне приемлем, позволяет сохранить высокое качество жизни пациентов и не превышает опубликованные данные.

Особенности проведения лучевой терапии больным с хроническим облучением в анамнезе

Ключевые слова:
лучевая терапия, хроническое облучение, злокачественные новообразования

Keywords:
radiotherapy, chronic radiation exposure, cancer

Мозерова Е.Я.

ГБУЗ «Челябинский областной клинический центр онкологии и ядерной медицины»
454087, Российская Федерация, г. Челябинск ул. Блюхера, д. 42
E-mail: e.mozerova@gmail.com

Features of radiotherapy for patients with chronic exposure history

Mozerova E.Ya.

Chelyabinsk Regional Center of Oncology and Nuclear Medicine
42 Blucher str., Chelyabinsk 454087, Russian Federation
E-mail: e.mozerova@gmail.com

Характерной чертой состояния здоровья населения на современном этапе является стойкая тенденция к росту онкологической заболеваемости во всем мире. При этом лучевая терапия продолжает оставаться одним из основных методов лечения онкологических заболеваний. Важной чертой современности является возрастающее влияние ионизирующего излучения на организм человека за счет медицинского, техногенного, профессионального воздействия. При проведении лучевой терапии по поводу онкологического заболевания у пациентов с хроническим облучением в анамнезе необходимо учитывать возможные особенности реакций здоровых тканей на облучение, обусловленные изменениями индивидуальной радиочувствительности.

Цель. Формирование особого подхода к проведению лучевой терапии у больных злокачественными новообразованиями, ранее подвергшихся хроническому облучению, обусловленному деятельностью комбината «Маяк».

Пациенты и методы. Выполнен ретроспективный анализ данных медицинской документации. Критерии включения в исследование: 1) установленный диагноз злокачественной опухоли солидного характера, 2) локализованный или местно-распространенный характер опухоли, 3) проведение дистанционной лучевой терапии в качестве самостоятельного метода лечения, либо в составе комплексного и комбинированного методов, 4) указание на хроническое радиационное воздействие в анамнезе для пациентов основной группы. Основная группа исследования составила 89 пациентов. Для анализа дозовой зависимости исследуемых эффектов у пациентов с хроническим радиационным воздействием (ХРВ) в анамнезе использовались поглощенные дозы на красный костный мозг (ККМ) и дозы на мягкие ткани (МТ). В основной группе средняя поглощенная доза на ККМ, обусловленная ХРВ, составила 0,360 Гр. Средняя поглощенная доза на МТ составила 0,048 Гр. Контрольная группа была сформирована из 182 пациентов, не подвергавшихся предшествующему радиационному воздействию. Пациенты основной и контрольной группы были сопоставимы по основным клиническим и терапевтическим параметрам.

Результаты. При оценке частоты и тяжести токсических эффектов лучевой терапии у онкологических больных с хроническим радиационным воздействием в анамнезе, по сравнению с ранее не облучавшимися больными, не установлено статистически значимых различий. Факторы, влияющие на частоту и тяжесть реакций тканей на лучевую терапию соответствовали современным радиобиологическим представлениям о развитии токсических эффектов лучевой терапии. Результаты сравнительного анализа гематологических показателей у онкологических больных с ХРВ и пациентов, ранее не облучавшихся, подтверждают ранее полученные *in vitro* данные.

Заключение. Таким образом, у пациентов с хроническим облучением в анамнезе лучевая терапия должна проводиться по тем же схемам, что и у пациентов без предшествующего облучения. С учетом выявленных различий в динамике гематологических показателей у больных, подвергшихся хроническому радиационному воздействию, требуется еженедельный контроль общего анализа крови в процессе лучевой терапии с обязательным указанием лейкоцитарных индексов.

Использование РВК-брахитерапии в комбинированном лечении сарком мягких тканей конечностей

Ключевые слова:
органосохраняющее лечение, саркома мягких тканей, брахитерапия

Keywords:
organ-preserving treatment, soft tissue sarcoma, brachytherapy

Мошуров И.П., Знаткова Н.А., Коротких Н.В., Фонштейн М.С., Куликова И.Н., Каменев Д.Ю., Мещерякова Л.С., Коротких К.Н., Самодуров С.С.

БУЗ ВО «Воронежский областной клинический онкологический диспансер»
394036, Российская Федерация, г. Воронеж ул. Вайцеховского д. 4
ГБОУ ВПО «Воронежский государственный медицинский университет им. Н.Н.Бурденко» Министерства здравоохранения Российской Федерации
394036, Российская Федерация, г. Воронеж ул. Студенческая д. 10

The use of HDR brachytherapy in the combined treatment of soft tissue sarcomas of the limbs

Moshurov I.P., Znatkova N.A, Korotkikh N.V., Fonstein M.S., Kulikova I.N., Kamenev D.Y., Meshcheryakova L.S., Korotkikh K.N., Samodurov S.S.

Voronezh Regional Clinical Oncological Hospital
4 Vaitsekhovskogo, Voronezh, 394036, Russian Federation
Voronezh State Medical University of N.N. Burdenko Ministry of Health of Russia Russian Federation
10 Studencheskaya str., Voronezh 394036, Russian Federation

Несмотря на совершенствование методик лучевой терапии (3D CRT, IMRT), предусматривающие снижение дозы лучевого воздействия на здоровые органы и ткани, радиационно-индуцированные повреждения нормальных тканей продолжают регистрироваться. Проведение адъювантной лучевой терапии в ряде случаев может сопровождаться развитием отека и вторичных опухолей. В настоящее время перспективным направлением в радиотерапии сарком мягких тканей является брахитерапия. Очевидным преимуществом является то, что во время проведения оперативного вмешательства хирург точно располагает гибкие аппликаторы непосредственно в «ложе» удаленной опухоли, вследствие чего удается избежать воздействия облучения на кожу, подкожную клетчатку и, соответственно, уменьшить риск развития фиброза, а также сохранить функциональный и косметический результат.

Цель. Повышение эффективности комбинированного лечения больных саркомами мягких тканей.

Материалы и методы. В исследование было включено 16 больных с первичной или рецидивирующей саркомы мягких тканей конечности. Всем больным выполнялась органосохраняющая операция с последующей высокодозной брахитерапией.

Во время хирургического вмешательства гибкие аппликаторы размещались в «ложе» опухоли, и при этом расстояние между аппликаторами составляло 1,0–1,2 см, и располагались параллельно и равноудалено. Далее выполнялась компьютерная топометрия с гибкими аппликаторами. Оконтуривание на компьютерных срезах целевого объема, критических органов и тканей. Планирование и расчет дозы основывался на 3D-изображениях. Параметры, используемые для расчета дозы: отношение α/β = 10 Гр для опухоли и 3 Гр для поздних осложнений в окружающих тканях. Предписанной дозой являлась минимальная доза, полученная CTV (D90≥100, V100>90%). Неоднородности доз были минимизированы, следуя общим правилам парижской системы, с дополнительной оптимизацией геометрическим и графическим методами. В результате V150% (объем опухоли, покрытый дозой 150% от предписанной) составлял не более 35%. Разовая доза на целевой очаг составляла РОД 3,4 Гр/за фракцию, 2 раза в день, с интервалом 6 часов СОД 34 Гр, BED 10.0 45,56 Гр.

Результаты. Медиана наблюдения составила 6–20 мес. Общая выживаемость = 93,5% безрецидивная выживаемость = 100%, $p \leq 0.05$. Поздних лучевых осложнений в данной группе больных не зафиксировано.

Заключение. Использование брахитерапии (внутритканевой лучевой терапии) позволяет провести эффективное лечение сарком мягких тканей конечностей в полном объеме, используя более физиологичный метод хирургического лечения — органосохраняющие операции. При этом снизить количество рецидивов за счет облучения «ложа» опухоли, создать высокую, относительно равномерную дозу непосредственно в самой проекции опухоли с минимальным воздействием на окружающие органы и ткани. Провести лучевую терапию в более ранние сроки, и добиться хорошего косметического результата.

Лучевая терапия в комплексном лечении больных раком поджелудочной железы

Ключевые слова:
рак поджелудочной железы,
лучевая терапия,
результаты лечения

Назаренко А.В., Знаткова Я.Р., Сагайдак И.В., Алиева С.Б., Ткачев С.И.

ФГБУ «Национальный медицинский исследовательский центр онкологии им. Н.Н.Блохина» Министерства здравоохранения Российской Федерации
115478, Российская Федерация, г. Москва, Каширское шоссе, д. 23
E-mail: yana.znatkova@yandex.ru

Keywords:
pancreatic cancer,
radiation therapy,
treatment results

Radiation therapy in the complex treatment of patients with pancreatic cancer

Nazarenko A.V., Znatkova Ya.R., Sagaidak I.V., Alieva S.B., Tkachev S.I.

N.N.Blokhin National Medical Research Centre of oncology of the Health Ministry of Russia
23 Kashirskoe sh., Moscow, 115478, Russian Federation
E-mail: yana.znatkova@yandex.ru

Дистанционная лучевая терапия является обязательным компонентом комплексного лечения нерезектабельных и рецидивных опухолей поджелудочной железы. Однако продолжительность и тяжелая переносимостью курса химиолучевой терапии в традиционном варианте пациентов с раком поджелудочной железы определяют разработку и внедрение новых схем лучевой терапии.

Цель. Улучшение результатов лечения пациентов с местнораспространенным и рецидивным раком поджелудочной железы с использованием стереотаксической лучевой терапии (СТЛТ).

Пациенты и методы. Наши клинические наблюдения касаются 103 больных местнораспространенным и рецидивным раком поджелудочной железы, получивших лучевую терапию в радиологическом отделении ФГБУ «НМИЦ им. Н. Н. Блохина» в периоды: 2000–2010 гг. и 2010–2015 гг. Первая группа — 77 больных с местнораспространенным нерезектабельным раком поджелудочной железы, из них (1 а подгруппа) 30 пациентам лучевая терапия проводилась в режиме классического фракционирования РОД 2 Гр, СОД 54–60 Гр, 40 пациентам (1 б подгруппа) — в режиме гипофракционирования РОД 7.5 Гр 5 раз в неделю СОД 37,5 Гр. 2 группа: 26 пациентов с рецидивным раком поджелудочной железы, из них 15 пациентам (2 а подгруппа) лучевая терапия проводилась в режиме классического фракционирования РОД 2 Гр, СОД 54–60 Гр, 11 больным (2 б подгруппа) осуществлялся курс лучевой терапии в режиме гипофракционирования РОД 7.5 Гр 5 раз в неделю СОД 37,5 Гр. ДЛТ проводилась на ЛУЭ VarianClinac 2100, 2300. Курс СТЛТ осуществлялся с модуляцией интенсивности подвижными и статическими методиками под визуальным конролем. Представленные группы идентичны по основным характеристикам, что делает корректным сравнение полученных результатов.

Результаты. В нашем исследовании при лучевой терапии методикой СТЛТ в сравнении с традиционной стабилизация отмечена у 50% и 29,7% у пациентов с МРПЖЖ, 54,5% и 33,3% у пациентов с рецидивным заболеванием. Частичная регрессия достигнута у 30% пациентов с СТЛТ и только у 16% в контрольной группе с МРПЖЖ, у 36,3 и 13,3% с рецидивным раком поджелудочной железы, у 2 пациентов с МРПЖЖ был достигнут полный ответ, что составило 5%. Уровень локального контроля в течение 12 мес. у пациентов с МРПЖЖ при СТЛТ по сравнению с традиционным фракционированием 82,5% и 40,5%. Такая же тенденция у пациентов с рецидивным РПЖЖ: 81,8% и 33,3%.

При сравнении результатов общей выживаемости больных, при использовании СТЛТ однолетняя выживаемость достигла 95%, в контрольной группе 54%. При сравнении двух- и трехлетней выживаемости также отмечено преимущество СТЛТ перед классическим фракционированием: 65% и 35,1%, 20% и 13,5% соответственно. Такая же тенденция общей выживаемости и у пациентов с рецидивным нерезектабельным РПЖЖ. Одногодичная выживаемость в группе СТЛТ 82%, в группе с традиционным фракционированием 80%. Двух- и трехлетняя выживаемость 64% и 47%, 45% и 20%.

При СТЛТ в 70% случаев наблюдалось купирование всех видов болевого синдрома против 37,8% в контрольной группе.

Заключение. Гипофракционная стереотаксическая лучевая терапия с модуляцией интенсивности — высокоэффективная, безопасная методика лучевой терапии, включение которой в комплексное лечение пациентов с местнораспространенным и рецидивным неоперабельным раком поджелудочной железы улучшает результаты лечения по критериям общей выживаемости и локального контроля по сравнению с традиционной методикой лучевой терапии, сокращает длительность курса ЛТ на 4 недели и не влияет на сроки проведения курсов ХТ.

MRCAT-перспективы топометрической подготовки лучевой терапии

Ключевые слова:
МРТ-топометрия, MRCAT, улучшение визуализации, объем облучения, дозиметрическое планирование

Keywords:
MRI-topometry, MRCAT, improvement of visualization, planning target volume, dosimetric planning

Овечкина М.В., Мошуров И.П., Знаткова Н.А., Коротких Н.В., Цурикова А.В., Рябошлык Н.В., Квашнина Ю.С., Грачева Е.В.

БУЗ ВО «Воронежский областной клинический онкологический диспансер»
394036, Российская Федерация, г. Воронеж ул. Вайцеховского д. 4
E-mail: marinaviktorovna.ovechkina@mail.ru

MRCAT-prospects of topometric preparation of radiation therapy

Ovechkina M.V., Moshurov I.P., Znatkova N.A., Korotkikh N.V., Tsurikova A.V., Ryaboshlyk N.V., Kvashnina Yu.S., Gracheva E.V.

Voronezh Regional Clinical Oncology Dispensary
4 Vaytsehovskogo str., Voronezh, 394036, Russian Federation
E-mail: marinaviktorovna.ovechkina@mail.ru

В настоящее время использование новой цифровой технологии MRCAT (MR for Calculating ATtenuation) в программном обеспечении МРТ, позволяет исключить КТ из процесса предлучевой подготовки пациентов.

Цель. Продемонстрировать возможность применения MRCAT в планировании лучевой терапии у больных с опухолями органов малого таза. Задачей МРТ является четкая визуализация опухоли (GTV, CTV) и критических структур. КТ направлено на определение контуров анатомических структур и построения изображения с учетом единиц Хаунсфилда (HU) для расчета дозы. Успешное планирование лучевой терапии обеспечивается хорошим соотношением между МРТ и КТ, что достигается идентичным положением пациента на аппаратах МРТ, КТ и минимальным временным промежутком между сканированиями. Между тем, современная цифровая технология MRCAT — выполнение МРТ сканирования с построением псевдокомпьютерных изображений позволяет исключить КТ из предлучевой подготовки. MRCAT — это путь использования одной модальности для планирования терапии с учетом мягкотканой контрастности МРТ и электронной плотности тканей при КТ.

Пациенты и методы. В Воронежском областном клиническом онкологическом диспансере исследования проводились на аппаратах РКТ Brillians Big Bore и МРТ Ingenia 1,5T MR-RT для поддержки и планирования лучевой терапии. Для получения доказательной базы пациентам проведено сравнение разработанного нами стандартного протокола совмещения данных КТ и МРТ с использованием МР-совместимого иммобилизационного оборудования, плоской деки стола, системы наружных лазерных центраторов с новой цифровой технологией MRCAT в топометрической подготовке у больных с опухолями малого таза. При выполнении MRCAT технологии получение изображений проходит параллельно процессу сканирования и не требует дополнительного времени на обработку данных с последующим экспортом в систему планирования терапии в формате DICOM-КТ. Изображения передавались на станцию оконтуривания, где производилось определение объемов мишени и критических органов по МРТ сканам.

Результаты. Проведен сравнительный анализ физико-дозиметрического планирования лучевой терапии у 48 онкологических больных с опухолями органов малого таза (45 пациентов с раком предстательной железы, 3 пациентки с раком шейки матки). Покрытие PTV: 100%D — 90%V при КТ сканировании с последующим совмещением с МРТ и 100%D — 92%V при проведении MRCAT. Покрытие CTV: 100%D — 94%V и 100%D — 96%V соответственно. Нагрузка на rectum составила V50 = 50% в первом случае и V50=46% во втором. Планы пациентов, рассчитанные по КТ и МРТ и MRCAT не имели значимых различий в виде недостаточного или избыточного облучения заданных объемов. Локальный максимум дозы в облучаемом объеме составил 100%D = 1,5%V при КТ топометрии и 100%D = 1,3%V при использовании MRCAT в предлучевой подготовке. Дополнение компьютерной топометрии данными магнитно-резонансной томографии позволило точнее визуализировать зону поражения и субклинического распространения опухолевого процесса. При проведении высокотехнологичного лучевого лечения улучшение визуализации позволило уменьшить объемы облучения в том числе с уменьшением лучевой нагрузки на критические структуры. При анализе физико-дозиметрических расчетов лечения одних и тех же пациентов, выполненных по результатам совмещения КТ с МРТ и MRCAT не выявило значимой разницы по основным критериям физико-дозиметрического планирования: времени облучения, гистограмме доза-объем по мишени и критическим структурам.

Заключение. Полученные данные свидетельствуют о возможности и целесообразности внедрения MRCAT в клиническую практику предлучевой подготовки онкологических больных, что в свою очередь позволит снизить лучевую нагрузку на пациента, минимизировать процент технических ошибок в процессе топометрии путем исключения перекладывания пациента на другой стол, отсутствия временного промежутка между сканированиями, уменьшить нагрузку на КТ-аппараты и сократить объем работы врача.

Нетрадиционное фракционирование дозы при химиолучевом лечении плоскоклеточного рака орофарингеальной области

Ключевые слова:
нетрадиционное фракционирование, одновременная полихимиотерапия, плоскоклеточный рак орофарингеальной области

Keywords:
unconventional fractionation, concurrent polychemotherapy, oropharyngeal squamous cell carcinoma

Полькин В.В., Семин Д.Ю., Медведев В.С., Севрюков Ф.Е., Исаев П.А., Дербугов Д.Н., Раджапова М.У., Васильков С.В., Гулидов И.А.

Медицинский радиологический научный центр имени А.Ф.Цыба – филиал ФГБУ «Национальный медицинский исследовательский центр радиологии» Министерства здравоохранения Российской Федерации
249031, Российская Федерация, Калужская область, Обнинск, ул. Королёва, д. 4
E-mail: polkin83@mail.ru

Unconventional fractionated dose chemoradiotherapy for oropharyngeal squamous cell carcinoma

Polkin V.V., Syomin D.Yu., Medvedev V.S., Sevrukov F.E., Isaev P.A., Derbugov D.N., Radzhapova M.U., Vasilkov S.V., Gulidov I.A.

A.Tsyb Medical Radiological Research Centre – Branch of the National Medical Radiology Research Centre of the Ministry of Health of the Russian Federation,
4 Koroleva str., Kaluga Region, Obninsk, 249036, Russian Federation
E-mail: polkin83@mail.ru

Цель. Разработать методику лучевой терапии в режимах нетрадиционного фракционирования с одновременным полихимиотерапевтическим воздействием при лечении больных плоскоклеточным раком органов орофарингеальной области.

Материалы и методы. Были сформированы две группы пациентов. Первая (I, контрольная) группа (40 человек) — больные, получившие дистанционную лучевую терапию в режиме традиционного фракционирования. Вторая (II, исследовательская) группа (217 человек) — пациенты, которым проводилась дистанционная лучевая терапия в режиме нетрадиционного фракционирования с неравномерным дроблением дневной дозы на две фракции (1 и 1,5 Гр или 1 и 2 Гр). Более чем у половины пациентов (58,8%) диагностированы местнораспространенные, соответствующие символу T3 и T4, и рецидивные опухоли. Метастазы в лимфатические узлы шеи до лечения выявлены у 44,4% больных. Пациентам I и II групп проводилось два цикла полихимиотерапии препаратами цисплатин (100 мг/м^2) и 5 фторурацил (3 г непрерывно в течение 72 часов) одновременно с проведением лучевой терапии. Цикл полихимиотерапии повторяли на 22-й день облучения.

Результаты. В группе II явления мукозита 2 степени отмечались у 114 (52,5%) больных, мукозиты 3 степени — у 77 (35,5%) пациентов. В I группе явления мукозита 2–3 степени отмечались у 33 (82,5%). При анализе течения лучевых реакций в контрольной и исследуемой группе не выявлено статистически достоверных различий ($p > 0,05$) в степени выраженности, характере и продолжительности реактивных изменений. Полные регрессии со стороны первичного опухолевого очага наблюдались значимо чаще у больных в II группе, по сравнению с показателями пациентами в I группе — 82,5%/16,6% против 62,5%/37,5%, соответственно. Соотношение полных и частичных регрессий пораженных лимфатических узлов так же было значимо лучше в II группе — 50,0%/48,9%, чем в I — 15,0%/45,0%, соответственно ($p = 0,05$). Медиана продолжительности динамического наблюдения за больными составила 25,5 месяцев (диапазон от 8 до 129 месяцев). Общая пятилетняя выживаемость больных первой группы составила 61,1 ± 4,0% и значимо превышала показатели выживаемости пациентов в контрольной группе — 27,6 ± 10,2%

Роль нейтронной терапии в многокомпонентном лечении рецидивов злокачественных глиом головного мозга

Ключевые слова:
глиома,
нейтронная терапия

Keywords:
glioma,
neutron therapy,
stereotactic

Сарычева М.М., Шарабура Т.М., Важенин И.А., Ложков А.А., Мозерова Е.Я.

ГБУЗ «Челябинский областной клинический центр онкологии и ядерной медицины»
454087, Российская Федерация, г. Челябинск ул. Блюхера, д. 42
E-mail: Pimenovamm@mail.ru

Place neutron therapy in the multicomponent treatment of recurrences of malignant brain gliom

Sarycheva M.M., Sharabura T.M., Vazhenin A.V., Logkov A.A., Mozerova E.Ya.

Chelyabinsk Regional Center of Oncology and Nuclear Medicine
42 Blucher str., Chelyabinsk 454087, Russian Federation
E-mail: Pimenovamm@mail.ru

Цель исследования. Определение роли нейтронной лучевой терапии в многокомпонентном лечении рецидивов злокачественных глиом головного мозга.

Материалы и методы. В настоящее исследование вошло 107 пациентов с рецидивами злокачественных глиом, которым проведено комплексное лечение на базе ЧОКЦО и ЯМ и Центра Нейтронной Терапии в г. Снежинск за период с 2000 по 2017 гг. Всем пациентам лечение первичной опухоли проведено в соответствие с международными стандартами и рекомендациями. Соотношение мужчин к женщинам было приблизительно равным (56 мужчин и 51 женщина). Средний возраст составил 45,5 лет (от 21 до 74 лет). У 55 пациентов был рецидив глиобластомы; у 49 — анапластической астроцитомы; у 3 — анапластической олигодендроглиомы. Медиана выживаемости до рецидива составила 15,5 месяцев. Срок рецидива соответствовал дате МРТ, на которой был впервые зафиксирован рецидив опухоли. Повторно прооперированы 32 пациента, всем было проведено повторное облучение. В 30 случаях проведена фотонная лучевая терапия. Нейтронная терапия проводилась 32 пациентам, в том числе в 23 случаях в самостоятельном варианте и 9 — в сочетании с химиотерапией, фотонной терапией. Так же 30 пациентам проведено стереотаксическое облучение (СТЛТ) с дозой от 15 до 27 Гр за 3–7 сеансов на аппарате Cyber Knife. 15 пациентов получили циклы химиотерапии Темозоломидом или Бевазизумабом. Суммарная доза повторного облучения составила от 14 Гр до 56 Гр до суммарной кумулятивной дозы, не превышающей 100 Гр. Суммарная доза нейтронного облучения составила 14,4 изоГр.

Результаты. Медиана общей выживаемости составила 60 месяцев. Показатели 1-, 2-, 3-и 5-летней ОВ составили 88%,70%,68% и 51% соответственно. При анализе медианы ОВ в зависимости от методики лучевого лечения наибольшие показатели отмечены в группе пациентов с проведением сочетанной фотонной-нейтронной терапии 84 месяца против 40 и 61 месяцев при проведении конформной ЛТ и СТЛТ соответственно ($p > 0,5$). Значимые результаты принесло добавление ХТ в схему лечения, так у пациентов с сочетанием фотонно-нейтронной и ХТ медиана выживаемости составил 125 мес, при проведении СТЛТ и ХТ (26 мес), фотонной ХЛТ (60 мес). Показатели ОВ при проведении только ХТ в самостоятельном варианте были незначительно выше (108 мес.) Однако различия оказались статистически недостоверными. Наименьшая продолжительность жизни отмечена у пациентов с рецидивом глиобластомы, тогда как наибольшая — в группе пациентов с рецидивом анапластической астроцитомы.

Заключение. Применение нейтронной лучевой терапии в многокомпонентном лечении пациентов с рецидивами злокачественных глиом головного мозга, позволяет улучшить результаты лечения данной категории пациентов.

Сравнительный дозиметричский анализ конформной лучевой терапии с конвенциональной лучевой терапией при лечении рака шейки матки и молочной железы

Ключевые слова:
конформная лучевая терапия, конвенциональная лучевая терапия, рак шейки матки, рак молочной железы, гамма-терапевтический аппарат

Сутыгина Я.Н.[1,2], **Сухих Е.С.**[1,2], **Сухих Л.Г.**[2]

[1] ОГАУЗ «Томский областной онкологический диспансер»
Российская Федерация, г. Томск, пр. Ленина, 115
[2] ФГАОУ ВО «Национальный исследовательский Томский политехнический университет»
634034, Российская Федерация, г. Томск, проспект Ленина, д. 30
E-mail: yana.sutygina@mail.ru

Dosimetric comparative analysis of conformal radiation therapy with conventional radiation therapy in treating cervical cancer and breast cancer

Keywords:
conformal radiation therapy, conventional radiation therapy, cervical cancer, breast cancer, gamma-therapeutic apparatus

Sutygina Y.N.[1,2], **Sukhikh E.S.**[1,2], **Sukhikh L.G.**[2]

[1] Tomsk Regional Oncology Center
115 Lenina Ave., Tomsk, Russian Federation
[2] National Research Tomsk Polytechnic University
30 Lenina Ave., Tomsk, 634034, Russian Federation
E-mail: yana.sutygina@mail.ru

В настоящее время практически все онкологические диспансеры в России оснащены гамма-аппаратами для проведения дистанционной конвенциональной лучевой терапии (ЛТ). С появлением трехмерной конформной ЛТ на базе линейных ускорителей конвенциальная ЛТ стала менее востребованной, так как при проведении конвенциальной ЛТ с опухолью облучаются большие объемы здоровых тканей по сравнению с конформной ЛТ. С другой стороны при конвенциальной ЛТ покрытие объема мишени ниже (допустимый уровень покрытия: 85% от предписанной дозы на 90% объема мишени), чем при конформной ЛТ на несколько процентов (допустимый уровень покрытия 96% от предписанной дозы на 95% объема мишени). Полученные в ходе лечения лучевые повреждения на здоровые органы и уровни покрытия мишени существенно влияют на качество и продолжительность жизни.

При проведении конвенциональной лучевой терапии применяются достаточно простые методики облучения, а фиксирующие приспособления используются достаточно редко. При использовании достаточно надежной иммобилизации пациента на лечебном столе и дополнительной модификации дозиметрического планирования, возможно, повысить уровень покрытия опухоли при конвенциальной ЛТ, сокращая лучевую нагрузку на здоровые ткани и органы.

Цель исследования. Проведение объемного дозиметрического сравнительного анализа конформной ЛТ с конвенциальной ЛТ при лечении рака шейки матки (первый этап сочетанного курса ЛТ) и рака молочной железы.

Пациенты и методы. Дозиметрическая оценка по двум методикам облучения выполнялась на базе системы дозиметрического планирования XIO (версия 5.1) в Томском областном онкологическом диспансере. Трехмерная дозиметрическая оценка проводилась с помощью гистограмм доза-объем (ГДО) для мишени и органов риска.

При проведении конвенциональной ЛТ рака шейки матки использовались следующие фиксирующие устройства: подголовник и подколенник. Для конвенциональной ЛТ рака молочной железы иммобилизация пациентки проводилась с помощью: подголовника, подколенника, турника.

Для первого этапа сочетанного курса ЛТ при раке шейки матки с суммарной физической дозой 46 Гр (23 фракции по 2 Гр) в объем облучения включались: шейка матки, матка и подвздошные лимфоузлы малого таза. При стандартной конвенциальной и конформной ЛТ применяется четырехпольное облучение (0, 90, 180, 270 градусов). При модифицированном плане конвенциальной ЛТ использовались два добавочных поля с углами гантри 90 и 270 градусов.

При проведении стандартной конвенциональной лучевой терапии рака молочной железы (суммарная доза 50 Гр 25 фракции по 2 Гр) применяются тангенциальные поля и компенсирующие клинья. При модифицированном плане возможно использовать следующие варианты пучков:

1. Добавочные поля с основных тангенциальных углов;
2. Добавочное поле с углом гантри 180 градусов;
3. Добавочное поле, направленное на область облучения под углом 40 –50 градусов для левой молочной железы и под углом 340–350 для правой молочной железы.
4. При включении в область облучения надключичных лимфоузлов использовались дополнительные два пучки с клиньями.

Результаты. Рекомендации группы QUANTEC позволяют прогнозировать лучевые повреждения и подбирать оптимальные распределения доз для каждого больного. К сожалению, достаточно сложно избежать лучевых реакций со стороны критических органов. Проведенный анализ показывает, что стандартная конвенциональная лучевая терапия при раке молочной железы практически всегда не укладывается в требования QUANTEC, даже при 3D планировании с трудом удается оптимизировать

план облучения до допустимых уровней лучевых нагрузок на нормальные ткани, окружающие опухоль. Методика облучения с дополнительными полями позволяет получать покрытие не менее 90% объема облучения 90% дозой от предписанной дозы. Важно отметить, что и критические органы при облучении с дополнительными полями проходят по требованиям QUANTEC: на объединенный объем легких приходиться не более 30 Гр на 20% объема, на сердце — на 47 Гр на 10% объема, на пищевод не более 48 Гр на 15% объема, на спинной мозг максимальная доза не превышает 40 Гр.

Методика облучения с дополнительными полями при раке шейки матки позволяет получать покрытие не менее 90% объема облучения 90% дозой от предписанной дозы. Так же данный метод позволяет равномерно распределить 100% дозу от предписанной дозы внутри мишени и максимально снизить дозу, получаемую здоровыми тканями. Критические органы при облучении с дополнительными полями проходят по требованиям QUANTEC: на мочевой пузырь приходиться не более 50 Гр на 65% объема, на прямую кишку не более 50 Гр на 50% объема, на головки бедренных костей не более 50 Гр на 5% объема.

Выводы. Проведенный анализ показал, что использование конвенциональной лучевой терапии с дополнительными полями облучения рака молочной железы и рака шейки матки позволяет улучшить покрытие мишени и снизить лучевую нагрузку на нормальные ткани, что позволяет эффективней использовать гамма-аппараты.

Лучевая терапия злокачественных опухолей органа зрения

Чумаченко А.И., Виноградова Ю.Н., Ильин Н.В.

ФГБУ «Российский научный центр радиологии и хирургических технологий имени академика А.М.Гранова» Министерства здравоохранения Российской Федерации
Российская Федерация, Санкт-Петербург, поселок Песочный, ул. Ленинградская, д. 70

Ключевые слова:
лимфомы, солидные образования, орган зрения, лучевая терапия

Keywords:
lymphoma, solid malignant tumors, organ of vision, radiotherapy

Radiation therapy of malignant tumors of the organ of vision

Chumachenko A.I., Vinogradova Yu.N., Il'in N.V.

Russian Scientific Center of Radiology and Surgical Technologies of Academician A.M.Granov of the Russian Federation Ministry of Health
70 Leningradskaya str., poselok Pesochnyi, St. Petersburg, Russian Federation

В структуре общей онкологической заболеваемости больные с офтальмоонкологической патологией составляют небольшую группу, однако заболеваемость опухолями органа зрения растет с каждым годом [1, 2]. Существует мало сведений о роли дистанционной лучевой терапии (ЛТ) в лечении больных неходжкинскими лимфомами (НХЛ) и солидными опухолями с поражением органа зрения [3]. Имеются разные точки зрения относительно лечения, но до сих пор не выработан алгоритм лечения и ведения больных с данной патологией. Лечение НХЛ и солидных опухолей органа зрения требует комплексного подхода, однако роль ЛТ, в самостоятельном варианте или в комбинации с полихимиотерапией (ПХТ) при данных заболеваниях недостаточно изучена. В связи с этим исследования, направленные на изучение роли дистанционной ЛТ в лечении больных солидными злокачественными опухолями и НХЛ с поражением различных структур органа зрения, являются актуальными.

Материалы и методы. В исследование включены 159 пациентов: 101 больной НХЛ и 58 пациентов солидными злокачественными опухолями с поражением различных структур органа зрения (орбиты, век, конъюнктивы, сосудистой оболочки глаза), получавших лечение в ЦНИРРИ (РНЦРХТ) в 1994–2017 гг. Все диагнозы гистологически верифицированы. Из 101 больного лимфомами 80 первичных больных (из них 49 получали только дистанционную ЛТ на очаги поражения, которые в этой группе локализовались в органе зрения, у 31 — лучевому лечению предшествовала иммуноПХТ в виде 2–6 циклов CHOP или R-CHOP) и 21 — с рецидивами в орган зрения. MALT-лимфома выявлена у 61 пациента, диффузная В-клеточная крупноклеточная — у 16, фолликулярная — у 13, лимфоплазмоцитарная — у 6, лимфома мантийной зоны — у 4, гистиоцитоз из клеток Лангерганса — у 1. Из 58 больных солидными злокачественными опухолями 53 больных местнораспространенными новообразованиями и 5 больных — с метастазами опухолей в орбиту из других органов (аденокарцинома бронха (2 больных), меланома кожи, семинома и инвазивно-протоковый рак молочной железы (по 1 больному). ЛТ проводили в качестве первичного лечения после хирургического вмешательства (19 из 58, 32,8%) или по поводу рецидива или прогрессирования с поражением различных структур органа зрения после первичного нерадикального лечения (39 из 58, 67,2%), проведенного в других клиниках. В основном новообразования были представлены умеренно- и низкорадиочувствительными опухолями (базальноклеточный рак, плоскоклеточный рак, аденокистозный рак и другие).

Результаты. В группе лимфом у 49 первичных больных, которым проводили только ЛТ, непосредственно через один месяц после лечения у 13 (26,5%) получен полный ответ, у 34 (69,4%) — частичный, стабилизацию наблюдали у 2 больных (4,1%). В группе 31 больного, у которых лучевому лечению предшествовала химиотерапия, после окончания химиолучевого лечения полный ответ был у 10 больных (32,3%), частичный — у 21. (67,7%). После ПХТ, т. е. первого этапа лечения, полный ответ был только у 3 из 31 пациента (9,7%). У 7 из 21 (28 пораженных глаз) пациентов с рецидивами лимфомы, которые получали только облучение, у всех достигнута ремиссия через месяц после него: полная — у 3 больных, частичная — у 4 пациентов. У всех 14 больных, которые получали химиолучевое лечение по поводу рецидива, после этапа лекарственного лечения получен только частичный ответ. Последующая ЛТ приводила к полной или неопределенной полной ремиссии у всех 14 пациентов с комбинированным лечением. В группе солидных образований после ЛТ объективный ответ был зафиксирован у 47 из 58 (81%) пациентов; из них у 16 (34%) — полный местный ответ, 31 (66%) — частичный местный ответ. Стабилизация была отмечена в 11 наблюдениях (19%). Ранние лучевые реакции были у 149 из 159 больных всей группы (93,7%) в виде конъюнктивита I степени, эпидермита кожи век I степени, которые были купированы и не препятствовали продолжению ЛТ.

Выводы. ЛТ может быть эффективно использована в самостоятельном варианте при локальных поражениях структур органа зрения у больных лимфомами и солидными новообразованиями и является важным, необходимым и иногда единственно возможным методом лечения этой категории больных.

Список литературы

1. Бровкина А. Ф., Панова И. Е., Саакян С. В. Офтальмоонкология: новое за последние два десятилетия. Вестник офтальмологии. 2014;130 (6):13–19.
2. Гришина Е. Е., Гузенко Е. С. Лимфомы органа зрения: особенности течения и прогноз. Клиническая офтальмология. 2013; (1):4–7.
3. Саакян С.В, Вальский В. В., Мякошина Е. Б., и соавт. Неходжкинские лимфомы орбиты. Опухоли головы и шеи. 2012; (2):45–47.

Частота поражения несторожевых лимфатических узлов у первичных больных меланомой кожи с субклиническими метастазами в сторожевых лимфатических узлах

Ключевые слова:
меланома кожи, сторожевой лимфатический узел, несторожевой лимфатический узел, лимфаденэктомия

Абрамова О.Э., Кудрявцев Д.В., Гуменецкая Ю.В., Кудрявцева Г.Т., Давыдов Г.А., Стародубцев А.Л., Двинских Н.Ю., Иванов В.Е., Кондрашова Л.М., Сигов М.А.

Медицинский радиологический научный центр имени А.Ф.Цыба – филиал ФГБУ «Национальный медицинский исследовательский центр радиологии» Министерства здравоохранения Российской Федерации,
249031, Российская Федерация, Калужская область, Обнинск, ул. Королёва, д. 4
E-mail: OEAbramova@yandex.ru

Keywords:
cutaneous melanoma, sentinel lymph node, non sentinel lymph node, lymphadenectomy

The frequency non-sentinel lymph node metastasis in sentinel node-positive melanoma patiens

Abramova O.E., Kudryavtsev D.V., Gumenetskaya Yu.V., Kudryavtseva G.T., Davydov G.T., Starodubtsev A.L., Dvinskih N.Yu., Ivanov V.E., Kondrashova L.M., Sigov M.A.

A. Tsyb Medical Radiological Research Centre – Branch of the National Medical Radiology Research Centre of the Ministry of Health of the Russian Federation,
4 Koroleva str., Kaluga Region, Obninsk, 249036, Russian Federation
E-mail: OEAbramova@yandex.ru

Введение в клиническую практику лечения локализованной меланомы кожи метода биопсии сторожевых лимфатических узлов (СЛУ) позволило выявить контингент больных, у которых, несмотря на отсутствие клинических и инструментальных данных о наличии метастазов в регионарных лимфатических узлах, имеется их скрытое субклиническое поражение. Последнее ведет к изменению патоморфологической стадии заболевания с ее повышением и ухудшению прогноза в среднем у 18–20% больных, а, следовательно, необходимости применения дополнительных методов лечения и, в частности, полной лимфаденэктомии (ЛАЭ) лимфатического коллектора, в котором был выявлен сторожевой лимфатический узел со скрытым метастазом меланомы. В то же время, эффективность выполнения полной ЛАЭ при поражении СЛУ нередко подвергается сомнению, что вызывает широкую дискуссию, особенно в зарубежной литературе. На этом фоне предпринимаются попытки разработать дополнительные критерии риска вовлечения несторожевых лимфатических узлов в специфический процесс уже на основании морфологических характеристик самих субклинических метастазов в СЛУ. Однако полученные данные в отношении необходимости выполнения ЛАЭ в различных исследованиях весьма противоречивы, а порой взаимоисключающие. В связи с этим мы проанализировали данные, полученные в собственных исследованиях по клиническому применению биопсии СЛУ с использованием радионуклидных методов его навигации.

Цель. Оценить частоту поражения несторожевых лимфатических узлов у больных меланомой кожи с субклиническими метастазами в сторожевых лимфатических узлах, а также необходимость выполнения в этом случае полной регионарной лимфаденэктомии.

Материалы и методы. В исследование включены 72 больных клинически локализованной меланомой кожи (cТлюбаяN0M0), у которых, в результате выполнения биопсии СЛУ и последующего морфологического исследования выявлено их субклиническое метастатические поражение. В объеме I-го этапа хирургического лечения, помимо биопсии СЛУ, всем больным было выполнено широкое иссечение первичной меланомы кожи. На II-ом этапе, в течение 2–3 недель после удаления первичной меланомы и обнаружения метастазов в СЛУ всем пациентам была выполнена полная ЛАЭ пораженного лимфатического коллектора. Среди больных, включенных в исследование женщин было 29 (40,3%), мужчин 43 (59,7%). Медиана возраста для женщин составила 55,5 лет, для мужчин — 56,5 лет. Следует отметить, что в процессе биопсии СЛУ были удалены все лимфатические узлы (помимо сторожевого), которые имели определяемый уровень накопления активности РФП ручным гамма-детектором. Для проведения лимфосцинтиграфии использовали отечественный РФП 99mTc-Технефит.

Результаты. Один лимфатический узел с накоплением активности (собственно СЛУ) в материале биопсии был выявлен только у 21 (29,2%) больных. У остальных 51 (70,8%) пациентов, кроме СЛУ с максимальным накоплением активности, еще один-два и даже более лимфатических узлов в меньшей степени накапливали РФП, и также подверглись биопсии — так называемые несторожевые лимфатические узлы (НСЛУ). В этой группе, кроме метастазов в СЛУ, еще у 16 (31,3%) пациентов субклинические метастазы были обнаружены в НСЛУ материала биопсии. В дальнейшем, после проведения полной ЛАЭ, скрытые метастазы в лимфатических узлах, выделенных из операционного материала ЛАЭ, в группе больных с только с 2/3 одним СЛУ были выявлены еще у 5 (23,8%) пациентов. В группе, где кроме СЛУ в процессе биопсии были удалены и другие лимфатические узлы, в результате полной ЛАЭ метастазы в лимфатические узлы были выявлены у 13 (25,4%) больных, у 5 (38,5%) из которых ранее были так же выявлены метастазы в НСЛУ, содержащих РФП ($p > 0,5$). Таким образом, частота вовлечения НСЛУ в группе, в которой только один СЛУ накапливал ак-

тивность, составила 23,8% случаев против 25,4% в группе, где кроме СЛУ еще один и более лимфатических узлов накапливали РФП (p > 0,5). Частота выявления метастазов в НСЛУ при поражении СЛУ в исследуемой группе составила 29 (40,2%), при этом метастазы в НСЛУ, удаленных во время лимфаденэктомии, были выявлены у 18 (25%) больных.

Выводы. Результаты нашего исследования показали, что частота поражения НСЛУ, при наличии метастазов в СЛУ, достаточно высока, данный риск есть у каждого третьего такого больного, что свидетельствует об актуальности тактики выполнения ЛАЭ с целью достижения более полного регионарного контроля меланомы кожи. Необходимы дальнейшие исследования для выявления критериев, которые бы позволили выделить контингент больных с низким уровнем риска метастазов в НСЛУ, позволяющих обоснованно отказаться от выполнения в этих случаях полной ЛАЭ.

Лучевая оптическая нейропатия после брахитерапии увеальной меланомы

Ключевые слова:
увеальная меланома,
брахитерапия,
лучевая нейропатия

Keywords:
uveal melanoma,
brachytherapy,
radiation neuropathy

Амирян А.Г., Вальский В.В., Саакян С.В.

ФГБУ «Московский научно-исследовательский институт глазных болезней им. Гельмгольца» Министерства здравоохранения Российской Федерации
105062, Российская Федерация, г. Москва, ул. Садовая–Черногрязская, д. 14/19
E-mail: amiryan@yandex.ru

Optic neuropathy after brachytherapy of uveal melanoma

Amiryan A.G., Valskiy V.V., Saakyan S.V.

Moscow Helmholtz Institute of Eye Diseases
14/19 Sadovaya-Chernogryazskaya str., Moscow, 105062, Russian Federation
E-mail: amiryan@yandex.ru

Оптическая нейропатия — наиболее частое осложнение лучевой терапии увеальной меланомы (УМ), которая приводит к постепенному безболезненному снижению зрения больных. В генезе лучевой оптической нейропатии рассматривают два ключевых механизма: облучение непосредственно волокон зрительного нерва и радиообляция задних коротких цилиарных артерий, которые являются источником кровоснабжения диска зрительного нерва, с последующей ее ишемией и атрофией. В более поздние сроки в генезе лучевой нейропатии рассматривают и токсическое воздействие продуктов лизиса облученной опухоли на структуры глаза, в том числе на диск зрительного нерва и сетчатку.

Цель. Определить вероятность развития лучевой оптической нейропатии после брахитерапии УМ и ее зависимость от клинико-эхографических факторов.

Пациенты и методы. 192 человека УМ, 121 (63,0%) женщина и 71 (37,0%) мужчина в возрасте от 17 до 83 лет подверглись локальному облучению опухоли — брахитерапии (БТ). Проминенция УМ до БТ составила в среднем 5,4 ± 1,9 мм (1,4–9,5) мм, а диаметр основания — 12,9 ± 2,8 мм (6,0–20,0) мм. БТ проводили с использованием отечественных 106Ru/106Rh радиоактивных ОА. Расчет БТ осуществляли по индивидуальной схеме с учетом размеров, локализации и физических характеристик ОА, составив в среднем 143 Гр на верхушку опухоли и 1137,6 Гр на поверхность склеры. Сроки динамического наблюдения после БТ варьировали от 12 до 120 месяцев, медиана (Me) — 54,5 [36; 72] месяцев.

Результаты. В процессе динамического наблюдения лучевая нейропатия развилась у подавляющего большинства — 149 (77,6%) больных после БТ (в указанные сроки наблюдения: медиана — 54,3 мес), причем почти у 1/3 больных (45/149 больных) в первые 3 месяца после БТ Кумулятивная вероятность развития нейропатии через 12, 36, 60 месяцев после БТ составила 57%, 83%, 85% соответственно. Вероятность лучевой нейропатии зависит от локализации опухоли — чаще имела место при меланоме хориоидеи, чем у больных с цилиохориоидальной меланомой (52,9% против 80,9% соответственно, χ^2 =7,163, p=0,007). Показано, что вероятность развития нейропатия после БТ у лиц с различными метрическими характеристиками опухоли не отличались (Каплан–Майер анализ, лог-ранк тест, p > 0,05). Не удалось выявить отличий и в вероятности развития лучевой нейропатии при различных вариантах васкуляризации УМ (гипо- и гиперваскулярных опухолях) (p > 0,05) и формами опухоли (p > 0,05). Установлены различия в частоте выявления лучевой оптической нейропатии у больных в зависимости от степени эффективности брахитерапии. Наиболее часто лучевую нейропатию определяли у больных с полной резорбцией опухоли после БТ (58,3%), реже всего — у больных со стабилизацией опухолевого процесса (4,2%) и продолженным ростом (38,2%) (χ^2 = 15,502, p = 0,001). Следует отметить, что суммарная поверхностная доза, апикальная доза и время экспозиции при БТ у больных с и без лучевой нейропатии статистически значимо не отличались (p > 0,05).

Заключение. Лучевая нейропатия является частым осложнением после БТ УМ, которая зависит от клинических и эхографических параметров опухоли и ассоциируется со степенью резорбции опухоли, что необходимо учитывать как для прогнозирования визуальных функций, так и эффективности локального облучения опухоли.

Улучшение результатов лечения больных, оперированных по поводу опухолей кожи

Ключевые слова:
опухоли кожи,
непосредственные
результаты

Масляков В.В., Ким Л.М., Захаров Г.В.

ЧУОВО «Саратовский медицинский университет «Реавиз»
410012, Российская Федерация, Саратов, ул. Верхний рынок, корп. 10
E-mail: maslyakov@inbox.ru

Keywords:
skin tumors,
direct results

Improvement of results of treatment of the patients operated concerning skin tumors

Maslyakov V.V., Kim L.M., Zaharov G.V.

Saratov Medical University "Reaviz"
10 Verkhnii rynok str., Saratov, 410012, Russian Federation
E-mail: maslyakov@inbox.ru

Цель. Разработать и обосновать эффективную схему консервативной и хирургической профилактики осложнений, развивающихся у больных с различными опухолями кожи в послеоперационном периоде.

Пациенты и методы. Работа основана на анализе течения заболеваний у 345 больных с различными образованиями кожи, находившихся на амбулаторном и стационарном лечении в лечебных учреждениях гг. Энгельс и Саратов в период с 2015 по 2017 гг. Из общего количества больных доброкачественные образования кожи были установлены у 123 (35,6%), злокачественные у 222 (64,3%). Диагностика образований кожи основывалась на анализе жалоб, данных анамнеза и лабораторной диагностике образований. Все больные не получали препараты, влияющие на реологические свойства крови и показатели свертывающей и противосвертывающей системы как до начала проведения оперативного лечения, так и в послеоперационном периодах.

Результаты. Проведенное исследование состояния микроциркуляции у больных с различными опухолями кожи показывает, что при всех формах онкологической патологии кожи до начала оперативного лечения отмечаются нарушения микроциркуляции. При этом изменения микроциркуляции выявлены как при доброкачественных, так и при злокачественных опухолях. Выраженность этих изменений зависит от вида опухоли, так, наиболее выражены изменения микроциркуляции, отмечены в группе больных с плоскоклеточным раком кожи, наименее – в группе больных с меланомой. Нарушения микроциркуляции до начала оперативного лечения, проявляются изменением коагуляционного звена системы гемостаза, активацией внутреннего пути гемостаза, развитием латентного ДВС-синдрома и активацией тромбоцитов. Полученные в результате исследования данные позволяют предложить схему мероприятий, направленных на улучшение состояния микроциркуляции у больных с различной онкологический патологией кожи, как до начала оперативного лечения, так и в ближайшем послеоперационном периоде, направленные на снижение количества осложнений у таких больных. При разработке данной схемы необходимо учитывать характер опухоли, а также основные патогенетические механизмы, лежащие в основе развитий нарушений микроциркуляции и как следствие, осложнений в ближайшем послеоперационном периоде. По нашему мнению, в схему профилактики послеоперационных осложнений у больных данной категории, должно быть включено как оперативное лечение, так и проведение консервативной терапии.

На основании собственных исследований и с учетом анализа литературы, посвященной этой проблеме, мы предлагаем следующую схему, направленную на улучшение результатов лечения больных с онкологической патологией кожи.

I. Оперативное лечение. Считаем, что выполнение оперативного лечения является одним из основных видов, направленных на улучшение результатов лечения больных с онкологической патологией кожи. Оперативное лечение должно быть выполнено как можно в ранние сроки от начала заболевания с соблюдением основных принципов онкологии. Однако, выполнение только оперативного лечения, даже в ранние сроки от начала заболевания, при отсутствии распространенности процесса, отдаленных метастаз, не приводит к коррекции микроцируляторных нарушений или приводят к частичному восстановлению показателей микроциркуляции. Исключение составляют доброкачественные опухоли, при которых после оперативного лечения происходит восстановление показателей микроциркуляции. Следовательно, по мимо оперативного лечения, должна проводится медикаментозная терапия.

II. Медикаментозная терапия. С учетом выявленных нарушений микроциркуляции у больных с различными опухолями кожи, она должно проводиться больным только со злокачественными образованиями кожи, должна начинаться как можно раньше (с первых дней при поступлении больного в стационар), включать весь период пребывания больного в стационаре. При этом необходимо учитывать характер опухоли, так с учетом того, что максимальные изменения в показателях микроциркуляции были выявлены у больных с плоскоклеточным раком кожи, а минимальные – при меланоме кожи, считаем, что больным с плоскоклеточным раком кожи необходимо назначать большие дозы препаратов и проводить терапию более длительно, чем больным с меланомой. Кроме того, назначение и проведение такой терапии должно осуществляться под контролем показателей свертыва-

ния крови: D-димера, фибриногена, АЧТВ, МНО. С целью эффективного предотвращения развития тромбозов и тромбоэмболий до и после операции, рекомендуем назначение нефракционированных и низкомолекулярных гепаринов (клексана и фраксипарина), при этом дозы данных препаратов должны быть подобраны индивидуально. Назначение этих препаратов способствует снижению уровня D-димеров, которые были повышены у больных этой группы, как до начала оперативного лечения, так и в послеоперационных периодах, предотвращают развитие микротромбов. Помимо антикогулянтов считаем необходимым назначать больным с такой патологией антиагреганты.

Молекулярное исследование и клинико-морфологические особенности подногтевой меланомы у больных в России

Ключевые слова:
подногтевая меланома, мутации, BRAF

Keywords:
subungual melanoma, mutations, BRAF

Мяснянкин М.Ю.[1], Емельянова М.А.[2]

[1] НИЦ «Эко-безопасность», Санкт-Петербург, Российская Федерация
[2] Институт молекулярной биологии им. В.А. Энгельгардта РАН, Москва, Российская Федерация
E-mail: oncologmisha@gmail.com

Molecular analysis and clinical-morphological features in Russian patients with subungual melanoma

Mjasnjankin M.Yu.[1], Emel'yanova M.A.[2]

[1] Research Center «Ecosafety»
[2] Engelhardt Institute of Molecular Biology Russian Academy of Sciences
E-mail: oncologmisha@gmail.com

Цель. Выявление мутаций, клинических и морфологических особенности подногтевой меланомы (ПМ), позволяющих оптимизировать диагностику, лечение и прогнозирование заболевания.

Пациенты и методы. В исследование включены данные патологоанатомического архива НИИ онкологии им. Петрова (Санкт-Петербург) за период 1991–2017 гг. Выявлено 44 случая с диагнозом ПМ. Для исследования были рассмотрены только случаи с сохраненными клиническими данными (n = 40). Выделение ДНК было успешной для 33 из этих 40 образцов. С помощью биологических микрочипов была установлена частота соматических мутаций в генах BRAF, NRAS, KIT, GNAQ и GNA11. Образцы с мутацией анализировали на наличие амплификации измененного аллеля путем оценки отношения мутантного/нормального сигнала секвенированием в электрофореграммах. Отдаленные результаты лечения изучены с помощью метода Kaplan-Meier. Для определения независимых факторов, использованы методы однофакторного (Log-rank test) и многофакторного анализа с использованием регрессионной модели пропорциональных интенсивностей Кокса (Cox).

Результаты. Наиболее важными клинико-морфологическими особенностями, характеризующими ПМ являются значительная длительность анамнеза, распространение на ногтевой валик (32,5%), локализация новообразования на пальцах нижних конечностей (75,5%), преимущественное поражение ногтевой фаланги больших пальцев (72,5%), преобладание акрально-лентигинозного типа (67,5%), IV уровень инвазии по Кларку (57,5%) и средняя толщина опухоли по Бреслоу 5,5 мм. Образцы с мутацией BRAF существенно не отличались от мутационных негативных опухолей по отношению к пролиферативному индексу Ki-67 или иммуногистохимическому признаку для экспрессии BRAF. Частота мутаций в гене NRAS достоверно не отличается, однако при ПМ выше доля в соматических мутаций во 2 экзоне, а при ЗМ в 3 экзоне (P=0.04). Показатель 5-летней общей выживаемости после хирургического лечения больных ПМ составил 47%, (безрецидивной выживаемости — 40%).

Заключение. 1.Факторами прогноза заболевания являются возраст пациентов, уровень инвазии по Кларку, изъязвление эпителия, поражение опухолью кости фаланги. 2. У больных ПМ имеет место худший прогноз заболевания по сравнению с больными меланомой кожи верхних и нижних конечностей (p = 0,0001). 3. По сравнению с меланомой других локализацией в целом, при ПМ мутации в гене BRAF встречаются реже (p < 0,0001). 4. Это исследование добавляет доказательства того, что значительная часть ПМ несут терапевтически значимую мутацию в онкогене BRAF.

Лечение метастатической увеальной меланомы

Ключевые слова:
увеальная меланома,
лечение,
иммунотерапия

Keywords:
uveal melanoma,
treatment,
immunotherapy

Назарова В.В., Орлова К.В., Утяшев И.А., Чебанов Д.К., Мартынков Д.В., Демидов Л.В.

ФГБУ «Национальный медицинский исследовательский центр онкологии им. Н.Н.Блохина» Министерства здравоохранения Российской Федерации
115478, Российская Федерация, г. Москва, Каширское шоссе, д. 24
E-mail: jezerovel@gmail.com

Treatment of metastatic uveal melanoma

Nazarova V.V., Orlova K.V., Utyashev I.A., Chebanov D.K., Martynkov D.V., Demidov L.V.

N.N. Blokhin Russian Cancer Research Center of the Ministry of Healthcare of Russian Federation
24 Kashirskoye Shosse, Moscow, 115478, Russian Federation
E-mail: jezerovel@gmail.com

Цель. Проанализировать лечение пациентов с метастатической увеальной меланомой в НМИЦ онкологии им. Н. Н. Блохина Минздрава России.

Материалы и методы. 187 пациентов были разделены на подгруппы в зависимости от вида системного лечения. Проанализирована эффективность и токсичность режимов стандартной химиотерапии в первой линии: 1. Дакарбазин-содержащие режимы (n = 84), 2. Паклитаксел-содержащие режимы (n = 29), 3. Режимы с нитрозопроизводными мочевины (n = 23), 4. Комбинация Треосульфана с гемцитабином (n = 11). В работе проанализирована эффективность и токсичность иммунотерапии блокаторами иммунного ответа (n = 24). В работе также проанализирована эффективность и токсичность локальных методов лечения печени (химиоэмболизация, хирургическое лечение) (n = 33).

Результаты. Клиническое течение увеальной меланомы отличается от кожной формы заболевания: более продолжительное время до прогрессирования (медиана ВДП — 34 месяца (95% ДИ, 0–544 мес)) и преимущественно метастатическое поражение печени (94% (n = 201)). Исследованные режимы химиотерапии не отличаются по эффективности друг от друга (не зарегистрировано объективных ответов на лечение). Наибольшая частота стабилизаций зарегистрирована в группах ПХТ: паклитаксел и карбоплатин, гемцитабин и треосульфан (41% и 45%, соответственно). Наиболее токсичными оказались режимы с использованием мюстофорана (у 71% была выявлена тромбоцитопения 3–4 ст.) и комбинированный режим полихимотерапии по схеме CVD (у 63% зарегистрирована гематологическая токсичность 3–4 ст.). На фоне терапии анти — CTLA4 (ипилимумаб) и анти — PD 1 (ниволумаб/пембролизумаб) моноклональными антителами объективные ответы не зарегистрированы. В группе ипилимумаба у 10% пациентов зарегистрирована стабилизация заболевания, в группе терапии анти — PD1 (ниволумаб/пембролизумаб) моноклональными антителами стабилизация зарегистрирована 15,3%. На фоне химиоэмболизации наибольшая частота стабилизации заболевания выявлена в группе с карбоплатином — у 70% пациентов. В группе пациентов, получивших гемзар, стабилизация заболевания зарегистрирована у 28,5% пациентов. Объективных ответов на фоне химиоэмболизации не зарегистрировано. Медиана времени до прогрессирования (от начала химиоэмболизации до прогрессирования) составила 3 мес (95% ДИ 2–6 мес.). Наибольшая частота побочных эффектов отмечена у пациентов, получавших карбоплатин (у 40% пациентов повышение АЛТ/АСТ до 3 ст.). Хирургическое лечение — метод выбора при солитарном поражении печени. Медиана времени до прогрессирования (от операции до прогрессирования) составила 18 мес (95% ДИ 2–64).

Заключение. Проведенное исследование позволяет разработать алгоритм по введению и лечению пациентов с метастатической увеальной меланомой.

Опыт применения близкофокусной рентгенотерапии при лечении злокачественных новообразований кожи в БУЗ ВО «ВОКОД»

Ключевые слова:
рак кожи, лечение, близкофокусная рентгенотерапия

Keywords:
skin cancer, treatment, short-focus X-ray therapy

Цурикова А.В., Мошуров И.П., Знаткова Н.А., Рябошлык Н.В., Гончарова О.В., Соболев Г.Н., Стикина С.А., Баркалова С.В., Грачева Е.В., Васильева В.В.

БУЗ ВО «Воронежский областной клинический онкологический диспансер»
394036, Российская Федерация, г. Воронеж ул. Вайцеховского д. 4
E-mail: anastasiyacurikova@yandex.ru

Experience in the using of short-focus X-ray therapy in the treatment of malignant tumors of the skin in Voronezh Regional Clinical Oncology Dispensary

Tsurikova A.V., Moshurov I.P., Znatkova N.A., Ryaboshlyk N.V., Goncharova O.V., Sobolev G.N., Stikina S.A., Barkalova S.V., Gracheva E.V., Vasil'eva V.V.

Voronezh Regional Clinical Oncological Hospital
4 Vaitsekhovskogo, Voronezh, 394036, Russian Federation
E-mail: anastasiyacurikova@yandex.ru

Рак кожи в общей структуре онкологической заболеваемости занимает одно из ведущих мест и составляет 12,5%. Более чем в 70% случаев рак кожи поражает кожу лица и волосистой части головы. Сложный анатомический рельеф данной области требует адекватного радикального лечения с сохранением функциональности и эстетичности. Близкофокусная рентгенотерапия — один из основных методов лечения рака кожи, при котором с лечебной целью используется рентгеновское излучение.

Цель. Оценить эффективность близкофокусной рентгенотерапии при лечении злокачественных новообразований кожи.

Пациенты и методы. С 2013 г по 2017 гг. в БУЗ ВО ВОКОД проведена близкофокусная рентгенотерапия 3645 пациентам со злокачественными новообразованиями кожи лица и волосистой части головы. Всем пациентам перед началом лечения была проведена морфологическая верификация опухолевого процесса. Базально-клеточный рак выявлен у 3054 (83,8%), плоскоклеточный рак у 487 (13,3%) и метатипический рак у 104 (2,9%) пациентов. Близкофокусная рентгенотерапия проводилась на аппарате X-Strahl 150. Поглощенная доза рассчитывалась в соответствии с модифицированной и дополненной моделью ВДФ для короткодистанционной рентгенотерапии в дозо-эквивалентных режимах. Лучевую терапию пациенты со злокачественными новообразованиями кожи лица и волосистой части головы получали амбулаторно, 5 дней в неделю, в течение 12–13 дней, РОД 4,4–6 Гр, СОД варьировала от 52,8 Гр до 72 Гр. Объем облучения включал опухоль кожи с отступом от 0,5 до 1,0 см в зависимости от морфологии опухоли. При оценке ранних лучевых реакций использовалась шкала EORTC/RTOG.

Результаты. Проведена оценка непосредственных и отдаленных результатов лечения злокачественных новообразований кожи на аппарате близкофокусной рентгенотерапии X-Strahl 150. Полная регрессия опухоли после проведенного лечения достигнута у всех 3645 пациентов (100%). На момент окончания лечения у 2273 пациентов (62,3%) в зоне облучения имелась лучевая реакция 1 степени, у 1372 пациентов (37,7%) — лучевая реакция 2 степени, лучевых реакций 3–4 степени не выявлено. Через 2 месяца после окончания курса близкофокусной рентгенотерапии — у 3317 пациентов (91%) область облучения не отличалась от окружающих здоровых кожных покровов, у 328 (9%) — в зоне облучения незначительно выражены гипопигментация кожи и телеангиоэктазии. За период наблюдения с 2013 по 2017 гг. — 3462 (95%) пациентов — без признаков рецидива, у 183 пациентов (5%) был выявлен рецидив опухоли в срок от 1 до 3 лет. Среди пациентов с рецидивом распределение по морфологическому типу опухолей было следующим: базально-клеточный рак у 14 (7,7%), плоскоклеточный рак у 118 (64,5%) и метатипический рак у 51 (7,7%) пациентов.

Заключение. Близкофокусная рентгенотерапия это неинвазивный, эффективный, высокоэстетичный и безопасный метод лечения злокачественных новообразований кожи лица и волосистой части головы, позволяющий сохранить индивидуальный рельеф лица и функциональность.

Хвосты менингиом: что делать?

Ключевые слова:
дуральный хвост, менингиома, инвазия, оконтуривание

Keywords:
dural tail, meningioma, invasion, contouring

Каткова А.В., Чернова О.Н., Важенин И.А.

ГБУЗ «Челябинский областной клинический центр онкологии и ядерной медицины»
454087, Российская Федерация, г. Челябинск, ул. Блюхера, д. 42
E-mail: mega.shopova@mail.ru

Tails of meningiomas: what to do?

Katkova A.V., Chernova O.N., Vazhenin I.A.

Chelyabinsk Regional Clinical Centre of Oncology and Nuclear Medicine
42 Blyukhera str., Chelyabinsk, 454087, Russian Federation
E-mail: mega.shopova@mail.ru

Цель. Анализ данных литературы о частоте инвазии клеток менингиомы в дуральный хвост (линейный участок контрастного усиления, распространяющийся по твердой мозговой оболочке за пределы основания менингиомы) и необходимости включения его в зону оконтуривания при планировании лучевой терапии.

Методы. Проанализированы данные литературы с 1998 по 2017 гг. по частоте и причинам инвазии опухолевых клеток в дуральные хвосты менингиом и расстоянию их нахождения от основания опухоли.

Результаты. В 1990 г. Goldsher и соавт. описаны тройные критерии дурального хвоста — наличие хвоста хотя бы на двух последующих друг за другом срезах в более чем одной плоскости изображения; максимальная толщина хвоста в месте прилегания к опухоли с последующим сужением; более интенсивное накопление контрастного вещества, чем сама опухоль. Дуральный хвост является частым (более 70%), но неспецифическим для менингиом признаком. До сих пор нет четких рекомендаций, как проводить оконтуривание менингиом у пациентов для стереотаксической радиохирургии. Должен ли быть включен дуральный хвост в зону облучения, и если да, то какая длина хвоста должна быть включена, остается дискутабельным вопросом. Мнения авторов по этому вопросу по-прежнему остаются разрозненными. Ряд исследователей полагает, что дуральный хвост возникает вследствие реактивного процесса из-за компримирования сосудов, застойных изменения в сосудах, и как следствие, отечных изменений твердой мозговой оболочки. Другие специалисты утверждают, что менингиомы с наличием дурального хвоста могут сопровождаться опухолевой инвазией хвоста различного спектра выраженности (0–100%), при этом ряд авторов указывают на то, что инвазия опухолевых клеток в твердую мозговую оболочку является неотъемлемым процессом при наличии дурального хвоста. При этом уровень инвазии зависит от морфологического типа хвоста — в смешанном типе уровень инвазии самый высокий (94,7%), в гладком типе — самый низкий 43,8%, а также от степени дифференцировки менингиомы — в атипичных менингиомах уровень инвазии выше. Кроме того, имеются данные о том, что инвазия опухолевых клеток в твердую мозговую оболочку имеет характерный воспалительный генез и сопровождается ишемическими изменениями. Группа авторов при изучении характера распределения опухолевых клеток в толще дурального хвоста говорит о равномерном их распределении на всю длину хвоста менингиомы. Другие исследователи утверждают, что распределение клеток зависит от удаленности от основания менингиомы.

Заключение. Многочисленные исследования морфологических особенностей менингиом указывают о наличии инвазии опухолевых клеток в дуральные хвосты, при этом приводятся различные причины инвазии. Однако подавляющее большинство авторов утверждают о необходимости оконтуривания дуральных хвостов вместе с опухолью. Требуется дальнейший анализ, какую именно часть хвоста необходимо включать в зону оконтуривания.

Применение КТ-МРТ-перфузии при объемных образованиях головного мозга: первый опыт

Ключевые слова:
КТ-, МРТ-перфузия головного мозга, патологический процесс

Keywords:
CT, MRI-perfusion of the brain, pathological process

Чернова О.Н., Важенин А.В., Суханов В.А., Шубный М.О., Дубровская Н.С., Чернов А.Д.

ГБУЗ «Челябинский областной клинический центр онкологии и ядерной медицины»
454087, Российская Федерация, г. Челябинск, ул. Блюхера, д. 42
E-mail: cherox-chel@mail.ru

The use of CT-MRI-perfusion with volume formations of the brain: the first experiment

Chernova O.N., Vazhenin A.V., Sukhanov V.A., Shubnyi M.O., Dubrovskaya N.S., Chernov A.D.

Chelyabinsk Regional Clinical Centre of Oncology and Nuclear Medicine
42 Blyukhera str., Chelyabinsk, 454087, Russian Federation
E-mail: cherox-chel@mail.ru

В настоящее время проблема дифференциального диагноза различных патологических очагов в головном мозге при использовании стандартных МРТ-последовательностей остается нерешенной. Особенно сложным и актуальным является разграничение продолженного роста опухоли и постлучевого некроза, с учетом частоты встречаемости последнего от 5 до 30%.

Цель. Определить роль КТ-, МРТ-перфузии в дифференциальном состоянии патологических процессов и контроле над опухолью.

Пациенты и методы. За период с ноября 2016 года по 30 июня 2018 года нами выполнены 118 КТ-, МРТ-перфузий головного мозга у 102 пациентов, включая и стандартный набор МР-последовательностей. Анализу подвергались объем, скорость кровотока, среднее время транзита, время до пика. Мы использовали относительные значения количественных данных: сравнение проводили с неизмененным белым веществом неповрежденной стороны. Зона покрытия мозга при КТ-перфузии ограничивалась 32 мм, при МР-перфузии — практически всем головным мозгом. Скорость введения контраста при обеих методиках — 4,5 мл/сек. Объем вводимого контраста для КТ-перфузии 50 мл (300 мг/мл), для МР-перфузии парамагнетик объемом 7,5 мл (1 моль/мл), перфузия выполнялась по Т2-ВИ. Сбор данных — в аксиальной проекции.

Все пациенты разделены на 6 групп в зависимости от анамнеза заболевания, наличия гистологической верификации, полученного лечения и поставленных задач.

В первую группу включены 18 пациентов без онкологического анамнеза с впервые выявленным очаговым суб-, супратенториальным поражением головного мозга для проведение дифференциального диагноза между опухолевым и неопухолевым процессом. Вторую группу составили пациенты (n = 6) с онкоанамнезом, у которых при МРТ-исследовании головного мозга образования имели нетипичный для вторичного опухолевого поражения вид или при наблюдении за ними отмечалась разнонаправленная динамика размеров и характера контрастирования. В третью группу (n = 52) включены пациенты с верифицированными злокачественными глиомами мозга (GIII-GIV) — без лучевого лечения или после лучевой терапии. Четвертая группа (n = 8) объединяла пациентов с солитарными опухолями вторичного характера с последующей стереотаксической терапией, диагноз которым был выставлен на основании клинико-рентгенологических данных. В пятую группу вошли 5 пациентов с верифицированными доброкачественными глиальными опухолями Grade I–II, получивших комбинированное лечение, у которых на контрольных МРТ впервые выявлялись участки контрастирования. Шестую группу (n = 13) составили пациенты с неверифицированными опухолями предположительно глиального ряда, по данным МРТ.

Результаты. Во всех группах пациентов данные перфузии в подавляющем большинстве случаев — в 94% — имели очень важное значение при формировании заключения, в 4% случаев данные перфузии были не определены, в 2% случаев случаях имелись ограничения в интерпретации.

Выводы. Выполнение перфузии у всех пациентов до лечения позволяет не только сделать заключение о патологическом процессе более надежным, но и более эффективно осуществлять контроль над опухолью в дальнейшем. Выполнение стандартных наборов последовательностей при этом обязательно.

Рак шейки матки как онкогинекологическая проблема в Республике Узбекистан

Ключевые слова:
рак шейки матки, Узбекистан, онкология, эпидемиология

Keywords:
cervical cancer, Uzbekistan, oncology, epidemiology

Алмухамедова Б.Г., Алиева Д.А.

Республиканский специализированный научно-практический медицинский центр онкологии и радиологии Минздрава Республики Узбекистан
100179, Узбекистан, г. Ташкент ул. Фароби, д. 383
E-mail: alievada@yandex.ru

Cervical cancer gynecological cancer as a problem in the republic of Uzbekistan

Almukhamedova B.G., Alieva D.A.

Republican Specialized Scientific and Practical Medical Center of Oncology and Radiology
383 Farobi str., Tashkent 100179, Uzbekistan
E-mail: alievada@yandex.ru

Опухоли и злокачественные новообразования (ЗН) органов репродукции имеют важное значение в клинической онкоэпидемиологии, несмотря на доступность и визуальность локализаций для диагностики и лечения показатели заболеваемости и смертности имеют тенденцию к неуклонному росту.

Цель. Изучение заболеваемости и смертности от ЗН органов репродукции.

Материал и методы. Просчет и анализ статистических показателей заболеваемости, смертности, онкогинекологических больных по РУз, полученных из отчетно-учетных форм МЗ РУз № 7 по ЗН.

Результаты. Ежегодно по РУз диагностируется в среднем 2844 новых случаев онкогинекологической патологии, что из общего числа ЗН составляет 13,5%. Среди онкогинекологической патологии в 2016 г. наибольшее число больных регистрировали с раком шейки матки (РШМ) — 1465, ГП заболеваемости — 4,6, СП — 9,2. При этом ГП смертности по республике в 2016 году по всем локализация ЗН составил 43,8 на 100 т. н., от РШМ ГП — 2,5, СП — 5,1. Наибольшими эти показатели были в Андижанской — 10,2, Хорезмской — 6,9, Наманганской областях — 6,7, г. Ташкенте — 6,8 и Каракалпакстане — 5,9, заболеваемость/смертность 1,8. Динамическое их изменение характеризуется стабильным ростом заболеваемости и накоплением контингента больных. Наименьшие показатели отмечались в Сырдарьинской — 2,5, Сурхандарьинской — 2,9, Кашкадарьинской областях — 3,0. В возрастной пик приходится на 45–59 лет, процент больных в III и IV стадиях остается высоким, что требует изучения онкоэпидемиологической ситуации в зависимости от территории выявления.

Заключение. Проведенный анализ статистических показателей, который показывает тенденцию к росту, выявлению значительного процента запущенных случаев, что обусловлено низкой онконастороженностью ВОП, несвоевременным обращением в спец.учреждения. Также отмечается низкий процент выявляемости предопухолевых и опухолевых ЗН при проведении проф.осмотров, что утяжеляет процесс, увеличивая распространенность заболевания, способствуя увеличению показателей смертности и низкой выживаемости. В связи с этим необходимо изучить онкоэпидемиологическую ситуацию и оценить особенности распространения ЗН шейки матки с учетом территориальных и региональных особенностей республики.

Целесообразность проведения проф.осмотров в диагностике рака шейки матки

Ключевые слова:
Узбекистан,
рак шейки матки,
профосмотр

Keywords:
Uzbekistan,
cervical cancer,
professional inspection

Алмухамедова Б.Г., Алиева Д.А.

Республиканский специализированный научно-практический медицинский центр онкологии и радиологии Минздрава Республики Узбекистан
100179, Узбекистан, г. Ташкент ул. Фароби, д. 383
E-mail: alievada@yandex.ru

The appropriateness of screening tests in the diagnosis of cervical cancer

Almukhamedova B.G., Alieva D.A.

Republican Specialized Scientific and Practical Medical Center of Oncology and Radiology
383 Farobi str., Tashkent 100179, Uzbekistan
E-mail: alievada@yandex.ru

РШМ в РУз занимает первое место среди онкогинекологической патологии, СП заболеваемости 9,2, составляя более 51% среди всей патологии, средний возраст больных 45–59, частота встречаемости имеет региональную вариабельность. Наибольшие показатели определяются в Андижанской — 10,2, Хорезмской — 6,9, Наманганской областях — 6,7, г. Ташкенте — 6,8 и Каракалпакстане — 5,9, при этом выявление в I–IIст. — 35,7% III — 37,0%, IV — 15,6%, 5-летняя выживаемость — 44,1%.

Цель. Обоснование целесообразности проведения проф.осмотров для ранней диагностики РШМ на основе онкоэпидемиологического изучения.

Материалы и методы. Учетно-отчетная документация по регистрации злокачественных новообразований МЗ РУз (форма № 7).

Результаты. Проведенный анализ показал, что заболеваемость РШМ в РУз составляет 9,2 на 100 т. н., а смертность — 5,1, следует отметить низкий процент выявления при проведении проф.осмотров 18,1%. Все это указывает на отсутствие полноценного и адекватного охвата женского населения проф.осмотрами и отсутствием работы смотровых кабинетов, что способствует увеличению количество запущенных случаев и их запоздалой диагностики в III–IVст. Принятие Правительством РУз гос.программы по улучшению оказания помощи онкобольным способствовало началу проведения популяционных исследований для организации и разработке методологии проведения скрининговых исследований.

Заключение. С целью повышения возможности эффективных проф.осмотров необходимо принять ряд директив, исходящих от Минздрава РУз, которые будут способствовать проведению методологически верных и доказательных проф.осмотров и скрининговых исследований для раннего выявления РШМ. При этом на подготовительном этапе, необходимым является составление четкого плана и графика проведения осмотров с наличием пофамильного списка женщин, подлежащих осмотру на каждом участке. Необходимо организовать их своевременное оповещение, медицинскую осведомленность о необходимости регулярного обследования; подготовленный персонал для проведения качественного забора мазков на цитологическое исследование и их интерпретацию; внедрение анкетирования женщин для выявления групп риска развития РШМ. В настоящее время ведется работа по разработке методологических подходов по проведению скрининговых мероприятий и их принятия на уровне учреждений онкологического профиля. Результатом проф.осмотра будет установление контингента женщины с их разделением на группы здоровья и подлежащих проведению дополнительного обследования и подтверждения диагноза. Минздрав должен координировать четкое выполнение графика проф.осмотров, используемых методов, а также взаимодействия первичного звена здравоохранения с онкослужбой и ее региональными подразделениями.

Эпидемиологические аспекты развития первично-множественных опухолей репродуктивной системы у женщин на основе «анализа выживаемости»

Ключевые слова:
первично-множественные опухоли, репродуктивная система, кумулятивная скорректированная выживаемость

Keywords:
primary-multiple tumors, reproductive system, cumulative adjusted survival rate

Бехтерева С.А.

ГБУЗ «Челябинский областной клинический центр онкологии и ядерной медицины»
454087, Российская Федерация, г. Челябинск, ул. Блюхера, д. 42
E-mail: Bekhterevasvetlana@gmail.com

Epidemiological aspects of development of primary-multiple tumors of the reproductive system in women on the basis of «survival analysis»

Bekhtereva S.A.

Chelyabinsk Regional Clinical Center of Oncology and Nuclear Medicine»
42 Blucher str., Chelyabinsk 454087, Russian Federation
E-mail: Bekhterevasvetlana@gmail.com

Выявление лиц, подверженных риску развития ЗНО репродуктивной системы у женщин является одним из перспективных направлений онкологии. Интересным в этом направлении является и использование моделей первично-множественных опухолей (ПМО) молочной железы (МЖ), эндометрия (Э), яичников (Я) и шейки матки (ШМ). В 2016 г. в РФ впервые выявлено 44 814 больных ПМО, что составляет 7,5% от всех впервые выявленных больных злокачественными новообразованиями. В Челябинской области в 2016 г. выявлено 1328 больных ПМО, что составило 8,6% от всех впервые выявленных больных ЗНО. Более высокая частота ПМО, высокие показатели заболеваемости ЗНО репродуктивной системы у женщин в нашей области по сравнению с РФ делают проблему актуальной.

Цель. Провести ретроспективный анализ ПМО МЖ, Э. Я и ШМ по данным Челябинского областного клинического центра онкологии и ядерной медицины (ЧОКЦОиЯМ) за 15 лет (1999–2013 гг.) на основе анализа выживаемости.

Пациенты и методы. Объектом исследования является женское население больных раком МЖ, Э, Я и ШМ лечившиеся в период с 1999 по 2013 гг. Методом сплошной выборки проведен ретроспективный анализ историй болезни больных полинеоплазиями репродуктивной системы у женщин за 15 лет. За критерий метахроности принят инревалв 6 месяцев. Скорректированная выживаемость в группах больных ПМО и солитарным раком МЖ, Э, Я и ШМ рассчитывали с помощью статистической программы «Расчет показателей выживаемости» для популяционного ракового регистра.

Результаты. За 15 лет по данным ЧОКЦОиЯМ выявлено 874 ПМО репродуктивной системы: 484 (55%) больных ПМО МЖ, 201 (23%) ПМО Э, 102 (12%) ПМО Я и 87 (10%) больных ПМО ШМ. Преобладали метахронные опухоли — 510 (58,3%), синхронные опухоли выявлены у 310 (35,4%) больных. У 55 (6,2%) выявлено по 3 локализации опухоли. У 8 (0,9%) по четыре. При всех локализациях ПМО репродуктивной системы, кроме ПМО Я преобладали метахронные опухоли. При ПМО Я синхронных опухоли выявлены у 51 больной (50%), метахронные у 31 (30,39%). Диагноз ПМО подтвержден гистологически в 100% случаев. Анализ 1,3 и 5-летней скорректированной кумулятивной выживаемости показал, что при всех лидирующих локализациях ПМО репродуктивноя системы показатели 1 и 3-летней выживаемости оказались выше, чем при солитарном раке. Показатели 5-летней скорректированной выживаемости также оказались лучше при всех локализациях ПМО, кроме ПМО Э и составили при ПМО МЖ 70,8% против 66,1% при солитарном раке МЖ, при ПМО Э 65,5% против 70,4% при солитарном раке Э, при ПМО Я 71,1% против 44,2%, при ПМО ШМ 56,4% против 53,5%.

Заключение. Среди больных ПМО репродуктивной системы у женщин по данным ЧОКЦОиЯМ преобладал ПМО МЖ, по интервалу возникновения преобладали метахронные опухоли (58,3%). Показатели 5-летней скорректированной кумулятивной выживаемости оказались выше, чем при солитарном раке лидирующих локализаций репродуктивной системы у женщин, особенно при ПМО Я (на 27%). Улучшение показателей выживаемости при ПМО Я на 27% связано с более ранней клинической манифестацией рака Я, как синхронной опухоли, что привело к улучшению результатов лечения в этой группе ПМО. Улучшение показателей 5 — летней скорректированной кумулятивной выживаемости репродуктивной системы у женщин по сравнению с солитарными опухолями свидетельствует об улучшении диспансерного наблюдения за больными после развития первой, второй и последующих опухолей.

Выживаемость больных со злокачественными новообразованиями тела матки в Челябинской области (популяционное исследование)

Ключевые слова:
выживаемость,
рак эндометрия,
популяционный раковый регистр

Keywords:
survival,
endometrial cancer,
population cancer register

Бочкова А.Г.[1], **Доможирова А.С.**[1,2], **Аксенова И.А.**[1,2], **Новикова Т.С.**[1,2]

[1] ГБУЗ «Челябинский областной клинический центр онкологии и ядерной медицины»
454087, Российская Федерация, г. Челябинск ул. Блюхера, д. 42
[2] ФГБОУ ВО «Южно-Уральский государственный медицинский университет» Министерства здравоохранения Российской Федерации
454092, Российская Федерация, г. Челябинск, ул. Воровского, д. 64
E-mail: annabochkova7496@mail.ru

Survival of patients with cancer of the uterus in the Chelyabinsk Region (population study)

Bochkova A.G.[1], **Domozhirova A.S.**[1,2], **Aksenova I.A.**[1,2], **Novikova T.S.**[1,2]

[1] Chelyabinsk Regional Center of Oncology and Nuclear Medicine
42 Blucher str., Chelyabinsk 454087, Russian Federation
[2] South Ural State Medical University
64 Vorovskogo str., Chelyabinsk 454092, Russian Federation
E-mail: annabochkova7496@mail.ru

Цель. Оценить показатели 5-и 10-летней скорректированной выживаемости (СкВ) больных со злокачественными новообразованиями (ЗНО) тела матки на территории Челябинской области (ЧО) в зависимости от основных клинико-морфологических параметров: стадии заболевания, возраста заболевших, гистологической структуры опухолей.

Материалы и методы. В исследовании использованы данные ПРР ЧО о 5 979 случаях ЗНО тела матки, учтенных за период с 2005 по 2015 гг., а также основные учетные и отчетные формы государственной медицинской статистики по форме № 7, № 35. По классическим методам анализа данных на популяционном уровне осуществлены расчеты показателей СкВ больных с ЗНО тела матки с учетом стадии заболевания, возраста заболевших, гистологической структуры опухолей.

Результаты. В структуре заболеваемости женщин Челябинской области злокачественными новообразованиями на долю ЗНО тела матки приходится 7,7% или 3-е ранговое место. Рак тела матки относится к локализациям с высоким среднегодовым приростом, за 10-летний период в ЧО «грубый» показатель вырос с 25,2 до 35,6 на 100 тыс. населения или на 41,3%, а стандартизованный — на 27,9%. К настоящему времени пересмотрена точка зрения на ЗНО тела матки как на онкологическое заболевание с благоприятным течением и прогнозом, т. к. только у 69,3% женщин общая продолжительность жизни составляет 5 лет (10 летняя — у 61,4%), несмотря на то, что в общей структуре выявленных случаев превалирует удельный вес локализованных стадий (I–II стадии) — 83,4%. Тем не менее, при I стадии 5-летняя выживаемость в области за отчетный период времени составила 85,6% и 10-летняя — 77,2%, при II стадии — 66,8 и 60,8%, при III стадии — 42,3 и 31,1%, при IV стадии — 9,5 и 7,0% соответственно. Одним из факторов прогноза, влияющих на конечные показатели выживаемости, является возраст больных на момент установления диагноза. Наибольшие показатели выживаемости отмечены в «младших» возрастных группах (15–39 лет — 88,7%), с увеличением возраста заболевших показатели выживаемости имеют отчетливую тенденцию к снижению (у лиц 60 лет и старше 5-летняя выживаемость снижается с 69,2 до 26,3%). При оценке 5-летней выживаемости в зависимости от гистологического строения опухолей были получены следующие результаты: лучшие показатели 5-летней выживаемости демонстрируют ЗНО тела матки с гистологическим типом аденокарцином — 74,1%, на 2-м месте железисто-плоскоклеточный рак — 69,2%, на 3-м месте светлоклеточные аденокарциномы — 57,2%, при саркомах матки получены худшие показатели — выживаемость составила 54,2%.

Заключение. Изучение показателей выживаемости больных со злокачественными новообразованиями с помощью ПРР вносит большие коррективы в работу онкологической службы регионов, позволяет правильно ориентировать вектор профилактической и лечебно-диагностической помощи, грамотно использовать ресурсы здравоохранения и обмениваться полученной информацией с другими административными территориями как внутри страны, так и за ее пределами.

ПЭТ-КТ исследование как предиктор эффективности химиолучевой терапии по радикальной программе при местнораспространенном раке шейки матки

Ключевые слова:
рак шейки матки,
химиолучевая терапия,
ПЭТ-КТ

Keywords:
cancer of the cervix,
chemoradiotherapy,
PET-CT

Волкова Д.М., Заболотская Е.Г., Рыжова Е.С

ГБУЗ «Областной онкологический диспансер №2» Министерства здравоохранения Российской Федерации
455001, Российская Федерация, г. Магнитогорск, ул. Герцена, д. 4
E-mail: Vo_daria@mail.ru

PET-CT study as a predictor of the effectiveness of chemoradiotherapy for a radical program for locally advanced cervical cancer

Volkova D.M., Zabolotskaja E.G., Ryzhova E.S.

Regional Oncology Center №2
4 Gercena str., Magnitogorsk, 455001, Russian Federation
E-mail: Vo_daria@mail.ru

Цель исследования. Сравнить частоту прогрессирования и одногодичную летальность в группах с интактными лимфоузлами малого таза и с признаками их метастатического поражения по данным ПЭТ-КТ исследования.

Пациенты и методы. В условиях ГБУЗ ООД № 2 г. Магнитогорска проанализирована группа из 43 пациенток с гистологически верифицированным раком шейки матки, получивших химиолучевое лечение по радикальной программе в 2012–2016 гг. Срок наблюдения составил от 12 до 54 мес. Всем пациенткам перед началом лечения проведено ПЭТ-КТ исследование, по результатам которого исключено наличие отдаленных метастазов, в том числе поражение парааортальных лимфоузлов.

На основании данных ПЭТ-КТ выделены 2 группы: 1-я группа — отсутствие признаков поражения подвздошных лимфоузлов (21 чел.); 2-я группа — наличие признаков метастатического поражения лимфоузлов малого таза (SUV > 2,0, максимальный размер от 9 до 23 мм) (22 чел).

Результаты. В 1-й группе частота рецидивов составила 4,8% (1 случай), рецидив развился через 16 мес. от момента окончания лечения и локализовался в зоне первичного очага. Одногодичная летальность составила 0%. Безрецидивная выживаемость в течение 12 мес 100%. Во 2-й группе частота рецидивов и прогрессирования в течение года после окончания лечения составила 36,5% (8 случаев), летальность — 31,8% (7 случаев). Безрецидивная выживаемость в течение 12 мес составила 68,2%. Летальность в течение 12 мес от момента окончания лечения составила 27,3%.

Заключение. Таким образом, проведение стандартной химиолучевой терапии по радикальной программе при наличии метастатических ПЭТ-позитивных подвздошных лимфоузлов не дает адекватного контроля над заболеванием. В группе с пораженными лимфоузлами малого таза выявлена высокая частота прогрессирования (31,8% в течение 12 мес после окончания лечения) и высокая одногодичная летальность (27,3%). Полученные данные говорят о необходимости коррекции плана лечения при наличии признаков метастатического поражения лимфоузлов малого таза по данным ПЭТ-КТ в сторону интенсификации лечения.

Профилактика тромботичских осложнений у пациентов с раком яичника, получающих химиотерапию

Ключевые слова:
антикоагулянтная терапия, химиотерапия, рак яичников, профилактика тромбозов, низкомолекулярный гепарин

Keywords:
anticoagulant therapy, chemotherapy, ovarian cancer, low molecular weight heparin, cancer-associated thrombosis

Воробьев А.В., Макацария А.Д.

ФГАОУ ВО «Первый медицинский государственный медицинский университет им. И.М.Сеченова» Министерства здравоохранения Российской Федерации (Сеченовский Университет)
119991, Российская Федерация, г. Москва, ул. Трубецкая, д. 8, стр. 2
E-mail: alvorobev@gmail.com

Prophylaxis of thrombotic complications in patients with ovarian cancer receiving chemotherapy

Vorobev A.M., Makatsaria A.D.

I.M. Sechenov First Moscow State Medical University (Sechenov University)
8/2 Trubetskaya str., Moscow, 119991, Russian Federation
E-mail: alvorobev@gmail.com

Цель. Оценить эффективность антикоагулянтной терапии как меры первичной профилактики тромботических осложнений на фоне химиотерапии первой линии у пациентов с раком яичников.

Материалы и методы. 313 пациенток, получающих в условиях дневного стационара химиотерапию по поводу рака яичников, случайным образом были разделены на 2 группы. I группу составили 154 женщины, которые начали получать НМГ (бемипарин натрия) по 3500 МЕ за 6 часов до начала, в течение всего курса, и одни сутки после окончания курса химиотерапии. II группа состояла из 159 женщин, не получавших никакой антикоагулянтной профилактики во время проведения химиотерапии. У пациентов I группы в случае, если уровень тромбоцитов снижался до 50 × 109/л доза НМГ была снижена до 2500 МЕ (14 пациенток (9,1%)), при снижении до 25 × 109/л — антикоагуляция терапия прекращалась (5 пациенток (3,2%)). Ни одного случая ГИТ отмечено не было.

Результаты. До начала курса химиотерапии состояние гиперкоагуляции было обнаружено у 68 (44,2%) больных I группы, субкомпенсированный ДВС был у 52 (33,8)%. В II группе были сопоставимые показатели, а состояние гиперкоагуляции было обнаружено у 71 (44,7%), субкомпенсированный ДВС у 50 (31,4%) пациентов. После начала химиотерапии во II группе: состояние гиперкоагуляции было обнаружено у 43 (27%), субкомпенсированные формы ДВС были у 74 (46,5%) и декомпенсированый ДВС у 39 (24,5%) пациенток. В I группе гиперкоагуляция — у 61 (39,6%), субкомпенсированный ДВС — у 54 (35,1%), декомпенсированный ДВС у 22 (14,3%) пациентов. Таким образом, мы обнаружили признаки ДВС у 49% пациенток I группы и у 71% пациентов II группы. Наблюдалось снижение фибринолитической активности за счет ятрогенных эффектов химиотерапии: снижение уровней белка S и C, увеличение концентрации PAI-1, гиперагрегация тромбоцитов в присутствии ристотетина. На фоне антикоагулянтной терапии у пациенток I группы нормализация функции системы гемостаза была обнаружена в течение 2–3 дней после окончания курса химиотерапии по сравнению с пациентками II группы, у которых нормализация обнаружена на 5–7 дней в 22%, на 7–12-й день у 58% и у 20% не зарегистрирована спонтанная нормализация. При проведении курсов химиотерапии в I группе не было случаев тромботических осложнений, во II группе у 9 (5,7%) пациентов развился тромбоз глубоких вен, у 3 (1,9%) нефатальная тромбоэмболия малых ветвей легочной артерии. Случаев массивного кровотечения не было ни в одной группе.

Заключение. Использование платина-содержащих препаратов приводит к выраженной гиперкоагуляции уже с первых дней применения, спонтанная нормализация показателей происходит на 5–7-й день только в 22% и к 12-му дню в целом достигает 80%. У 20% пациентов после курса химиотерапии не происходит спонтанной нормализации гемостаза, и в 7,5% случаев были зарегистрированы тромбоэмболические осложнения. Около 30–33% всех пациентов с раком яичника уже имеют признаки ДВС перед началом курса химиотерапии и нуждаются в антикоагулянтной профилактике во время проведения химиотерапии. После начала курса химиотерапии процент пациентов с признаками ДВС-синдрома увеличивается до 70% без антикоагулянтной терапии и до 49, если НМГ назначали за несколько часов до начала курса химиотерапии. В то же время декомпенсированный ДВС-синдром при отсутствии антикоагулянтной терапии выявляется в 25% по сравнению с 14% на фоне применения НМГ. Таким образом, до 70% всех пациентов с раком яичников, получающих химиотерапию препаратами платины, нуждаются в антикоагулянтной терапии во время всех курсов химиотерапевтического лечения.

Злокачественные новообразования вульвы и влагалища у женщин фертильного возраста

Ключевые слова:
фертильный возраст, рак влагалища, рак вульвы

Keywords:
fertile age, vaginal cancer, cancer of the vulva

Ворошина Н.В.

1 ГБУЗ «Челябинский областной клинический центр онкологии и ядерной медицины»
454087, Российская Федерация, г. Челябинск ул. Блюхера, д. 42
E-mail: Natalyavorosina67@gmail.com

Malignant neoplasm of vulva and vagina in women of childbearing age

Voroshina N.V.

Chelyabinsk Regional Center of Oncology and Nuclear Medicine
42 Blucher str., Chelyabinsk 454087, Russian Federation
E-mail: Natalyavorosina67@gmail.com

Одной из основных причин смертности женского населения России за последнее десятилетие явились злокачественными новообразованиями (далее ЗНО) органов репродуктивной системы.

Цель. Изучить заболеваемость ЗНО вульвы и влагалища у женщин в крупном промышленно-аграрном регионе. Провести анализ повозрастной заболеваемости и стадийности за последние 10 лет у женщин, проживающих в Челябинской области: областном центре, городских округах и сельских муниципальных районах.

Материалы и методы. Проведен анализ статистических данных, амбулаторных карт пациенток с ЗНО вульвы и влагалища за период с 2008 по 2017 гг.

Результаты. С 2008 по 2017 гг. в Челябинской области зарегистрировано 477 случаев заболевания ЗНО вульвы. По месту проживания: областной центр — 297 (62,3%), городские округа — 61 (12,8%), село — 119 (24,9%). Случаи рака вульвы у женщин фертильного возраста, проживающих в Челябинской области, стали выявляться только с 2009 года. Уровень заболеваемости ЗНО данной локализации за девять лет практически не изменился — 0,4 случая на 100 тыс. женщин фертильного возраста. Определенной динамики этого показателя не было выявлено (Z>Z05). При анализе уровня и динамики заболеваемости раком вульвы отдельно в каждой из трех групп административно-территориальных образований области было установлено, что в сельских районах она фиксировалась только в четыре года из девяти, т. е. в два раза реже по сравнению с областным центром и городскими округами. В абсолютных цифрах только 9,6% из всех заболевших женщин, пациентки в возрасте о до 49 лет. От 23 до 30 лет заболело 4 (8,5%) женщины, с 31 до 40 лет — 17 (36,2%), от 41 до 49 лет — 26 (55,3%) женщин. Рак влагалища — самая редкая форма среди ЗНО визуальных локализаций репродуктивной системы у женщин фертильного возраста. Заболеваемость им находится в пределах 0,1–0,3 случая на 100 тыс. женщин фертильного возраста и была зарегистрирована только у жительниц областного центра и городских округов. Из-за малых цифр и нерегулярности выявления ЗНО влагалища проследить динамику уровня заболеваемости и ее территориальные отличия не представляется перспективным. Всего за исследуемый период заболело 103 женщины: 77 (74,8%) жительницы города Челябинска, 16,5% (17) женщин проживали в сельской местности, 8,7% (9) — в городских округах. Средний возраст пациенток составил 67,5 лет. Из 103 женщин, до 49 лет заболело 11, что составило 10,7%. От 27 до 30 лет заболела 1 (9,1%) пациентки, с 31 до 40 лет — 4 (36,4%), от 41 до 49 лет — 6 (54,5%). Стадии заболевания у пациенток фертильного возраста распределились следующим образом: I стадия ЗНО вульвы выявлена в 49% (23), влагалища в 45,5% (5); II стадия — вульвы 19% (9), влагалища в 18,2% (2); III стадия — вульвы в 19% (9), влагалища в 36,3% (4) и IV стадия — вульвы 13% (6), влагалища (0). Не смотря на фертильный возраст пациенток процент выявления на профилактических осмотрах не высок. При ЗНО вульвы он составил 2,1% (1), при ЗНО влагалища 8,3% (1). Все пациентки с IV стадией ЗНО вульвы умерли: до 1 года — 3, до 2 лет — 2, до 3-х лет — 1; с III стадией — до 1 года умерла 1 пациентка, до 2-х — 1, до 3-х лет — 1. Все женщины с I стадией ЗНО вульвы живы до настоящего времени. Из 12 пациенток с ЗНО влагалища умерла 1 пациентка с III стадией заболевания в течении 1 года, остальные пациентки живы до настоящего времени. Все женщины с I стадией заболевания живы до настоящего времени.

Заключение. Анализ заболеваемости ЗНО вульвы и влагалища в Челябинской области показал низкий уровень заболеваемости. За 10 лет пациентки фертильного возраста составили 9,6% и 10,7% соответственно. Несмотря на визуальную локализацию и молодой возраст процент выявления на поздних стадиях составил при ЗНО вульвы 32%, при ЗНО влагалища — 36%. Из всех пациенток фертильного возраста толков в 2-х случаях диагноз выявлен на профилактическом осмотре. Привлечение женщин репродуктивного возраста на профилактические осмотры позволит увеличить процент раннего выявления ЗНО вульвы и влагалища и своевременно начать специальное лечение.

Роль фактора роста эндотелия сосудов семейства А в диагностике рака яичников

Ключевые слова:
рак яичников, неоангиогнез, фактор роста эндотелия сосудов семейства А

Keywords:
ovarian cancer, neoangiogenesis, vascular endothelial growth factor A

Генс Г.П.[1], Олейникова И.Н.[1,2], Моисеева Н.И.[3], Шикина В.Е.[2], Киркин В.В.[4]

[1] ФГБОУ ВО «Московский государственный медико-стоматологический университет им. А.И.Евдокимова» Министерства здравоохранения Российской Федерации
127473, Российская Федерация, г. Москва, ул. Делегатская, д. 20, стр. 1
[2] ГБУЗ МО «Московский областной онкологический диспансер» Министерства здравоохранения Московской области
143900, Российская Федерация, г.о. Балашиха, ул. Карбышева, д. 6
[3] ФГБУ «Национальный медицинский исследовательский центр онкологии им. Н.Н.Блохина» Министерства здравоохранения Российской Федерации
115478, Российская Федерация, г. Москва, Каширское шоссе, д. 24
[4] ГУЗ «Центральная клиническая больница №2 им. Н.А.Семашко» открытое акционерное общество «Российские железные дороги»
129128, Российская Федерация, г. Москва, ул. Будайская, д. 2
E-mail: i.n.oleynikova@yandex.ru

Role of vascular endothelial growth factor A in diagnosis of ovarian cancer

Guens G.P.[1], Oleynikova I.N.[1,2], Moiseeva N.I.[3], Shikina V.E.[2], Kirkin V.V.[4]

[1] A.I.Yevdokimov Moscow State University of Medicine and Dentistry of the Ministry of Healthcare of Russian Federation
20/1 Delegatskaya str., Moscow, 127473, Russian Federation
[2] Moscow Regional Oncological Dispencary of the Ministry of Healthcare of Moscow Region
6 Karbysheva str., Balashikha, 143900, Russian Federation
[3] N.N.Blokhin Russian Cancer Research Center of the Ministry of Healthcare of Russian Federation
24 Kashirskoye Shosse, Moscow, 115478, Russian Federation
[4] N.A.Semashko Central Clinical Hospital №2 of Russian Railway Company
2 Budayskaya str., Moscow, 129128, Russian Federation
E-mail: i.n.oleynikova@yandex.ru

В настоящее время актуальным является поиск онкомаркера, обладающего высокой чувствительностью и специфичностью при раке яичников. Одним из перспективных диагностических маркеров является фактор роста эндотелия сосудов семейства А (vascular endothelial growths factor A, VEGF A), играющий важную роль в процессе образования кровеносных сосудов опухоли.

Цель. Определить чувствительность и специфичность VEGF A для диагностики рака яичников.

Пациенты и методы. В основную группу было включено 30 больных раком яичников I–IV стадии перед проведением противоопухолевого лечения, медиана возраста составила 56 лет. В контрольные группы — 20 практически здоровых женщин, медиана возраста — 52 года, и 30 женщин с доброкачественными новообразованиями яичников, медиана возраста — 52 года. Группы были сопоставимы по возрасту и менструальному статусу. VEGF A в сыворотке крови основной и контрольных групп определяли методом иммуноферментного анализа с использованием иммуноферментной тест-системы R&D Systems. Статистический анализ полученных данных проводили с использованием критерия Фридмана, критерия Манна–Уитни и ROC-анализа.

Результаты. Медиана уровня VEGF A в сыворотке крови больных раком яичников составила 727,99 ± 711,00 пг/мл, больных доброкачественными новообразованиями яичников — 272,17 ± 324,89 пг/мл, условно здоровых женщин — 284,25 ± 202,11 пг/мл. Различия между данным показателем в основной группе и группах контроля были статистически значимыми по критерию Фридмана, $p = 0,013$. Различия значений VEGF A в группах пациенток с доброкачественными новообразованиями яичников и условно здоровых женщин были статистически незначимыми по критерию Манна–Уитни, $p > 0,05$. По данным ROC-анализа было установлено, что VEGF A имеет чувствительность 72,2%, специфичность 82,1% для диагностики рака яичников, при значениях выше 428,84 нг/мл. Результаты ROC-анализа были статистически значимыми, $p = 0,0026$. При этом площадь поверхности под кривой (AUC), была равна 0,8, что свидетельствует о хорошей информативности метода.

Заключение. Сывороточный VEGF A обладает высокой чувствительностью и специфичностью для диагностики рака яичников. Своевременная дифференциальная диагностика между злокачественными и доброкачественными опухолями яичников поможет улучшить онкологические результаты лечения больных раком яичников.

Консервативные и ультраконсервативные операции при серозных пограничных опухолях яичников

Ключевые слова:
серозные,
пограничные,
опухоли яичников

Keywords:
serous, borderline,
ovarian tumors

Давыдова И.Ю., Кузнецов В., Карселадзе А., Мещерякова Л., Жарова А., Масленников А.

ФГБУ «Национальный медицинский исследовательский центр онкологии им. Н.Н.Блохина»
115478, Российская Федерация, г. Москва Каширское шоссе, д. 24
E-mail: davydova06@mail.ru

Conservative and ultraconservative operations in serous borderline ovarian tumors

Davydova I.Yu., Kuznetsov V., Karseladze A., Mechsheryakova L., Zharova A., Maslennikov A.

N.N.Blokhin National Medical Research Center of Oncology
24 Kashirskoye shosse, Moscow 115478, Russian Federation
E-mail: davydova06@mail.ru

Консервативные (аднексэктомия) и ультраконсервативные (резекция яичника/яичников) операции первоначально выполнены 185 (45,7%) больным СПОЯ. Из них 119 (64,3%) пациенток были оперированы повторно в ближайшее после первой операции время или спустя годы при появлении ультразвуковых признаков рецидива в яичнике. Причины, по которым больные оперированы повторно были следующими: первая — ультразвуковые признаки кистозных или солидно-кистозных образований в оставшемся яичнике/яичниках, и вторая — по факту «нерадикальности» операции, как правило, в другом лечебном учреждении, при этом не учитывалось наличие или отсутствие изменений в яичниках по данным УЗИ. 22 (17,3%) больных была выполнена аднексэктомия, в дальнейшем, при повторных операциях во втором яичнике опухоли обнаружено не было. Время от первой операции до второй в большинстве случаев составляло от 1 до 2 месяцев, минимальное 1 месяц, максимальное 8 месяцев, в среднем срок от первой до второй операции составил 2,5 месяца. Таким образом, повторные хирургические вмешательства проводились в ближайшее после первой операции время. Больные СПОЯ, которым была выполнена аднексэктомия и при повторной операции выявлена СПОЯ второго яичника наблюдались в количестве 46 (38,7%). У 9 пациенток во втором яичнике была обнаружена серозная цистаденома. Подавляющему числу больных, 31 (67,4%), повторные операции проводились в сроки от 1 года до 27 лет, и 48% пациенток в сроки от 3 лет до 27 лет. А у 6 (13,3%) больных повторные операции были выполнены спустя 10 лет от первой операции. Примечательно, что в одном случае интервал от первой до второй операции составил 27 лет. В группе больных, у которых обнаруживали СПОЯ в контрлатеральном яичнике, важным признаком выступил интервал между первой и второй операцией и ультразвуковые признаки солидно-кистозного образования в оставшемся яичнике. Ультраконсервативные операции в объеме резекции яичника были выполнены 51 больной. Из них лапароскопический доступ при первой операции применялся у 35 (68,6%) пациенток, резекция яичника открытым доступом выполнена 16 (31,4%) больным. Все эти пациентки были повторно оперированы с профилактической или лечебной целью. Повторные операции, которые выполнялись больным после лапароскопических резекций яичника, позволили гистологически выявить остаточную опухоль в 25 (71,4%) случаев. Противоположная ситуация наблюдалась при резекциях яичника путем лапаротомии. Из 16 пациенток, которым выполнялась ультраконсервативная операция открытым доступом, у 13 (81,3%) пациенток в резецированном яичнике СПОЯ обнаружено не было. Остаточная опухоль обнаружена всего лишь у 3 (18,7%) больных, причем обращает на себя внимание факт, что повторные операции у данных больных были выполнены не сразу после первой операции, а через 3, 4 и 1,5 года при появлении в яичнике солидно-кистозного компонента при УЗИ. Таким образом, выполнение ультраконсервативных операций у больных СПОЯ лапароскопическим доступом в 4 раза повышает частоту нерадикальности хирургического вмешательства. УЗИ в большей степени соответствовало результатам гистологического исследования, однако, не в 100% случаев. Если яичник был нормальной структуры, то в 78,6% случаев в нем патологии обнаружено не было. Только в 21,4% наблюдений в неизмененном при ультразвуковом исследовании яичнике при гистологическом исследовании определялась серозная пограничная опухоль. Если по данным ультразвукового исследования в яичнике определялось солидно-кистозное образование, то в 90,5% случаев при гистологическом исследовании определялась серозная пограничная опухоль, а в 9,5% наблюдений опухоли не было выявлено, ультразвуковая картина была вызвана кистой желтого тела. Таким образом, резекция яичника лапароскопическим доступом является ультраконсервативным объемом, однако при этом вероятность остаточной опухоли достаточно высока и соответствует 71,4%. Резекция яичника путем лапаротомии, напротив, снижает вероятность остаточной опухоли в яичнике до 18,7%. Тем, не менее, остаточная опухоль и рецидив в яичнике (или появление СПОЯ в контрлатеральном яичнике de novo) с последующей повторной операцией не влияют на общую выживаемость. Объем операции не оказывал статистически значимого влияния на выживаемость без прогрессирования ($p = 0,379$). При консервативных и ультраконсервативных вмешательствах 5-летняя ВБП составила 98% и 100% соответственно.

Полиморфизм *APOE* и показатели оксидативного статуса плазмы у больных раком яичников

Ключевые слова:
малондиальдегид, общая антиоксидантная активность, аллель аполипопротеин Е4

Keywords:
malondialdehyde, total antioxidant activity, apolipoproteiin E4 allele

Иванова Т.И., Хорохорина В.А., Дзиковская Л.А., Дегтярёва Е.С., Сыченкова Н.И., Крикунова Л.И.

Медицинский радиологический научный центр им. А.Ф.Цыба – филиал ФГБУ «Национальный медицинский исследовательский центр радиологии» Министерства здравоохранения Российской Федерации
249036, Российская Федерация, Калужская область, г. Обнинск, ул. Королева, д. 4

APOE polymorphism and plasma oxidative status indicators of ovarian cancer patients

Ivanova T.I., Khorokhorina V.A., Dzikovskaya L.A., Degtyareva E.S., Sychenkova N.I., Krikunova L.I.

Tsyb Medical Radiological Research Center – branch of the National Medical Research Radiological Center of the Ministry of Health of the Russian Federation
4, Korolev str., Kaluga region, Obninsk, 249036, Russian Federation
E-mail: ivanovati@mrrc.obninsk.ru

В Российской Федерации рак яичников (РЯ) занимает первое место по показателю смертности от рака органов женской репродуктивной системы, и 60–70% всех диагностированных случаев выявляются на поздних стадиях заболевания. У большинства женщин РЯ развивается в отсутствие *BRCA1* или *BRCA2* мутаций и сопровождается оксидативным стрессом. Поэтому выявление генетических факторов, лежащих в основе развития и течения РЯ, является актуальным для персонализированной медицины.

Цель исследования. Сравнительная оценка показателей малонового диальдегида (МДА) и общей антиоксидантной активности (ОАА) плазмы, являющихся маркерами оксидативного статуса, у больных РЯ и здоровых женщин, а также анализ ассоциаций этих показателей с полиморфизмом Е2 и Е4 *APOE*.

Пациенты и методы. Группу исследования составляли женщины в возрастном диапазоне от 45 до 75 лет. 72 человека — пациентки с диагнозом серозная аденокарцинома яичников и 110 женщин, у которых рак не диагностирован, представляли контрольную группу. Оксидативный статус плазмы оценивался по показателям малондиальдегида (МДА) и общей антиоксидантной активности (ОАА). Метод определения МДА основан на том, что при нагревании в кислой среде часть продуктов перекисного окисления липидов разлагается с его образованием. Связывание молекулы МДА с двумя молекулами тиобарбитуровой кислоты приводит к появлению окрашенного комплекса, выявляемого с помощью фотометрии (длина возны 532 нм). Для определения ОАА использовали АБАП (2,2-азобис 2-метилпропионамидин). При 37 °С каждая молекула этого вещества распадается на радикалы, которые индуцируют флуоресценцию флуоресцеина. Метод определения ОАА стандартизован по водорастворимому аналогу витамина Е — Тролоксу (6-гидрокси-2,5,7,8-тетраметилхроман-2-карбоновая кислота), который взаимодействует с радикальными продуктами и гасит флуоресценцию. Тролокс используется в качестве эталона для оценки антиоксидантных свойств разных веществ. После добавления плазмы крови измерялась флуоресценция системы АБАП-флуоресцеин, которая сопоставлялась с калибровочной кривой для тролокса. Антиоксидантные свойства образца вычисляют по калибровочной прямой и выражают в мкМ_ТЕ (тролокс-эквивалент).

Для генотипирования аллелей гена аполипопротеина Е (*APOE* rs 429358, rs 7412), использовали ДНК клеток периферической крови и методику полимеразной цепной реакции с последующей обработкой рестриктазой Cfo1 (Promega, США) и определением длины фрагментов рестрикции (ПЦР/ПДРФ) в полиакриламидном геле.

Статистический анализ проводили с помощью пакета программ “Statistica 6.0” (StatSoft, Inc). Для обнаружения различий между средними значениями двух выборок использовали непараметрический тест Манн-Уитни, двусторонний критерий.

Результаты. Показано, что у больных пациенток уровень ОАА (mean ± SE: 144,5 ± 11,3 мкМ_ТЕ) значимо ниже ($p < 0,0001$) по сравнению со здоровыми женщинами (216,7 ± 11,7 мкМ_ТЕ), а показатель МДА (60,1 ± 2,4 мкм/л) превышает контрольные значения (58,7 ± 1,7 мкм/л), но различия не достигают значимого уровня ($p = 0,68$) по сравнению с контрольной группой. Обратная корреляционная зависимость между параметрами МДА и ОАА плазмы наблюдается в обеих исследуемых группах, но в контроле она значима (коэффициент корреляции равен –0,31, $p = 0,003$), а у больных не достигла уровня статистически значимых раличий (коэффициент корреляции равен –0,15, $p = 0,44$).

У пациенток носительниц аллеля Е4 *APOE* (rs 429358) значимо повышен уровень МДА в плазме крови по сравнению с лицами, у которых он отсутствует (70,7 ± 4,2 и 56,4 ± 2,9 мкм/л; $p = 0,046$). Выявлено незначимое повышение величины ОАА у носительниц Е4 *APOE* ($p = 0,47$). В ранее проведенных нами исследованиях была показана значимая ассоциация аллеля Е4 *APOE* с развитием серозной аденокарциномы яичников.

Показатели ОАА и МДА не отличаются между пациентками, у которых присутствует аллель Е2 *APOE* (rs 7412) или его нет ($p = 0,83$ и $p = 0,5$ соответственно).

Заключение. У пациенток с диагнозом рак яичников аллель Е4 (rs 429358) *APOE* ассоциирован с повышенным уровнем МДА плазмы, являющимся маркером оксидативного стресса.

Химиоэмболизация первичных и метастатических опухолей тела или шейки матки лекарственно-насыщаемыми гепасферами, как этап комплексного лечения

Ключевые слова:
химиоэмболизация, рак шейки матки, HepaSphere, интервенционная терапия

Keywords:
chemoembolization, cervical cancer, HepaSphere, interventional therapy

Кедрова А.Г., Лебедев Д.П., Астахов Д.А., Звездкина Е.А., Нечаева О.Е.

Федеральный научный центр специализированных видов медицинской помощи и медицинских технологий ФМБА России
115682, Российская Федерация, г. Москва, Ореховый бульвар, д. 28
E-mail: kedrova.anna@gmail.com

HepaSphere Interventional Therapy in uteri and cervix cancer as a stage of complex treatment

Kedrova A.G., Lebedev D.P., Astachov D.A., Zvezdkina E.A., Nechaeva O.E.

Federal Scientific Center of Specialized Medical Care and Medical Technologies FMBA of Russia
28 Orekhovyi bul'var, Moscow, 115682, Russian Federation
E-mail: kedrova.anna@gmail.com

Местнораспространенные стадии и рецидивы злокачественных опухолей матки часто имеют параметральную инфильтрацию и обильные кровотечения, что приводит к анемизации и астенизации больных, не позволяя начинать специализированное лечение. Одним из методов экстренного начала специализированного лечения с целью остановки кровотечения и циторедуктивного лекарственного эффекта является химиоэмболизация магистральных артерий, питающих опухоль.

Метод артериальной химиоэмболизации (АХЭ) микросферами, прингосящими и депонирующими химиопрепарат в самой опухоли, был изучен нами, как этап лечения больных раком тела или шейки матки II стадии.

Методы. Мы приводим анализ 37 случаев, где метод АХЭ гепасферами (HepaSphere™*) применялся при местнораспространенном раке шейки и тела матки или при локальных местных рецидивах в малом тазу. Во всех случаях показаниями к АХЭ являлось кровотечение из опухоли, имеющей параметральный инфильтрат, что ограничивало возможности выполнения радикальной операции. АХЭ выполнялась для остановки кровотечения и лекарственного циторедуктивного эффекта на опухоль, с возможностью дальнейшего комплексного лечения больной. Через правый феморальный доступ устанавливался j-модулирующий проводящий катетер, через который максимально глубоко заводились коаксиальные гидрофильные микрокатетеры в разветвленную сеть доминантных опухолевых артерий под контролем артериографии. После достижения максимально близкого приближения к опухоли вводился раствор из 2 флаконов микроэмболов HepaSphere 100 µm (Bioshere Medical, Франция), насыщенных по 50 мг доксорубицином или иринотеканом 100 мг/5 мл. Гомогенный раствор готовился за 1 час до процедуры. Операции выполнялись под в/в анестезией после предварительного согласия больной. Эффективность метода оценивалась по данным сонографии с допплерометрией и МРТ таза методом диффузионно-взвешенной визуализации (DWI), а также учитывались данные общего состояния пациентки, уровень прироста гемоглобина.

Результаты. Среднее время операции составляло 48 минут (37–123 минуты). Интраоперационных осложнений не было. Остановка кровотечения, в течении 2–3 дней, произошла во всех случаях, эффективность 100%. Послеоперационный период сопровождался болевым синдромом у 12 пациенток, что требовало суммарно 2–4 инъкций промедола 2 мл. Средний койко-день составлял 2,5 дня. Через 14 дней уменьшение размеров опухоли достигнуто у всех больных, что позволяло продолжить специализированное лечение. В 5 случаях АХЭ выполнена дважды с интервалом в 21–28 дней, в связи ультразвуковой картиной хорошей васкуляризации опухоли. 22 пациентки были прооперированы с последующим курсом химиолучевой терапии.

Выводы. Метод АХЭ микроэмболами HepaSphere 100 µm (Bioshere Medical, Франция), насыщенных доксорубицином или иринотеканом позволяет останавливать кровотечения и оказывать циторедуктивный эффект на злокачественные опухоли тела и шейки матки. В отличии от простой эмболизации артерий, методика химиоэмболизации гепасферами не оказывает выраженной ишемии и гипоксии ткани, что позволяет проводить дальнейшую системную химиотерапию или лучевую терапию, добиваясь максимального эффекта.

Частота рецидивов опухолей женской репродуктивной системы среди пациентов паллиативного отделения НЦОиГ КР за 2014–2017 годы

Ключевые слова:
опухоли женской репродуктивной системы, ОЖРС, Бишкек

Мамыров Н.М., Бейшембаев А.М., Арзыматова А.О.

Национальный центр онкологии и гематологии
720064, Киргизия, г. Бишкек, ул. Ахунбаева 92а
E-mail: usernur25@gmail.com

Keywords:
female reproductive system, Bishkek

The frequency of recurrence of tumors of the female reproductive system among patients of the palliative department of the National Center of the Oncology in 2014–2017

Mamyrov N.M., Beishembaev A.M., Arzymatova A.O.

National Center of Oncology and Hematology
92a Akhunbaeva str., Bishkek, 720064, Kyrgyzstan
E-mail: usernur25@gmail.com

В последние годы наблюдается общий рост частоты встречаемости злокачественных опухолей органов репродуктивной системы среди женщин. Опухоли женской репродуктивной системы (ОЖРС) требует тщательного обследования и комплексного подхода лечения.

Цель исследования. Сравнительный анализ распространенности ОЖРС среди пациентов паллиативного отделения НЦОиГ КР за 2014–2017 гг.

Материалы и методы. В период с 2014 по 2017 гг. было госпитализировано в паллиативное отделение НЦОиГ всего 2964 больных, из них 1854 — женщины. Среди женщин 924 имели ОЖРС (432 (46,75%) — рак шейки матки, 246 (26,6%) — рак молочной железы, 168 (18,1%) — рак яичников, 72 (7,8%) — рак тела матки, 6 (0,64%) — рак влагалища).

Результаты. Пациенты с ОЖРС, обратившиеся впервые, составляют — 801 (86,6%), в то время как 123 (13,4%) женщин получали лечение ранее.

Заключение. Низкая частота встречаемости рецидивов и высокое количество впервые обратившихся пациентов указывает на плохое качество диагностики ОЖРС или позднее обращение больных в лечебные учреждения.

Сравнительная оценка эффективности конформной и конвенциональной лучевой терапии в самостоятельном режиме у больных раком вульвы

Ключевые слова:
рак вульвы, конвенциональная лучевая терапия, конформная лучевая терапия

Keywords:
cancer of the vulva, conventional radiation therapy, conformal radiation therapy

Мошуров И.П., Знаткова Н.А., Беседина Е.Л., Ханина Л.Е., Садчикова Д.С., Саприна И.А., Цыганова Д.Д.

БУЗ ВО «Воронежский областной клинический онкологический диспансер»
394036, Российская Федерация, г. Воронеж, ул. Вайцеховского, д. 4
E-mail: el.besedina@gmal.com

Comparative assessment of effectiveness of conventional and conformal radiation therapy of in an independent mode in patients with cancer of the vulva

Moshurov I.P., Znatkova N.A., Besedina E.L., Khanina L.E., Sadchikova D.S., Saprina I.A., Tsyganova D.D.

Voronezh Regional Clinical Oncology Dispensary
4 Vaytsehovskogostreet, Voronezh, 394036, Russian Federation
E-mail: el.besedina@gmal.com

Цель. Сравнительный анализ проведения конформной и конвенциональной лучевой терапии в самостоятельном режиме у больных раком вульвы с I–III стадией заболевания.

Материалы и методы. В Воронежском областном клиническом онкологическом диспансере с 2013 по 2015 гг. получали лучевую терапию в самостоятельном режиме 36 пациенток с раком вульвы. Пациенты в зависимости от метода лечения были разделены на 2 группы, идентичные по стадии и морфологической верификации. I группа — 19 пациенток (n = 19) получали конформную лучевую терапию на линейном ускорителе ELEKTA «Agility», II группа — 17 пациенток (n = 17) получали конвенциональную лучевую терапию на гамма-терапевтическом аппарате «THERATRON». Морфологическая структура опухоли — плоскоклеточный ороговевающий рак. Средний возраст пациенток составил 68,9 лет. Все пациентки получали лучевое лечение на первичный опухолевый очаг — вульву и зоны регионарного метастазирования — паховые лимфатические узлы. Лучевые реакции и повреждения оценивались по шкале EORTC/RTOG.

Результаты. При анализе результатов у пациенток в I группе — полная регрессия составила — 49,8%, частичная регрессия — 38,6%, стабилизация процесса — 11,6%, отрицательной эффективности в данной группе не отмечалось. У пациенток во II группе — полная регрессия составила — 40,1%, частичная регрессия — 32,7%, стабилизация процесса — 10,5%, отрицательная эффективность — 16,7%. Одногодичная безрецидивная выживаемость в I группе составила 73,2%, во II группе составила 54,8%. При лечении пациенток с применением технологий конформной лучевой терапии лучевые реакции и осложнения были минимальными или не отмечались. Постлучевой эпителиит I степени в данной группе пациенток развился у 15,2%. Постлучевых уретритов не было отмечено. При лечении пациенток с применением конвенциональной лучевой терапии лучевые реакции в виде постлучевого эпителиита I–II степени отмечались у 76% пациенток. Постлучевой уретрит I степени наблюдался в 24% случаев. Нагрузка на критические органы — при конформной лучевой терапии — на мочевой пузырь — 90% СОД получает меньше 80% объема органа; на уретру — меньше 60 Гр на весь объем органа; на слизистую оболочку вульвы — меньше 59–60 Гр на весь объем органа; при конвенциональной лучевой терапии — на мочевой пузырь — 90% СОД получает меньше 90%объема органа; на уретру — 60 Гр на весь объем органа; на слизистую оболочку вульвы — меньше 59–61 Гр на весь объем органа.

Заключение. Конформная лучевая терапия в самостоятельном режиме у больных раком вульвы является предпочтительнее. Преимущество заключается в резком снижении либо отсутствии развития лучевых реакций и осложнений и возможности подведения максимальных доз облучения непосредственно на первичный опухолевый очаг и зоны регионарного метастазирования с минимальным воздействием на критические органы, что улучшает переносимость и повышает эффективность лечения.

Нервосберегающая гистерэктомия при раке шейки матки IB1–IIA1 стадии с использованием водоструйного диссектора: техника и интра-/послеоперационные результаты

Ключевые слова:
водоструйный диссектор, нервосберегающая гистерэктомия, рак шейки матки

Keywords:
hydro-jet nerve-sparing hysterectomy, cervical cancer, technique

Мухтарулина С.В., Анпилогов С.В., Новикова Е.Г.

Московский научно-исследовательский онкологический институт имени П.А.Герцена – филиал ФГБУ «Национальный медицинский исследовательский центр радиологии» Министерства здравоохранения Российской Федерации
125284, Российская Федерация, г. Москва, 2-й Боткинский проезд, д. 3
E-mail: svmukhtarulina@yandex.ru

Hydro-jet nerve-sparing hysterectomy in stage IB1-IIA1 cervical cancer: technique and intra-/postoperative outcomes

Mukhtarulina S.V., Anpilogov S.V., Novikova E.G.

P. Hertsen Moscow Oncology Research Institute – Branch of the National Medical Radiology Research Centre of the Ministry of Health of the Russian Federation
3, 2nd Botkinskiy proezd, Moscow, 125284, Russian Federation
E-mail: svmukhtarulina@yandex.ru

Цель. Разработать метод нервосберегающей гистерэктомии с применением водоструйного диссектора, определить уровень интра- и послеоперационных осложнений, оценить функциональные результаты лечения у больных раком шейки матки стадии IB1–IIA1.

Методы. Радикальная гистерэктомия C1 и C2 типа была выполнена 55 больным раком шейки матки стадии IB1–IIA1 стадии, из которых сформированы 2 группы наблюдения. В основную группу вошли 10 пациенток, оперированных в объеме нервосберегающей радикальной гистерэктомией (C1). Группа сравнения представлена 45 больными, которым по поводу рака шейки IB1–IIA1 стадии была выполнена радикальная гистерэктомия без нервосбережения (C2 тип). Выделение нижнего гипогастрального сплетения и гипогастрального нерва из параметральных и паравагинальных тканей осуществлялось путем направленного действия струи физиологического раствора диаметром 0,1 мм под давлением 35 бар.

Результаты. Были проанализированы основные хирургические и функциональные результаты обеих групп. Среднее время операции в основной и контрольной группах и средняя интраоперационная кровопотеря имели сопоставимые значения (215,0 ± 51,8 против 190,6 ± 62,0; 656,2 ± 225,9 против 752,1 ± 522,2). Существенные различия отмечены в послеоперационных результатах. Средняя продолжительность катетеризации (в сутках) после операции — 3,2 ± 0,6 против 12,9 ± 4,5, p = 0,0001. Среднее время регистрации объема остаточной мочи менее 100 мл, в группе нервосбережения — 3,5 ± 1,3 сутки, против 16,6 ± 8,1, p = 0,0001. Нейрогенная дисфункция мочевого пузыря не отмечена в основной группе, в отличие от классического варианта радикальной гистерэктомии, при которой последняя наблюдалась в 22% случаев.

Заключение. Первые полученные результаты по использованию водоструйного диссектора при нервосберегающих радикальных гистерэктомиях при раке шейки матки IB1–IIA1 стадии показывают высокую эффективность методики, благодаря существенному улучшению функциональных результатов самостоятельного мочеиспускания после расширенных операций.

Эффективность повторных курсов гормонотерапии при рецидивах атипической гиперплазии и начального рака эндометрия после органосохраняющего лечения

Ключевые слова:
атипическая гиперплазия, рак эндометрия, репродуктивный возраст

Keywords:
atypical endometrial hyperplasia, endometrial cancer, recurrence, fertility

Новикова О.В.[1], Новикова Е.Г.[1], Авасова Ч.А.[1], Лозовая Ю.А.[1], Чархифалакян А.В.[1], Скрепцова Н.С.[1,2]

[1] Московский научно-исследовательский онкологический институт имени П.А.Герцена – филиал ФГБУ «Национальный медицинский исследовательский центр радиологии» Министерства здравоохранения Российской Федерации,
125284, Российская Федерация, г. Москва, 2-й Боткинский проезд, д. 3
[2] Институт последипломного профессионального образования ФГБУ «Государственный научный центр Российской Федерации – Федеральный медицинский биофизический центр им. А.И. Бурназяна» ФМБА России
123098, Российская Федерация, г. Москва, ул. Живописная, д. 46
E-mail: ch.ava@bk.ru

The effectiveness of repeated courses of hormone therapy for relapses of atypical hyperplasia and initial endometrial cancer after organ-preserving treatment

Novikova O.V.[1], Novikova E.G.[1], Avasova C.A.[1], Lozovaya Yu.A.[1], Charkhifalakyan A.V.[1], Skreptsova N.S.[1,2]

[1] P. Hertsen Moscow Oncology Research Institute – Branch of the National Medical Radiology Research Centre of the Ministry of Health of the Russian Federation,
3, 2nd Botkinskiy proezd, Moscow, 125284, Russian Federation
[2] State Research Center – Burnasyan Federal Medical Biophysical Center of Federal Medical Biological Agency (SRC-FMBC), 46 Zhivopisnaya str., Moscow 123098, Russian Federation
E-mail: ch.ava@bk.ru

Целью исследования впервые в РФ являлось определение эффективности повторного консервативного лечения рецидивов атипической гиперплазии (АГЭ) и начального рака эндометрия (РЭ) у пациенток репродуктивного возраста.

Пациенты и методы. В исследование включено 57 пациенток репродуктивного возраста с исходным диагнозом АГЭ или начального РЭ, которым проводилась самостоятельная гормонотерапия (СГТ) с целью сохранения фертильности. Первичное консервативное лечение АГЭ и РЭ у всех 57 пациенток завершилось излечением (полный ответ) по результатам гистологического исследования ткани эндометрия. В ходе дальнейшего наблюдения и обследования были выявлены рецидивы заболевания эндометрия, также подтвержденные данными патоморфологического исследования. Пациентки, включенные в исследование, были разделены на две группы по исходному диагнозу: группа АГЭ составили 24 пациентки и группу начального РЭ – 33 пациентки.

Результаты. Интервал времени от окончания первичного консервативного лечения до выявления первого рецидива составил от 6 до 76 месяцев (медиана 18 мес) при АГЭ и от 4 до 80 месяцев (медиана 13 мес) при РЭ. При клиническом обследовании у 48 из 57 паценток, включенных в исследование (84%), первый рецидив представлял собой АГЭ или высокодифференцированную эндометриоидную аденокарциному без инвазии в миометрий по данным УЗИ и МРТ малого таза с контрастированием. С этой группой пациенток обсуждалась возможность проведения повторного курса гормонотерапии с сохранением фертильности и последующими попытками беременности или, в качестве альтернативы хирургическое лечение в объеме гистерэктомии с маточными трубами с допустимым сохранением яичников. Несмотря на информирование о потенциальных рисках прогрессирования заболевания и отсутствии гарантии излечения при использовании гормонотерапии, большинство пациенток (96%) отказались от операции и приняли решение в пользу повторного курса лекарственного лечения.

Повторный курс гормонотерапии проводился 45 пациенткам, полный ответ установлен у 40 больных (89%), различия между группами АГЭ и РЭ были не значимы (89% и 88% соответственно). При дальнейшем наблюдении второй рецидив АГЭ или РЭ был установлен у 10 женщин, что составило 25%. Время до выявления второго рецидива составляло от 3 до 34 мес. Распростаненность опухолевого процесса при выявлении второго рецидива соответствовала АГЭ у 5 больных, РЭ без инвазии у 4 пациенток, в одном случае диагностирован рак яичников. Всем пациенткам при выявлении второго рецидива настойчиво рекомендовали хирургическое лечение, однако дали согласие на операцию только две больные: одна пациентка с рецидивом в виде РЭ без инвазии, вторая с распространенным раком яичников. Категорически отказались от хирургического лечения 8 больных со вторым рецидивом. Повторный курс гормонотерапии проводился 4 из них, излечение было достигнуто у трех пациенток. Одной больной в связи с отсутсвием эффекта от гормонотерапии выполнена гистерэктомия с придатками, при плановом гистологическом исследовании дополнитель-

но к заболеванию эндометрия выявлена пограничная эндометриоидная опухоль яичников Ia стадии. У одной из трех излеченных пациенток возник третий рецидив и выполнена гистерэктомия. Четыре пациентки приняли решение совсем отказаться от лечения второго рецидива. У одной из них с диагнозом АГЭ возникла спонтанная беременность, закончившаяся родами. Одной больной через 12 мес выполнена гистерэктомия. Одна пациентка обследована через год, по данным РДВ в эндометрии без атипии. Одна пациентка выбыла из-под наблюдения.

Заключение. Проведение повторных курсов гормонотерапии при рецидивах АГЭ и начального рака эндометрия после первичного консервативного лечения возможно, однако сопровождается достаточно высоким риском дальнейшего рецидивирования и требует индивидуализации подходов.

Роды после перенесенного рака вульвы с расширенной вульвэктомией с пластикой

Ключевые слова:
рак вульвы,
беременность

Keywords:
vulvar cancer,
pregnancy

Саевец В.В., Важенин А.В., Чернова Л.Ф., Мухин А.А., Кравченко Г.Р., Таратонов А.В.

ГБУЗ «Челябинский областной клинический центр онкологии и ядерной медицины»
454087, Российская Федерация, г. Челябинск, ул. Блюхера, д. 42
E-mail: lalili2013@mail.ru

Childbirth after suffered vulvar cancer with an enlarged vulvectomy with plastic

Saevec V.V., Vajenin A.V., Chernova L.F., Muhin A.A., Kravchenco G.R., Taratonov A.V.

Chelyabinsk Center of Oncology and Nuclear Medicine
42 Blyukhera str., Chelyabinsk, 454087, Russian Federation
E-mail: lalili2013@mail.ru

Согласно эпидемиологическим данным рак вульвы составляет 2–3% среди злокачественных новообразований у женщин. Крайне редко встречаются случаи рака вульвы до 30 лет, поэтому они и не вызывают онкологической настороженности у акушеров-гинекологов женских консультаций. Однако, в настоящее время отмечается тенденция к увеличению частоты встречаемости у молодых женщин. С учетом того, что рак вульвы относится к визуальным формам опухоли, логично предположить, что это этот факт способствует ранней диагностике, хорошему терапевтическому результату и прогнозу заболевания. Однако на практике у 70% пациенток рак вульвы развивается на фоне предшествующих заболеваний наружных половых органов и каждая вторая больная поступает в специализированное лечебное учреждение с распространенными формами заболевания. В отечественной литературе информация о родах после расширенных хирургических вмешательств по поводу перенесенного рака вульвы отсутствует.

Цель работы. Изучить эффективность расширенной вульвэктомии с пластикой и возможность беременности послеоперационном периоде.

Материалы и методы. Настоящая работа проведена на базе ГБУЗ «Челябинский областной клинический центр онкологии и ядерной медицины». За период с января 2000 г. по май 2018 г. пролечено 193 пациентки с диагнозом: Рак вульвы I B стадия (T1bN0M0) с применением реконструктивно-пластического компонента. По мнению большинства авторов и стандартов терапии наиболее эффективным методом специального лечения больных раком вульвы является хирургический, используемый самостоятельно или в плане комбинированной и комплексной терапией. Средний возраст пациенток составил 65,3 лет. В июле 2016 г. в наш центр обратилась пациентка 33 лет с диагнозом: Рак вульвы I B стадия (T1bN0M0). По результатам ПЭТ-КТ у пациентки выявлено новообразование вульвы и подозрение на поражение паховых лимфатических узлов. Таким образом было спланировано хирургическое лечение в объеме — одноблочная двухстороняя пахово-бедренная лимфаденэктомия, вульвэктомия с пластикой дефекта кожно-фасциальным лоскутом с задней поверхности бедер, которое было выполнено 29 июля 2016 года. Гистологическое заключение — Плоскоклеточная ороговевающая карцинома вульвы высокой степени дифференцировки (протяженность 3,0 см, толщина 1,0 см), без опухолевых эмболов и периневрального распространения, с инвазией в гиподерму. В 15 паховых л/у справа, в 13 л/у слева — фиброз, липоматоз. По линиям резекции роста опухоли нет. Спустя год после операции у пациентки произошла спонтанная беременность. 12 июля 2018 г. у пациентки путем кесарево сечения родился сын — 51 см, 3100 кг. Данных за рецидив и генерализацию нет, наблюдается стойкая ремиссия заболевания у больной.

Результаты. С учетом того, что ткани вульвы, особенно у молодых пациенток, неблагоприятно переносят лучевую терапию, которая оказывается недостаточно эффективной и вызывает лучевую кастрацию, от данного метода лечения необходимо отказываться. Реконструктивно-пластические операции позволяют выполнить радикальное иссечение опухоли, с хорошими функциональными результатами и удовлетворительном косметическим эффектом.

Заключение. Расширенная радикальная вульвэктомия с реконструктивно-пластическим компонентом позволяет молодым пациенткам сохранить способность к естественному зачатию и стойкой ремиссии заболевания.

Объемная дозиметрическая оценка сочетанного курса лучевой терапии для рака шейки матки при использовани разных систем дозиметрического планирования

Ключевые слова:
брахитерапия, рак шейки матки, трехмерное дозиметрическое планирование

Keywords:
brachytherapy, cervical cancer, three-dimensional treatment planning

Сухих Е.С.[1,2], Вертинский А.В.[1], Синягина М.А.[1], Сутыгина Я.Н.[1,2], Сухих Л.Г.[2], Модебадзе Г.С.[2]

[1] ОГАУЗ «Томский областной онкологический диспансер»
634009, Российская Федерация, г. Томск, проспект Ленина, д. 115
[2] ФГАОУ ВО «Национальный исследовательский Томский политехнический университет»
634050, Российская Федерация, г. Томск, проспект Ленина, 30
E-mail: yana.sutygina@mail.ru

Volumetric dosimetric assessment of the combined course of radiation therapy for cervical cancer using different dosimetry planning systems

Sukhikh E.S.[1,2], Vertinsky A.V.[1], Sinyagina M.A.[1], Sutygina Ya.N.[1,2], Sukhikh L.G.[2], Modebadze G.S.[2]

[1] Tomsk Regional Oncology Center
115 Lenina Avenue, Tomsk 634009, Russian Federation
[2] National Research Tomsk Polytechnic University, 30 Lenina Avenue, Tomsk, 634050, Russian Federation
30 Lenina Avenue, Tomsk 634050, Russian Federation
E-mail: yana.sutygina@mail.ru

Лучевая терапия служит ведущим компонентом мультимодальной (сочетанной) терапии РШМ, которая состоит из сочетания дистанционной лучевой терапии (ДЛТ) и внутриполостной лучевой терапии (ВЛТ).

Трехмерное дозиметрическое планирование сочетанного курса лучевой терапии для лечения РШМ достаточно широко применяется в мире. Все современные системы планирования позволяют проводить трехмерную дозиметрическую оценку с помощью гистограмм доза–объем (ГДО), однако существует проблема трехмерного суммирования распределения доз за весь курс ЛТ от ДЛТ и ВЛТ, так как используются разные системы планирования, которые не связаны между собой протоколами передачи информации.

Цель исследования. Разработка подходов к получению суммарных ГДО курса сочетанной ЛТ при трехмерном планировании курса ДЛТ в системе XIO, а курса ВЛТ — в системе HDRplus, которые используются в Томском областном онкологическом диспансере.

Пациенты и методы. Дозиметрический план облучения для ДЛТ по методике трехмерного конформного облучения (3D-CRT) создавался в системе XIO (версия 5.1) используя модель фотонного пучка линейного ускорителя Elekta Synergy с энергией 10 МВ.

При дозиметрическом планировании для ВЛТ использовалась система дозиметрического планирования HDRplus (версия 3.4). ВЛТ проводилась по заданному дозиметрическому плану на гамма-аппарате Multisource HDR и источником Co^{60}.

Для курса ДЛТ суммарная физическая доза составляла 50 Гр (25 фракций по 2 Гр), а для ВЛТ 28 Гр (4 фракций по 7 Гр), таким образом, за курс ЛТ суммарная доза составила 78 Гр (физическая доза) с $BED_{\alpha/\beta=10}$ = 107,6 Гр за курс и $EQD2_{\alpha/\beta=10}$ = 89,7 Гр за курс. Оконтуривание проводилось в соответствии с международными протоколами (GYN GES ESTRO и ICRU 38).

Основной задачей является оценка вклада ДЛТ в суммарную дозу, полученную объемом CTV за весь курс сочетанной ЛТ. учитывая тот факт, что система дозиметрического планирования для ВЛТ (HDRplus) способна импортировать КТ-снимки и контуры из системы XIO, но не способна учитывать информацию о трехмерном распределении дозы в объеме мишени и критических органов, полученных при планировании ДЛТ. Таким образом, информация о распределении доз ДЛТ была импортирована в систему HDRplus в виде контуров. В рамках данной работы мы рассмотрели три возможных варианта:

1. «Классический вариант» — предполагается, что объем CTV в рамках курса ДЛТ равномерно облучается 100% предписанной дозы ДЛТ и не требует никакого сочетания между собой систем дозиметрического планирования ДЛТ и ВЛТ;

2. «Консервативный вариант» — предполагается, что объем CTV в рамках курса ДЛТ равномерно облучается минимальной дозой ДЛТ, которая попадает в объем $CTV_{ВЛТ}$, для этого требуется передать информацию из системы планирования ДЛТ в систему планирования ВЛТ;

3. «Неравномерный вариант» — предполагается, что объем $CTV_{ВЛТ}$ в рамках курса ДЛТ облучается различными дозами, что учитывается при построении суммарных ГДО сочетанного курса ЛТ. Здесь также необходимо передать информацию из системы планирования ДЛТ в систему планирования ВЛТ.

Результаты. По всем трем оценкам 90% от предписанной дозы EQD2 доставляется на более чем 92% объема $CTV_{ВЛТ}$, что является хорошим результатом для курса ВЛТ. Различие между классической оценкой и неравномерной оценкой составляет порядка 0,4% объема CTVВЛТ, что достаточно мало благодаря высокому индексу гомогенности за курс ДЛТ в объем PTV. В случае более неравномерного распределения дозы разница была бы более существенна.

Выводы. В предложенном способе по переносу дозиметрической информации из системы планирования XIO в систему HDRplus, рассматривались три подхода в оценке вклада дистанционной лучевой терапии в суммарную дозу сочетанного курса лучевой терапии: «классический», «консервативный» и «неравномерный». Информация о распределении доз при ДЛТ, импортированная в систему HDRplus в виде контуров, позволяет не только визуально, но численно оценить неравномерность лучевой нагрузки на CTV. Степень гомогенности покрытия объема мишени в курсе дистанционной лучевой терапии является основополагающим фактором при выборе подхода для трехмерной дозиметрической оценки сочетанного курса лучевой терапии для рака шейки матки в разных системах дозиметрического планирования.

Вирусная нагрузка ВПЧ – прогностический фактор злокачественной прогрессии ПВИ

Ключевые слова:
папилломавирусная инфекция, ВПЧ, дисплазия 2–3 ст., *cr in situ*, вирусная нагрузка

Keywords:
human papilloma virus, HPV, CIN II–III, *cr in situ*, virus loading

Трушина О.И., Новикова Е.Г.

Московский научно-исследовательский онкологический институт им. П.А.Герцена – филиал ФГБУ «НМИЦР» Министерства здравоохранения Российской Федерациции
125284, Российская Федерация, г. Москва, 2-й Боткинский проезд, д. 3
E-mail: o.trushina@list.ru

Viral load HPV – prognostic factor of malignant progression of PVI

Trushina O.I., Novikova E.G.

P.Hertsen Moscow Oncology Research Institute – Branch of the National Medical Radiology Research Centre of the Ministry of Health of the Russian Federation,
3, 2nd Botkinskiy proezd, Moscow, 125284, Russian Federation
E-mail: o.trushina@list.ru

В последние годы все большее значение приобретают исследования по определению активности вирусного генома в стимуляции пролиферации эпителия, которая рассматривается как один из серьезных факторов риска злокачественной прогрессии ПВИ.

Цель. Поиск новых прогностических молекулярно-биологических предикторов рака шейки матки в качестве самостоятельного диагностического метода.

Пациенты и методы. Исследование вирусной нагрузки ДНК ВПЧ выполнено методом ПЦР в реальном времени, который осуществляет количественную оценку экспрессии тех или иных генов в образце и позволяет нормировать количество вируса на количество клеток человека, поэтому в качестве единицы измерения использован логарифм копий ДНК ВПЧ на 10/5 эпителиальных клеток (lg 10/5 клеток). В исследование включены 8 женщин с дисплазией II степени, 32 пациентки с дисплазией III степени и 14 больных *cr in situ*. Материалом для исследования являлся цервикальный соскоб.

Результаты. ВПЧ 16-й тип идентифицирован в 24 ± 3,4% клинических наблюдениях, 18 тип — в 13,9 ± 2,1%, остальные типы смешанной инфекции распределились по распространенности следующим образом: 16, 18, 45–12,9 ± 4,3%, 31, 33, 56–11,1 ± 2,9%, 16, 31, 33, 35–3,8 ± 0,5%, 16, 18, 35, 45–3,8 ± 0,42% и 31, 33, 35, 58 — по 3,8 ± 0,46%. Клинически малозначимое количество ВПЧ установлено в 3 (5,5 ± 0,9%) наблюдениях, клинически значимое — в 12 (22,2 ± 4,3%) и повышенная вирусная нагрузка — в 39 (72,3 ± 6,4%). Распределение вирусной нагрузки в зависимости от тяжести морфологических изменений показало следующее: клинически малозначимое количество ДНК ВПЧ зарегистрировано в 3 наблюдениях с дисплазией II ст. (37,5±%) и ни в одном у пациенток с выраженной дисплазией и начальным РШМ; клинически значимое количество вируса имело место в одном наблюдении с дисплазией II ст. (12,5±%) и *cr in situ* (7,1±%), у 10 женщин с дисплазией III ст. (31,3%); повышенная вирусная нагрузка установлена у четырех пациенток с дисплазией II ст. (50 ± 5,4%), у 22 (68,7 ± 3,6%) и 13 (92,9 ± 8,9%) больных с дисплазией III ст. и *cr in situ*, соответственно.

Заключение. Показатель активности вирусного генома в стимулировании процессов пролиферации эпителия достоверно увеличивается по мере прогрессирования тяжести цервикальных интраэпителиальных изменений от дисплазии умеренной степени до cr in situ ($p < 0,05$). Вирусную нагрузку можно рассматривать в качестве самостоятельного клинического критерия оценки характера тканевых изменений, обусловленных папилломавирусной инфекцией.

Анализ результатов проведения экспертизы документации умерших от злокачественных новообразований пациентов в Челябинской области в 2016–2017 гг. (дефекты, проблемы, успехи)

Ключевые слова:
экспертиза документов, онкологические больные, онкологическая служба

Keywords:
examination of documents, cancer patients, oncology service

Аксенова И.А., Буркова Е.Е., Доможирова А.С.

ГБУЗ «Челябинский областной клинический центр онкологии и ядерной медицины»
454087, Российская Федерация, г. Челябинск ул. Блюхера, д. 42
ФГБОУ ВО «Южно-Уральский государственный медицинский университет» Министерства здравоохранения Российской Федерации
454092, Российская Федерация, г. Челябинск, ул. Воровского, д. 64
E-mail: 2443632@mail.ru

Analysis of the results of the examination of documentation of the deceased from cancer of patients in the Chelyabinsk region in 2016–2017 (defects, problems, successes)

Aksenova I.A., Burkova E.E., Domozhirova A.S.

Chelyabinsk Regional Center of Oncology and Nuclear Medicine
42 Blucher str., Chelyabinsk 454087, Russian Federation
South Ural State Medical University
64 Vorovskogo str., Chelyabinsk 454092, Russian Federation
E-mail: 2443632@mail.ru

Злокачественные новообразования (далее — ЗНО) в России занимают 2-е место в структуре причин смертности населения после сердечно-сосудистых заболеваний на протяжении многих лет. Важно, что онкологические заболевания входят в группу социально значимых заболеваний и наращивание мероприятий, направленных на снижение смертности от ЗНО являются приоритетным направлением системы здравоохранения во всем мире. Глобальная цель № 1 Всемирной организации здравоохранения — снижение смертности от неинфекционных заболеваний на 25% к 2025 году. Это является крайне актуальной проблемой для нашей страны, т. к. уровень смертности в РФ значительно выше, чем в ряде развитых стран. А в Челябинской области уровень смертности выше среднероссийского показателя примерно на 20%.

Цель. Провести анализ результатов проведения экспертизы документации на умерших пациентов от ЗНО в 2016–2017 гг. на территории Челябинской области. Обозначить основные дефекты, проблемы, достижения работы онкологической службы региона.

Материалы и методы. В 2016–2017 гг. проведена экспертиза медицинской документации (всего 3544 документа) умерших от ЗНО пациентов Челябинской области: все «Медицинские карты стационарного больного» умерших от ЗНО в стационарных условиях; все «Медицинские карты пациента, получающего медицинскую помощь в амбулаторных условиях» в муниципальных районах и 5% из них в городских округах. Сводный отчет о проведенной работе формировался на базе отдела контроля качества головного онкологического учреждения области ГБУЗ «Челябинского областного клинического центра онкологии и ядерной медицины».

Результаты. При анализе информации после проведения экспертизы медицинской документации умерших от ЗНО были выявлены основные факторы, повлиявшие на смертельный исход. Так, позднее (несвоевременное) обращение пациентов при наличии жалоб было зарегистрировано у 51,9% пациентов. Более года от появления первых признаков заболевания не обращались в медицинскую организацию 4,7% пациентов. Длительное обследование при подозрении на ЗНО отмечалось у 8,2% пациентов в 2016 году и 7,7% в 2017 году. Около четверти пациентов длительно (более месяца) от момента обращения ожидали направления в онкодиспансер. Отдельно стоит отметить, что у 19,4% пациентов в 2016 году и 23,2% в 2017 году имелось в анамнезе (в течение предыдущих 2 лет) прохождение профилактических осмотров, на которых не было выявлено признаков онкологического заболевания. В структуре проверяемой документации в 2017 году доля III–IV стадий составила 70,4%, таким образом в данной группе пациентов изначально прогноз был сомнительным или неблагоприятным (в 2016 г. — 66,8%). При проведении анализа данной документации выявлено увеличение морфологической верификации диагноза ЗНО в 2017 году до 86,4% (77% в 2016 году). Вырос удельный вес пациентов, которым была проведена аутопсия с 13,7% до 15,6% (из представленной документации), причем несовпадение клинического и патологоанатомического диагнозов из числа проведенных аутопсий составило 19% в 2016 году и 16,6% в 2017 году. В 15,8% проверенной документации в 2017 году выявлены грубые дефекты (в 2016 г. — 17,6%). Среди них зарегистрированы случаи отказа пациентам в проведении противоопухолевой лекарственной терапии в связи с отсутствием лекарственных препаратов для проведения ПХТ, также случаи токсических реакций на введение химиотерапевтических препаратов. Также, крайне актуальной проблемой для Челябинской области является нарушение ст. 67 323-ФЗ в части выдачи свидетельств о смерти родственникам онкологического пациента без прижизненной гистологической верификации диагноза. Но, в результате проводимых мероприятий по экспертизе документации умерших

пациентов и последующего информирования о выявленных дефектов руководителей медицинских организаций и Минздрава области количество случаев выдачи свидетельств о смерти без прижизненной гистологической верификации снизилось. Так, по данным популяционного ракового регистра Челябинской области установлено снижение количества умерших пациентов от ЗНО без проведения аутопсий при отсутствии прижизненной верификации опухоли в 2 раза (в 2016 году — 461 человек, в 2017 году — 238).

Заключение. На сегодняшний момент сохраняется ряд неблагоприятных субъективных причин, которые приводят к выявлению случаев ЗНО распространенных (III–IV стадий), а также к длительному дообследованию и ожидания направления на получение специального лечения в специализированные учреждения здравоохранения. Но, очевидным успехом онкологической службы является уменьшение числа нарушений 323-ФЗ и увеличение количества проведения аутопсий онкологическим пациентам без гистологической верификации диагноза. Таким образом, перед онкологической службой региона стоит ряд задач, решение которых послужит реальным инструментом для выявления ЗНО на ранних стадиях, а вследствие этого, снижения количества умерших от ЗНО, что является первостепенной задачей для онкологической службы региона.

Диспансеризация определенных групп взрослого населения, ее значение в выявлении злокачественных новообразований, пути развития на региональном уровне (на примере Челябинской области)

Ключевые слова:
диспансеризация, скрининг, злокачественные новообразования, скрининговый регистр

Keywords:
prophylactic medical examination, screening, cancer, cancer screening registry

Аксенова И.А., Доможирова А.С. Новикова Т.С., Зайкова М.А.

ГБУЗ «Челябинский областной клинический центр онкологии и ядерной медицины»
454087, Российская Федерация, г. Челябинск ул. Блюхера, д. 42
ФГБОУ ВО «Южно-Уральский государственный медицинский университет» Министерства здравоохранения Российской Федерации
454092, Российская Федерация, г. Челябинск, ул. Воровского, д. 64
ГБУЗ «Городская больница №2»
456300, Российская Федерация, г. Миасс, ул. Ильменская, д. 81/2
E-mail: 2443632@mail.ru

Clinical examination of certain adult population groups, its importance on cancer early detecting, ways of development at the regional level (on the example of the Chelyabinsk region)

Aksenova I.A., Domozhirova A.S., Novikova T.S., Zaykova M.A.

Chelyabinsk Regional Center of Oncology and Nuclear Medicine
42 Blucher str., Chelyabinsk 454087, Russian Federation
South Ural State Medical University
64 Vorovskogo str., Chelyabinsk 454092, Russian Federation
Sity Hospital №2
81/2 Ilmenskaya str., Miass, 456300, Russian Federation
E-mail: 2443632@mail.ru

Неинфекционные заболевания (НИЗ), в группу которых входят онкологические заболевания, во всем мире являются лидирующей причиной в общей структуре смертности и наносят огромный социальный ущерб. По данным ВОЗ 40% случаев смертей от НИЗ в 2012 году произошло преждевременно. В «Глобальном плане действий по профилактике НИЗ и борьбе с ними» первостепенной целью обозначено снижение смертности от данной группы заболеваний на 25% к 2025 году. Снижение уровня смертности от злокачественных новообразований (ЗНО) достижимо прежде всего посредством проведения эффективных мероприятий по ранней диагностике ЗНО.

Цель. Оценить значение диспансеризации определенных групп взрослого населения (далее — Диспансеризация) в выявлении ЗНО, ее эффективность с учетом региональных особенностей онкоэпидемиологической ситуации, определить пути ее развития.

Материалы и методы. Использованы сведения приказа Минздрава России № 869 н от 26.10.2017 г. «Об утверждении порядка проведения диспансеризации определенных групп взрослого населения», данные сводной формы № 131 «Сведения о диспансеризации определенных групп взрослого населения», грубые показатели заболеваемости ЗНО по разным локализациям и возрастным группам. Проведено сопоставление всех сведений, определены несоответствия проводимых мероприятий и целевой группы для обследования (с учетом показателей заболеваемости разных возрастных групп).

Результаты. В соответствии с приказом Минздрава России № 869 н на I этапе Диспансеризации проводится взятие цитологического мазка с поверхности шейки матки и цервикального канала (цитологическое исследование) женщинам 30–60 лет. В Челябинской области рост показателей заболеваемости выше среднеобластного уровня регистрируется, начиная с возрастной группы 35–39 лет и вплоть до возрастной группы 85 лет и старше. Учитывая данную особенность, не целесообразно ограничивать верхний возрастной порог. С целью выявления заболеваний органов дыхания проводится флюорографическое обследование населения. Но, даже при проведении флюорографии доля ранних (I–II стадий) ЗНО легких в Челябинской области не превышает 40% в 2017 году, ввиду недостаточной чувствительности метода. Среди мужчин заболеваемость ЗНО легких превышает таковую у женщин в 6–7 раз и рост данного показателя регистрируется после 55 лет, поэтому оптимальным методом выявления ЗНО легких у мужчин старше 55 лет является проведение низкодозной компьютерной томографии. Также, предложено в рамках приказа № 869 н поводить анализ ПСА в возрасте 45 и 51 года, в то время как рост заболеваемости ЗНО предстательной железы в Челябинской области приходится на возраст старше 55 лет с пиком заболеваемости в группе 70–74 года. Таким образом, целевая группа для проведения скрининга выпадает из исследования. С целью выявления ЗНО толстого кишечника в соответствии с приказом проведение анализа кала на скрытую кровь проводится в возрасте 49–73 лет. Однако, учитывая показатели заболеваемости в Челябинской области, целевой группой для данного обследования является возраст старше 55 лет с пиком заболеваемости 70–84 года. Следует особо отметить отсутствие в указанной нормативной базе каких-либо мероприятий по раннему выявлению ЗНО желудка, гепатобилиарной системы (находятся на лидирующих позициях в структуре смертности).

Заключение. В данном прочтении приказа Минздрава России № 869 н значение Диспансеризации в выявле-

нии ЗНО в отдельно взятом регионе (Челябинской области) невелико. Возрастные границы обследуемых групп не соответствуют региональным особенностям заболеваемости ЗНО в регионе. Установление верхней возрастной границы в проведении некоторых видов исследований противоречит одной из приоритетных задач системы здравоохранения — увеличения продолжительности жизни. В связи с указанными несоответствиями, резко снижается эффективность в отношении выявления ЗНО, выделяемые государством денежные средства на проведение Диспансеризации расходуются нерационально. Таким образом, для достижения высокой эффективности мероприятий Диспансеризации требуется, прежде всего, индивидуальный подход для каждого региона с учетом показателей заболеваемости ЗНО.

Организация онкологического диспансера на муниципальном уровне – технология повышения доступности специализированной помощи

Ключевые слова:
организация онкологической помощи, организация онкологического диспансера, повышение доступности онкологической помощи

Keywords:
organization of the oncological help, organization of the oncological center, the increase of availability of the oncological help

Доможирова А.С., Важенин А.В., Зайкова М.А.

ГБУЗ «Челябинский областной клинический центр онкологии и ядерной медицины»
454087, Российская Федерация, г. Челябинск, ул. Блюхера, д. 42
E-mail: 2356563@mail.ru

The organization of an oncological clinic at the municipal level – technology of increase of availability of the specialized help

Domozhirova A.S., Vazhenin A.V., Zajkova M.A.

Chelyabinsk Regional Clinical Center of Oncology and Nuclear Medicine
42 Blucher str., Chelyabinsk 454087, Russian Federation
E-mail: 2356563@mail.ru

В последнее десятилетие отмечается существенный прорыв в методиках лечения онкологических заболеваний. Разработана федеральная нормативная база — Порядок помощи по профилю «онкология», в каждом регионе — приказы по маршрутизации. В субъектах имеется трехуровневая система: первичные онкологические кабинеты, онкологические отделения в многопрофильных больницах и 1–3 диспансера (в зависимости от численности населения). Вместе с тем, кабинеты зачастую не укомплектованы онкологами, в многопрофильных организациях оперируют опухоли трех-четырех локализаций (кишечник, желудок, кожа, молочная железа), поскольку работающие здесь врачи в большинстве своем являются абдоминальными хирургами и не готовы квалифицированно решать другие более сложные онкологические задачи. Повышение доступности онкологической помощи является ключевым моментом и стратегической задачей совершенствования российской системы здравоохранения. Пациенты вынуждены в случае отказа по месту жительства обращаться в онкологические диспансеры, терять время на дорогу и очередь в клинику. Диспансер является базисным учреждением, которое оказывает полноценный медицинскую помощь пациентам. Краеугольным камнем на пути является отсутствие радиотерапевтического оборудования в достаточном количестве: его невозможно установить «при первой необходимости», требуется спецпроект, спецканьон и т. п. Но, в ряде случаев установка аппаратов для лучевой терапии, помимо диспансеров, происходила в прошлом веке в ведомственных учреждениях (ОАО РЖД) или в городских округах в крупных больницах. Сегодня такие «точки роста» могут быть использованы для создания «функционального» онкологического диспансера. В Челябинской области имеются два таких центра, в Дорожной клинической больнице в г. Челябинске и Городской больнице № 2 г. Миасса, которые состоят из специализированного поликлинического приема, стационарных отделений, а также отделения радиотерапии. К этому добавляются все существующие возможности муниципального здравоохранения по ранней диагностике — маммография, смотровые кабинеты, диспансеризация и др. — то, чего нет в специализированном онкологическом диспансере. Разработанная организационная модель позволяет концентрировать пациентов на этапе первичной диагностики и на этапе лечения, обеспечивая полноценное планирование и существенно сокращая сроки ожидания помощи в онкологическом диспансере, которых единицы на регион.

Регион-ориентированная концепция мероприятий вторичной профилактики рака

Ключевые слова:
организация онкологической помощи, раннее выявление рака, вторичная профилактика рака

Keywords:
organization of the oncological help, early detection of a cancer, secondary prevention of a cancer

Доможирова А.С., Важенин А.В., Новикова Т.С., Аксенова И.А.

ГБУЗ «Челябинский областной клинический центр онкологии и ядерной медицины»
454087, Российская Федерация, г. Челябинск, ул. Блюхера, д. 42
E-mail: 2356563@mail.ru

The region-focused concept of actions of early detection and prevention of a cancer

Domozhirova A.S., Vazhenin A.V., Novikova T.S., Aksenova I.A.

Chelyabinsk Regional Clinical Center of Oncology and Nuclear Medicine
42 Blucher str., Chelyabinsk, 454087, Russian Federation
E-mail: 2356563@mail.ru

Основная задача онкологической помощи — увеличение продолжительности жизни пациентов. Выявление опухолей локализованных стадий — залог успеха. Сегодня в РФ нет концепции профилактики рака, которая учитывала бы особенности отдельно взятого региона. В каждом субъекте проводятся отдельные мероприятия вторичной профилактики: маммографическое, цитологическое обследование, определение ПСА, ФОГ, реже определяется скрытая кровь в кале — в рамках диспансеризации населения. Результативность и оценка последней часто остается вне поля зрения онкологов. Меры первичной профилактики в регионах практически не развиты. Вместе с тем, в каждом регионе имеются свои особенности эпидемиологической ситуации, которые диктуют направления развития. На примере Челябинской области. При изучении структуры заболевших и умерших онкологических пациентов определены индивидуальные особенности региона: лидируют опухоли молочной и предстательной железы, легкого, желудка, кишечника, женской половой сферы. Поэтому стандартно используются такие подходы как маммографический скрининг, ПСА-скрининг, четко организована и наиболее результативной является работа смотровых кабинетов. Очевидно, что для выявления других опухолей из числа «лидеров» — желудка, наиболее эффективна гастроскопия с биопсией. Практически здоровые лица вряд ли согласятся на такую профилактическую процедуру. Другое дело — пациенты, имеющие фоновые заболевания (атрофический гастрит и пр.), которые должны обследоваться 1 раз в год и, что является мероприятием первичной профилактики. Опухоли шейки матки I–II стадий в регионе выявляются в 45%, тогда как в среднем по России — более 60%. В числе взятых на учет посмертно 19,2% составляют пациенты с опухолями гепатопанкреатобилиарной системы, при жизни — 3,8%. Поэтому акцентуация внимания на результатах рутинных УЗД обследований органов брюшной полости и забрюшинного пространства, формирование групп риска может дать ощутимый результат и увеличение выявления заболеваний при жизни. Тотальный цитологический скрининг рака шейки матки зачастую не проводится женскими консультациями, нет четких отчетных/учетных форм, нет связи с онкологами. Помимо смотровых кабинетов (20%), пациентки чаще приходят из дома (60%) — уже с клиническими проявлениями. Это еще один вектор для развития профилактики в регионе. Такие параллели нужно продолжать. Идеальная организационная модель — это целевые центры с привлечением пациентов определенных возрастных групп, которые наиболее часто страдают тем или иным видом опухолей. Для Челябинской области концептуально важны такие мероприятия профилактики рака как: маммографический и цитологический (в смотровых кабинетах и женских консультациях), ФОГ, ПСА-скрининг, смотровые кабинеты (все визуальные локализации), диспансеризация (кал на скрытую кровь), УЗД обследование брюшной полости и забрюшинного пространства, гастроскопия с биопсией в группе диспансерных больных с фоновыми заболеваниями желудка и др. При анализе эпидемиологической ситуации и состава контингента онкологических больных в отдельном регионе может сложится отличная от «общепринятой» схема профилактики рака, которая должна быть расширена за счет мероприятий, учитывающие выявляемые особенности.

Составляющие онкологического диспансера на уровне муниципального образования

Ключевые слова:
межрайонный онкологический центр, организационная технология, онкологическая помощь

Зайкова М.А.[1], **Доможирова А.С.**[2], **Аксенова И.А.**[2]

[1] ГБУЗ «Городская больница №2 г. Миасс»
456300, Российская Федерация, г. Миасс, ул. Ильменская, д. 81
[2] ГБУЗ «Челябинский областной клинический центр онкологии и ядерной медицины»
454087, Российская Федерация, г. Челябинск, ул. Блюхера, д. 42)
E-mail: drzaykova@yandex.ru

Keywords:
trans-regional oncological center, organizational technology, cancer care

Components of the oncological dispensary at the level of the municipal entity

Zaykova M.A.[1], **Domozhirova A.S.**[2], **Aksenova I.A.**[2]

[1] Miass Municipal Hospital №2
81 Ilmenskaya str., Miass, 456300, Russian Federation,
[2] Chelyabinsk Regional Clinical Center of Oncology and Nuclear Medicine
42 Bluykhera str., Chelyabinsk, 454087, Russian Federation
E-mail: drzaykova@yandex.ru

Идея организации межрайонного онкологического центра на базе многопрофильной больницы г. Миасса в 2015 г. возникла в связи высоким спросом и возможностью использования материально-технического, диагностического оснащения данного лечебного учреждения, что позволяет оптимизировать этапы маршрутизации пациентов при подозрении и/или установленном диагнозе злокачественного образования — от этапа диагностики до этапа реабилитации.

Цель. Оценить качество и доступность оказания онкологической помощи на территории Миасского городского округа Челябинской области.

Материалы и методы. Не смотря на современные тенденции развития специализированной онкологической помощи, данный вид медицинской помощи остается малодоступным для населения, так как требует комплексного подхода. Учреждениями выбора для онкологических пациентов являются онкологические диспансеры третьего уровня, где консолидированы все возможности для многокомпонентного лечения. На территории Челябинской области помимо онкологических диспансеров, существуют многопрофильные медицинские организации, имеющие в своем составе онкологические стационарные отделения и специализированный поликлинический прием.

Результаты. Онкологический центр г. Миасса состоит из двух основных составляющих: стационарная часть и амбулаторная. Стационарная часть представлена тремя отделениями: хирургическое, химиотерапевтическое, радиотерапевтическое, что позволяет оказывать комплексное лечение с соблюдением необходимой преемственности. Специализированная медицинская помощь в условиях стационара организована на койках круглосуточного и дневного пребывания. Одновременно с тем, для онкологических больных развернуты 11 круглосуточных коек паллиативной медицинской помощи.

Одним из преимуществ является «шаговая» доступность основных экстренных служб — хирургической, гинекологической, урологической и травматологической. Что в свою очередь позволяет в условиях одной медицинской организации оказывать пациенту со злокачественным новообразованием квалифицированную медицинскую помощь в соответствии с профилем осложнения в экстренном порядке и по стабилизации состоянии планировать тактику дальнейшего ведения такого пациента с непосредственным участием специалиста-онколога.

Организация амбулаторной службы в пределах муниципального образования способствует повышению уровня качества оказания специализированной онкологической помощи, повышая ее доступность и результативность для населения округа, что подтверждается резким ростом заболеваемости злокачественными новообразованиями на территории Миасского городского округа в 2017 г. и ростом процента морфологической верификации ЗНО, как ожидаемые индикативы эффективности работы службы. Преемственность в работе поликлиники и онкологических стационаров обеспечивает не только своевременную госпитализацию пациентов, но и снижение количества пациентов со злокачественными новообразованиями, поступивших по экстренным показаниям, а также обеспечивает снижение частоты расхождения клинических и патолого-анатомических диагнозов (3 категории), снижение госпитальной летальности.

В поликлиническом отделении осуществляют консультации онкологи различных профилей, что позволяет проводить первичное планирование онкологических пациентов. Открыт кабинет паллиативной помощи онкологическим больным и организована выездная служба, что комплексно решает проблему отсутствия адекватной организации паллиативной помощи на амбулаторном этапе и снижает количество необоснованных выездов бригад скорой медицинской помощи к инкурабельным пациентам. В кабинете статистики имеется электронный доступ к системе Государственного ракового регистра, куда ежедневно вводятся данные о пролеченных пациентах.

Заключение. Таким образом, создание межрайонного онкологического центра на базе многопрофильной медицинской организации — это наиболее целесообразная и долгосрочная организационная технология в условиях муниципального здравоохранения, ограниченных ресурсов и готовая к тиражированию в регионах Российской Федерации для повышения доступности онкологической помощи.

Современное состояние рентгенотерапии в России: оценка с позиций «бережливой медицины»

Ключевые слова:
рентгенотерапия, бережливая медицина, современное состояние рентгенотерапии в России

Keywords:
kilovoltage X-ray therapy in Russia, LEAN approach, medical standards, healthcare organization

Зуенкова Ю.А., Кича Д.И.

ФГБОУ ВПО «Российский университет дружбы народов»
117198, Российская Федерация, г. Москва, ул. Миклухо-Маклая, д. 10/2
E-mail: zuenkova@bk.ru

Kilovoltage X-ray therapy in Russia: lean approach

Zuenkova Ju.A., Kich D.I.

RUDN University
10/2 Miklukho-Maklaya str., Moscow 117198, Russian Federation
E-mail: zuenkova@bk.ru

Цель. Оценка современного состояния рентгенотерапевтической службы в России с позиций бережливого подхода.

Методы. Оценка современного состояния близкофокусной и дистанционной рентгенотерапии проводилась на основании анализа нормативных документов, в т. ч. порядков и стандартов оказания медицинской помощи по направлениям, изучения российских и зарубежных клинических рекомендаций, клинических исследований и практики применения технологии в России и зарубежом. В процессе изучения использовались следующие источники базы данных: PubMed, EMBASE eLibrary.ru, а также регистры КИ clinicaltrials.gov и clinicaltrialsregister.eu

Результаты. Рентгенотерапия является давно известным и хорошо зарекомендовавшим себя методом лечения целого ряда злокачественных и доброкачественных заболеваний. На сегодняшний день накоплен большой как отечественный, так и зарубежный опыт применения рентгенотерапии. Однако в связи со стремительным развитием новых технологий, а также вниманием к лечению онкологической патологии фокус применения рентгенотерапии в практике практического врача оказался потерянным. В настоящий момент рентгенотерапия, входя только лишь в порядки оказания медицинской помощи по профилю онкология не может исчерпать всего своего потенциала в связи с кадровой нехваткой в ряде регионов, высокой загруженностью онкодиспансеров, а также низкой степенью осведомленности направляющих врачей о возможностях применения рентгенотерапии для лечения доброкачественных заболеваний. Это приводит к простою без видимых причин рентгенотерапевтических аппаратов, тогда как пациенты, находясь на лечении в онкологическом диспансере по основному заболеванию, могли бы получать лечение и в связи с сопутствующими дегенеративно-дистрофическими, дерматологическими заболеваниями и рядом других. Все это приводит к неадекватной оценке эффективности использования оборудования и, соответственно, к оценке расходования средств на приобретение и сервисное обслуживание медицинской техники. С другой стороны, приобретение и использование рентгенотерапевтического оборудования медицинскими организациями, не имеющими онкологической лицензии, невозможно. Такие учреждения как дерматологические диспансеры, многопрофильные больницы, учреждения восстановительной медицины и реабилитации, концентрируя на себе основной поток пациентов — кандидатов для рентгенотерапевтического лечения, могут принимать таких пациентов только на платной основе. Таким образом, значительная часть пациентов, относящихся к малообеспеченной группе населения остается без медицинской помощи. Учитывая высокий уровень потребности в рентгенотерапевтическом лечении, высокую пропускную способность современных аппаратов, требуется пересмотр порядков и стандартов оказания медицинской помощи, а также тарифов на оказания данных услуг, в т. ч. для лечения неонкологической патологии.

Заключение. На основании произведенной оценки предложены направления для совершенствования рентгенотерапевтической службы в частности: пересмотр порядков оказания медицинской помощи по неонкологическим профилям, включение рентгенотерапии в стандарты оказания медицинской помощи, спецификация тарифов на оказания рентгенотерапевтической помощи для лечения неонкологических заболеваний, выделения направлений для систематизации клинического опыта с учетом имеющихся клинических исследований.

Экономическое обоснование лечения немеланомного рака кожи с помощью близкофокусной рентгенотерапии в амбулаторно-поликлинических условиях

Ключевые слова:
близкофокусная рентгенотерапия, лечение немеланомного рака кожи, экономический анализ

Зуенкова Ю.А., Кича Д.И.

ФГБОУ ВПО «Российский университет дружбы народов»
117198, Российская Федерация, г. Москва, ул. Миклухо-Маклая, д. 10/2
E-mail: zuenkova@bk.ru

Kilovoltage X-ray treatment of non-melanoma skin cancer: economic evaluation

Keywords:
kilovoltage X-ray therapy, non-melanoma skin cancer treatment, economic evaluation

Zuenkova Ju.A., Kich D.I.

RUDN University
10/2 Miklukho-Maklaya str., Moscow 117198, Russian Federation
E-mail: zuenkova@bk.ru

Цель. Экономическое обоснование лечения немеланомного рака кожи методом рентгенотерапии на разных уровнях оказания медицинской помощи.

Методы. Расчет лечения производился с учетом коечного фонда, штатного расписания онкологического диспансера, средней продолжительности сеансов лечения. Оценивалась стоимость применения рентгенотерапии для лечения немеланомного рака кожи в зависимости от уровня оказания медицинской помощи — стационарной, амбулаторной рентгенотерапии и лечения в условиях дневного стационара. Объем услуг по рентгенотерапии определялся с учетом количества коек, фактически развернутых, и нормативных производственных показателей дневного стационара.

Результаты. В структуре заболеваемости немеланомные опухоли кожи (базальноклеточный и плоскоклеточный раки кожи) составляют около 10% у мужчин и 14,6% у женщин. При этом прирост заболеваемости составляет 2,6% у 1/2 мужчин (9-е место по величине прироста) и 10,6% у женщин (7-е место по величине прироста). Одним из методов лечения немеланомного рака кожи является лучевая терапия и в частности близкофокусная рентгенотерапия. Учитывая все возрастающие расходы на лечение онкологических заболеваний, связанные с появлением новых технологий, поиск путей оптимизации затрат является важным фактором при выборе способа оказания медицинской помощи и выборе метода лечения. В данном исследовании оценивалась стоимость применения рентгенотерапии для лечения немеланомного рака кожи в зависимости от уровня оказания медицинской помощи. Результаты расчетов показывают, что наиболее оптимальным является выполнение услуг рентгенотерапии в амбулаторных условиях и дневном стационаре, в которых стоимость лечения за счет средств ОМС составляет 4,2 тыс. руб. и 16,8 тыс. руб. соответственно, и которые имеют явное преимущество по затратам перед стационаром круглосуточного пребывания со стоимостью лечения 65,4 тыс. руб. Так, работая в 1 смену в условиях амбулаторно-поликлинического приема возможно оказать услуги 861 пациенту в количестве около 10,0 тыс. сеансов в год, а при работе в 2 смены — 1722 пациентам в количестве около 20,0 тыс. сеансов.

Заключение. 1. Рентгенотерапия при определенных локализациях и стадиях немеланомного рака кожи является альтернативой оперативному вмешательству, успех лечения которого в основном зависит от состояния пациента и клинической формы заболевания. 2. Проведение лечения методом рентгенотерапии в условиях амбулаторно-поликлинических отделениях является экономически более выгодным, так как это подразделение имеет повышенную пропускную способность с меньшими затратами. 3. Создание условий для проведения рентгенотерапии в поликлиниках позволит повысить доступность лечения немеланомного рака кожи, а также снизить расходы практического здравоохранения, и в целом разгрузить больницы, освободив койки для «тяжелых» случаев. 4. Отсутствие тарифов ОМС на оплату услуг в части рентгенотерапии на уровне амбулаторно-поликлинических учреждений способствует увеличению срока ожидания получения медицинской помощи, материальных и финансовых затрат.

Современное состояние и перспективы развития лучевой терапии в НИЦ «Курчатовский институт» – ПИЯФ

Ключевые слова:
протонная терапия,
1000 МэВ, циклотрон

Keywords:
proton therapy,
1000 MeV, Cyclotron

Иванов Е.М.

ФГБУ «Петербургский институт ядерной физики им. Б.П.Константинова» Национального исследовательского центра «Курчатовский институт»
188300, Российская Федерация, Ленинградская обл., г. Гатчина, мкр. Орлова роща, д. 1
E-mail: ivanov_em@pnpi.nrcki.ru

Current state and prospects of development of beam therapy in NRC «Kurchatov Institute» – PNPI

Ivanov E.M.

Petersburg Nuclear Physics Institute named by B.P. Konstantinov of National Research Centre «Kurchatov Institute» (NRC «Kurchatov Institute» – PNPI)
188300, Russia, Leningradskaya Oblast, Gatchina, 1, mkr. Orlova roshcha.NRC «Kurchatov Institute» – ITEP Russia
E-mail: ivanov_em@pnpi.nrcki.ru

Лечение больных на комплексе протонной терапии НИЦ «Курчатовский институт» — ПИЯФ совместно с РНЦРХТ начато в 1975 г. Для облучения используется пучок протонов с энергией 1000 МэВ. Применяется метод облучения «напролет» с применением двухосевого маятникового качания, в сочетании с ротацией и (или) конвергенцией. Благодаря использованию данной методики подвижного облучения достигается отношение поглощенной в очаге дозы к поверхностной порядка 200:1. На сегодняшний день протонная терапия оказана 1394 пациентам, что составляет 26% от всех пациентов, получивших протонную терапию в России за это время. Накопленный за три десятилетия опыт клинического использования пучка протонов с энергией 1000 МэВ позволяет считать, что наиболее рационально их применение в области радионейрохирургии. Для расширения возможностей в области лучевой терапии в НИЦ «Курчатовский институт» — ПИЯФ планируется на базе введенного в строй в НИЦ КИ ПИЯФ циклотрона Ц80 создать онкоофтальмологический Центр ПЛТ. Параметры выведенного из циклотрона протонного пучка соответствуют необходимым для ПЛТ опухолей глаза. Энергия протонов 80 МэВ (пробег в тканеэквивалентной среде 5,18 г/см^2), ток пучка 100 мкА, что в 1000 раз выше требуемого для ПЛТ. Создание онкоофтальмологического Центра ПЛТ представляется крайне актуальным: ПЛТ больных с внутриглазными опухолями показывает прекрасные результаты (локальный контроль опухоли достигается в 98% случаев, сохранение зрения — в 70% случаев) и практически не имеет иной альтернативы, нежели хирургическое вмешательство — приводящее, как правило, к потере глаза и зрения. Центр окажется хорошей исследовательской базой и обеспечит ПЛТ не менее 400 больных в год, что покроет потребности Северо-Западного региона РФ в этом виде лечения.

Роль популяционного ракового регистра в оценке состояния онкологической помощи на примере анализа показателей онкологической помощи женскому населению со злокачественными новообразованиями молочной железы в Ярославской области за 10 лет

Ключевые слова:
рак молочной железы, пятилетняя выживаемость, заболеваемость, смертность, популяционный раковый регистр

Камкина Г.В., Егорова О.В., Дубовицкая М.В., Маметьева Ю.А.

ГБУЗ ЯО «Клиническая онкологическая больница»
150054, Российская Федерация, г. Ярославль, проспект Октября, д. 67
E-mail: dubovitskayamv@mail.ru

The role of the population cancer registry in assessing the state of cancer care by examining the indicators of cancer care for the female population with malignant neoplasms of the breast in the Yaroslavl region for 10 years

Keywords:
breast cancer, five-year survival, morbidity, mortality, population cancer registry

Kamkina G.V., Egorova O.V., Dubovitskaya M.V., Mameteva Y.A.

Yaroslavl Regional Cancer Hospital
67 Oktyabrya ave., Yaroslavl, 150054, Russian Federation
E-mail: dubovitskayamv@mail.ru

Женское население Ярославской области на 31.12.2017 года составляло 700 578 человек. Ежегодно выявляется более 700 случаев рака молочной железы. Ежегодный прирост заболеваемости составляет 8–9%. За 10 лет количество больных с впервые в жизни установленным диагнозом злокачественного новообразования молочной железы увеличилось на 21,2%. В структуре заболеваемости женского населения рак молочной железы находится на втором месте, его удельный вес составляет 11,9%. В структуре смертности среди женщин рак молочной железы занимает 4 место, удельный вес 7,5%.

Материалы и методы. Для анализа использовались годовые отчеты онкологической службы Ярославской области с 2008 по 2017 гг., данные справочников «Злокачественные новообразования в России» с 2008 по 2016 гг. Расчет показателей производился в программе «Канцер-регистр 6FB». Проведен анализ кумулятивной скорректированной пятилетней выживаемости больных со злокачественными новообразованиями молочной железы, установленными в 2003–2012 годах.

Результаты. По общероссийским данным Ярославская область находится на 3-м ранговом месте среди регионов Центрального федерального округа по уровню заболеваемости злокачественными новообразованиями молочной железы.

В последние годы в Ярославской области проводится большая работа по организации раннего выявления онкопатологии. С 2008 г. в области количество профилактических маммографических исследований увеличилось в 2 раза, в 2010 г. оно составляло 31 953, а в 2017 г. уже 54 700 исследований.

Уровень ранней диагностики в 2008 г. составил 72,4%, в 2017 г. — 71,6%.

Грубый показатель заболеваемости раком молочной железы в 2016 году составлял 99,5 на 100 тысяч женского населения. Стандартизованный показатель заболеваемости злокачественными новообразованиями молочной железы в 2016 году составил 55,8 на 100 тысяч женского населения.

Разрыв показателей смертности и заболеваемости за 10 лет вырос в 1,6 раза: в 2008 г. — 49,3 на 100 тысяч женского населения, в 2017 г. — 79,4 на 100 тысяч женского населения. Это характеризует удовлетворительный уровень выявляемости и эффективность проводимых мероприятий, направленных на раннюю диагностику и лечение больных. Об этом же свидетельствует положительная динамика показателей одногодичной летальности. За 10 лет удельный вес умерших до 1 года с момента установления диагноза снизился на 24,6%.

Уровень пятилетней выживаемости больных, которым диагноз рака молочной железы был установлен в 2003 году, составил 70,5%, в 2012–78%. Показатель рассчитывался независимо от возраста, стадии и методов лечения, но с учетом прослеживаемости больных. В определенной мере улучшению пятилетней выживаемости способствовало улучшение ранней диагностики: в 2003 году на 1–2 стадиях было выявлено 66,3% больных, а в 2012 году — 67,4%.

Удельный вес комбинированного и комплексного (кроме химиолучевого) методов лечения рака молочной железы увеличился с 59,2% в 2008 году до 77,7% в 2017 году.

Выводы. Таким образом, популяционный раковый регистр дает возможность использовать унифицированные методы сбора, систематизации, хранения и анализа данных на всех этапах регистрации рака. Имеющаяся база данных позволяет проанализировать состояние онкологической помощи пациенткам со злокачественными новообразованиями молочной железы в Ярославской области, оперативно проводить подробный комплексный анализ показателей. За последние 10 лет прослеживается положительная динамика в показателях состояния онкопомощи пациенткам с диагнозом рак молочной железы. Это подтверждает правильность проводимой работы по усилению мероприятий по профилактике и ранней диагностике рака молочной железы.

Результаты лечения больных со ЗНО на аппарате КиберНож в Воронежском областном клиническом онкологическом диспансере в рамках частно-государственно партнерства

Ключевые слова:
КиберНож, стереотаксическая лучевая терапия, оптимизация лучевой терапии

Keywords:
CyberKnife, stereotaxic radiation therapy, optimization of radiation therapy

Квашнина Ю.С., Мошуров И.П., Знаткова Н.А., Коротких Н.В., Рябошлык Н.В., Цурикова А.В., Грачева Е.В., Панова А.Ю., Замятина В.И. Поварков С.М.

БУЗ ВО «Воронежский областной клинический онкологический диспансер»
394036, Российская Федерация, г. Воронеж ул. Вайцеховского д. 4
ГБОУ ВПО «Воронежский государственный медицинский университет им. Н.Н.Бурденко» Министерства здравоохранения Российской Федерации
394036, Российская Федерация, г. Воронеж ул. Студенческая д. 10
Межрегиональный медицинский центр ранней диагностики и лечения онкологических заболеваний
394033, Российская Федерация, г. Воронеж ул. Остужева, д. 31
E-mail: juliadok@gmail.com

Results of treatment of patients with oncological neoplasms on the CyberKnife apparatus in the Voronezh Regional Clinical Oncology Dispensary as part of a public-private partnership

Kvashnina Yu.S., Moshurov I.P., Znatkova N.A., Korotkikh N.V., Ryaboshlyk N.V., Tsurikova A.V., Gracheva E.V., Panova A.Yu., Zamyatina V.I., Povarkov S.M.

Voronezh Regional Clinical Oncological Hospital
4 Vaitsekhovskogo, Voronezh, 394036, Russian Federation
Voronezh State Medical University of N.N. Burdenko Ministry of Health of Russia Russian Federation
10 Studencheskaya str., Voronezh 394036, Russian Federation
Interregional Medical Center for Early Diagnosis and Treatment of Cancer Diseases
31 Ostuzheva str., Voronezh 394033, Russian Federation
E-mail: juliadok@gmail.com

Цель исследования. Проанализировать результаты лечения пациентов, получивших СТЛТ на системе «КиберНож» в рамках частно-государственного партнерства Воронежского областного клинического онкологического диспансера и Воронежского онкологического центра ООО «ММЦРДиЛОЗ».

Пациенты и методы. Проведен ретроспективный анализ 204 медицинских карт пациентов, получивших лечение на аппарате КиберНож в период с 2013 по 2017 гг. Из них 116 женщин, мужчин — 88, в возрасте от 18 до 82 лет. Интракраниальная локализация метастатических очагов отмечена у 137 пациентов (80,1%), эстракраниальная локализация метастазов у 34 пациентов, что составило (19,9%). В структуре пациентов с метастатическим процессом, направленных на СТЛТ наиболее часто встречались пациенты с раком молочной железы 57 (33,3%), раком легкого 52 (30,4%), раком ЖКТ 25 (14,6%). Остальные локализации составили 37 пациентов (21,6%). Из 33 первично направленных больных, наиболее часто встречались опухоли головного мозга — 23 пациента (69,7%). Остальные локализации наблюдались у 10 пациентов (30,3%), среди которых встречались: рак предстательной железы, рак почки, саркома мягких тканей, MALTлимфома орбиты. При анализе локализаций метастатического поражения было выявлено, что основная доля пришлась на головной мозг 137 случаев (80,1%), метастазы в печень составили 26 случаев (15,2%), метастазы в легкие 6 случаев (3,5%), прочие локализации составили 1,2%. Большая часть пациентов (99 человек) имели множественный характер метастатического поражения, что составило 57,9%. Больных с единичными метастазами насчитывалось 72 человека (42,1%). Макроскопический объем опухоли (GTV) определялся по данным МРТ как патологическая ткань, накапливающая контраст. Объем опухоли варьировал от 0,01 см³ до 117,16 см³.

Результаты. При анализе полученных результатов можно отметить, что локальная эффективность лечения достигнута у большей части пациентов — 182 человека (89,2%). Из них стабилизация процесса у 65 человек (31,8%), частичный ответ опухоли зарегистрирован в 81 случае (39,7%), полная регрессия отмечена у 36 человек (17,6%), отрицательная динамика отмечена в 22 случаях (10,8%). В настоящее время из 204 человек, получивших лечение на системе КиберНож, живы 83 человека без учета стадии и локализации процесса, что составило 40,6%. Одногодичная летальность после окончания курса лучевой терапии составила 22,8%. Наилучшие результаты при оценке локальной эффективности при метастатическом процессе в головном мозге наблюдались у пациентов с первичной опухолью в легком и молочной железе при одиночном метастазировании и минимальном объеме очага. Наихудшие результаты достигнуты при лечении метастатического 2/3 поражения меланомы в головной мозг.

Заключение. Комплексная оценка отдаленных и непосредственных результатов СТЛТ на аппарате КиберНож дает возможность дифференцированно подходить к определению показаний для выбора метода лучевой терапии. Внедрение в клинику методик СТЛТ позволяет оптимизировать лучевое лечение.

Значение отделения дневного стационара лекарственной терапии в улучшении качества оказания медицинской помощи пациентам с злокачественными новообразованиями Курской области

Ключевые слова:
злокачественные опухоли, дневной стационар лекарственной терапии, медицинская помощь онкологическим пациентам

Keywords:
malignant tumors, day hospital of drug therapy, medical care for cancer patients

Киселев И.Л., Жиляева Л.А., Подольская Е.А., Долгина О.Н.

ОБУЗ «Курский областной клинический онкологический диспансер» Комитета здравоохранения Курской области
305524, Курская область, Курский район, хутор Кислино, ул. Елисеева, д. 1

The importance of department of the day hospital for drug therapy in improving the quality of medical care for patients with malignant tumors of Kursk region

Kiselev I.L., Zhilyaeva L.A., Podolskaya E.A., Dolgina O.N.

Kursk Regional Clinical Oncology Center Kursk Regional Health Committee
1 Eliseeva str., Kislino 305524, Kursk Region, Russian Federation

Важность совершенствования качества оказания медицинской помощи пациентам с злокачественными новообразованиями обусловлена сохраняющейся тенденцией роста заболеваемости и смертности от злокачественных опухолей, значительными экономическими потерями.

Согласно определению ВОЗ качественной считается медицинская помощь, соответствующая стандартам медицинских технологий, при отсутствии осложнений и при достижении удовлетворенности пациентов.

Высокотехнологичная медицинская помощь, в том числе современная таргетная и иммунотерапия злокачественных опухолей в настоящее время является неотъемлемым компонентом лечения пациентов с злокачественными новообразованиями, требующая модернизации работы всей онкологической службы.

Цель исследования. Оценка работы дневного стационара лекарственной терапии в совершенствовании качества оказания медицинской помощи онкологическим пациентам Курской области.

Пациенты и методы. Для анализа использовались 35 151 пациентов, имеющих злокачественные опухоли и пролеченных в дневном стационаре лекарственной терапии (ДС ЛТ) Курского областного клинического онкологического диспансера (КОКОД) за период с 2009 по 2017 гг. Для обработки данных, использовались стандартные методы статистики.

Результаты. С целью оказания специализированной, в т. ч. высокотехнологичной медицинской помощи, в условиях, предусматривающих медицинское наблюдение и лечение в дневное время, не требующих круглосуточного пребывания в стационаре, 13.02.2009 года в Курском областном клиническом диспансере был организован дневной стационар лекарственной терапии на 60 пациенто-мест, работающий в 2 смены. Основным направлением ДС ЛТ являлось проведение противоопухолевой лекарственной химиотерапии, таргетной и гормонотерапии при различных злокачественных новообразованиях. Проведение химиотерапии происходит с использованием у каждого пациента инфузоматов «СПЕЙС-систем», позволяющих точно и равномерно распределить введение препаратов в течение длительного времени. Все инфузоматы объединены единым сервером и компьютерным центром с мониторированием в индивидуальном режиме. ДС ЛТ осуществляет свою работу в непосредственном контакте с отделениями круглосуточного пребывания, куда пациенты могут быть госпитализированы при ухудшении состояния. ДС ЛТ имеет преимущества, позволяющие пациентам вести обычный образ жизни, снижает психологический дискомфорт, связанный с пребыванием в палате с другими пациентами, соблюдение тайминга курсов химиотерапии. Ежегодно в ДС ЛТ получают лечение до 40% пациентов с новообразованиями органов репродуктивной сферы, более 30% с опухолями ЖКТ, свыше 10% — с злокачественными опухолями легких и лимфомами, до 10% — с меланомой и опухолями орофарингеальной зоны. Осложнения от проведения химиотерапии были минимальными благодаря использованию адекватной сопроводительной терапии. Количество пролеченных в ДС ЛТ пациентов увеличилось от 2120 в 2009 году до 5904 человек в 2017 году.

Заключение. Дневной стационар лекарственной терапии является структурным подразделением ОБУЗ КОКОД, внесшим существенный вклад в улучшение качества оказания медицинской помощи пациентам с злокачественными новообразованиями Курской области.

Эпидемиология рака предстательной железы в оптимизации медицинской помощи пациентам Курской области

Ключевые слова:
рак предстательной железы, заболеваемость раком предстательной железы, смертность от рака предстательной железы

Keywords:
prostate cancer, incidence of prostate cancer, mortality from prostate cancer

Киселев И.Л., Польшин А.А., Подольская Е.А.

ОБУЗ «Курский областной клинический онкологический диспансер» Комитета здравоохранения Курской области
305524, Курская область, Курский район, хутор Кислино, ул. Елисеева, д. 1
E-mail: kursk_ood@mail.ru

Epidemiology of prostate cancer in optimization of medical care for patients in Kursk region

Kiselev I.L., Polshin A.A., Podolskaya E.A.

Kursk Regional Clinical Oncology Center
1 Eliseeva str., Kislino 305524, Kursk Region, Russian Federation
E-mail: kursk_ood@mail.ru

Рак предстательной железы (РПЖ) — наиболее распространенное заболевание в мире, занимая второе место по распространенности, и пятое место в структуре смертности от злокачественных новообразований (ЗН) у мужчин. РПЖ представляет собой значительную нагрузку на общественное здравоохранение.

Показатели заболеваемости РПЖ варьируют более чем в 50 раз между различными международными группами населения. Это связано проведением скрининговых программ и различной выраженностью факторов риска рака предстательной железы в каждой популяции. Риски развития рака РПЖ до сих пор недостаточно изучены. Однако, точно установлено 3 фактора. К ним относятся: возраст, наследственность и национальность.

Цель исследования. Эпидемиологический анализ заболеваемости и смертности от РПЖ в Курской области за период с 2007 по 2017 гг.

Пациенты и методы. Проведен анализ заболеваемости 2238 и смертности 1089 пациентов от РПЖ в Курской области с 2007 по 2017 гг. Использовались интенсивные показатели заболеваемости и смертности на 100 тыс. мужского населения. Для сравнения с аналогичными данными, применялись официальные статистические материалы Российской Федерации с 2007 по 2018 гг. (Чиссов В. И., Каприн А. Д., Старинский В. В., Петрова Г. В., 2007–2018 гг.) Для обработки данных употреблялись стандартные статистические методы. Уровень значимости 95%.

Результаты. РПЖ в структуре заболеваемости злокачественными новообразованиями (ЗН) у мужчин Курской области занимает 4-е место (8,0%), в структуре смертности от ЗН — 6-е место (5,0%). Достоверных различий в заболеваемости РПЖ в Курской области (43,10) и в Российской Федерации (46,15) за период с 2007 по 2017 годы не отмечалось. Наблюдался прирост заболеваемости РПЖ в 2017 году, по сравнению с 2007 годом, более выраженный в Российской Федерации (67,6%), чем в Курской области (55,3%). Смертность от РПЖ в Курской области (18,51) не отличалась от данных РФ (18,89). Однако, в Курской области в 2017 году, по сравнению с 2007 годом, имелся более выраженный прирост смертности от РПЖ (85,8%).

Впервые заболевшие РПЖ в Курской области зарегистрированы в 35–39 лет (заболеваемость 0,54); прирост заболеваемости РПЖ в 10 раз был в 45–49 лет (2,54), по сравнению с 40–44 годами (0,28); в 50–54 года (14,79), по сравнению с 45–49 годами прирост в 7 раз; в 55–59 лет, по сравнению с 50–54 годами прирост в 3 раза (46,02); в 60–64 года, по сравнению с 55–59 годами — в 2,8 раза (112,50). Максимальной заболеваемость РПЖ была в 75–79 лет (367,49).

Для РФ имелась такая же тенденция. Но достоверно высокие показатели заболеваемости РПЖ в РФ, по сравнению с Курской областью отмечались в возрасте 40–44 лет (заболеваемость 26,9 в РФ, $t = 2,06$, $p = 0,05$), в 45–49 лет (заболеваемость 4,16 в РФ, $t = 2,95$, $p = 0,008$), в 55–59 лет (заболеваемость 60,40 в РФ, $t = 3,23$, $p = 0,005$) и в 70–74 года (заболеваемость 383,50 в РФ, $t = 2,24$, $p = 0,04$).

Анализ повозрастной смертности от РПЖ показал, что впервые смертность от РПЖ в Курской области зафиксирована в 40–44 года (0,55). Наивысшие показатели смертности — в 75–79 лет (197,48). Наибольший прирост смертности от РПЖ в 6 раз определялся в 50–54 года (8,90), по сравнению с 45–49 годами (1,42); затем прирост в 3 раза в 60–64 года (51,69), по сравнению с 55–59 годами (18,24); затем в 55–59 лет, по сравнению с 50–54 годами (8,9) — прирост в 2 раза и прирост в 1,8 раз — в 70–74 года (166,63) и в 65–69 лет (18,24), по сравнению с предыдущими годами.

Достоверно высокие показатели повозрастной смертности в Курской области, по сравнению с данными РФ, отмечались в 50–54 года (8,9 — в Курской области, 4,72 — в РФ, $t = 2,05$, $p = 0,05$), в 60–64 года (51,69 — в Курской области, 38,61 — в РФ, $t = 2,77$, $p = 0,01$).

Заключение. В Курской области, как и в Российской Федерации, наблюдался рост заболеваемости и смертности от РПЖ. Выраженный прирост заболеваемости и смертности мужчин Курской области в 45–74 года, обуславливает необходимость проведения скрининга и коррекции лечения в трудоспособной и пожилой части населения мужчин.

Эпидемиологический анализ заболеваемости и смертности от злокачественных лимфом в Курской области

Ключевые слова:
злокачественные лимфомы,
лимфома Ходжкина,
неходжкинские лимфомы

Киселев И.Л., Толстых А.А., Подольская Е.А.

ОБУЗ «Курский областной клинический онкологический диспансер» Комитета здравоохранения Курской области,
305524, Курская область, Курский район, хутор Кислино, ул. Елисеева, д. 1
E-mail: annatolstyh@mail.ru

Keywords:
malignant lymphomas,
Hodgkin's lymphoma,
non-Hodgkin's lymphomas

Epidemiological analysis of morbidity and mortality from malignant lymphomas in Kursk region

Kiselev I.L., Tolstykh A.A., Podolskaya E.A.

Kursk Regional Clinical Oncology Center Kursk Regional Health Committee,
1 Eliseeva str., Kislino 305524, Kursk Region, Russian Federation
E-mail: annatolstyh@mail.ru

Злокачественные лимфомы (ЗЛ) является одной важных проблем современной медицины. Ежегодно в мире около 1 млн. населения заболевает этой патологией. Мужчины страдают чаще, чем женщины. Частота случаев ЗЛ, особенно, для неходжкинских лимфом (НХЛ), значительно различается по регионам мира и наиболее типична для высокоразвитых стран. Основную причину развития ЗЛ связывают с длительной антигенной стимуляцией, приводящей к потере иммунологического контроля над латентной инфекцией. Смертность от ЗЛ увеличилась в последние годы, особенно, в группе пожилых пациентов при НХЛ.

Цель исследования. Эпидемиологический анализ заболеваемости и смертности от ЗЛ в Курской области за период 2012–2017 гг.

Пациенты и методы. Проведен анализ заболеваемости и смертности 687 пациентов с ЗЛ. Использовались интенсивные показатели заболеваемости и смертности на 100 тыс. населения. Для сравнения с аналогичными данными, применялись официальные статистические материалы Российской Федерации с 2012 по 2017 гг. (Каприн А. Д., Старинский В. В., Петрова Г. В., 2014–2018 гг.). Для обработки данных применялись стандартные статистические методы.

Результаты. Курская область — аграрный регион, входит в состав ЦФО. В структуре злокачественных новообразований Курской области за период с 2012 по 2017 годы, ЗЛ находились на 11-м месте (2,4%). Достоверных различий в заболеваемости ЗЛ Курской области и в РФ за этот период не наблюдалось. Средние показатели ЗЛ в Курской области за 6 лет составляли 9,06, в Российской Федерации — 8,06. Заболеваемость ЗЛ в Курской области возросла от 7,15 в 2012 году до 10,45 в 2017 г., в РФ от 7,52 в 2012 году до 8,73 в 2016 году. Средние показатели смертности от ЗЛ в Курской области (4,23) и в РФ (3,54) достоверно не различались. В Курской области смертность от ЗЛ увеличилась: от 3,78 в 2012 году до 5,08 в 2017 году, в РФ — от 3,45 в 2012 году до 3,62 в 2017 году.

Заболеваемость НХЛ в Курской области в среднем за 6 лет составляла 6,35, лимфомой Ходжкина (ЛХ) — 2,71. Соотношение заболевших мужчин и женщин среди НХЛ было 1,0: 1,2; среди ЛХ 1,1: 1,0. Смертность от НХЛ в Курской области за анализируемые годы в среднем была 3,39, от ЛХ — 0,83. Соотношение умерших мужчин и женщин для НХЛ и ЛХ было 1,2: 1,0.

В РФ заболеваемость ЛХ имела 2 возрастных пика: в 25–29 лет: 4,23 у женщин и 3,03 у мужчин и в 70–74 года: 2,68 у мужчин и 1,84 — у женщин. Смертность так же имела 2 возрастные вершины: 35–39 лет (0,91 у мужчин и 0,61 у женщин) и в 75–79 лет (1,82 у мужчин и 1,71 у женщин). В Курской области имелось 3 возрастных максимума заболеваемости: 15–19 лет (6,20 у мужчин и 5,19 у женщин), 35–39 лет (6,23 у женщин и 3,11 у мужчин) и 70–74 года (4,34 у женщин и 2,76 у мужчин). Наивысшие показатели смертности отмечались в 4 возрастных группах: в 25–29 лет (0,74 у мужчин и 0,51 у женщин), в 35–39 лет (0,91 у мужчин и 0,61 у женщин), в 60–64 года (1,49 у мужчин и 0,72 у женщин) и в 75–79 лет (1,82 у мужчин и 1,17 у женщин).

Среди НХЛ в РФ вершина заболеваемости приходилась на 75–79 лет (23,0 у мужчин и 16,8 у женщин). Наивысшие показатели смертности от НХЛ так же приходились на 75–79 лет (16,64 у мужчин и 10,72 у женщин).

В Курской области за аналогичный период времени выделялось 2 пика заболеваемости НХЛ: 30–34 года (5,93 у мужчин и 5,26 у женщин) и 70–74 года (26,45 у женщин и 22,22 у мужчин). В Курской области выявлены 2 пика смертности: 50–54 года (9,68 у мужчин и 3,43 у женщин) и 70–74 года (18,41 у мужчин и 14,61 у женщин).

Заключение. В Курской области и в Российской Федерации отсутствуют достоверные различия в показателях заболеваемости и смертности от злокачественных лимфом. Вместе с тем, за период с 2012 по 2017 годы, в Курской области, по сравнению с данными России, наблюдался более выраженный прирост заболеваемости и смертности от ЗЛ;

Пики заболеваемости ЛХ и НХЛ в Курской области формировали женщины в70–74 года, и ЛХ в 35–39 лет; мужчины — в 15–19 лет при ЛХ и в 30–34 года при НХЛ. Наивысшие показатели смертсности от всех ЗЛ встречались чаще у мужчин.

Необходимо совершенствование мер профилактики, диагностики и лечения пациентов с ЗЛ.

Универсальные способы обучения и внедрения в клиническую практику современных методов эндоскопической диагностики злокачественных новообразований поджелудочной железы

Ключевые слова:
эндоскопический ультразвук,
FNA новообразований поджелудочной железы,
опухоль поджелудочной железы

Keywords:
endoscopic ultrasound,
FNA of pancreas neoplasms,
pancreatic tumor

Кулаев К.И., Важенин А.В., Hara K., Okuno N., Олевская Е.Р., Зуйков К.С., Юсупов И.М.

ГБУЗ «Челябинский областной клинический центр онкологии и ядерной медицины»
454087, Российская Федерация, г. Челябинск ул. Блюхера, д. 42
ФГБОУ ВО «Южно-Уральский государственный медицинский университет» Министерства здравоохранения Российской Федерации
454092, Российская Федерация, г. Челябинск, ул. Воровского, д. 64
ГБУЗ «Челябинская областная клиническая больница №1»
Онкологический цент Айчи, Нагоя, Япония
E-mail: Konstant01_chel@mail.ru

Universal methods of teaching and introducing into clinical practice modern methods of endoscopic diagnosis of malignant neoplasms of the pancreas

Kulayev K.I., Vazhenin A.V., Hara K., Okuno N., Olevskaya E.R., Zuykov K.S., Yusupov I.M.

Chelyabinsk Regional Center of Oncology and Nuclear Medicine
42 Blucher str., Chelyabinsk 454087, Russian Federation
South Ural State Medical University
64 Vorovskogo str., Chelyabinsk 454092, Russian Federation
Chelyabinsk Regional Clinical Hospital No. 1
Cancer Center Aichi, Nagoya, Japan

Своевременная диагностика новообразование поджелудочной железы является актуальной проблемой. Так, по данным А.Д.Каприна в 2016 году верификация диагноза у пациентов с данной нозологией составила 61,2%. Это наименьший показатель патоморфологического подтверждения злокачественных новообразований среди другой онкологической патологии. Для повышения информативности и своевременного подтверждения данной нозологии в 2017 году впервые в Челябинской области на базе «Челябинского областного клинического центра онкологии и ядерной медицины», совместно с «Челябинской областной клинической больницей №1» и Российской ассоциацией «РАСЭУС» во главе с Силиной Т.Л., при поддержке компании «Olympus» был организован, выездной курс специалистов из Японии возглавляемый профессором Kazuo Hara и доктором Nozomi Okuno. В рамках данного курса были выполнены эндоскопические ультразвуковые исследования новообразований поджелудочной железы.

Проведение подобных мероприятий позволяет внедрить в повседневную клиническую практику высокотехнологичные методы диагностики новообразований поджелудочной железы и подчерпнуть все тонкости выполнения подобных мероприятий у ведущих мировых специалистов.

Цель работы. Оценить эффективность метода ультразвукового исследований патологии поджелудочной железы и эффективность иммуноцитохимического исследования.

Материалы и методы. В 2017 год в Челябинском областном онкологическом центре было выполнена эндоскопическое ультразвуковое исследование новообразований поджелудочной железы конвексным гастроскопом с целью определения структуры, характера роста и решения вопроса о пункции новообразований. Данное исследование включает в себя анализ всех исследований поджелудочной железы проведенных в 2017 году, как в рамках мастер-класса так и выполненных в последующем специалистами онкологического цента. Всего выполнено ультразвуковое исследование новообразований поджелудочной железы у 14 пациентов. Среди них мужчин было 9 (64,2%) и 5(35,8%) женщин, средний возраст пациентов составил 67 лет ± 9,3 года. Всем пациентам перед ультразвуковым исследованиям выполнялась компьютерная томография.

Результаты. Ультразвуковое исследование проводилось конвексным эндоскопом, с использование интубационного наркоза в условиях операционной. В операционной присутствовал врач цитологической лаборатории. После оценки материала врачом-цитологом, материал отправлялся на иммуноцитохимическое исследование. Из 14 обследованных больных ультразвуковая визуализация новообразований достигнута у 13 (92,8%). У одного пациента применялась методика внутривенного контрастирования с применением эластографии. Пункция новообразования была выполнена у 11 (73,4%). У 2 пациентов биопсия технически была не выполнима из-за наличия крупных сосудов или из-за угрозы повреждения других анатомических структур. Злокачественный процесс был верифицирован у 8 (72%) пациентов. Подозрение на злокачественное новообразование было у 1 (9%). Диагноз злокачественного новообразования так и не был подтвержден у 2 пациентов. Осложнений после данной манипуляции не было. Во всех случаях был верифицирован диагноза аденокарцинома поджелудочной железы. Учитывая малую выборку пациентов выводы носят предварительный характер.

Выводы. Всем пациентом, перед эндоскопическим ультразвуковым исследованием, необходимо выполнять компьютерную томографию брюшной полости. Данные манипуляции должны выполняться с использованием общей анестезии. Использование эндоскопического ультразвукового исследования поджелудочной железы позволяет в 92% случаях визуализировать патологический очаг. Прицельная пункция новообразования выполнена в 73,4% случаях. У 72% случаях верифицировать диагноз злокачественного новообразования.

Оценка эффективности онкологической помощи

Ключевые слова:
оценка эффективности, онкологическая помощь, организация онкологической помощи

Keywords:
efficiency mark, oncological care, organization of oncological care

Лазарев А.Ф., Пешкова Е.В.

ФГБОУ ВО «Алтайский государственный медицинский университет» Министерства здравоохранения Российской Федерации
656038, Российская Федерация, г. Барнаул, пр-т Ленина, д. 40

Assessment of the effectiveness of cancer care

Lazarev A.F., Peshkova E.V.

Altai State Medical University
40 Lenina ave., Barnaul, 656038, Russian Federation

Совершенствование методов диагностики и лечения злокачественных новообразований неизменно связано с увеличением финансовых и материальных затрат, что закономерно ставит вопрос об эффективности и целесообразности этих вложений. Для этого необходимо четко определить критерии эффективности работы онкологической службы в том или ином регионе и их динамику в процессе развития службы. Самостоятельным критерием эффективности работы онкологической службы и уровня онкологической помощи в целом в настоящее время служат отдельные ее показатели: заболеваемость, запущенность, смертность. Но они по отдельности не могут объективно отразить многогранную деятельность всей системы организации онкологической помощи, так как делают акцент только на одной грани этого процесса, часто мало зависимой от работы специализированной медицинской службы. Нами была предложена комплексная оценка эффективности специализированной помощи (Рэ) (свидетельство о гос.регистрации № 2011620225 от 24.03.2011 г.) в зависимости от уровня критериев позитивного (ai) и негативного (bj) ряда по оригинальной формуле: Рэ= (a1 + a2 + …+an) x 100%/(a1 + a2 + …+ an + b1 + b2 + …+bm) В позитивный ряд включены: выявление онкозоболеваний в ранних (I–II) стадиях, выявление онкозаболеваний на профосмотре, подтверждение диагноза морфологически, численность, находившихся под наблюдением на конец года 5 лет и более, индекс накопления контингентов. В негативный ряд были включены: выявление онкозаболеваний в IV стадий, численность имевших противопоказания к специальному лечению, численность отказавшихся от лечения, одногодичная летальность, общая онколетальность, установление диагноза посмертно. Расчет показателя эффективности производился по данным федеральных статистических сборников (под редакцией Чиссова В. И., Каприна А. Д., 1991–2015 гг.). Проведенные исследования показали неуклонный рост этого показателя в целом по Российской Федерации с 1991 года: в 1991 г. — 69,8%, 1995 г. — 70,4%, 2000 г. — 72,2%, 2005 г. — 75,2%, 2010 г. — 77,3%, 2015 г. — 80,5%; в Сибирском федеральном округе (СФО): в 1991 г. — 68,3%, 1995 г. — 54,8%, 2000 г. — 66,1%, 2005 г. — 63.4%, 2010 г. — 76,7%, 2015 г. — 80,8%; и в Алтайском крае: в 1991 г. — 70,9%, 1995 г. — 70,4%, 2000 г. — 75,3%, 2005 г. — 77%, 2010 г. — 80,6%, 2015 г. — 81,6%.

Рентгенологические изменение при длительном употреблении табачных изделий

Ключевые слова:
легкие, курение, рентген

Keywords:
X-rays, smoking

Мамадалиев У.Ж.

Национальный центр онкологии и гематологии
720064, Кыргызская Республика, г. Бишкек, ул. Ахунбаева, д. 92-а
E-mail: xray.g@mail.ru

X-ray changes in the long-term application of tobacco products

Mamadaliev U.J.

National Center of Oncology and Hematology
92-a Axunbaeva str., Bishkek 720064, Kyrgyzstan
E-mail: xray.g@mail.ru

Цель исследования. Описать спектр рентгенологических изменений заболеваний легких у курильщиков.

Материалы и методы. В 2017 году в рентгенодиагностическом отделении Национального центра онкологии при МЗ КР было проведено более 1000 рентгенологических исследований легких. Проведен анализ историй болезней, амбулаторных карт, рентгенограмм и компьютерных томограмм 250 пациентов, у которых в анамнезе стаж табакокурения более 10 лет.

Результаты. При рентгенологическом исследовании и на компьютерных томограммах у всех пациентов определялось усиление, сгущение легочного рисунка, утолщение стенок крупных бронхов, вследствие этого уменьшение их диаметра, что приводит к нарушению проходимости бронхов и застою мокроты. У пациентов, употребляющих табачные изделия со стажем более 10 лет центрилобулярная эмфизема встречается в 47% случаев, пневмофиброз в 25% случаев.

Заключение. Табачный дым негативно воздействует на легкие и на организм в целом. У всех пациентов со стажем курения более 10 лет наблюдаются рентгенологические изменения в легких в большей или в меньшей степени.

Анализ медицинской помощи детям с онкологическими заболеваниями в Центральном федеральном округе в 2017 г.

Ключевые слова:
детская онкология, злокачественные новообразования, заболеваемость, смертность, одногодичная летальность

Keywords:
pediatric oncology, malignant tumors, morbidity, mortality, one-year mortality

Рыков М.Ю.

ФГБУ «Национальный медицинский исследовательский центр онкологии им. Н.Н.Блохина» Министерства здравоохранения Российской Федерации
115478, Российская Федерация, г. Москва, Каширское шоссе, д. 24
E-mail: wordex2006@rambler.ru

Analysis of medical care for children with cancer in the Central Federal District in 2017

Rykov M.Yu.

N.N.Blokhin Russian Cancer Research Center of the Ministry of Healthcare of Russian Federation
24 Kashirskoye Shosse, Moscow, 115478, Russian Federation
E-mail: wordex2006@rambler.ru

Цель исследования. Анализ основных показателей, характеризующих медицинскую помощь детям с онкологическими заболеваниями в Центральном федеральном округе.

Пациенты и методы. Проанализированы оперативные отчеты за 2017 г. органов исполнительной власти в сфере охраны здоровья 18 субъектов Российской Федерации, входящих в состав Центрального федерального округа. Оперативные отчеты составлялись главными внештатными детскими специалистами субъектов, входящих в Центральный федеральный округ, на основании разработанной автором анкеты и содержали следующую информацию: численность детского населения в возрасте 0–17 лет; число первичных пациентов; заболеваемость (на 100 тыс. детского населения в возрасте 0–17 лет); общее число детей с онкологическими заболеваниям, состоящих на учете; число пациентов, выявленных активно; число умерших пациентов, из них из числа выявленных в 2017 г.; одногодичная летальность (%); смертность (на 100 тыс. детского населения 0–17 лет); наличие в субъекте отделения детской онкологии; число детских онкологических коек; число дней занятости койки в году; число врачей, оказывающих медицинскую помощь детям с онкологическими заболеваниями, из них число врачей, имеющих сертификаты детских онкологов; среднее время, затраченное на установление диагноза, дни; среднее время, прошедшее от верификации диагноза до начала лечения, дни; среднее время, затраченное на установление диагноза для умерших от злокачественных новообразований пациентов, дни; число пациентов, госпитализированных в отделения детской онкологии; число пациентов, направленных на лечение в медицинские организации федерального подчинения; число пациентов, уехавших на лечение за пределы территории Российской Федерации. На основании полученных данных автором рассчитаны показатели распространенности злокачественных новообразований (на 100 тыс. детского населения 0–17 лет), число детских онкологических коек и врачей-детских онкологов на 10 тыс. детского населения 0–17 лет, процент пациентов, госпитализированных в отделения детской онкологии и направленных на лечение в федеральные медицинские организации. Показатели заболеваемости, смертности, одногодичной летальности также рассчитаны автором для контроля достоверности информации, содержащейся в отчетах.

Результаты. Численность детского населения составила 6 824 049 чел. (0–17 лет), число отделений детской онкологии — 9, число детских онкологических коек — 464, число дней занятости койки в году — 319,3. Число врачей, оказывающих медицинскую помощь детям с онкологическими заболеваниями, составило 91, из них 64 (70,3%) имеют сертификата врача-детского онколога. В 11 субъектах отделения детской онкологии отсутствуют, в 1 из них отсутствуют детские онкологические койки. Число первичных пациентов со злокачественными новообразованиями — 821. Число умерших пациентов — 156, из них из числа выявленных в 2017 г. — 66. Число пациентов, выявленных активно — 52 (6,3%). Заболеваемость злокачественными новообразованиями составила 12 (на 100 тыс. для возрастной группы 0–17 лет), смертность — 2,3 (на 100 тыс. для возрастной группы 0–17 лет), одногодичная летальность — 8%. Среднее время, затраченное на установление диагноза и прошедшее от момента верификации диагноза до начала лечения неизвестно, поскольку отчеты не содержат точных сведений. На лечение за пределы территории Российской Федерации уехало 12 (1,5%) первичных пациентов.

Заключение. Большинство оперативных отчетов содержит показатели, которые не соответствуют друг другу, то есть предоставленные сведения не являются достоверными. Показатели заболеваемости существенно ниже таковых в странах с высокой достоверностью статистических данных. Процент пациентов, выявленных активно, остается крайне низким. С целью устранения отмеченных дефектов необходимо внедрение в Российской Федерации единой базы данных детей с онкологическими заболеваниями.

Внедрение электронной базы данных детей с онкологическими заболеваниями в пилотных медицинских организациях: результаты проспективного когортного исследования

Ключевые слова:
детская онкология, эпидемиология, злокачественные новообразования, статистика, канцер-регистр

Keywords:
pediatric oncology, epidemiology, malignant tumors, statistics, cancer registry

Рыков М.Ю.

ФГБУ «Национальный медицинский исследовательский центр онкологии им. Н.Н.Блохина» Министерства здравоохранения Российской Федерации
115478, Российская Федерация, г. Москва, Каширское шоссе, д. 24
E-mail: wordex2006@rambler.ru

The electronic database of children with cancer in pilot medical organizations: a prospective cohort study

Rykov M.Yu.

N.N.Blokhin Russian Cancer Research Center of the Ministry of Healthcare of Russian Federation
24 Kashirskoye Shosse, Moscow, 115478, Russian Federation
E-mail: wordex2006@rambler.ru

Цель исследования. Повышение достоверности статистических данных путем внедрения регистра детей с онкологическими заболеваниями.

Пациенты и методы. Разработана и внедрена в клиническую практику двух пилотных медицинских организаций (ГБУЗ АО «Архангельская областная детская клиническая больница им. П. Г. Выжлецова», АОДКБ, и ФГБУ «Российский научный центр рентгенорадиологии» Минздрава России, РНЦРР) электронная база данных детей с онкологическими заболеваниями, содержащая систему поддержки принятия врачебных решений (оцифрованные клинические рекомендации) и позволяющая вести учет пациентов с указанием диагноза, ключевых дат, катамнестических данных; анализировать протоколы полученного ранее лечения и его качество; составлять план лечения; получать информацию о доступности коек и количестве пациентов в различных медицинских организациях; проводить медицинские консультации с привлечением специалистов медицинских организаций третьего уровня. Для пациента (законных представителей пациента) предоставляется доступ к «личному кабинету», отражающему план лечения, включая график приема лекарственных средств, а также возможности маршрутизации.

Результаты. За 6 мес функционирования (09.17–02.18) в электронную базу данных внесена информация о 75 пациентах, получавших лечение с 2017 г. по настоящее время. В электронную базу данных за 6 мес функционирования (09.17–02.18) внесена информация о 75 пациентах, получавших лечение с 2017 г. по настоящее время. В электронную базу АОДКБ внесена информация о 63/75 (84%) пациентах в возрасте 0,5–17 лет (средний возраст 6,7 года), из них 25 (39,7%) с нефробластомой, 11 (16,9%) с медуллобластомой, 1 (1,6%) с саркомой Юинга, 1 (1,6%) с рабдомиосаркомой; у 25 (39,7%) пациентов диагноз на момент написания статьи не верифицирован. В электронную базу РНЦРР внесена информация о 12/75 (16%) пациентах в возрасте 5–12 лет (средний возраст 8,5 года) с диагнозом медуллобластомы.

Заключение. В настоящее время система учета детей с онкологическими заболеваниями характеризуется рядом дефектов, которые снижают ценность статистических данных с точки зрения анализа оказанного лечения и научной деятельности. Учет пациентов согласно классификации МКБ-10, которая основана на анатомической локализации опухолевого процесса, не применим в детской онкологии в силу структуры злокачественных новообразований у детей, где первостепенное значение имеет гистологическая характеристика опухолей. Не обеспечивается учет показателей, которые относятся к критериям качества (время, затраченное на верификацию диагноза; время до начала лечения и т. д.). Эти показатели возможно получить лишь после анализа историй болезней пациентов, что требует существенных временных ресурсов и не поддается проверке. Таким образом, крайне затруднительно оценить достаточность предпринятых системой здравоохранения усилий, доступность современных методов диагностики и лечения. Информация о смерти и причине смерти пациента не менее важна. Ее получение в настоящее время затруднено в силу отсутствия в большинстве медицинских организаций «катамнестических групп». Наиболее простым способом является автоматическое получение такой информации из учетных систем органов ЗАГС. Однако получение информации из этого источника затруднительно по причинам юридического характера. Имеющийся опыт свидетельствует о том, что зачастую проще использовать косвенные источники информации, например данные территориального фонда обязательного медицинского страхования. Предложенная электронная база данных устраняет изложенные выше дефекты, а также обеспечивает преимущества для медицинских организаций и пациентов. Медицинская организация получает возможность учета пациентов с указанием диагноза, дат первичного обращения к врачу и верификации диагноза, катамнестических данных; возможность анализа полученного ранее лечения и критериев оценки его качества, плана лечения; информацию о доступности коек и количестве пациентов в других медицинских организациях; возможность запрашивать и получать консультации в медицинских организациях третьего уровня. Пациент (законные представите-

ли пациента) получает доступ к плану лечения, включая график приема лекарственных средств и возможности маршрутизации. Важно прослеживать судьбу пациента после выхода из детского возраста. Наиболее логичным является создание единой базы данных (регистра), в которой пациент учитывается по нозологиям и возрастным группам. Отметим, что предложенная электронная база данных обладает намного более широким набор функций, чем федеральные регистры, основной функцией которых является учет числа пациентов по кодам МКБ-10, что, как было отмечено выше, категорически неприемлемо в детской онкологии. Внедрение электронной базы данных во всех медицинских организациях, оказывающих медицинскую помощь детям с онкологическими заболеваниями, позволит получать достоверные статистические данные, контролировать качество медицинской помощи и маршрутизацию пациентов.

Медицинская помощь детям с онкологическими заболеваниями в городах федерального значения в 2013–2017 гг.

Ключевые слова:
детская онкология, организация медицинской помощи, злокачественные новообразования, эпидемиология, качество медицинской помощи

Keywords:
pediatric oncology, organization of medical care, cancer, epidemiology, health care quality

Рыков М.Ю.

ФГБУ «Национальный медицинский исследовательский центр онкологии им. Н.Н.Блохина» Министерства здравоохранения Российской Федерации
115478, Российская Федерация, г. Москва, Каширское шоссе, д. 24
E-mail: wordex2006@rambler.ru

Medical care for children with cancer in the cities of federal significance in 2013 – 2017

Rykov M.Yu.

N.N.Blokhin Russian Cancer Research Center of the Ministry of Healthcare of Russian Federation
24 Kashirskoye Shosse, Moscow, 115478, Russian Federation
E-mail: wordex2006@rambler.ru

Цель. Анализ основных показателей, характеризующих медицинскую помощь детям с онкологическими заболеваниями в городах федерального значения.

Пациенты и методы. Проанализированы оперативные отчеты за 2013–2017 гг. Департамента здравоохранения г. Москвы, Министерства здравоохранения Московской области, Комитета по здравоохранению Правительства Санкт-Петербурга и Комитета по здравоохранению Ленинградской области. Оперативные отчеты составлялись главными внештатными детскими специалистами субъектов на основании разработанной одним из авторов анкеты. В 2013–2015 гг. анкеты содержали следующую информацию: численность детского населения в возрасте 0–17 лет; число первичных пациентов; заболеваемость (на 100 тыс. детского населения в возрасте 0–17 лет); общее число детей с онкологическими заболеваниями, состоящих на учете; наличие в субъекте отделения детской онкологии; число детских онкологических коек; число врачей-детских онкологов. В 2016–2017 гг. анкеты также содержали информацию о проценте пациентов, выявленных активно, смертности, одногодичной летальности. На основании полученных данных авторами рассчитаны показатели распространенности злокачественных новообразований (на 100 тыс. детского населения 0–17 лет), число детских онкологических коек и врачей-детских онкологов на 10 тыс. детского населения 0–17 лет, процент пациентов, госпитализированных в отделения детской онкологии и направленных на лечение в федеральные медицинские организации. Показатели заболеваемости, смертности, одногодичной летальности также рассчитаны авторами для контроля достоверности информации, содержащейся в отчетах.

Результаты. В 2013–2017 гг. в Российской Федерации выявлено 18 090 первичных пациентов, из них в анализируемых субъектах — 2734 (15,1%): в г. Москва — 1315 (7,3%), в Московской области — 492 (2,7%), в г. Санкт-Петербург — 697 (3,9%), в Ленинградской области — 230 (1,3%). За 5 лет число первичных пациентов увеличилось в г. Москва на 18,1%, в г. Санкт-Петербург — на 36%, в Ленинградской области — на 2,5%. В Московской области число первичных пациентов уменьшилось на 2,3%. Заболеваемость в г. Москва увеличилась на 5,3% (с 11,9 на 100 тыс. детского населения в возрасте 0–17 лет в 2013 г. до 11,9 в 2017 г.), в г. Санкт-Петербург — на 18,1% (с 14,9 в 2013 г. до 17,6 в 2017 г.). Заболеваемость в Московской области сократилась на 20% (с 11,8 в 2013 г. до 9,4 в 2017 г.), в Ленинградской области — на 4,9% (с 14,4 в 2013 г. до 13,7 в 2017 г.). Смертность в 2016–2017 гг. в г. Москва сократилась на 37,5% (с 6,4 на 100 тыс. детского населения 0–17 лет до 4), в Московской области — на 50% (с 2 до 1), в г. Санкт-Петербург увеличилась на 50% (с 2 до 3), в Ленинградской области — на 12,5% (с 2,4 до 2,7). Одногодичная летальность в г. Москва увеличилась на 3,7% (с 8,3% в 2016 г. до 12% в 2017 г.), в Московской области — на 3,5% (с 5,4% до 8,9%), в г. Санкт-Петербург — на 3,9% (с 2,5% до 6,4%). В Ленинградской области одногодичная летальность сократилась с 6,5% в 2016 г. до 0 в 2017 г. Число детских онкологических коек не изменилось в Московской области (0,4 на 10 тыс. детского населения в возрасте 0–17 лет), г. Санкт-Петербург (0,9) и Ленинградской области (0). Пациентов, выявленных активно, в 2016–2017 гг. в г. Москва и г. Санкт-Петербург не было, в Московской области их процент сократился с 34,2 до 7,3, в Ленинградской области — с 8,7 до 0. В г. Москва число детских онкологических коек увеличилось на 50% (с 0,6 до 0,9). Число врачей-детских онкологов увеличилось в Московской области с 0,009 на 10 тыс. детского населения в возрасте 0–17 лет до 0,06 (+66,7%), в г. Санкт-Петербург — с 0,09 до 0,12 (+33,3%), в Ленинградской области — с 0 до 0,03. В г. Москва число врачей-детских онкологов сократилось с 0,13 до 0,11 (–15,3%).

Заключение. Представленные в отчетах статистические данные не соответствуют данным Федеральной службы государственной статистики. Отмечается существенное расхождение показателей заболеваемости в городах федерального значения и близлежащих областях, что позволяет предполагать низкую достоверность статистических данных. Отчеты содержат ошибочный расчет показателей заболеваемости на 100 тыс. детского населения. Отмеченный рост заболеваемости свидетельствует, вероятно, об улучшении методов диагностики. При этом уровень заболеваемости ниже, чем в среднем по стране, что также свидетельствует о дефектах статистических данных. Вместе с тем, в г. Москва и г. Санкт-Петербург пациентов, выявленных во время плановых профилактических осмотров, не было, что свидетельствует о низкой онкологической настороженности врачей-участковых педиатров. Обосновано утверждать, что медицинская помощь детям с онкологическими заболеваниями нуждается в совершенствовании в том числе и в городах федерального значения.

Популяционный раковый регистр ФМБА России. Анализ работы за 2003–2016 гг.

Ключевые слова:
онкодиспансерное отделение, раковый регистр, злокачественные новообразования (ЗНО)

Keywords:
oncological dispensary department, cancer registry, malignant neoplasms (ZNO)

Самойлов А.С., Удалов Ю.Д., Трофименко Ю.Г., Дмитриева Л.В., Коровкина Э.П.

ФГБУ «Государственный научный центр Российской Федерации – Федеральный медицинский биофизический центр имени А.И.Бурназяна» ФМБА России (ФГБУ ГНЦ ФМБЦ им. А.И.Бурназяна ФМБА России)
123098, Российская Федерация, г. Москва, ул. Живописная, д. 46
E-mail: korovkina@fmbcfmba.ru

Population cancer register FMBA of Russia. Analysis of work for 2003–2016

Samoilov A.S., Udalov Yu.D., Trofimenko Yu.G., Dmitrieva L.V., Korovkina E.P.

State Research Center – Burnasyan Federal Medical Biophysical Center of Federal Medical Biological Agency (SRC-FMBC)
46 Zhivopisnaya str., Moscow 123098, Russian Federation
E-mail: korovkina@fmbcfmba.ru

Изучение заболеваемости злокачественными новообразованиями является важнейшей задачей в ходе оценки влияния воздействия ионизирующей радиации на организм человека. При этом объектом изучения являются вопросы распространения злокачественных новообразований (ЗНО) среди отдельных дозовых, территориальных и профессиональных групп населения, сравнительной частоты опухолей различных типов и локализаций, возрастно-половых, профессиональных и других особенностей заболеваемости злокачественными новообразованиями и смертности от них. Для квалифицированной оценки перечисленных проблем требуется анализ большого количества первичной клинической информации, качество которой должно позволять проведение широкомасштабных эпидемиологических исследований.

Цель работы — клинико-эпидемиологический анализ заболеваемости ЗНО работников предприятий и организаций, обслуживаемых лечебно-профилактическими учреждениями (ЛПУ) ФМБА России.

Работа проводилась на базе онкодиспансерного отделения (ОДО) ФГБУ ГНЦ ФМБЦ им. А. И. Бурназяна ФМБА России. При этом основными источниками информации о больных со злокачественными новообразованиями являлись лечебно-профилактические учреждения территориального уровня, подведомственные ФМБА России (ЛПУ ФМБА России).

Технология сбора данных была основана на положениях Приказа Министерства здравоохранения Российской Федерации № 135 от 19.04.99 г. Все больные злокачественными новообразованиями (в том числе с новообразованиями в стадии in situ) регистрируются онкологическими учреждениями (диспансерами, диспансерными отделениями, кабинетами) по месту постоянного жительства. Регистрации подлежат все больные с диагнозами, укладывающимися в рубрики C00-C97 и D00-D09 Международной классификации болезней 10 пересмотра (МКБ-10).

Результаты. Проведен клинико-эпидемиологический анализ статистики злокачественных новообразований пациентов ЛПУ ФМБА России (персонала радиационно опасных объектов и прикрепленного контингента). Из полученных данных следует отметить рост числа впервые установленных ЗНО за 2003–2016 гг. В то же время заболеваемость ЗНО (на 100 000) среди пациентов ЛПУ ФМБА России в период с 2010 до 2016 года (354,5–359,6) была существенно ниже по сравнению с таковой по России (364,2–408,6).

Показатель годичной летальности (%), отражающий своевременность выявления заболеваний ЗНО и адекватность проведенного лечения, на протяжении всего периода исследования остается значительно ниже у пациентов ЛПУ ФМБА России по сравнению с таковым по России. В 2016 году по ЛПУ ФМБА России он составил 17,7%, а по России — 23,3%.

Смертность от ЗНО в течение всего периода исследований (2003–2016 гг.) среди пациентов ЛПУ ФМБА России значительно ниже, чем по России (на 12,1% в 2007 году и на 16,7% в 2016 году).

Пятилетняя выживаемость (показательный критерий оценки качества оказываемой профилактической и лечебной помощи на местах и уровня запущенности) увеличилась в течение данного периода (2012–2016 гг.) как по ЛПУ ФМБА России (49,9–54,3%), так и по России (51,0–53,3%).

Из числа впервые выявленных ЗНО среди пациентов ЛПУ ФМБА России имели контакт с профвредностью 17–19%, а не имели — 81–83%. Данный вопрос требует дополнительных исследований и совершенствования программного обеспечения регистра.

Заключение. Изучены и проанализированы данные официальной медицинской статистики с использованием отчетных форм и первичной медицинской документации, данные Отраслевого популяционного канцер-регистра и т. д. Проведена систематизация накопленного клинико-эпидемиологического материала и его адаптация для научно-практических целей.

Результаты исследования могут стать основой для разработки мероприятий по медико-социальной реабилитации работников предприятий и организаций (и прикрепленного контингента), обслуживаемых лечебно-профилактическими учреждениями ФМБА России.

Организация позитронно-эмиссионной томографии

Ключевые слова:
ПЭТ/КТ, ОМС, обязательное медицинское страхование, организация онкологической и онкорадиологической службы, позитронно-эмиссионная томография

Keywords:
PET/CT, positron emission tomography, CHI, comp

Смолярчук М.Я., Полищук Н.С., Морозов С.П.

Научно-практический центр медицинской радиологии Департамента здравоохранения города Москвы
125040, Российская Федерация, г. Москва, ул. Расковой, д. 16/26, стр. 1
E-mail: m.smolyarchuk@npcmr.ru

Organization of positron emission tomography

Smolyarchuk M.Ya., Polishuk N.S., Morozov S.P.

Research and Practical Center of Medical Radiology, Department of Health Care of Moscow
16/26 bld. 1 Raskovoy str., Moscow, 125040, Russian Federation
E-mail: m.smolyarchuk@npcmr.ru

ПЭТ/КТ – современный высокотехнологичный метод лучевой диагностики. Более чем в 90% случаев он используется при онкологических заболеваниях для первичного стадирования, контроля эффективности лечения и диагностики рецидивов. Город Москва, являясь крупнейшим субъектом РФ, нуждается в большом количестве исследований, однако не имеет собственных технологических мощностей для их проведения.

Цели и задачи. Расчет потребностей г. Москвы в ПЭТ/КТ исследованиях, организация оплаты исследований через территориальный фонд ОМС, маршрутизация пациентов на исследования.

Материалы и методы. Сбор информации о международных стандартах и нормах, формирование технологической карты ОМС, создание нормативно-правовой документации на уровне субъекта Федерации, централизованная маршрутизация через единую систему записи, формирование контроля качества исследований совместно с МГФОМС.

Результаты. Потребность города Москвы в ПЭТ/КТ исследованиях была оценена в 75 000 в год. С момента старта организации ПЭТ/КТ в рамках территориальной программы г. Москвы в феврале 2016 г. по июнь 2018 г. всего было проведено более 42 000 исследований, из них 8400 в 2016 г., 18 800 в 2017 г. и 14 900 за первое полугодие 2018 г. Все исследования проводятся в медицинских организациях, не подчиненных Департаменту здравоохранения Москвы, с оплатой по ОМС. Функционирует централизованная запись на ПЭТ/КТ.

Заключение. В г. Москве организовано проведение ПЭТ/КТ исследований для онкологических пациентов с различными нозологиями за счет средств ОМС. При дальнейшем развитии программы с имеющимися темпами, планируется полное обеспечение потребностей города в исследованиях к 2021 году.

Роль смотровых кабинетов в выявлении злокачественных новообразований среди мужского населения Челябинской области

Ключевые слова:
смотровые кабинеты, злокачественные новообразования, скрининг

Keywords:
examination rooms, cancer, screening

Субачева Е.А., Новикова Т.С., Доможирова А.С., Аксенова И.А.

ГБУЗ «Челябинский областной клинический центр онкологии и ядерной медицины»
454087, Российская Федерация, г. Челябинск ул. Блюхера, д. 42
ФГБОУ ВО «Южно-Уральский государственный медицинский университет» Министерства здравоохранения Российской Федерации
454092, Российская Федерация, г. Челябинск, ул. Воровского, д. 64
E-mail: 2443632@mail.ru

The role of examination rooms in the detection of cancer among the male population of the Chelyabinsk region

Subacheva E.A., Novikova T.S., Domozhirova A.S., Aksenova I.A.

Chelyabinsk Regional Center of Oncology and Nuclear Medicine
42 Blucher str., Chelyabinsk 454087, Russian Federation
South Ural State Medical University
64 Vorovskogo str., Chelyabinsk 454092, Russian Federation
E-mail: 2443632@mail.ru

Ежегодно в Российской Федерации регистрируется более 500 тысяч новых случаев злокачественных новообразований (далее — ЗНО), из них 45% случаев выявляются среди мужского населения. В Челябинской области на протяжении последних 10 лет отмечается рост заболеваемости мужского населения ЗНО, при этом данные показатели значительно превышают аналогичные по Уральскому Федеральному округу и Российской Федерации в целом. Первые места в структуре заболеваемости мужского населения Челябинской области ЗНО занимают ЗНО легких, предстательной железы, кожи, толстого кишечника. Около 20% выявленных случаев ЗНО у мужчин составляют ЗНО «визуальных» локализаций.

Цель. Оценить эффективность работы и роль мужских смотровых кабинетов (далее — СК) Челябинской области в раннем выявлении ЗНО за период 2006–2016 гг.

Материалы и методы. Проведен анализ работы мужских СК медицинских организаций Челябинской области на основании отчетов в соответствии с приказами Минздрава Челябинской области № 1129 от 27.08.2010 г. «Об организации работы смотровых кабинетах в учреждениях здравоохранения Челябинской области» и № 61 от 16.02.2005 «О мерах по совершенствованию работы смотровых кабинетов». Оценена эффективность работы мужских СК на основании сравнения показателей выявления I–II стадий ЗНО в СК и в мужской популяции в целом.

Результаты. С 2005 года на территории Челябинской области организованна работа СК с целью выявления ЗНО визуальных локализаций (у мужчин это полость рта, глотка, кожные покровы, лимфатические узлы, щитовидная железа, наружные половые органы, прямая кишка), а также предстательной железы. За период с 2006 количество функционирующих мужских СК увеличивается и к 2016 году составляет 66, однако на 1 работающий мужской СК, по-прежнему, приходится 1,5 женских СК, которых к 2016 году насчитывается 98. Количество осмотренных мужчин в течение указанного периода коррелирует с увеличением количества СК. Интересно, что за период 2006–2016 гг. число мужчин, обратившихся в медицинские организации Челябинской области, уменьшается — если в 2006 году в лечебные учреждения обратились 403 тысячи человек (52,5% мужчин от численности мужского населения области старше 40 лет), то в 2016 году лишь 352 тысячи мужчин (50,7%). По результатам анализа структуры выявленных случаев ЗНО у мужчин в результате осмотра в СК Челябинской области лидируют ЗНО предстательной железы (55,2% от всех выявленных случаев), ЗНО кожных покровов (30%), ЗНО прямой кишки (5,2%). Стоит отметить весомый вклад СК в мероприятиях по раннему выявлению ЗНО. Так, из числа активно выявленных ЗНО в мужской популяции в СК обнаруживаются 66,7% ЗНО наружных половых органов, 51,7% ЗНО прямой кишки и 41,2% ЗНО периферических лимфоузлов и 40% ЗНО грудных желез. Эффективность работы мужских СК Челябинской области в период 2006–2016 гг. составляется 0,11–0,17%. Важно, что выявляемость ЗНО I–II стадий в мужских СК значительно превышает аналогичные показатели в целом в мужской популяции: в то время как показатель выявления ЗНО III стадий в целом по Челябинской области составлял в 2006–2016 гг от 39,7% до 48,2%, то аналогичный показатель в мужских СК составлял от 56% в 2006 году до 74,5% в 2016 году, что говорит о высокой эффективности работы мужских смотровых кабинетов в Челябинской области.

Заключение. Работу мужских СК в Челябинской области обосновано следует считать эффективным мероприятиям по раннему выявлению ЗНО среди мужского населения. Однако, для дальнейшего увеличения результативности работы мужских СК необходимо решить ряд важных задач, а именно, организовать работу кабинетов в муниципальных образованиях, где они не функционируют в настоящее время; увеличить поток мужского населения в медицинские организации и, соответственно, охват осмотрами мужского населения в СК, а также осуществлять регулярное обучение медицинского персонала смотровых кабинетов по выявлению онкологических заболеваний.

Мультимодальная не опиатная анальгезия у онкогинекологических больных. Перспективы использования

Ключевые слова:
мультимодальная анальгезия, лидокаин, онкогинекология, периоперационный период

Keywords:
multimodal analgesia, lidocaine, oncogynecology, perioperative period

Туманян С.В.

ФГБУ «Ростовский научно-исследовательский онкологический институт» Министерства здравоохранения Российской Федерации
344037, Российская Федерация, г. Ростов-на-Дону, 14-я линия, д. 63
E-mail: stv53@mail.ru

Multimodal non-opiate analgesia in oncogynecologic patients. Prospects of use

Tumanyan S.V.

Rostov Research Institute of Oncology (RRIO)
14th line, 63 Rostov-on-Don, 344037, Russian Federation
E-mail: stv53@mail.ru

На современном этапе развития предупреждение и лечение боли является одной из наиболее значимых и нерешенных проблем у онкологических больных. Использование мультимодального подхода к анальгезии после хирургического лечения, является ключевой в адаптации этой категории больных. Важный принцип мультимодальной анальгезии — воздействие на каждый компонент формирования боли. Добиться этого только наркотическими анальгетиками не представляется возможным. Подтверждением этому служит строение антиноцицептивной системы, включающей энкефалиновые, норадренергические, серотонинергические и ГАМКергические компоненты боли. Менее очевидна, но не менее значима недооценка функционального состояния больных в периоперационном периоде. Доказано, что его течение, после обширных хирургических вмешательств, непосредственно зависит от функционального состояния больного и его адаптационных возможностей. Недостаточные функциональные резервы истощают энергетические и пластические возможности организма, способствуя дезинтеграции регуляторно-приспособительных механизмов, являющихся одним из важных патогенетических факторов развития и прогрессирования стресс-ответа.

Цель. Повышение качества периоперационной анальгезии у онкогинекологических больных.

Пациенты и методы. Проведено проспективное рандомизированное исследование у 97 больных, перенесших хирургическое вмешательство по поводу онкогинекологических заболеваний в возрасте от 37 до 82 лет. У всех больных за сутки до хирургического вмешательства определяли характер функционирования системы кровообращения и ее адаптационный потенциал по индексу функциональных изменений (ИФИ). Больные были разделены на 2 группы. Рандомизация — с помощью таблиц случайных чисел. 1-я — (42 больных), предусматривала контролируемую пациентами анальгезию (КПА) тримеперидином и кетопрофеном в периоперационном периоде (ПП). 2-я — (55 больных) — упреждающая мультимодальная не опиатная анальгезия (ММНА) на основе системного введения лидокаина, верапамила, сернокислой магнезии, дополненная кетопрофеном и нефопама гидрохлоридом. Для оценки выраженности болевого синдрома в ПП использовали визуально-аналоговую шкалу (ВАШ), уровень личностной и реактивной тревожности, депрессии, контролировали концентрацию глюкозы, кортизола, инсулина, лактата, С-реактивного белка (СРБ), вегетативный индекс Кердо. Критерием эффективности аналгезии в периоперационном периоде считали уменьшение интенсивности болевого синдрома по ВАШ ≤ 3 баллов. Исследование проведено через 2, 6, 12, 24 часа после экстубации трахеи. Обработка данных специализированными пакетами прикладных программ «Excel–2010» и «Statistica 6.0».

Результаты. Определение адаптационных резервов выявили, что у 58,8% больных системы регуляции работали с напряжением механизмов адаптации. У 41,2% больных высокий уровень ИФИ, свидетельствовал о характерной неудовлетворительной работе механизмах адаптации. Использование ММНА у больных с напряжением механизмов адаптации способствовало оптимальному анальгетическому эффекту в ПП, не вызывало остаточной седации, тревожности, депрессивных состояний и когнитивных нарушений, выгодно отличая ее от опиоидов. Опиоидсберегающий эффект составил 96,9%.

Маммологический скрининг в Санкт-Петербурге: практическая реальность

Ключевые слова:
маммологический скрининг, рак молочной железы, ранняя диагностика РМЖ

Keywords:
mammography screening, breast cancer, early stage breast cancer

Худякова Е.Г.

СПб ГБУЗ «Городской клинический онкологический диспансер»
197022, Российская Федерация, г. Санкт-Петербург, 2-я Березовая аллея, д. 3/5
E-mail: lena-hu17@mail.ru

Mammography screening in St. Petersburg: the current practice

Khudyakova E.G.

City Clinical Oncology Center
3/5 2nd Berezovaya alleya, St.Petersburg, 197022, Russian Federation
E-mail: lena-hu17@mail.ru

Рак молочной железы (РМЖ) — одна из наиболее агрессивных и относительно часто встречающихся форм злокачественных опухолей у женщин. Занимает первые места среди злокачественных новообразований во многих странах мира. Выявление рака молочных желез на досимптомном уровне, на ранних стадиях позволяет не только сохранить жизнь, но и качество уровня жизни женщин. Скрининг рака молочных желез — это комплекс мероприятий, направленных на определение групп женщин, среди которых возможно возникновение данного заболевания. К группе риска по возникновению данной патологии относятся женщины, достигшие предменопаузального и менопаузального периода жизни (50–69 лет). Скрининг проводится определенной популяционной группе населения с частотой 1 раз в 2 года. Самым эффективным массовым методом диагностики рака молочных желез во всем мире является маммография. При маммографическом скрининге осуществляется двойное «слепое» чтение маммограмм. Организация скрининга РМЖ в Санкт-Петербурге осуществляется по средствам программы диспансеризации, когда женщинам необходимо проходить регулярное профилактическое обследование. Целевая группа женщин составляет возраст 39–69 лет (1 раз в 2 года). Сложность организации Скрининга РМЖ заключается не только в его технической реализации, но и в организации самого процесса скрининга. Первые шаги в этом направлении в Санкт-Петербурге были сделаны еще в 2009 году. В рамках реализации региональных программ постепенно выстраивалась инфраструктура, проводилось обучение врачей и лаборантов, выстраивалось взаимодействия между участниками. В процессе работы были включены единые стандарты описания маммограмм по международной классификации BI-RADS (Breast Imaging Reporting and Data Systems — системы отчетности и обработки данных для молочной железы). Возникла необходимость внесения изменений в систему маршрутизации пациенток, преобразования нормативной документации, разработке штатного расписания экспертного центра и многое другое. Важным моментом стала работа с населением. Проект на данном этапе показал, что очень сложно донести необходимость пройти маммографическое исследование современной женщине. Есть и такие пациентки, у которых диагностировали рак, но они отказались от лечения классической медицины. И тогда начинается индивидуальная работа врача с каждой женщиной. При анализе маммограмм в экспертном центре периодически возникают спорные случаи, вызывающие разные мнения специалистов. Такие случаи рассматриваются врачами рентгенологами на консилиумах с привлечением третьих специалистов экспертного центра. Данный консилиум проводится 1 раз в неделю. Система скрининга и современные информационные средства дают возможность для совместной работы и с другими регионами, как с целью оказания помощи, так и с целью получения квалифицированной консультации коллег. За последние 3 года Скрининг РМЖ в Санкт-Петербурге продвинулся до более высокого уровня. Было установлено единое Програмное обеспечение в Медицинских организациях (МО) города, участвующих в данной программе. Повысился профессиональный уровень врачей рентгенологов МО за счет плотного сотрудничества с Экспертным центром маммологического скрининга Городского клинического онкологического диспансера. Но до сих пор остаются ключевые нерешенные вопросы организационного и документвционного характера. Необходимо одновременное развитие правовой базы и технической поддержки данной программы. Только все вместе мы сможем предотвратить высокую летальность от РМЖ у женщин.

Применение протокола ERAS для сопровождения больных раком мочевого пузыря при радикальной циспростатэктомии с пластикой

Ключевые слова:
рак мочевого пузыря, радикальная цистэктомия, периоперационное ведение, ERAS протокол

Keywords:
bladder cancer, radical cystectomy, perioperative management, ERAS protocol

Ворошин Д.Г., Важенин А.В., Карнаух П.А.

ГБУЗ «Челябинский областной клинический центр онкологии и ядерной медицины»
454087, Российская Федерация, г. Челябинск, ул. Блюхера, д. 42
E-mail: voroshin@gmail.com

Application of the ERAS protocol to accompany patients with cancer of the urinary bladder in radical cisprostatjektomii with plastic

Voroshin D.G., Vagenin A.V., Karnauh P.A.

Chelyabinsk Regional Clinical Center of Oncology and Nuclear Medicine»
42 Blucher str., Chelyabinsk 454087, Russian Federation
E-mail: voroshin@gmail.com

В структуре злокачественных новообразований (ЗНО) в Российской Федерации опухоли органов мочеполовой системы составляют 24,4%, из них 4,6% приходиться на рак мочевого пузыря (РМП). План лечения онкологических заболеваний определяется мультимедийной командой: онколог, радиотерапевт, терапевт по лекарственной противоопухолевой терапии, анестезиолог. Во многих случаях для лечения РМПН выбираются реконструктивно-пластические операции. Большой объем и длительность операции увеличивает частоту осложнений в раннем послеоперационном периоде, многие из которых связаны с неверной тактикой периоперационного ведения пациентов.

Цель исследования. С целью снижения периоперационных осложнений при радикальной цистпростатэктомии (ЦПЭ) с цистопластикой (ЦП) мы используем программу ранней реабилитации пациентов после хирургических вмешательств — Enhanced Recovery After Surgery (ERAS). С учетом особенностей реконструктивно-пластических операций мы разработали протокол для эффективного, безопасного и доступного для широкого применения алгоритма ранней послеоперационной реабилитации больных с ЗНО мочевого пузыря, перенесших цистэктомию с цистопластикой.

Материалы и методы. Работа выполняется на базе ГБУЗ «ЧОКЦО и ЯМ», с 2015 г. по настоящее время. Для сравнения проведена ретроспективная выборка историй болезни из онкоурологического отделения 131 больных. Всем пациентам было выполнено ЦПЭ с ЦП с 2003 по 2014 гг. включительно. Ведение проводилось по общепринятой методике. С 2015 г. нами начато проспективное исследование. Во вторую группу вошли больные с аналогичным объемом оперативного лечения. Лечение проводилось в соответствии с протоколом ERAS. В группу вошли 45 человек. Обе группы сопоставимы по стадии заболевания, возрасту, сопутствующей патологии.

Результаты. В обеих группах зарегистрированы в раннем послеоперационном периоде у 78 пациентов (44,6%), из них в первой группе осложнения отмечены у 69 пациентов, что составило 52,7% а во второй группе осложнения наблюдались в 25,71% случаев (у 9 пациентов). Со стороны ЖКТ возникли осложнения: парез кишечника и острая кишечная непроходимость у 4 (2,27%), на 1-ю группу пришлось 2,3% (3), на 2-ю группу — 2,3% (1). Случаи острой почечной недостаточности константированы в обеих группах (2,84%), в 1 группе- у 4 пациентов (3%), а во 2 группе — у 1 (2.3%). Эвентрация кишечника у 4 (2,27%), в 1-й группе- 3 пациента (2,3%), во 2-й группе только у 1 (2,3%) пациента. Несостоятельность анастомозов зафиксированы в обеих группах 23 (13%), из них 19 (15,5%) случаев пришлось на 1-ю группу и 4 (9,0%) на 2-ю группу. Во второй группе пациентов не было случаев перитонита, сепсиса, кровотечения из ЖКТ, ТЭЛА. Между тем данные осложнения в первой группе составили 9,65%: перитонит — у 7 пациентов (3,98%), ТЭЛА у 3 (1,7%), желудочно-кишечное кровотечение у 4 (2,27%), сепсис у 3 (1,7%).

Заключение. Полученные результаты позволяют считать целесообразным внедрение элементов протокола ERAS для сопровождения больных РМП при выполнении ЦПЭ с ЦП.

Краткий клинико-эпидемиологический анализ заболеваемости раком полового члена на примере Челябинской области за 2000–2017 года

Ключевые слова:
рак полового члена,
эпидемиология,
пенэктомия

Keywords:
cancer of the penis,
epidemiology,
pectectomy

Ворошина Н.В., Карнаух А.А.

ГБУЗ «Челябинский областной клинический центр онкологии и ядерной медицины» Министерства здравоохранения Челябинской области
454087, Российская Федерация, г. Челябинск ул. Блюхера, д. 42
E-mail: Natalyavorosina67@gmail.com

Brief clinic-epidemiological analysis of morbidity with the cancer of penis on the example of Chelyabinsk region for 2000–2017

Voroshina N.V., Karnauh P.A.

Chelyabinsk Regional Center of Oncology and Nuclear Medicine
42 Blucher str., Chelyabinsk 454087, Russian Federation
E-mail: Natalyavorosina67@gmail.com

Согласно современным представлениям рак полового члена (РПЧ) — это сравнительно редко встречающееся заболевание, которое в индустриально развитых странах наблюдается с частотой менее 1,0 на 100 000 населения и составляет от 0,3% до 1% злокачественных новообразований у мужчин. В странах с жарким и влажным климатом оно распространено в значительно большей степени. Рак полового члена развивается из эпителия крайней плоти и головки полового члена, является редкой патологией с частотой менее 1,0 на 100 тыс. мужчин в Европе и США. В России в 2015 году показатель заболеваемости составил 0,63 на 100 000, при этом в структуре заболеваемости злокачественными новообразованиями данная патология составила 0,23%.

Цель. Краткий клинико-эпидемиологический анализ заболеваемости рака полового члена на примере Челябинской области за период 2010–2017 годы, проходивших лечение в Челябинском областном клиническом центре онкологии и ядерной медицины.

Материалы и методы. Анализ статистических материалов, амбулаторных карт и историй болезни пациентов, перенесших лечение по поводу рака полового члена в Челябинском областном центре онкологии и ядерной медицины.

Результаты. Были проанализированы 195 пациентов (не имевших отдаленных метастазов на момент обращения) с диагнозом «Рак полового члена». Из них жители Челябинска — 71 пациент (36,4%), жители Челябинской области — 124 человека (63,6%); из них жители города — 112 пациентов (57,4%), жители села и поселков — 83 пациента (42,6%). Минимальный возраст составил 24 года, максимальный возраст пациента — 88 лет; средний возраст пациентов 52 года. По локализации опухоли пациенты разделились следующим образом: у 30 пациентов (15,4%) опухоль была локализована на крайней плоти (C60.0); у 73 пациентов (37,4%) — на головке полового члена (C60.1), у 9 пациентов (4,6%) — на теле полового члена (C60.2). Стадии заболевания: у 39 пациентов (20%) был поставлен диагноз на 1 стадии; у 81 пациента (41,5%) — на II стадии; у 45 пациентов (23%)– на III стадии, у 24 пациентов (12,3%) — на IV стадии. В большинстве случаев стадия заболевания, общий статус пациента и наличие сопутствующей патологии определяет программу лечения. План лечения определяется тремя специалистами: онколог-уролог, химиотерапевт, радиотерапевт. При наличии сопутствующей патологии привлекаются терапевт и анестезиолог. В нашем случае: 82 пациента (42%) получили хирургическое лечение, 4 пациентов (2%) — только лучевое лечение, хирургическое лечение в сочетании с лучевым лечением — 5 (2,6%), только химиотерапевтическое лечение — 2 (1%) пациентов. За период исследования было выявлено 13 (15,8%) случаев рецидива заболевания у пациентов, перенесших хирургическое лечение. Выполнение органосохраняющих операций при РПЧ ассоциировано с более высокой частотой развития местных рецидивов (32–50%) по сравнению с пенэктомией (0–7%). С учетом высокой частоты рецидивов после сберегающих операций у больных РПЧ, а также ввиду стремления пациентов сохранить функции органа для лечения первичного опухолевого очага используют комбинированные методы лечения, сочетающие оперативные вмешательства, лекарственную или лучевую терапию. В случае рецидива пациенты получали повторное хирургическое лечение (в том же или в расширенном объеме). Среди 195 пациентов на момент 2018 года жив 91 (46,6%) человек, умерло 104 человека (53,4%); из них умерло по другим причинам — 21 пациент (20,2%) (4 — ишемическая болезнь сердца, 1 — цирроз печени, 3 — рак мочевого пузыря, рак легких — 2, рак прямой кишки — 1, острый инфаркт миокарда — 1, острое нарушение мозгового кровообращения — 3, рак предстательной железы — 2, меланома — 1, ДТП — 1, рак гортани — 2 пациента).

Выводы. Раком полового члена болеют мужчины преимущественно пожилого возраста. В большинстве случаев диагноз устанавливается на II на стадии. Размеры, локализация, характер роста и дифференцировка опухоли влияют на вероятность возникновения рецидивов, что необходимо учитывать при планировании вида и объема органосохраняющих операций. Часто приходится применять комбинированное лечение в целях удаления рецидива.

Эффективность и непосредственные результаты радикальной простатэктомии с применением фибринового клея при хирургическом лечении рака предстательной железы

Ключевые слова:
рак предстательной железы, осложнения, фибриновый клей

Keywords:
prostate cancer, complications, fibrin glue

Гатауллин И.Г., Басиашвили Г.Т.

Казанская государственная медицинская академия – филиал ФГБОУ ДПО «Российской медицинской академии непрерывного профессионального образования» Министерства здравоохранения Российской Федерации
420015, Российская Федерация, г. Казань, ул. Бутлерова, д. 36
E-mail: ilgizg@list.ru

Effectiveness and immediate results of radical prostatectomy with the use of fibrin glue in the surgical treatment of prostate cancer

Gataullin I.G., Basiashvili G.T.

Kazan State Medical Academy – a branch of the Russian Medical Academy of Continuous Professional Education of the Ministry of Healthcare of the Russian Federation
36 Butlerova str., Kazan 420015, Russian Federation
E-mail: ilgizg@list.ru

В последние годы отмечается увеличение количества и объема радикальных операций при раке предстательной железы, однако результаты лечения данной категории больных не всегда остаются удовлетворительными. Одна из главных причин этого — разнообразные послеоперационные осложнения, прежде всего несостоятельность швов анастомоза, лимфорея, лимфоцеле и послеоперационные кровотечения. Для профилактики этих осложнений нами была разработана и внедрена модифицированная операция радикальной позадилонной простатэктомии с лимфодиссекцией с применением фибринового клея (Патентная справка на изобретение № 853010317 «Способ профилактики лимфореи после радикальной простатэктомии»).

Цель исследования. Улучшение непосредственных результатов хирургического лечения больных раком предстательной железы путем оптимизации методики оперативного вмешательства.

Пациенты и методы. В основу работы положены анализ результатов хирургического лечения 80 пациентов с раком предстательной железы. Основную группу пациентов в которой применяли фибриновый клей с целью гемо и лимфостаза и формирования анастомоза, составили 40 пациентов. В контрольную группу вошли 40 пациентов, сопоставимых с основной группой по возрасту, структуре соматических заболеваний, стадии злокачественного процесса, методам комбинированного лечения.

Результаты. Создание пузырно-уретрального анастомоза с помощью фибринового клея при операции радикальной простатэктомии позволило сократить время оперативного вмешательства с 121,5 ± 30,3 мин до 93,7 ± 15,7 мин.

Возможности применения Raman-спектроскопии в диагностике рака предстательной железы *in vitro*

Ключевые слова:
рамановская спектроскопия, диагностика, рак предстательной железы

Keywords:
Raman spectroscopy, diagnostics, prostate cancer

Гильманова Р.Ф., Павлов В.Н., Билялов А.Р.

ФГБОУ ВО «Башкирский государственный медицинский университет»
Российская Федерация, г. Уфа, ул. Ленина, д. 3
E-mail: margaritagilmanova@mail.ru

Application possibilities Raman spectroscopy in the diagnosis of prostate cancer *in vitro*

Gilmanova R.F., Pavlov V.N., Biljalov A.R.

Bashkir State Medical University Russia
3 Lenina str., Ufa Russian Federation
E-mail: margaritagilmanova@mail.ru

Рак предстательной железы (РПЖ) одно из наиболее распространенных злокачественных заболеваний у мужчин. Несмотря на широкий спектр методов диагностики РПЖ проблема выявления на начальной стадии остается актуальной. Рамановская спектроскопия — это метод, позволяющий с высокой специфичностью исследовать ткани на молекулярном уровне во время патологической трансформации.

Цель исследования. Оценить диагностические возможности метода рамановской спектроскопии в выявлении рака предстательной железы.

Пациенты и методы. Забор материала: 13 образцов предстательной железы (гистологически подтвержден диагноз «Доброкачественная гиперплазия предстательной железы» (ДГПЖ). 47 образцов тканей предстательной железы (гистологически подтвержден диагноз «Рак предстательной железы». Исследование образцов проводилось на аппарате (HoribaScientific). Конфигурация: длина волны 785 нм, решетка 1200 gr/mm, фильтр 100%, конфокальное отверстие 300 µm. Время интегрирования 50 с. Анализ спектральных данных производился с использованием программного обеспечения Matlab, Statistica, Free Spectra Base, Spectral Database IndexBio-Rad.

Результаты. Спектры комбинационного рассеяния фрагментов тканей ДГПЖ и РПЖ соответствуют промежутку 700–1800 см-1.Образцы с РПЖ имеют более высокие пики по сравнению с образцами ДГПЖ при 1280 см-1 (C-NH2, входящая в состав аденина, гуанина, цитозина), 1323 см-1 (CH3/CH2 коллагена), 1378 см-1 (гуанин, аденин, ДНК), 1560 см-1 (аденин и гуанин). Спектры образцов с ДГПЖ имеют более высокие пики при 752 см-1 (тирозин), 1662 см-1 (связь амидов I: C=O белков, C=C-связь липидов).

Заключение. При исследовании образцов тканей с подтвержденными диагнозами ДГПЖ и РПЖ отмечается увеличение интенсивности рамановского рассеяния света ДНК в тканях с подтвержденным РПЖ, и обратное снижение интенсивности рамановского рассеяния света ДНК в тканях с ДГПЖ. Рамановская спектроскопия показала спектральные различия в биохимическом составе тканей с ДГПЖ и тканей с РПЖ.В перспективе данный метод исследования может быть использован для разработки диагностического алгоритма выявления рака предстательной железы.

Шаблонная трансперинеальная биопсия в диагностике рака предстательной железы

Ключевые слова:
биопсия предстательной железы, сатурационная трансперинеальная биопсия, рак предстательной железы, клинически значимый рак, таргетная fusion биопсия

Кельн А.А.[1,2,3], **Знобищев В.Г.**[2,3], **Пономарев А.В.**[2,3], **Сальников М.А.**[2,3], **Федоров Н.М.**[1]

[1] ФГБОУ ВО «Тюменский государственный медицинский университет»
625023, Российская Федерация, г. Тюмень, ул. Одесская, д. 54
[2] ГАУЗ ТО «Многопрофильный клинический медицинский центр «Медицинский город»
625000, Российская Федерация, г. Тюмень, ул. Барнаульская, д. 32
[3] Областной урологический центр акционерное общество медико-санитарная часть «Нефтяник»
625000, Российская Федерация, г. Тюмень, ул. Юрия Семовских, д. 8/1
E-mail: artyom-keln@yandex.ru

Keywords:
prostate biopsy, saturation transperineal biopsy, prostate cancer, clinically significant cancer, targeted fusion biopsy

Template transperineaal biopacy in diagnosis of prostate cancer

Keln A.A.[1,2,3], **Znobichev V.G.**[2,3], **Ponomarev A.V.**[2,3], **Salnikov M.A.**[2,3], **Fedorov N.M.**[1]

[1] Tyumen State Medical University of the Russia Ministry of Health
54 Odesskaya str., Tyumen, 625023, Russian Federation,
[2] MCMC "Medical City"
32 Barnaulskaya str., Tyumen, 625000, Russian Federation
[3] Regional Urological Center Health-care unit «Neftyanik»
8/1 Yury Semovskikh str., Tyumen, 625000, Russian Federation
E-mail: artyom-keln@yandex.ru

Рак предстательной железы (РПЖ) является одним из наиболее распространенных онкологических заболеваний у мужчин. Во всем мире заболеваемость и смертность от данной патологии постоянно возрастает. Выявляемость РПЖ зависит от интенсивности скрининга и совершенства инструментальной диагностики. Современная методика fusion биопсия позволяет эффективно диагностировать РПЖ, но есть категория пациентов с отрицательной биопсией в анамнезе и отрицательной или низкой подозрительной МРТ, где данный вид биопсии не применим. Учитывая анатомические особенности строения простаты для диагностики РПЖ возможно использовать промежностную сатурационной биопсию.

Цель исследования. Проанализировать диагностическую ценность промежностной сатурационной биопсии.

Материалы и методы. Проведено комплексное обследование 81 пациента с подозрением на РПЖ с ранее выполненной биопсией. В большинстве случаев поводом для повторной биопсии являлось повышенным содержанием в сыворотке ПСА (диапазон от 1,3 до 51 (средний ПСА 12,5 ± 8,9)). Возрастной диапазон пациентов — от 47 до 73 лет (средний возраст пациентов 63,5 ± 7,4). Пациентам была выполнена МРТ до планирования биопсии. Подозрительные зоны оценивались по шкале PI-RADS vs2: 3 очага (3,7%) с V, 7 очагов (8,6%) с IV, 36 очагов (44,5%) с III и 35 очагов (43,2%) с II.

Результаты. У пациентов средний объем простаты — 59 ± 24,2 см^3, продолжительность сатурационной биопсии — 25,2 ± 7,4 минуты. Общее число биоптатов — 2046, в среднем 25 биоптата у пациента (от 12 до 50). Опухолевые изменения выявлены в 100 биоптатах, что составило 4,9%, количества всех биоптатов. По результатам выполнения биопсии диагноз РПЖ был установлен у 34 пациентов (43,2%). У всех пациентов с подтвержденной злокачественной патологией была выявлена ацинарная аденокарцинома. Градация Глисона 6 баллов была у 22 (27,1%) пациентов, 7 у 9 (9,9%) и 8 у 4 (4,9%). При анализе данных градации PI-RADS vs2 мпМРТ и данных морфологического заключения, выявляемость аденокарциномы, соответствующей классификации PI-RADS II, составила 20% (n = 7), PIRADS III 51,4% (n = 18), IV — 20% (n = 7), V — 8,6% (n = 3). При изучении степени злокачественности аденокациномы и соотношении с результатами градации PI-RADS выявлено: наиболее агрессивные типы опухоли (градация Глисона 7 и 8) соответствовали PIRADS IV и V. При градациях PIRADS II, III в 80 и 50% соответственно встречались проявления аденомы предстательной железы без злокачественного проявления. На основании данных предоперационного обследования преобладала клиническая стадия T2 (n = 18, 52,9%). Клиническая стадия T1 с диагностирована у 6 (17,6%), T3 а у 10 (29,5%). Односторонняя локализация опухоли по результатам сатурационной биопсии отмечена у 61,7% (n = 21) пациентов, у 38,3% (n = 13) — аденокарцинома локализовалась в обеих долях ПЖ.

Выводы. Несмотря на значительные преимущества таргетной fusion биопсии, на сегодняшней день нет четкого руководства для пациентов с сомнительными результатами мнМРТ (категория PI-RADS II, а в некоторых случаях PI-RADS III) и неэффективной таргетной биопсии. На наш взгляд «золотым стандартом» диагностики РПЖ у данной группы пациентов остается сатурационная биопсия.

Брахитерапия Cs^{131} в лечении рака предстательной железы

Кельн А.А.[1,2,3], **Зырянов А.В.**[4], **Пономарев А.В.**[2,3], **Знобищев В.Г.**[2,3], **Зотов П.Б.**[1]

[1] ФГБОУ ВО «Тюменский государственный медицинский университет»
625023, Российская Федерация, г. Тюмень, ул. Одесская, д. 54
[2] ГАУЗ ТО «Многопрофильный клинический медицинский центр «Медицинский город»
625000, Российская Федерация, г. Тюмень, ул. Барнаульская, д. 32
[3] Областной урологический центр акционерное общество медико-санитарная часть «Нефтяник»
625000, Российская Федерация, ул. Юрия Семовских, д. 8/1
[4] ФГБОУ ВО «Уральский государственный медицинский университет»
620002, Российская Федерация, г. Екатеринбург, ул. Репина, д. 3
E-mail: artyom-keln@yandex.ru

Ключевые слова:
рак предстательной железы, внутритканевая лучевая терапия, брахитерапия

Keywords:
prostate cancer, intratissue radiotherapy, brachytherapy

Brachytherapy Cs^{131} in treatment of prostate cancer

Keln A.A.[1,2,3], **Zyryanov A.V.**[4], **Ponomarev A.V.**[2,3], **Znobichev A.S.**[2,3], **Zotov P.B.**[1]

[1] Tyumen State Medical University of the Russia Ministry of Health
54 Odesskaya str., Tyumen, 625023, Russian Federation,
[2] MCMC "Medical City"
32 Barnaulskaya str., Tyumen, 625000, Russian Federation
[3] Regional Urological Center Health-care unit «Neftyanik»
8/1 Yury Semovskikh str., Tyumen, 625000, Russian Federation
[4] Ural State Medical University of the Ministry of Health of Russia
3 Repina str., Yekaterinburg, 620002, Russian Federation
E-mail: artyom-keln@yandex.ru

Лечение рака предстательной железы является актуальной проблемой современной урологии. Показатель заболеваемости в 2017 году составлял 150,2 случаев на 100 000 населения, имея самый высокий среднегодовой темп прироста 7,12%. Эффективность лечения в значительной степени связана с ранним выявлением рака предстательной железы. Одним из радикальных методов лечения является брахитерапия. Данный метод относится к разновидности лучевой терапии, позволяет с помощью малоинвазивного вмешательства подводить к опухолевому очагу высокоэффективную дозу облучения. В зависимости от используемого источника различают низко- и высокомощностную брахитерапию. Наиболее часто применяемым и зарекомендовавшим себя является I^{125}. Однако в связи с активным развитием ядерной медицины внедряются новые источники энергии, такие как Cs^{131}.

Цель исследования. Рассмотреть особенности выполнения и оценить ранние результаты применения внутритканевой лучевой терапии Cs^{131}.

Материалы и методы. В отделении онкологии АО МСЧ Нефтяник было выполнено 10 имплантаций закрытых микроисточников Cs^{131}. Средний возраст пациентов 63 ± 2,4 года. Все пациенты имели стадии T1 cN0-T2 cNxM0, средний уровень ПСА — 9,2 ± 3,1 нг/мл, степень дифференцировки по Глисону 6 баллов — 50%, 7–40%, 8–10% пациентов. Средний объем предстательной железы 41,3 ± 3,2 $см^3$. Двум пациентам в связи со стратификацией в группу неблагоприятного прогноза проводилось сочетанное лечение: брахитерапия в дозе 90 Гр и 3D-комформная дистанционная лучевая терапия в дозе 50 Гр.

Результаты. Длительность катетеризация не превышала 1 суток. Время госпитализации в среднем составило 3,6 суток. Осложнений в раннем послеоперационном периоде не было.

При анализе данных опросников IPSS и IIEF-5: средний балл по шкале IPSS до имплантации составил 12 баллов (от 5 до 16 баллов), по IIEF-5 составил 18,83 баллов (от 5 до 25 баллов). После имплантации средний балл по шкале IPSS 23,1 баллов (от 10 до 34 баллов), по шкале IIEF-5–17,2 баллов (от 10 до 25 баллов). Через 3 месяца у пациентов в основном сохранялась легкая дизурическая симптоматика. Лучевых осложнений со стороны кишечника не отмечалось. Средний ПСА через 3 месяца после лечения — 2,16± 1,3 нг/мл.

Выводы. Использование Cs^{131} для внутритканевой лучевой терапии, показало хорошие результаты переносимости лечения пациентом: минимальную травматичность, короткие сроки уретрального дренирования и госпитализации, а так же минимальное влияние на эректильную функцию и качество мочеиспускания.

Результаты лечения локализованного рака предстательной железы после радикальной простатэктомии и роботизированной радиотерапии (Кибернож)

Ключевые слова:
рак предстательной железы, простатэктомия, радиотерапия

Keywords:
prostate cancer, prostatectomy, radiotherapy

Киприянов Е.А.[1,2], Важенин И.А.[1], Карнаух П.А.[1,2], Важенин А.В.[1,2], Ивахно К.Ю[1].

[1] ГБУЗ «Челябинский областной клинический центр онкологии и ядерной медицины»
454087, Российская Федерация, г. Челябинск ул. Блюхера, д. 42
[2] ФГБОУ ВО «Южно-Уральский государственный медицинский университет» Министерства здравоохранения Российской Федерации
454092, Российская Федерация, г. Челябинск, ул. Воровского, д. 64
E-mail: kiprijanov@list.ru

The results of treatment of localized prostate cancer field of radical prostatectomy and robotic radiotherapy (CyberKnife)

Kiprianov E.A.[1,2], Vazhenin I.A.[1], Karnaukh P.A.[1,2], Vazhenin A.V.[1,2], Ivakhno K.Yu[1]

[1] Chelyabinsk Regional Center of Oncology and Nuclear Medicine
42 Blucher str., Chelyabinsk 454087, Russian Federation
[2] South Ural State Medical University
64 Vorovskogo str., Chelyabinsk 454092, Russian Federation
E-mail: kiprijanov@list.ru

Цель работы. Оценить эффективность радикальной простатэктомии и роботизированной радиотерапии.

Методы исследования. Проанализированные результаты лечения 80 пациентов после простатэктомии (первая группа), 102 пациента (вторая группа) после радиотерапии. Стадия T2 a-T2 bN0 M0. У большинства аденокарцинома, индекс Глисона 6–7. Средний возраст больных 62,6 ± 4,5 и 67 ± 1,5 лет. Стереотаксическая лучевая терапия (режим гипофракционирования), РОД = 7 Гр, СОД = 35 Гр.

Результаты. Продолжительность операций в среднем 145 мин, объем кровопотери 347–749 мл (гемотрансфузия потребовалась 33 пациентам). Кровотечение в ближайшем послеоперационном периоде у 1,25%, острый инфаркт миокарда — 1,25%, гнойно-септические осложнения — 1,25%, желудочное кровотечение — 1,25%, частичная несостоятельность уретровезикального анастомоза у 3,7% пациентов. После удаления уретрального катетера (10-е сутки) полное удержание мочи у 92,5% пациентов, частичное неудержание — 6,25%, неудержание мочи у 1,25% пациентов. После роботизированной радиохирургии — цистит 1 ст. — 9,8%, ректит 1 ст. — 2,9%, цистит 2 ст. — 2,9%, ректит 2 ст. — 2,9% пациентов. До лечения: уровень общего ПСА в группах в среднем 8,8 и 10 нг/мл. Через три месяца после лечения снизился до 0,003; 4,3 нг/мл, через шесть и девять месяцев уровень составлял 0–4 нг/мл, через двенадцать месяце уровень ПСА от 0 до 1 нг/мл. До лечения объем простаты в первой группе 35 см^3 и 45 см^3 во второй группе. Через три и шесть месяцев (во второй группе) не отмечено динамики в изменении объема предстательной железы, через двенадцать месяцев объем уменьшился на 10–20%. Во второй группе объем остаточной мочи составил до лечения не более 50 мл. Через три шесть и девять месяцев составлял 40–50 мл, через двенадцать уменьшилось до 10–20 мл. В первой группе отдаленные результаты прослежены на сроке 108 месяцев, во второй группе 72 месяцев. Медиана 60 мес. Безрецидивная (ПСА-рецидив) одногодичная выживаемость 97,5% в первой группе, 100% во второй группе. Трехлетняя безрецидивная выживаемость составила 88,7%; 89,2%. Онкоспецифическая одногодичная выживаемость 98,7 и 100%. Пятилетняя онкоспецифическая выживаемость в группах 87,4%, 96,3%.

Заключение. Показатели пятилетней онкоспецифической выживаемость выше в группе после радиохирургии.

Ранняя и поздняя токсичность сочетанной лучевой терапии при раке предстательной железы по материалам ГБУЗ СО «СООД»

Ключевые слова:
сочетанная лучевая терапия, брахитерапия, рак предстательной железы, токсичность

Махнев В.В., Бенцион Д.Л.

ГБУ СО «Свердловский областной онкологический диспансер»
620036, Российская Федерация, г. Екатеринбург, ул. Соболева, д. 29
E-mail: vladmakhnev@gmail.com

Early and late toxicity after combined radiation therapy of prostate cancer

Keywords:
combined radiation therapy, brachytherapy, prostate cancer, toxicity

Makhnev V.V., Bentsion D.L.

Sverdlovsk Regional Oncology Dispensary
29 Soboleva str., Ekaterinburg, 620036, Russian Federation
E-mail: vladmakhnev@gmail.com

Цель. Оценить раннюю и позднюю токсичность при проведении радикальной сочетанной лучевой терапии (СЛТ), включающей HDR- брахитерапию и наружную лучевую терапию.

Материалы и методы. Анализ токсичности выполнен у 144 пациентов, которым в период с октября 2009 по декабрь 2017 года в Свердловском областном онкологическом диспансере проведена сочетанная лучевая терапия. Возраст пациентов составил от 45 до 79 лет (медиана 66), уровень ПСА исходно от 3,8 до 55 нг/мл (медиана 14,8), по шкале Глисон от 2 до 9 баллов (медиана 6 баллов). Этап наружной лучевой терапии проводился на линейном ускорителе «Elekta Precise», брахитерапия проводилась на аппарате «Gamma-Med plus», дозиметрическое планирование «Oncentra Prostate». При проведении наружной лучевой терапии применялись разовые дозы 2–2,5 Гр за фракцию до суммарной дозы 46–50 Гр. При проведении брахитерапии использовались 1–2 фракции по 13,5–15 Гр и 9–13 Гр соответственно. Для оценки токсичности как ранней, так и поздней использовался опрос пациентов с использованием шкалы Common Toxicity Criteria.

Результаты. Среди ранней токсичности мочевыводящей системы отмечались лучевые циститы 1 степени у 115 (80%), 2 степени у 18 (12,5%), 3 степени — у 4 (2,8%) пациентов. Макрогематурия после проведения брахитерапии наблюдалась у 84 (58,3%) пациентов, 1 степени у 78 (54,17%), 2 степени у 6 (4,17%). Проявление 3 степени — задержка мочеиспускания, потребовавшая наложения эпицистостомы, отмечено в 4 случаях. Со стороны прямой кишки лучевые проктиты 1 степени наблюдались у 124 (86,1%), 2 степени у 11 (7,64%), у 3 (2%) пациентов отмечалось кишечное кровотечение, купированное медикаментозно, у 1 (0,7%) пациента гематома таза.

Поздняя токсичность 1 степени со стороны мочевыводящей системы наблюдалась у 64 (44,4%), 2 степени у 6 (4,17%), 3 степени (стриктура уретры) у 2 (1,4%) пациентов. В отдаленном периоде токсичность 1 степени со стороны прямой кишки наблюдалась у 18 (12,5%), 2 степени у 3 (2,1%) пациентов, у 1 (0,7%) пациента развился парапроктит.

Заключение. В целом переносимость сочетанной лучевой терапии была удовлетворительной. Ранняя токсичность 3 степени составила 2,8%, поздняя токсичность 3 степени — 1,4%. Проявлений 4 степени выраженности не наблюдалось. С целью улучшения результатов и переносимости СЛТ необходимо производить тщательный отбор пациентов, оценивать риски осложнений, своевременно проводить мониторинг побочных эффектов после радиотерапии и реабилитацию пациентов.

Оценка корреляционной зависимости между количеством обследованных пациентов при ПСА-скрининге и основными показателями онкоэпидемиологической ситуации по ЗНО предстательной железы

Ключевые слова:
ЗНО предстательной железы, ПСА-скрининг, популяционный раковый регистр

Новикова Т.С., Доможирова А.С., Аксенова И.А.

ФГБОУ ВО «Южно-Уральский государственный медицинский университет» Министерства здравоохранения Российской Федерации
454092, Российская Федерация, г. Челябинск, ул. Воровского, д. 64
E-mail: novikovats@chelonco.ru

Keywords:
prostate cancer, PSA-screening, population cancer register

Evaluation of the correlation between the number of examined patients with PSA-screening and the main indicators of the prostate cancer oncological situation

Novikova T.S., Domozhirova A.S., Aksenova I.A.

South Ural State Medical University
64 Vorovskogo str., Chelyabinsk 454092, Russian Federation
E-mail: novikovats@chelonco.ru

Цель. Оценить степень влияния ПСА-скрининга на основные показатели онкоэпидемиологической ситуации по ЗНО предстательной железы в Челябинской области в 2010–2015 годах.

Материалы и методы. Программа ПСА-скрининга ЗНО предстательной железы среди мужского населения Челябинской области реализуется, начиная с 2010 года. В качества онкомаркера используется уровень общего ПСА сыворотки крови выше 4 нг/мл. Определению уровня общего ПСА сыворотки крови подлежат мужчины в возрасте 50 лет и старше, обратившиеся в поликлинику по причинам, не связанным с заболеванием. Кратность обследования составляет 1 раз в год. Контроль за работой ПСА-скрининга осуществляется ежеквартально. Персональные данные активно выявленных онкологических больных аккумулируются в базе данных Популяционного ракового регистра Челябинской области. Ближайшие результаты проведения ПСА-скрининга оценивались по показателям охвата обследованием подлежащей категории населения, соотношения количества онкологических больных, выявленных при скрининге, к общему количеству обследованных пациентов, а также удельного веса локализованных стадий среди всех ЗНО, выявленных при скрининге. Проведен однофакторный корреляционный анализ между количеством обследованных пациентов при ПСА-скрининге и основными показателями онкоэпидемиологической ситуации по ЗНО предстательной железы. С использованием критерия Стьюдента определен уровень достоверности полученных результатов.

Результаты. В 2010–2015 гг. за время проведения организованного ПСА-скрининга заболеваний предстательной железы в Челябинской области получено трехкратное увеличение потока пациентов, принявших участие в этом профилактическом обследовании, с 49 тыс. человек в 2010 году до 153 тыс. человек в 2015 году. В среднем в год при ПСА-скрининге выявлялось около 450 новых случаев ЗНО предстательной железы или 40% от общего количества впервые выявленных случаев. Эффективность этого мероприятия была стабильна и в 2015 году составила 0,30% (2010 год — 0,29%). Стадийная структура ЗНО предстательной железы, выявленных при ПСА-скрининге, была значительно лучше таковой в общей популяции населения Челябинской области. Удельный вес локализованных форм ЗНО предстательной железы при ПСА-скрининге составил 68,0–75,8% против 56,5–66,0% в среднем по области (по России этот показатель составил 44,9% в 2010 году и 55,2% — в 2015 году соответственно). В ходе настоящей работы показаны весьма высокие, статистически значимые уровни прямой корреляционной зависимости между количеством обследованных пациентов при ПСА-скрининге, количеством активно выявленных больных ЗНО предстательной железы, количеством локализованных стадий ЗНО предстательной железы и количеством больных ЗНО предстательной железы, получивших специальное лечение по радикальной программе.

Трансуретральная резекция тулиевым волоконным лазером «Уролаз» в лечении немышечно-инвазивного рака мочевого пузыря

Ключевые слова:
немышечно-инвазивный рак мочевого пузыря, тулиевый волоконный лазер, результаты лечения

Перетрухин А.А., Карнаух П.А., Золотых М.А., Важенин А.В., Яйцев С.В.

ГБУЗ «Челябинский областной клинический центр онкологии и ядерной медицины»
454087, Российская Федерация, г. Челябинск ул. Блюхера, д. 42
E-mail: e584bc@gmail.com

Keywords:
non-muscle-invasive bladder cancer, thule fiber laser, treatment outcomes

Transurethral resection with a tuley fiber laser "Urolaz" in the treatment for non-muscle-invasive bladder cancer

Peretrukhin A.A., Karnaukh P.A., Zolotikh M.A., Vazhenin A.V., Yaizev S.V.

Chelyabinsk Regional Center of Oncology and Nuclear Medicine
42 Blucher str., Chelyabinsk 454087, Russian Federation
E-mail: e584bc@gmail.com

После традиционной трансуретральной резекции (ТУР) высокая частота рецидивирования немышечно-инвазивного рака мочевого пузыря (НМИ-РМП), вероятно, связана имплантацией флотирующих опухолевых клеток. Несоответствие стандартной ТУР критериям радикальности в подходе к лечению РМП послужило причиной поиска наиболее оптимального метода. Резекция стенки МП с опухолью единым блоком (en bloc) была предложена как альтернативный метод лечения НМИ- РМП.

Цель исследования. Оценить возможность использования тулиевого волоконного лазера «Уролаз» в онкоурологической практике: для выполнения резекции стенки мочевого пузыря с опухолью единым блоком (en bloc), для трансуретральной цистолитотрипсии, при стриктурах уретры, шейки мочевого пузыря.

Материалы и методы. В ГБУЗ ЧОКЦОиЯМ за период с января 2018 по июль 2018 были прооперированы 165 пациентов по поводу НМИ-РМП. Стандартная ТУР выполнена 130 пациентам, лазерная тулиевая резекция en bloc — 35 пациентам. Кроме того волоконный тулиевый лазер «Уролаз» успешно применен в 13 случаях уретротомии послеоперационной стриктуры уретры и шейки мочевого пузыря, в 4 случаев лазерной цистолитотрипсии (лигатурные конкременты уретровезикального анастомоза после радикальной простатэктомии, конкременты мочевого резервуара после цистэктомии).

Результаты. Макропрепараты после лазерной резекции en bloc имели элементы мышечного слоя в 100%, и большую ценность для правильной постановки диагноза. При локализации опухоли на боковых стенках мы не наблюдали обтураторный рефлекс. Исключительная прецизионность лазерной резекции позволяет проводить резекции с нулевой кровопотерей.

Заключение. Результаты первого опыта применения тулиевого лазера «Уролаз» показали ряд преимуществ перед стандартной ТУР, а именно отсутствие обтураторного рефлекса, качественный материал для патоморфологического исследования, отличный гемостаз, эффективная ТУ-цистолиторипсия при конкрементах и внутренне-оптическая уретротомия при стриктуре уретры.

Новые лабораторные алгоритмы доклинического стадирования рака предстательной железы

Ключевые слова:
рак предстательной железы, стадирование, алгоритмы стадирования рака предстательной железы

Keywords:
prostate cancer, staging, prostate cancer staging algorithms

Сергеева Н.С.[1,2], Скачкова Т.Е.[1], Алексеев Б.Я.[1,3], Маршутина Н.В.[1], Каприн А.Д.[1,3]

1 Московский научно-исследовательский онкологический институт имени П.А.Герцена – филиал ФГБУ «Национальный медицинский исследовательский центр радиологии» Министерства здравоохранения Российской Федерации
125284, Российская Федерация, г. Москва, 2-й Боткинский проезд, д. 3
2 ФГБОУ ВО «Российский национальный исследовательский медицинский университет им. Н.И.Пирогова Министерства здравоохранения Российской Федерации
117997, Российская Федерация, г. Москва, ул. Островитянова, д. 1
3 ФГБУ «Национальный медицинский исследовательский центр радиологии» Министерства здравоохранения Российской Федерации,
249036, Российская Федерация, Калужская область, Обнинск, ул. Королёва, 4
E-mail: prognoz.06@mail.ru

New laboratory algorithms for preclinical staging of prostate cancer

Sergeeva N.S.[1,2], Skatchkova T.E.[1], Alekseev B.Ya.[1,3], Marshutina N.V.[1], Kaprin A.D.[1,3]

1 P. Hertsen Moscow Oncology Research Institute – Branch of the National Medical Radiology Research Centre of the Ministry of Health of the Russian Federation
3, 2nd Botkinskiy proezd, Moscow, 125284, Russian Federation
2 Pirogov Russian National Research Medical University (RNRMU)
1 Ostrovitianov str., Moscow, 117997 Russian Federation
3 National Medical Radiology Research Centre of the Ministry of Health of the Russian Federation,
4 Koroleva str., Obninsk, Kaluga region, 249036, Russian Federation
E-mail: prognoz.06@mail.ru

Доля ошибок в стадировании рака предстательной железы (РПЖ) остается высокой из-за неточностей при оценке категории Т и индекса Глисона (и.Гл.) по биопсии.

Цель исследования. Разработка нового математического алгоритма стадирования РПЖ до начала лечения.

Пациенты и методы. В исследование включены 337 первичных больных с уровнем общего ПСА (оПСА) <30 нг/мл (калибровка Hybritech), у которых были оценены свободный ПСА (свПСА), [-2]проПСА (Beckman Coulter Access 2) и рассчитан Индекс Здоровья Простаты (ИЗП) на их основе. Все пациенты были охарактеризованы по TNM и pTNM, а также по и.Гл. до (и.Гл.) и после (р и.Гл.) простатэктомии. Доля ошибок в определении и.Гл. до операции (разделение <7 vs ≥7) включала 32% случаев гипо- и 8% гипердиагностики. В определении категории Т доля случаев гипо- (Т2→рТ3) — 37% и гипердиагностики (Т3→рТ2) — 44%.

Результаты. Совместно с сотрудниками ИППИ им. А. А. Харкевича РАН на основе полученных методом логистической регрессии данных были разработаны два новых алгоритма. 1-й алгоритм — Лабораторный индекс клинического стадирования с учетом возраста (ЛИКС-В), рассчитывающийся по формуле: ЛИКС-В= ([-2]проПСА^(3/2)*свПСА (-2)*оПСА^ (4/3))/100+1,5*В, где В — возраст (количество полных лет). Установлено, что параметр ЛИКС-В превосходит ИЗП по достоверности различий между клинически значимыми группами больных РПЖ. 2-й алгоритм — ВИЗГ= 0,025*В+0,01*ИЗП+Гл+0,6*Т, где Гл — ранговая величина, принимает значение 1 для и.Гл. по результатам биопсии 5–6, 2 — для 7 (3+4), 3 — для 7 (4+3), 4 — для 8–10; Т — ранговая величина на основе TNM, принимает значение 1 для T2N0 и 2 — для T3N0. При значении показателя ВИЗГ <3,6 ед статус рТ2 подтвердился в 95,3% наблюдений. При этом для ИЗП при дискриминационном уровне 25 ед статус рТ2 подтвердился в 88,9% наблюдений. При ВИЗГ > 4,7 ед агрессивный РПЖ диагностирован в 96,9% наблюдений. Для пациентов с оПСА 2,5–10 нг/мл на основе ROC-анализа продемонстрировано преимущество ВИЗГ перед ИЗП. Для разделения больных в соответствии с р и.Гл. <7 vs ≥7 AUC составила: для ВИЗГ — 0,85; ИЗП — 0,66; оПСА — 0,57. Для разделения рТ2 vs рТ3 случаев AUC составила: ВИЗГ — 0,75; ИЗП — 0,65; оПСА — 0,61. ВИЗГ значительно превосходил ИЗП и оПСА и на более широком диапазоне значений оПСА (<30 нг/мл). У алгоритмов существуют «серые зоны» (для ВИЗГ — в диапазоне 3,6–4,7 ед, ЛИКС-В — 90–150 ед.), где прогноз удается с меньшей вероятностью. С ростом значений ВИЗГ и ЛИКС-В в серых зонах вероятность иметь агрессивную форму РПЖ возрастала. Для практического использования моделей ВИЗГ и ЛИКС-В разработана программа-калькулятор, включающая решающие правила для прогноза агрессивности РПЖ по данным, полученным до начала лечения.

Заключение. Полученные результаты, дают основание ожидать, что использование алгоритмов ЛИКС-В и ВИЗГ позволит улучшить дооперационное стадирование РПЖ.

Роботизированная высокоинтенсивная фокусированная ультразвуковая абляция (HIFU) для лечения пациентов с раком предстательной железы: 1200 пациентов 10 лет наблюдения

Ключевые слова:
рак простаты, HIFU, высокоинтенсивная фокусированная ультразвуковая абляция

Keywords:
prostate cancer, HIFU, high intensity focused ultrasound

Соловов В.А., Ганьжов В.О., Фесенко Д.В.

ГБУЗ «Самарский областной клинический онкологический диспансер»
443031, Российская Федерация, г. Самара, ул. Солнечная, д. 50
E-mail samarasdc@yahoo.com

Robotic High Intensity Focused Ultrasound (HIFU) for treatment patients with the prostate cancer: 1200 patients 10 years follow-up

Solovov V.A., Ganzhov V.O., Fesenko D.V.

Samara Regional Oncology Center
50 Solnechnaya str., Samara, 443031, Russian Federation
E-mail samarasdc@yahoo.com

Цель исследования. Оценить эффективность HIFU-терапии для пациентов с раком предстательной железы и локальным рецидивом после лучевой терапии (ЛТ) и радикальной простатэктомии (РПЭ). Все пациенты были стратифицированы с учетом риска прогрессии опухолевого процесса по Д'Амико.

Материалы и методы. 1200 пациентов было пролечено в Самарском областном клиническом онкологическом диспансере в период с 2007 по 2018 гг.: 344 — с низким риском, 361 — с промежуточным риском, 447 — с высоким риском прогрессии, 49 — с локальным рецидивом после ЛТ и РПЭ. Все пациенты не были кандидатами для хирургического лечения или отказывались от операции. 955 пациентам была выполнена трансуретральная резекции предстательной железы (ТУР) + HIFU, 245 только HIFU (объем простаты < 40cc). Среднее время наблюдения составило 71 месяцев (диапазон 3–125). Средний возраст пациентов составил 68,4 (52–89) лет. Наблюдение включало определение уровня ПСА, МРТ и трансректальную биопсию. Для оценки биохимического рецидива был использовал Штутгардский критерий (надир ПСА + 1,2 нг/мл).

Результаты. Средний уровень ПСА через 72 месяца после лечения HIFU составил 0,5 (0,0–3,7) нг/мл в группе с низким риском прогрессии, 1,04 (0,2–6,5) нг/мл — у пациентов с промежуточным риском, для группы с высоким риском риском прогрессии — 3,5 (0–21,2) нг/мл, в группе пациентов с локальным рецидивом после ЛТ и РПЭ — 1,7 (0,0–9,9) нг/мл.

Местный рецидив или прогрессия были диагностированы у 20 (5,8%) пациентов в группе с низким риском, 28 (7,8%) — в группе с промежуточным риском, 162 (36,2%) — в группе высокого риска и 9 (19,6%) в группе после ЛТ и РПЭ. Местный рецидив был диагностирован в среднем через 12 (6–18) месяцев после первоначального лечения.

15 (1,3%) пациентам была выполнена повторная HIFU-терапия при выявлении местного рецидива.

Через 10 лет наблюдения у пациентов с низким риском прогрессия составила 6%, с среднем риском — 8%, с высоким риском прогрессии — 37,2%, с рецидивом после ЛТ — 19,7%. Анализ по Каплан–Мейеру всей группы показал, что безрецидивная выживаемость после 10 лет наблюдения составила 84,2% для всех пациентов.

После лечения отмечались следующие осложнения: недержание мочи I степени у 17,6%, недержание мочи II степени у 7,7%, стриктура простатического отдела уретры у 18,4%, ректо-уретральная фистула у 0,4% пациентов. Осложнения были купированы в течение трех-шести месяцев.

Выводы. HIFU-терапия безопасный минимально инвазивный клинически эффективный метод лечения локализованного и местно-распространенного рака предстательной железы с безрецидивной выживаемостью 84,2% при 10-летним наблюдении. HIFU-терапию можно выполнять как спасительную у пациентов с локальным рецидивом после ЛТ и РПЭ.

Дистанционная лучевая терапия в режиме гипофракционирования у больных раком предстательной железы – анализ токсичности

Ключевые слова:
рак предстательной железы, лучевая терапия, гипофракционирование

Keywords:
prostate cancer, radiation therapy, hypofractionation

Стриканова И.А., Гуменецкая Ю.В., Макарова К.С., Джабраилова С.О., Карякин О.Б., Бирюков В.А., Гулидов И.А.

Медицинский радиологический научный центр имени А.Ф.Цыба – филиал ФГБУ «Национальный медицинский исследовательский центр радиологии» Министерства здравоохранения Российской Федерации,
249031, Российская Федерация, Калужская область, Обнинск, ул. Королёва, д. 4
E-mail: Strik.88@mail.ru

Remote radiation therapy in the mode of hypofractionation in patients with prostate cancer – toxicity analysis

Strikanova I.A., Gumenetskaya Yu.V., Makarova K.S., Dzhabrailova S.O., Karyakin O.B., Biryukov V.A., Gulidov I.A.

A. Tsyb Medical Radiological Research Centre – Branch of the National Medical Radiology Research Centre of the Ministry of Health of the Russian Federation,
4 Koroleva str., Kaluga Region, Obninsk, 249036, Russian Federation
E-mail: Strik.88@mail.ru

Рак предстательной железы (РПЖ) — одна из наиболее распространенных опухолей у мужчин. Число заболевших РПЖ в мире превысило 1 млн. человек (14,8%) в 2012 году. Одним из методов радикального лечения больных РПЖ является дистанционная лучевая терапия. При проведении дистанционной лучевой терапии (ДЛТ) рака предстательной железы (РПЖ) давно и вполне успешно применяется режим традиционного (классического) фракционирования, который предусматривает подведение суммарной очаговой дозы (СОД) 70–78 Гр, в разовой очаговой дозе (РОД) 1,8–2 Гр за фракцию.

В последние годы в клинической практике лечения РПЖ довольно широкое распространение получили различные варианты гипофракционирования (ГФ). Доклинические и клинические исследования показывают высокую чувствительность аденокарциномы предстательной железы к более высокой дозе за фракцию, с целью повышения терапевтического эффекта и уменьшения риска развития поздних осложнений со стороны прямой кишки и мочевого пузыря. Применение режимов ГФ при РПЖ обосновано с радиобиологической точки зрения и позволяет сократить время лечения без снижения его эффективности. Однако, при внедрении в клиническую практику современных технологий ДЛТ необходимо тщательно анализировать токсичность, переносимость и осложнения лечения, которые могут оказывать значимое влияние на качество жизни больных.

Цель исследования. Изучить частоту развития, степень тяжести лучевых реакций и осложнений при проведении гормонолучевого лечения РПЖ с использованием режима ГФ и оценить эффективность данного метода лечения.

Пациенты и методы. Проанализированы результаты лечения 77 больных РПЖ, которым проведена ДЛТ в режиме ГФ в клинике МРНЦ им. А. Ф. Цыба. Средний возраст пациентов составил 65,3 года. Абсолютное большинство больных относились к группе высокого риска прогрессирования РПЖ, при этом 35 (45,5%) имели ≥ 2 факторов риска. Всем пациентам до начала ДЛТ проведена рентгено-топометрическая подготовка на спиральном компьютерном томографе с применением фиксирующих приспособлений; объемное (3D) дозиметрическое планирование выполнено на системе Xio. Конформная ДЛТ у всех больных реализована на ЛУЭ Elekta Synergy S в режиме гипофракционирования, — в РОД 2,5 Гр до СОД 65–67,5 Гр. Применяли технологии конформного облучения под контролем изображений (IGRT); при локальном облучении предстательной железы реализована технология лучевой терапии с модуляцией интенсивности (IMRT).

Результаты. Запланированный курс лечения проведен всем пациентам в полном объеме. Острые лучевые реакции со стороны мочеполовой системы (GU) 1 степени тяжести (RTOG) наблюдали у 17 (22,0%) пациентов. Со стороны нижних отделов ЖКТ (GI) лучевые реакции 1 степени тяжести отмечены у 11 (14,3%) пациентов; у двух (2,6%) больных наблюдали развитие реакций 2 степени, потребовавшие перерыва в лечении. После завершения курса лечения все больные РПЖ остаются под наблюдением. GU и GI осложнения ≥2 степени тяжести отмечены у 7 (9,1%) и 8 (10,4%) пациентов соответственно. Предварительный анализ исследования свидетельствовал об увеличении частоты развития нежелательных последствий облучения при повышении СОД до 67,5 Гр.

Медиана наблюдения за больными составила 21,0 месяц. Все пациенты до настоящего времени живы. У одного (1,3%) больного установлено прогрессирование заболевания — множественные метастазы в кости.

Выводы. Предварительный анализ исследования свидетельствует о приемлемой переносимости больными режима гипофракционирования (в РОД 2,5 Гр; СОД 65–67,5 Гр) при проведении конформной ДЛТ в объеме гормонолучевого лечения РПЖ. Необходимо продолжение наблюдения за пациентами для изучения эффективности проведенного лечения.

Неоадъювантная химиогормонотерапия перед радикальной простатэктомией при лимфогенно-диссеминированном раке предстательной железы

Ключевые слова:
рак предстательной железы, неоадъювантная химиогормонотерапия, радикальная простатэктомия

Keywords:
prostate cancer, chemohormonal therapy, radical prostatectomy

Устинова Т.В., Болотина Л.В., Харченко Н.В., Нюшко К.М., Пайчадзе А.А., Запиров Г.М., Кунда М.А., Каприн А.Д.

Московский научно-исследовательский онкологический институт имени П.А.Герцена – филиал ФГБУ «Национальный медицинский исследовательский центр радиологии» Министерства здравоохранения Российской Федерации,
125284, Российская Федерация, Москва, 2-й Боткинский проезд, 3
ФГБОУ ВПО «Российский университет дружбы народов»
117198, Российская Федерация, г. Москва, ул. Миклухо-Маклая, д. 10/2
E-mail: t.v.rafeyenko@gmail.com

Neoadjuvant chemohormonal therapy and radical prostatectomy in a patient with lymphogenic metastatic prostate cancer

Ustinova T.V., Bolotina L.V., Harchenko N.V., Nyushko K.M., Paychadze A.A., Zapirov G.M., Kunda M.A., Kaprin A.D.

P. Hertsen Moscow Oncology Research Institute – Branch of the National Medical Radiology Research Centre of the Ministry of Health of the Russian Federation
3, 2nd Botkinskiy proezd, Moscow, 125284, Russian Federation
RUDN University
10/2 Miklukho-Maklaya str., Moscow 117198, Russian Federation
E-mail: t.v.rafeyenko@gmail.com

Цель исследования. Оценка переносимости и эффективности химиогормонотерапии (ХГТ) у больных раком предстательной железы (РПЖ) высокого риска прогрессирования заболевания.

Пациенты и методы. За период с 07.2016 по настоящее время в исследование включено 26 больных РПЖ высокого риска прогрессирования (T3 вN+, T3 вN+M0) в возрасте 59 (43–69) лет. На старте всем больным выполнялись КТ органов грудной и брюшной полостей, МРТ малого таза, остеосцинтиграфия, определялся уровень ПСА. Неоадъювантная ХГТ проводилась каждые 3 недели в режиме: доцетаксел 75 мг/м^2 в/в в 1 день 21-дневного цикла на фоне перорального приема преднизолона 10 мг/сутки. Гормональная терапия включала аЛГРГ. Длительность лечения составила 6 месяцев с контрольным обследованием после 3 и 6 циклов.

Результаты. Всего проведено 126 курсов ХГТ. Девятнадцати пациентам выполнена радикальная простатэктомия с расширенной тазовой и парааортальной лимфаденэктомией. По данным патоморфологического исследования у 17 (89%) пациентов отмечен патоморфоз 1–2 степени, у 2 (11%) пациентов 3–4 степени. На момент наблюдения у трех (12%) больных зарегистрирована прогрессия заболевания. Медиана безрецидивной выживаемости (БРВ) составила11 мес. Основными проявлениями токсичности явились гематологическая у шести (23%) и гастроинтестинальная у четырех (15%) (диарея (n = 4), стоматит (n = 3)), однако они не превышали степень I–II. Гематологическая токсичность III степени была зарегистрирована у 4 (15%) пациентов. С целью профилактики развития клинически значимых проявлений 2/3 больных получали КСФ уже с 3-го дня лечебного цикла. У одного (4%) пациента была отмечена фебрильная нейтропения, потребовавшая редукции дозы цитостатика на 20%. Относительно удовлетворительная переносимость и приемлемый уровень качества жизни позволили подавляющему числу больных проводить лечение в амбулаторных условиях.

Заключение. Предварительные результаты свидетельствуют о низкой токсичности комбинированного лечения у больных при проведении химиогормонотерапии, а также демонстрируют эффективность данного режима у отобранного контингента больных.

Отдаленные функциональные результаты органосохраняющих операций при раке почки I стадии с применением лазерного излучения

Ключевые слова:
скорость клубочковой фильтрации, хроническая болезнь почек, лазерная резекция почки, лазерное излучение, рак почки

Keywords:
glomerular filtration rate, chronic kidney disease, laserassisted partial nephrectomy, laser-emitting light, renal cancer

Фирсов К.А.[1], Горчак Ю.Ю.[1], Стаханов М.Л.[2], Ишевский Г.Б.[2], Аниканова Е.В.[2], Генс Г.П.[1]

[1] ФГБОУ ВО «Московский государственный медико-стоматологический университет им. А.И.Евдокимова» Министерства здравоохранения Российской Федерации
127473, Российская Федерация, г. Москва, ул. Делегатская, д. 20, стр. 1
[2] НУЗ «Центральная клиническая больница №2 им. Н.А.Семашко ОАО "РЖД"»
129128, Российская Федерация, г. Москва, ул. Будайская, д. 2

Distance functional outcomes of nephron-sparing surgery with laser-emitting light in patients with I stage renal cancer

Firsov K.A.[1], Gorchak Yu.Yu.[1], Stakhanov M.L.[2], Ishevskii G.B.[2], Anikanova E.V.[2], Gens G.P.[1]

[1] A.I. Yevdokimov Moscow State University of Medicine and Dentistry of the Ministry of Healthcare of Russian Federation
20/1 Delegatskaya str., Moscow, 127473, Russian Federation
[2] Central Clinical Hospital № 2 named after N.A. Semashko OJSC "Russian Railways"
2 Budayskaya str., Moscow, 129128, Russian Federation

Цель исследования. Улучшение отдаленных функциональных результатов лазерной резекции почки у пациентов с локализованным почечно-клеточным раком.

Пациенты и методы. Были проанализированы результаты лечения 103 пациентов с локализованным почечно-клеточным раком I стадии. Традиционная резекция почки с пережатием магистральных сосудов почки выполнена 55 (53,4%) пациентам, а лазерная резекция почки без аноксии и с применением высокоэнергетического лазерного излучения длиной волны 970 нм произведена 48 (46,6%) больным. Статистически значимых различий в обеих группах больных по полу, возрасту, стороне поражения, среднему размеру опухоли и резецированным сегментам, а также по сопутствующим заболеваниям, отрицательно влияющим на функцию почек, не было ($p > 0,05$). Функциональное состояние почечной паренхимы было оценено до выполнения резекции почки, на 7-е сутки, через 6, 12 и 36 месяцев после операции с использованием вычисления расчетной скорости клубочковой фильтрации по формуле CKD-EPI (Chronic Kidney Desease Epidemiology Collaboration). Почечная функция классифицирована по модифицированной системе National Kidney Foundation/Kidney Disease Outcomes Quality Initiative (KDOQI) classification. Также скорость клубочковой фильтрации оценена в зависимости от наличия/отсутствия сопутствующих заболеваний, отрицательно влияющих на функцию почек.

Результаты. Скорость клубочковой фильтрации у пациентов с сопутствующими заболеваниями, снижающими почечную функцию, через 6 и 36 месяцев после операции в группе лазерной резекции почки была 86,0 ± 13,4 мл/мин/1,73 м² (от 53 до 104) и 84,0 ± 13,0 мл/мин/1,73 м² (от 51 до 102). Аналогичный показатель в группе традиционной операции в указанные сроки наблюдения был ниже и составил 77,0 ± 14,3 мл/мин/1,73 м² (от 35 до 93) и 75,0 ± 14,4 мл/мин/1,73 м² (от 35 до 92) соответственно. Различия обеих групп через 6 и 36 месяцев после операции были статистически значимы ($p = 0,008$ и $p = 0,0101$ соответственно). Хроническая болезнь почек 3 и 4 стадий в отдаленном послеоперационном периоде (через 36 месяцев) чаще была диагностирована у пациентов, перенесших традиционную операцию (10,8%), по сравнению с пациентами после лазерной резекции почки (4,2%).

Заключение. Применением высокоэнергетического лазерного излучения длиной волны 970 нм при выполнении резекции почки у пациентов с локализованным почечно-клеточным раком и сопутствующей патологией, отрицательно влияющей на почечную функцию, улучшает отдаленные функциональные результаты хирургического лечения.

Объемная дозиметрическая оценка гипофракционного стереотаксического облучения карциномы предстательной железы

Ключевые слова:
гипофракционирование, карцинома предстательной железы, лучевая терапия с объемной модуляцией интенсивности излучения, гистограммы доза-объем

Шеффрес Е.В.[1], **Сухих Е.С.**[1,2], **Сухих Л.Г.**[1]

[1] ФГАОУ ВО «Национальный исследовательский Томский политехнический университет»
634050, Российская Федерация, г. Томск, проспект Ленина, д. 30
[2] ОГАУЗ «Томский областной онкологический диспансер»
634050, Российская Федерация, г. Томск, проспект Ленина, д. 115
E-mail: esheffres@yandex.ru

Volumetric dosimetric evaluation of hypofraction stereotactic irradiation of prostate carcinoma

Keywords:
hypofractionation, prostate carcinoma, volumetric modulated arc therapy, dose volume histogram

Sheffres E.V.[1], **Sukhikh E.S.**[1,2], **Sukhikh L.G.**[1]

[1] National Research Tomsk Polytechnic University
30 Lenina Avenue, Tomsk, 634050, Russian Federation
[2] Tomsk Regional Oncology Center
115 Lenin Avenue, Tomsk, 634050, Russian Federation
E-mail: esheffres@yandex.ru

Цель работы. Создание дозиметрических планов SBRT (стереотаксическая лучевая терапия тела) с помощью методики доставки дозы VMAT (лучевая терапия с объемной модуляцией интенсивности излучения), верификация и анализ результатов облучения по 2D и 3D оценке, используя гистограмму доза-объем (ГДО).

Пациенты и методы. В лечебный протокол включались пациенты с гистологически подтвержденным раком предстательной железы низкой и средней группы риска, основываясь на показателях для предстательной железы: простатспецифического антигена, балла Глисона и стадии заболевания. В исследовании было рассмотрено пять пациентов.

Всем пациентам была проведена топометрическая подготовка в лечебном положении с использованием спирального сканера Toshiba Aquilion (Toshiba, Япония) с толщиной среза 3 мм. Иммобилизация пациентов проводилась с помощью вакуумных матрасов, турника, абдоминального пресса, внутренняя фиксация включала наполнение мочевого пузыря и ректальный баллон. Перед каждым сеансом лучевой терапии проводилась томография в коническом пучке (Cone Beam CT) для верификации укладки пациента и смещения мишени.

Используемый клинический объем (CTV) представлял собой объем предстательной железы для пациентов с низким риском (4 пациента) для пациентов со средним риском включена дистальная половина семенных пузырьков (1 пациент).

Суммарная предписанная доза за курс SBRT для всех пациентов составляла 35 Гр, по 7 Гр за каждую фракцию. Лучевая нагрузка на критические органы при проведении SBRT для пяти фракций должна удовлетворять следующим условиям: Dmax<105% (передняя стенка прямой кишки); V90 <3 см^3 (боковая стенка прямой кишки); Dmax<45% (задняя стенка прямой кишки); Dmax<105% (задняя стенка мочевого пузыря); V18.3 Гр< 15 см^3 (задняя стенка мочевого пузыря); V20 Гр<90% (луковица полового члена); V14 Гр< 5% (головка бедренной кости).

Все дозиметрические планы облучения имели одинаковые технические параметры расчета: энергия фотонного излучения 10 МВ, методика облучения VMAT с четырьмя полными арками (0–360°), расчетная сетка 0,2 см, максимальная ширина бимлета 0,2 см, максимальная ширина сегмента 1 см, углы коллиматора для первой-третей арки — 40° для второй-четвертой 200°, алгоритм расчета Монте-Карло, статистическая неопределенность расчета 0,8%.

Создаваемые в системе Monaco дозиметрические планы облучения для всех пяти пациентов успешно прошли верификацию с использованием цилиндрического дозиметрического фантома ArcCHECK с программным обеспечением SNC patient и 3DVH. Дозиметрическая оценка рассчитанного плана в системе планирования проводилась по критериям конформности и гомогенности для покрытия мишени. Проверка на совпадение рассчитанного с измеренным планом проходила при помощи методов DTA и гамма-индекса с критерием сходимости γ (2%, 2 мм), а также по гистограммам доза-объем для мишени и критических органов.

Результаты. Все пять дозиметрических плана облучения полностью удовлетворяют международным требованиям по степени локального контроля опухоли и степени повреждения критических органов и нормальных тканей.

При сравнении измеренной и рассчитанной ГДО были получены практически абсолютные совпадения для рассчитанного и измеренного планов облучения.

Не было отмечено снижения эффективности лечения и увеличения токсических эффектов, связанных с лечением.

Заключение. Применение гипфракционированной лучевой терапии для лечения аденокарциномы предстательной железы пяти пациентов показало техническую реализуемость данного метода в Томском областном онкологическом диспансере и его эффективность, а верификация дозиметрических планов по ГДО позволила получить более детальную информацию о соответствии распределения дозы в каждой анатомической структуре.

Комбинированное лечение больных раком гортани и гортаноглотки с использованием индукционной химиотерапии

Ключевые слова:
рак гортани и гортаноглотки, индукционная химиотерапия, лучевая терапия в режиме мультифракционирования дозы, комбинированное лечение

Keywords:
cancer of the larynx and hypopharynx, combined modality treatment, induction chemotherapy, multifraction radiation therapy

Белевич Ю.В.

Научно-исследовательский институт онкологии ФГБНУ «Томский национальный исследовательский медицинский центр» РАН
634009, Российская Федерация, г. Томск, пер. Кооперативный, д. 5а
E-mail: Belevich-Yuliya@mail.com

Combined treatment of patients with cancer of the larynx and hypopharynx with use of induction chemotherapy

Belevich Yu.B.

Tomsk National Research Medical Center the Russian Academy of Sciences
5 Kooperativny Street, Tomsk, 634050, Russian Federation
E-mail: Belevich-Yuliya@mail.com

По данным анализа литературы, ежегодно отмечается рост заболеваемости раком гортани и гортаноглотки. При постановке диагноза у 70% больных диагностируется местно-распространенный опухолевый процесс (T3–T4), почти в половине случаев выявляются метастазы в регионарных лимфатических узлах. К сожалению, по-прежнему наиболее частым методом лечения остается сочетание лучевой терапии с хирургическим вмешательством без использования индукционной химиотерапии.

Цель исследования. Повышение эффективности комбинированного лечения больных раком гортани и гортаноглотки за счет использования индукционной химиотерапии и модифицированных вариантов лучевой терапии.

Материалы и методы. В исследование включено 116 больных раком гортани и гортаноглотки II–IV (T2–4N0–2M0) стадии опухолевого процесса. В группу исследования вошло 20 пациентов, из них мужчин — 17, женщин — 3, средний возраст — 55,9 лет. У всех пациентов морфологически верифицированный плоскоклеточный рак гортани (85% пациентов) и гортаноглотки (15% пациентов). Пациентам I группы (n = 20) проводилось 2 курса индукционной химиотерапии с интервалом 3–4 недели по схеме: доцетаксел — 75 мг/м^2 + цисплатин — 75 мг/м^2, с последующей лучевой терапией в режиме мультифракционирования дозы по 1,3 Гр 2 раза в день с интервалом в 4 часа, с оценкой эффекта на СОД = 40,0 изоГр. Затем тем больным, эффект лечения которых был достигнут как полная регрессия, продолжалась лучевая терапия до радикальной СОД = 65,0 изоГр. Пациентам, с эффектом лечения — частичная регрессия и стабилизация процесса, следующим этапом комбинированного лечения выполнялось оперативное лечение. Пациентам II группы (n = 96) проводилось 2 курса индукционной химиотерапии с интервалом 3–4 недели по схеме: паклитаксел — 175 мг/м^2 + карбоплатин — AUC — 6, с последующей лучевой терапией в режиме мультифракционирования дозы по 1,3 Гр 2 раза в день с интервалом в 4 часа, с оценкой эффекта на СОД = 40,0 изоГр. Эффект лечения оценивался по аналогичным критериям как и в I группе.

Результаты и выводы. У пациентов I группы после проведенного первого этапа комбинированного лечения полная регрессия наблюдалась у 11 больных (49,4 ± 4,0%), что подтверждалось данными видеоларингоскопии с морфологическим контролем (зарегистрирован лечебный патоморфоз IV степени). Во II группе полная регрессия опухоли отмечалась у 33 (34,4 ± 4,8%) пациентов. Больным I группы, эффект лечения которых оценен как частичная регрессия (40,9 ± 5,2%) и стабилизация процесса (9,7 ± 3,2%), было выполнено хирургическое вмешательство, в том числе в 39,1 ± 4,3% случаев — органосохранные операции, в 60,9 ± 3,6% случаев — радикальные операции (ларингэктомия или комбинированная ларингэктомия с или без лимфодиссекции). Больным II группы, эффект лечения которых оценен как частичная регрессия (46,9 ± 5,1%) и стабилизация процесса (18,7 ± 3,9%), также проводилось хирургическое лечение, в том числе в 31,7 ± 5,8% случаев — органосохранные операции, в 68,3 ± 5,8% случаев — радикальные операции. Полученные результаты позволяют предположить, что применение режима индукционной химиотерапии по схеме: доцетаксел + цисплатин и модифицированного режима лучевой терапии, в 49,4 ± 4,0% случаев позволяет избежать операции за счет полной регрессии опухоли, а в 39,1 ± 4,3% случаев выполнить органосохранные и функционально щадящие операции, что способствует улучшению качества жизни пациентов.

Интраоперационная гипертермия за счет нагрева персонального аппликатора в переменном магнитном поле субмегагерцового диапазона при лечении злокачественных опухолей

Ключевые слова:
локальная интраоперационная гипертермия, персональный аппликатор, индукционный нагрев

Keywords:
local intraoperative hyperthermia, personalized tumor bed implant, induction heating

Васильченко И.Л.[1,2], **Осинцев А.М.**[2], **Тупицын А.В.**[2], **Васильченко Н.В.**[2]

[1] ГБУЗ КО «Областной клинический онкологический диспансер»
650036, Российская Федерация, г. Кемерово, ул. Волгоградская, д. 35
[2] ФГБОУ ВО «Кемеровский государственный университет»
650000, Российская Федерация, г. Кемерово, ул. Красная, д. 6
E-mail: ivasi74@yandex.ru

Intraoperative hyperthermia due to heating of a personal iplant in alternating magnetic field of submegahertz band in treatment of malignant tumors

Vasilchenko I.L.[1,2], **Osintsev A.M.**[2], **Tupitsyn A.V.**[2], **Vasilchenko N.V.**[2]

[1] Regional Clinical Oncology Center
35 Volgogradskaya str., Kemerovo 650036, Russian Federation
[2] Kemerovo State of University
6 Krasnaya str., Kemerovo 650000, Russian Federation
E-mail: ivasi74@yandex.ru

Ведущим методом лечения местнораспространенного рака головы и шеи в настоящее время остается комбинированный метод: операция с пред- и/или постоперационной дистанционной гамма-терапией. По сводным статистическим данным около 40% больных умирают в первые два года после окончания лечения от местного прогрессирования процесса. Одним из перспективных путей повышения эффективности лечения данной патологии, позволяющим сохранить функцию гортани и, вместе с тем, снизить количество местных рецидивов, является использование интраоперационной лучевой терапии.

Цель. Целью предлагаемого проекта является разработка комбинированного метода лечения местнораспространенных форм рака на основе сочетания контактной интрооперационной лучевой терапии с принципиально новым методом проведения локальной гипертермии, осуществляемой за счет индукционного нагрева индивидуального интраоперационно изготовленного аппликатора.

Материалы и методы. В основе предлагаемой технологии лежит интраоперационное изготовление индивидуального аппликатора из самополимеризующегося материала, повторяющего форму опухоли или ложе удаленной опухоли. На стадии изготовления в полимерную основу аппликатора вводят ферромагнитные частицы и интрастаты аппарата брахитерапии. Аппликатор фиксируют в ложе удаленной опухоли, после чего проводят локальную гипертермию за счет индукционного нагрева аппликатора в переменном магнитном поле частотой около 100 кГц, не вызывающем нежелательного нагрева окружающих тканей. Сразу после этого проводят интраоперационную контактную лучевую терапию высокой мощности дозы.

Результаты и выводы. Метод контактной лучевой терапии высокой мощности дозы с использованием индивидуального аппликатора успешно внедрен в клиническую практику. Создан и успешно опробирован (*in vitro*) действующий лабораторный образец установки для проведения конформной гипертермии. На основе теоретических и экспериментальных оценок обоснована возможность применения метода в медицинской практике.

Интервенционная диагностика новообразований гортани в Лор-онкологии

Ключевые слова:
гортань, опухоль, УЗИ, гарпунная биопсия

Keywords:
larynx, tumor, biopsy

Дайхес Н.А., Виноградов В.В., Решульский С.С., Коробкин А.С., Гафурова А.И.

ФГБУ «Федеральный научно-клинический центр оториноларингологии» ФМБА России
123182, Российская Федерация, г. Москва, Волоколамское шоссе, д. 30, корп. 2
E-mail: Gafurova62919@gmail.com

Interventional diagnostics of laryngeal neoplasms in Lor-oncology

Daikhes N.A., Vinogradov V.V., Reshulskii S.S., Korobkin A.S., Gafurova A.I.

Scientific and Clinical Center of Otorhinolaryngology
30 building 2, Volokolamskoye shosse, Moscow 123182, Russian Federation
E-mail: Gafurova62919@gmail.com

Среди злокачественных новообразований в области головы и шеи рак гортани занимает первое место. Эффективность лечения и прогноз на прямую зависит от своевременной диагностики, выявления новообразования, распространенности патологического процесса. Одним из методов диагностики рака гортани на ряду с КТ и МРТ является УЗИ. Под УЗ-контролем проводится метод чрескожной гарпунной биопсии с последующей гистологической верификацией, что поможет определиться с тактикой лечения.

Цель. Повышение эффективности диагностики рака гортани с применением метода чрескожной гарпунной биопсии под УЗ-контролем.

Материалы и методы. Мы с помощью УЗИ с применением линейного датчика 7–12 МГц определяем новообразование, глубину его залегания характер васкуляризации, распространенность патологического процесса, топографо-анатомическое соотношение с близлежащими органами и тканями, а также расположение магистральных сосудов по отношению к новообразованию. Проводят взятие биопсии с помощью автоматического прибора для тканевой биопсии, в зависимости от расположения и глубины залегания образования на нем устанавливается длина выходящей части гарпуна. После обработки операционного поля под местной инфильтрационной анестезией выполняется чрескожная пункция, глубина и направление продвижения гарпунного стилета контролируется нажатием на рычаг устройства срезается фрагмент ткани из толщи опухоли, после чего стилет извлекается наружу. Полученный столбик биопсийного материала, диаметром до 0,2 см достаточен для выполнения как гистологического так и ИГХ исследования.

Результаты. Нами проведено 15 исследований по методике чрескожной гарпунной биопсии под УЗ-навигацией. В 95% случаев получено подтверждения злокачественного поражения органа, а именно, верифицирован плоскоклеточный рак различной степени дифференцировки. К осложнениям можно отнести умеренно выраженный болевой синдром (до 10% случаев) и гематома в области биопсии (до 2% случаев), которые купируются локальной гипотермией и однократного назначения анальгетиков.

Выводы. В ходе проведенного исследования определено, что при помощи УЗИ с последующим проведением чрескожной гарпунной биопсии под УЗ-контролем возможно верифицировать характер новообразования и определить тактику дальнейшего хирургического лечения.

Тактические подходы к лечению местнораспространенных опухолей придаточного аппарата глаза

Ключевые слова:
местнораспространеная опухоль, рак придаточного аппарата глаза, органосохраняющее лечение

Keywords:
locally advanced tumor, cancer of the appendage of the eye, organ-saving treatment

Енгибарян М.А.

ФГБУ «Ростовский научно-исследовательский онкологический институт» Министерства здравоохранения Российской Федерации
344037, Российская Федерация, г. Ростов-на-Дону, 14-я линия, д. 63
E-mail: mar457@yandex.ru

Tactical approaches to the treatment of locally advanced tumors of the peripheral eye

Engibaryan M.A.

Rostov Research Institute of Oncology (RRIO)
14th line, 63 Rostov-on-Don, 344037, Russian Federation
E-mail: mar457@yandex.ru

На сегодняшний день остается достаточно высоким процент больных поступающих на лечение к онкологу с местнораспространенными опухолями придаточного аппарата глаза. Вопрос о возможности проведения органосохраняющего лечения становится чрезвычайно актуальным, предопределяющим не только витальный прогноз, но и дальнейшую судьбу пациента. Очевидна необходимость разработки мультимодального подхода к лечению данной категории больных.

Цель исследования. Улучшение результатов лечения местнораспространенных опухолей придаточного аппарата глаза.

Пациенты и методы. Исследование проведено у 467 пациентов с местнораспространенными опухолями придаточного аппарата глаза. Всем больным проводились общеклинические исследования, осуществлялось комплексное офтальмологическое обследование. Оценку полученного эстетического результата проводили по 4-балльной шкале. Органосохраняющее хирургическое лечение проведено 383 пациентам. Из них у 324 человек, объединенных в подгруппу 1, использовались традиционные способы реконструкции послеоперационного дефекта; у 59 больных, объединенных в подгруппу 2, производилось устранение дефектов по разработанному нами способу. У 84 пациентов выполнили иссечение опухоли вместе с содержимым орбиты.

Результаты. Нами был разработан и применен «Способ устранения дефектов век и окружающих зон лица» суть которого заключается в закрытии дефектов лоскутами, подготовленными с использованием смеси липографтов и PRP-плазмы. При анализе непосредственных результатов органосохраняющего лечения установлено уменьшение частоты воспалительных изменений как со стороны глазного яблока, так и мягких тканей в зоне операции при закрытии дефектов по разработанному способу в сравнении со стандартным подходом. Пятилетняя безрецидивная выживаемость больных после органоуносящей операции составила 96,4 ± 2,0%, тогда как у пациентов 1-й и 2-й подгрупп органосохраняющего лечения — 93,5 ± 1,4% и 91,5 ± 3,6% соответственно ($p > 0,05\%$). Функционирующий орган зрения сохранен у 364 (95,0%) пациентов. После органоуносящего лечения пятилетняя безрецидивная выживаемость составила 96,4 ± 2,0%. В обеих подгруппах органосохраняющего хирургического лечения «отличный» эстетический результат достигнут у 132 (34,5%) пациентов, «хороший» — у 200 (52,2%). Доля оценок «отлично» в подгруппе 1 составила 59,6%, в подгруппе 2–86,4%. Мы не проводили сравнительный анализ эстетического эффекта органосохраняющего и органоуносящего хирургического лечения местнораспространенных злокачественных опухолей придаточного аппарата глаза ввиду его абсурдности. Сам факт удаления глазного яблока и содержимого орбиты предопределял негативный эстетический эффект операции, безнадежно ухудшая качество жизни пациента.

Заключение. Таким образом, проведение реконструкции утраченных тканей с надежным пластическим восстановлением расширяет показания к органосохраняющему лечению, позволяя сохранить глазное яблоко у 95% пациентов с местнораспространенными опухолями придаточного аппарата глаза. Использование современных методик пластической хирургии, гармонизированных с противоопухолевым лечением, улучшает эстетические результаты лечения местнораспространенных опухолей придаточного аппарата глаза, с достижением отличных и хороших эстетических результатов у 98,3% больных, увеличивая долю отличных результатов по сравнению со стандартными методиками реконструкции дефектов с 59,6% до 86,4%.

Возможности применения субментального лоскута при замещении послеоперационных дефектов орофарингеальной зоны

Ключевые слова:
субментальный лоскут, орофарингеальный рак, реконструкция послеоперационного дефекта

Keywords:
submental flap, oropharyngeal cancer, reconstruction of a postoperative defect

Захаров А.С., Гузь А.О., Гарев А.В., Соколова М.И.

ГБУЗ «Челябинский клинический центр онкологии и ядерной медицины»
454087, Российская Федерация, г. Челябинск, ул. Блюхера, д. 42
E-mail: zaharov_2005@mail.ru

Possibilities of using the submental flap for replacement of postoperative defects of the oropharyngeal zone

Zakharov A.S., Guz A.O., Garev A.V., Sokolova M.I.

Chelyabinsk Clinical Center of Oncology and Nuclear Medicine
42 Blyukhera str., Chelyabinsk, 454087, Russian Federation

Актуальность связана с неуклонным ростом заболеваемости и увеличением местно-распространенных форм заболевания с акцентом на 3–4-ю стадию опухолевого процесса. Так в Челябинской области показатель составляет не менее 2/3 случаев впервые выявленных случаев.

Цель исследования. Поиск оптимальной методики и способа реконструкции послеоперационных дефектов орофарингеальной зоны.

Пациенты и методы. В период с 2012 по 2016 гг. пролечено 190 пациентов с плоскоклеточным раком орофарингеальной зоны. Это были пациенты в возрасте от 19 до 83 лет, средний возраст 58,8 лет. Превалирующее большинство составили пациенты, страдающие раком языка, дна полости рта и альвеолярного отростка верхней/нижней челюсти (48,9%, 36,2% и 7,7% соответственно). Всем пациентам, независимо от сроков обращения за медицинской помощью (рецидивирующие опухоли после ранее проведенного лучевого лечения у 18 человек и 172 первичных пациентов) выполнено вмешательство радикального объема в области первичного очага и на лимфатическом коллекторе шеи. Все вмешательства носили характер R0, что подтверждено данными морфологического исследования.

Выполняя достаточно обширные резекции 2 и более близлежащих анатомических зон, вполне логичным следующим шагом стояла задача замещения образовавшегося дефекта. Использованы различные виды пластического материала (инфрахиоидальный лоскут — 22, субментальный — 58, пекторальный — 9, слизистые лоскуты — 12 и лоскуты на кивательной мышце — 1) для моделирования утраченной зоны, замещения дефекта и частичного восстановления утраченной функции.

Выбор способа реконструкции послеоперационного дефекта отдан в пользу применения субментального лоскута, имеющего ряд преимуществ: дуга ротации, позволяющая замещать дефекты на достаточно удаленном расстоянии от донорского места; размеры лоскута могут достигать 84 см^2; минимальная травматичность вмешательства т. к. зона забора лоскута соответствует зоне работы на лимфатическом аппарате и доступе к первичной опухоли; объем пластического материала позволяет замещать основные мягкотканные дефекты; этап формирования лоскута занимает непродолжительное время без ущерба качеству трансплантируемого материала; хороший косметический и функциональный результат донорской зоны; высокая «живучесть» данного пластического материала. К недостаткам данной методики следует отнести совпадение зоны перфузии лоскута с зоной регионарного метастазирования; недостаточный венозный отток; непрерывное функционирование волосяных фолликулов у ряда пациентов.

За истекший период времени накоплен опыт 58 случаев с применением субментального лоскута. В ряде случаев мы столкнулись с некоторыми проблемами в послеоперационном периоде, среди которых были как хирургические (несостоятельность швов — 8, инфекционно-воспалительные — 2), так и специфические, такие как нарушение венозного оттока — 3, деэпителизация — 2 и некроз лоскута — 2. По совокупности количество осложнений не превышает литературные данные-10,8%.

Результаты. Выполнение профилактических лимфаденэктомий, в том числе, как этапа формирования лоскута подтверждает необходимость и целесообразность данного этапа вмешательства. В нашем случае процент срытого/нераспознанного метастазирования составил 20,4%.

Использование субментального для восстановления послеоперационных дефектов сколь либо существенно не влияет на скорость вмешательства (не более 35–40 минут) и особенности течения послеоперационного периода, процент осложнений составляет 10,8%, что говорит о высокой надежности данного способа восстановлении послеоперационных дефектов.

Заключение. Обладая рядом преимуществ, применение субментального лоскута является хорошей альтернативной другим видам пластического материала для замещения послеоперационных дефектов при вмешательствах на органах полости рта, глотки.

Отдаленные результаты лечения пациентов с опухолями головного мозга Grade III–IV

Ключевые слова:
глиомы головного мозга grade III–IV, прогностические факторы, результаты лечения

Измайлов Т.Р., Паньшин Г.А., Амелина Н.С., Мельник С.Ю.

ФГБУ «Российский научный центр рентгенорадиологии» Министерства здравоохранения Российской Федерации
117997, Российская Федерация, г. Москва, ул. Профсоюзная, д. 86, стр. 1
E-mail: t-izm@mail.ru

Keywords:
gliomas WHO Grade III–IV, prognostic categories, result of treatment

Results of treatment of patients brain tumors Grade III-IV

Izmailov T.R., Panshin G.A., Amelina N.S., Melnik S.Y.

Russian Research Center of Roentgenology and Radiology
86 Profsoyuznaya str., GSP-7, Moscow, 117997, Russian Federation
E-mail: t-izm@mail.ru

Цель. Первичные опухоли центральной нервной системы занимают третье место в структуре онкологической смертности у мужчин, четвертое — у женщин в возрасте от 15 до 35 лет и при этом, находятся на 3-м месте по темпам роста заболеваемости среди всех онкологических новообразований. В настоящее время тактика лечения больных со злокачественными опухолями центральной нервной системы заключается в проведении комплексного лечения, в виде хирургического удаления опухоли, проведения лучевой терапии на ложе удаленной (остаточной) опухоли и курсовой химиотерапии. Применяется классический режим фракционирования, при котором разовая очаговая доза равна 2 Гр, а суммарная очаговая доза составляет 60 Гр. Метаанализ 12 рандомизированных исследований, в которые были включены 3004 больных злокачественными опухолями головного мозга, показал, что химиотерапия, в целом, на 15% уменьшает риск смерти и увеличивает продолжительность жизни на 6%.

Пациенты и методы. В ФБГУ РНЦРР с 2008 по 2017 гг. проведено лечение 278 больных со злокачественными опухолями головного мозга grade 3–4, при этом, степень злокачественности grade 3 диагностирована соответственно, у 69 (24,8%), а grade 4 — у 209 (75,2%) пациентов, из них (52%) у мужчин. Медиана возраста составил 54 года, в среднем от 50 до 70 лет (45%).

Результаты. После специального лечения 47 больных с числом факторов «0–3» (медиана наблюдения — 0,48 года) умер 1 (2,1%), при числе факторов «4–5» из 17 пациентов (медиана наблюдения — 0,84 года) — 7 (41,1%, p = 0,00007). При злокачественных опухолях головного мозга grade 3 наблюдаются высокие показатели выживаемости при наличии «0–3» прогностических факторов, в то время, как при «4–5» факторах, общая выживаемость оказалась значительно ниже выживаемость, соответственно, (3-х летняя: 93,5% и 39,7%; p = 0,00007). По данным РНЦРР после специального лечения 139 пациентов с числом факторов «0–3» (медиана наблюдения — 0,76 года) умерло 50 (35,9%), при числе факторов «4–5» из 56 пациентов (медиана наблюдения — 0,77 года) — 30 (53,5%). При злокачественных опухолях головного мозга grade 4 наблюдаются очень низкие цифры выживаемости в группе с 4–5 прогностическими факторами, в то время, как при наличии 0–3 факторах общая выживаемость несколько выше (2-х летняя выживаемость, соответственно, 9,5% и 32,1%; p = 0,0005). Из 94 пациентов с использованием РОД 2 Гр (медиана наблюдения — 0,79 года) умерло 36 (38,3%), при РОД 3 Гр из 93 пациентов (медиана наблюдения — 0,64 года) — 40 (43%, p = 0,39). Из представленных данных видно, что при увеличении разовой очаговой дозы до 3 Гр не отмечено снижения показателей общей выживаемости. В целом, средние режимы фракционирования существенно снижают сроки пребывания больных в стационаре, что приводит к значимому уменьшению стоимости лечения. Основным критерием эффективности лечения в онкологии является общая выживаемость. Уровень индекса Карновского у первичных больных со злокачественными опухолями головного мозга имеет достоверную корреляцию с последующей летальностью: –0,27 (p < 0,05).

Терапевтическая программа симультантного применения паллиативной 3D конформной лучевой терапии и внутриартериальной суперселективной регионарной химиотерапии при опухолях головы и шеи

Ключевые слова:
паллиативная, опухоли головы и шеи, региональная химиотерапия, суперселективная, внутриартериальная, качество жизни

Keywords:
palliative, tumors of the head and neck, regional chemotherapy, quality of life

Кандакова Е.Ю.

ФГБУ «Российский научный центр рентгенорадиологии» Министерства здравоохранения Российской Федерации
117997, Российская Федерация, г. Москва, ул. Профсоюзная, д. 86, стр. 1
E-mail: lukinaelena@list.ru

Therapeutic program simultaneous application of palliative 3D conformal radiation therapy and regionarnoj superselective intra-arterial chemotherapy for tumors of the head and neck

Kandakova E.Yu.

Russian Research Center of Roentgenology and Radiology
86 Profsoyuznaya str., GSP-7, Moscow, 117997, Russian Federation
E-mail: lukinaelena@list.ru

Цель. Оценить возможности сочетанного и последовательного применения селективной внутриартериальной химиоинфузии и 3D конформной лучевой терапии в паллиативных терапевтических программах при опухолях головы и шеи.

Пациенты и методы. Терапевтические программы лучевой терапии опухолей головы и шеи с применением 3D конформной лучевой терапии и суперселективной внутриартериальной химиоинфузии выполнены 18 пациентам. В первой группе (6 пациентов) проводилось симультанное воздействие двух методик. Во второй группе (12 пациентов) на первом этапе выполнялось 2 курса суперселективной внутриартериальной химиоинфузии с последующей 3D конформной лучевой терапией в режиме СПЛИТ-курса. Данное исследование в Центре начато в 10.2016 г. Этапы проведения симультанной методики в первой группе: после предлучевой подготовки и объемного дозиметрического планирования пациенту проводилась 3D конформная лучевая терапия. Через 7 дней после начала лучевой терапии на СОД 14 Гр под местной анестезией выполнялась ретроградная катетеризация аорты по Сельдингеру 5F доступом через правую общую бедренную артерию. Диагностический катетер по проводнику проводился в левую или правую общую сонную артерию. При контрольной ангиографии, визуализировалась патологическая сосудистая сеть от НСА, кровоснабжающая опухоль. Суперселективно катетеризировалась артерия, выполнялась ангиография для подтверждения оптимального положения катетера для внутриартериальной химиотерапии. Далее проводилась химиоинфузия, извлечение катетера и продолжение лучевой терапии. Суперселективное внутриартериальное введение химиопрепарата повторяется через 3 недели в течении всего курса лучевой терапии (как правило 2–3 курса химиоинфузии). Этапы проведения последовательной методики во второй группе: в данной когорте пациентов проводилось 2 курса суперселективной внутриартериальной химиоинфузии поэтапно через 21 день (техника проведения представлена выше), с последующим самостоятельным курсом 3 D конформной лучевой терапией через 3 недели после окончания второго курса химиоинфузии. Две представленных выше методики проведены пациентам с различными злокачественными процессами в области головы и шеи, в основном в паллиативных программах: 2 пациентам с опухолью придатков кожи, 1 пациенту с часторецидивирующим первичномножественным плоскоклеточным раком кожи лица, 2 пациентам с опухолью дна полости рта, 2 пациентам с опухолью корня языка, 2 пациентам с опухолью верхнечелюстной пазухи, 1 пациенту с метастазами плоскоклеточного рака при невыявленном первичном опухолевом очаге, 2 пациентам с эстезионей робластомой, 3 пациентам с опухолью носоглотки, 2 пациентам с опухолью орбиты, 1 пациенту — с метастазами рака щитовдной железы в мягкие ткани шеи, 1 пациенту с метастазом рака легкого в л/у шеи. Выбор препарата зависел от морфологии первичной опухоли. Как правило использовались препараты: карбоплатин и цисплатин. Дозы для введения химиопрепаратов подбирались индивидуально для каждого пациента в зависимости от состояния пациента после консультации химиотерапевта Центра.

Результаты. Интраоперационные осложнения не отмечены. Послеоперационные осложнения отмечены у 2 пациентов — нарушение мозгового кровообращения. В обоих случаях пациенты в течение суток находились в реанимационном отделении. Остальным пациентам продолжено лечение по радикальной программе. Перерывы в лечении не отмечены, кроме запланированных при выборе СПЛИТ курса лучевой терапии. Гематологические осложнения не отмечены в 100% случаев. Средний срок наблюдения за пациентами составил 16,5 мес. Однолетняя безрецидивная выживаемость составила 89%.

Заключение. В клинических случаях, когда исчерпаны возможности хирургического лечения, и имеется индуцированная радиорезистентность данная методика позволяет стабилизировать опухолевый процесс, адекватно купировать болевой синдром, уменьшить объем опухолевого поражения и улучшить качество жизни больного. Учитывая отсутствие гематологических осложнений — эта методика может быть рекомендована в паллиативных программах пациентам в старшей возрастной группе.

Нейрохирургические осложнения стереотаксической биопсии опухолей головного мозга

Ключевые слова:
опухоль головного мозга, стереотаксическая биопсия, осложнения

Keywords:
brain tumor, stereotactic biopsy, complications

Кит О.И., Франциянц Е.М., Росторгуев Э.Е., Кузнецова Н.С., Поркшеян Д.Х., Кавицкий С.Э., Черкиев И.У., Атмачиди Д.П., Росторгуев В.Э., Пандова О.В.

ФГБУ «Ростовский научно-исследовательский онкологический институт» Министерства здравоохранения Российской Федерации
344037, Российская Федерация, г. Ростов-на-Дону, 14-я линия, д. 63
E-mail: onko-sekretar@mail.ru

Neurosurgical complications of stereotactic biopsy of brain tumors

Kit O.I., Frantsiyants E.M., Rostorguev E.E., Kuznetsova N.S., Porksheyan D.Kh., Kavitskii S.E., Cherkiev I.U., Atmachidi D.P., Rostorguev V.E., Pandova O.V.

Rostov Research Institute of Oncology (RRIO)
14th line, 63 Rostov-on-Don, 344037, Russian Federation
E-mail: onko-sekretar@mail.ru

Роль стереотаксической биопсии (СТБ) головного мозга в диагностике и оценке патоморфоза первичных и вторичных опухолей головного мозга неуклонно возрастает. Учитывая отсутствие визуального интраоперационного контроля траектории иглы к расчетной точке, иногда встречаются послеоперационные осложнения различной степени тяжести, приводящие даже к фатальному исходу.

Цель исследования. Оценка послеоперационных осложнений СТБ по данным отделения нейроонкологии ФГБУ РНИОИ МЗ РФ.

Метод исследования – ретроспективный.

Результаты. В ФГБУ РНИОИ МЗ РФ метод СТБ диффузных и глубинно расположенных опухолей головного мозга внедрен с 2014 года. Нами проведено 60 оперативных вмешательств. Средний возраст больных составил 51,2 ± 10,4 года. Женщины составляли 57% наблюдений. С одиночными очагами оперировано 40% пациентов, с двумя очагами 15%, 45% пациентов имели множественное не верифицированное поражение. Новообразования в 28,3% наблюдений локализовалось в подкорковых структурах головного мозга, в 18,3% – различных отделах мозолистого тела с двусторонним распространением, в 53,4% случаях в перивентрикулярных областях под функционально значимыми зонами головного мозга. Неврологическая симптоматика зависела от локализации очага поражения в головном мозге. При поступлении функциональный статус по шкале Карновского в 100–80 баллов отмечен у 71,7% пациентов, 70–50 баллов у 21,7% больных, ниже 40 баллов отмечен в 6,6% наблюдений. Всем больным в дооперационном периоде проводилась комплексная оценка системы гемостаза. Цель биопсии – наиболее васкуляризированный участок патологической ткани. Точку забора ткани определяли методом совмещения MRT BRAVO с DTI, 2D-TOF, 3D-TOF, PC, T2*, ASL, 1H, SWAN режимами. Оперативное вмешательство выполнялось в условиях общей анестезии. Контрольная компьютерная томография выполнялась в течении 24 часов после операции. Новообразования морфологически верифицированы во всех случаях. В 23,3% случаях верифицирована глиобластома, в 25% – анапластическая астроцитома, в 16,7% – фибриллярно-протоплазматическая астроцитома, в 28,3% – лимфома, в 6,7% – метастазы железистого и плоскоклеточного рака. В 4 случаях (6,66%) в ближайшем послеоперационном периоде было отмечено формирование массивных внутримозговых гематом, что потребовало выполнение срочных оперативных вмешательств, включающих удаление гематомы и циторедукцию опухоли, локализованной в функционально значимых зонах головного мозга. 1 пациент (1,66%) умер в ближайшем послеоперационном периоде. Оценка возможных факторов риска массивных послеоперационных кровоизлияний после СТБ в нашей серии не определена. Все больные были с начальным баллом по шкале Карновского выше 80 баллов, без нарушений гемостаза в дооперационном периоде. После оценки гистологической верификации два наблюдения обширных кровоизлияний были ассоциированы с лимфомой ЦНС, два других с глиобластомой. Других видов осложнений в нашей серии наблюдений не отмечено. В международном исследовании Malone Hani, et al. (Complications following stereotactic needle biopsy of intracranial tumors. World Neurosurg. 2015 Oct;84(4):1084-9. DOI: 10.1016/j.wneu.2015.05.025), оконченном в 2017 году было проанализировано 7514 пациентов после СТБ. Наиболее частым осложнением по данным этого исследования СТБ являлось внутримозговое кровотечение, которое было диагностировано у 5,8% пациентов. Такие осложнение, как послеоперационное инфицирование (0,1%), и осложнения, связанные с областью послеоперационной раны (0,2%), встречались крайне редко. Факторы риска кровотечения в данном исследовании достоверно ассоциированы с возрастом выше 40 лет, гидроцефалией и отеком головного мозга. Стационарная смертность составила 2,8%.

Выводы. Стереотаксическая биопсия опухолей головного мозга позволяет максимально малоинвазивным путем верифицировать диффузные и глубинно расположенные опухоли головного мозга. Наиболее опасным осложнением раннего послеоперационного периода является кровоизлияние из ткани опухоли с формированием обширной внутримозговой гематомы (6,66%), что требует выполнения экстренного оперативного вмешательства, направленного на удаление гематомы и по возможности резекцию опухоли в функционально значимом месте. Смертность в нашей серии наблюдений составила 1,66%. Факторы риска развития послеоперационных гематом при условии соблюдения технологического процесса СТБ четко не определены.

Вопросы выбора реконструктивного материла при закрытии дефектов челюстно-лицевой области у больных онкологического профиля

Ключевые слова:
реконструктивная хирургия, челюстно-лицевая область, опухоли головы и шеи, реконструктивные имплантаты

Keywords:
reconstructive surgery, maxillofacial region, head and neck tumors, reconstructive implants

Кульбакин Д.Е., Чойнзонов Е.Л., Мухамедов М.Р.

[1] Научно-исследовательский институт онкологии ФГБНУ «Томский национальный исследовательский медицинский центр» РАН
634009, Российская Федерация, г. Томск, пер. Кооперативный, д. 5а
[2] Национальный исследовательский Томский государственный университет
634050, Российская Федерация, г. Томск, проспект Ленина, д. 36
[3] ФГБОУ ВО «Томский государственный университет систем управления и радиоэлектроники»
634050, Российская Федерация, г. Томск, проспект Ленина, д. 40
E-mail: kulbakin_d@mail.ru

The choice of reconstructive material in reconstructive surgery of the maxillofacial region in oncology patients

Kulbakin D.E., Choinzonov E.L., Mukhamedov M.R.

[1] Tomsk National Research Medical Center the Russian Academy of Sciences
5 Kooperativny Street, Tomsk, 634050, Russian Federation
[2] Tomsk State University
36 Lenin Ave., Tomsk, 634050, Russian Federation
[3] Tomsk State University of Control Systems and Radioelectronics
40 Lenin Ave., Tomsk, 634050, Russian Federation
E-mail: kulbakin_d@mail.ru

Вопросы лечения и реабилитации больных с опухолями челюстно-лицевой области остаются сложной проблемой современной клинической онкологии. Возмещение послеоперационных дефектов полости рта, включая структуры верхней и нижней челюсти у онкологических больных, является наиболее сложной проблемой современной реконструктивной хирургии.

Материалы и методы. За период с 2008 по 2017 гг. на базе отделения опухолей головы и шеи НИИ онкологии Томского НИМЦ выполнена 151 реконструктивная операция больных злокачественными опухолями челюстно-лицевой области. По стадиям: T2–16; T3–43; T4–36. По наличию регионарных метастазов в лимфатические узлы шеи: N1–21, N2–7. По локализации опухолевого процесса больные распределись следующим образом: язык — 29%; слизистая альвеолярного отростка нижней челюсти — 27%; альвеолярный отросток верхней челюсти — 11%, верхняя и нижняя губа — 6%, слизистая щеки — 12%, слизистой дна полости рта — 15%. В качестве реконструктивного материала использовались свободные реваскуляризированные лоскуты (110 случаев): костно-кожный малоберцовый лоскут — 39; кожно-фасциальный лоскут с передне-боковой поверхности бедра — 31; лучевой лоскут — 20; кожно-мышечный торакодорзальный лоскут — 5; лоскут из большого сальника — 1; костный лоскут из гребня подвздошной кости — 1; кожно-костный лопаточный лоскут — 3, суральный кожно-фасциальный перфорантный лоскут — 5. Также нами использовались перемещенные (на ножке) лоскуты (41 случай): подбородочный лоскут — 17; кожно- мышечный пекторальный лоскут — 21, надключичный — 3. В четырех случаях, для реконструкции челюстно-лицевой области использовались индивидуальный имплананататы из биоактивной керамики.

Результаты. Функциональные результаты: приемлемо понятная речь восстановлена у 100%; нормальное глотание, жевание, обычная диета — 93%; открывание рта, подвижность языка (за счет оставшейся части), без выраженного слюнотечения — 93%; дыхание через естественные пути восстановлено у всех (100%) больных; симметрия лица восстановлена — 70% (8 случаев потери костного лоскута). При использовании индивидуальных имплантатов из биоактивной керамики удалось восстановить костные структуры средней зоны лица. Рецидивы после проведенного лечения отмечены в 25 случаях (16,5%), из них местный рецидив — 15 случаев (10%), метастатическое поражение регионарных лимфатических узлов шеи — 6 случаев (3,5%) и метастатическое поражение «отдаленных органов» (легкие, головной мозг) — 4 случая (2,5%).

Выводы. Реконструктивные операции улучшают функциональные результаты и качество жизни прооперированных пациентов. Для получения хороших функциональных результатов и уменьшения послеоперационных осложнений при выполнении реконструктивных операций, необходим выбор адекватного реконструктивного материала. Для одномоментного восстановления костных структур у больных с распространенными опухолями челюстно-лицевой области предпочтительно использовать индивидуальный имплантаты.

Исследование выполнено за счет гранта Российского научного фонда (проект № 16–15–00038)

Оценка индекса дозы при проведении компьютерной томографии в коническом пучке для протоколов сканирования области головы

Ключевые слова:
компьютерная томография в коническом пучке, индекс дозы, область головы

Keywords:
CBCT, XVI, DLP

Лисовская А.О.[1,2], **Логинова А.А.**[1], **Галич К.А.**[2], **Беляев В.Н.**[2], **Нечеснюк А.В.**[1]

[1] ФГБУ «Национальный медицинский исследовательский центр детской гематологии, онкологии и иммунологии имени Дмитрия Рогачева» Министерства здравоохранения Российской Федерации
117997, Российская Федерация, г. Москва, ул. Саморы Машела, д. 1
[2] Национальный исследовательский ядерный университет «Московский инженерно-физический институт»
115409, Российская Федерация, г. Москва, Каширское шоссе, д. 31
E-mail: nastya_lis95@mail.ru

Estimation of the Cone Beam Computed Tomography dose index for head scanning protocols

Lisovskaya A.O.[1,2], **Loginova A.A.**[1], **Galich K.A.**[2], **Belyaev V.N.**[2], **Nechesnyuk A.V.**[1]

[1] Dmitry Rogachev National Research Center of Pediatric Hematology, Oncology and Immunology
1 Samory Mashela str., Moscow, 117997, Russian Federation
[2] National Research Nuclear University MEPhI (Moscow Engineering Physics Institute)
31 Kashirskoe shosse, Moscow, 115409, Russian Federation
E-mail: nastya_lis95@mail.ru

С внедрением в клиническую практику новых технологий в области лучевой терапии под контролем изображения (IGRT) появляется возможность осуществлять наиболее точное подведение терапевтической дозы к опухоли, обеспечивая хорошее покрытие мишени при минимально возможном облучении критических органов. Однако стоит помнить, что большинство методов IGRT так же заключают в себе дополнительную дозовую нагрузку на пациентов. Ее величина, по данным различных исследований, при ежедневной визуализации пациента на протяжении всего курса лечения может достигать существенных значений, которые сложно оценивать и учитывать.

Цель. Оценка индекса дозы при проведении компьютерной томографии в коническом пучке (CBCT) для различных протоколов сканирования области головы.

Пациенты и методы. Были измерены абсолютные и относительные значения дозы для 6 протоколов сканирования головы в коническом пучке XVI (X-Ray Volume Imaging). Абсолютные значения дозы измерялись в фантоме FREEPOINT, имитирующем голову пациента (диаметр 16 см), с помощью ионизационной камеры FC65-P и электрометра DOSE 1, а для относительных измерений — матрица детекторов I'mRT MatriXX. Полученные результаты использовались для расчета индекса дозы, учитывающего распределение дозы внутри фантома и длину сканирования DLP (Dose Length Product).

Результаты. Наименьший DLP получен для протокола, использующего неполную ротацию гантри (200°), ограниченное количество кадров и невысокие значения тока и напряжения на рентгеновской трубке, Fast Head and Neck S20 CW, а наибольший — для Head and Neck M20 CCW (13,28 и 91,36 мГр*см, соответственно). Стоит отметить, что дополнительным преимуществом протоколов с низкими дозовыми индексами является небольшое время сканирования при удовлетворительном качестве отображения костных структур пациента. При этом протоколы с большими индексами дозы обеспечивают высокое качество получаемых изображений, что стоит учитывать при выборе протокола сканирования для каждого конкретного пациента.

Заключение. Количественная оценка дозовой нагрузки пациентов очень важна для понимания возможных последствий от регулярного проведения процедур сканирования компьютерной томографии в коническом пучке. Перспективным продолжением работы является исследование областей грудной клетки и легких, а также оптимизация протоколов сканирования для минимизации получаемого пациентом облучения при сохранении приемлемых параметров качества изображения.

Онкоофтальмологический комплекс в НИЦ «Курчатовский институт» – ПИЯФ

Ключевые слова:
онкоофтальмология, увеальная меланома, протонная лучевая терапия

Keywords:
onco-ophthalmology, uveal melanoma, proton radiation therapy

Минкин Д.Ю., Максимов В.И., Иванов Е.М., Хорошков В.С., Кленов Г.И., Черных А.Н.

ФГБУ «Петербургский институт ядерной физики им. Б.П.Константинова» Национального исследовательского центра «Курчатовский институт»
188300, Российская Федерация, Ленинградская обл., г. Гатчина, мкр. Орлова роща, д. 1
ФГБУ «Институт теоретической и экспериментальной физики им. А.И.Алиханова» Национального исследовательского центра «Курчатовский институт»
117218, Российская Федерация, г. Москва, ул. Большая Черемушкинская, 25
E-mail: chernykh-aleksey@yandex.ru

Onco-ophthalmologic complex in NRC "Kurchatov Institute" – PNPI

Minkin D.Yu., Maksimov V.I., Ivanov E.M., Khoroshcov V.S., Klenov G.I., Chernykh A.N.

Petersburg Nuclear Physics Institute named by B.P. Konstantinov of National Research Centre «Kurchatov Institute» (NRC «Kurchatov Institute» – PNPI)
188300, Russia, Leningradskaya Oblast, Gatchina, 1, mkr. Orlova roshcha.NRC «Kurchatov Institute» – ITEP Russia
25 Bol'shaya Cheremushkinskaya str., Moscow, 117218, Russian Federation
E-mail: chernykh-aleksey@yandex.ru

Наибольшие возможности для лечения злокачественных новообразований глаза и орбиты предоставляет протонная лучевая терапия. При таком лечении резорбция опухоли достигается в 98% случаев, причем функция зрения (в той или иной степени) сохраняется у 50% пациентов.

Протонная лучевая терапия (ПЛТ) применяется для лечения больных со злокачественными новообразования (ЗН) различных структур глаза и его аппарата, таких как веко, придаточный аппарат глаза, орбита, но самым главным и важным применением ПЛТ является облучение внутриглазных меланом.

Реализация технологии протонной лучевой терапии внутриглазных новообразований — это сложный процесс, требующий вовлечения больших аппаратных, программных и информационных ресурсов на каждом из этапов проведения ПЛТ:

• изготовление средств иммобилизации (фиксации) пациента;

• полная диагностика заболевания, сбор данных о топологии новообразования, а также окружающих его тканях и органах (топометрия);

• дозно-анатомическое планирование облучения;

• симуляция облучения и облучение;

• постлучевой контроль заболевания и наблюдение за пациентом.

Стоит заметить, что глаз среди всех локализаций в ПЛТ является одним из самых сложных органов при позиционировании и планировании облучения из-за своей подвижности и трудности иммобилизации, а также непосредственной близости чувствительных к радиации анатомических структур.

В докладе рассматриваются основные этапы проведения протонной лучевой терапии онкоофтальмологических больных.

По данным PTCOG сейчас насчитывается 65 работающих центров адронной терапии, причем некоторые из них оборудованы специализированными лучевыми установками для лечения онкофтальмологических больных и есть специализированные центры, которые были созданы для ПЛТ онкоофтальмологих больных например в Клаттербридж, Великобритания; в Ницце и Орсе, Франция; в центре IFJ PAN в Кракове, Польша и т. д.

Как правило, в состав оборудования всех онкоофтальмологических лучевых установок ПЛТ входят следующие элементы:

1. роботизированное кресло-позиционер с устройством для иммобилизации и позиционирования больного; кресло-позиционер, как правило, имеет три линейные степени свободы вдоль осей координат (соответственно, вдоль оси пучка, поперек оси пучка и вертикально), возможность поворота вокруг вертикальной оси, подголовник также имеет дополнительные степени свободы;

2. система формирования дозного поля;

3. устройство фиксации взора;

4. система позиционирования мишени с лазерами, задающие координатные плоскости;

5. система рентгеновского позиционирования с двумя рентгеновскими

излучателями и приемниками, каждая пара обеспечивает фронтальную и боковую рентгенографию;

6. телевизионная камера с мониторами для контроля объекта облучения.

В НИЦ «Курчатовский институт» — ПИЯФ на базе ускорителя Ц-80 разрабатывается специализированный исследовательский комплекс протонной лучевой терапии онкоофтальмологических больных. Пучок протонов, генерируемый циклотроном Ц-80, имеет энергию 70 МэВ, что соответствует пробегу примерно 4 см в тканеэквивалентной среде. Этот параметр обеспечивает возможность облучать практически все локализации ЗН в области глаза, поверхностные ЗН в области орбиты глаза, головы и шеи.

Сооружение Исследовательского комплекса протонной лучевой терапии онкоофтальмологических больных на базе ускорителя Ц-80 НИЦ «Курчатовский институт» – ПИЯФ и вывод его на проектную производительность решило бы проблему лечения сложных онкологических заболеваний таких, как меланома глаза, для целого региона РФ. Создание же 4-5 подобных центров решило бы эту проблему на территории всей страны.

Повышение клинической эффективности химиолучевого лечения больных раком дна слизистой полости рта

Ключевые слова:
рак слизистой полости рта, HDR-брахитерапия, радиотерапия

Keywords:
HDR-brachytherapy, cancer of the oral, radiotherapy

Мошуров И.П., Коротких Н.В., Знаткова Н.А., Цурикова А.В., Овечкина М.В., Каменев Д.Ю., Куликова И.Н., Мещерякова Л.С., Коротких К.Н., Самодуров С.С., Коротких Н.В.

БУЗ ВО «Воронежский областной клинический онкологический диспансер»
394036, Российская Федерация, г. Воронеж ул. Вайцеховского д. 4
ГБОУ ВПО «Воронежский государственный медицинский университет им. Н.Н.Бурденко» Министерства здравоохранения Российской Федерации
394036, Российская Федерация, г. Воронеж ул. Студенческая д. 10
E-mail: kornat78@mail.ru

Improving the clinical effectiveness of chemoradiation treatment of patients with cancer of the bottom of the oral mucosa

Moshurov I.P., Korotkih N.V., Znatkova N.A., Cirikova A.V., Ovechkina M.V., Kamenev D.U., Kulicova I.N., Meshcheryakova L.S., Korotkih K.N., Samodurov S.S., Korotkih N.V.

Voronezh Regional Clinical Oncological Hospital
4 Vaitsekhovskogo, Voronezh, 394036, Russian Federation
Voronezh State Medical University of N.N. Burdenko Ministry of Health of Russia Russian Federation
10 Studencheskaya str., Voronezh 394036, Russian Federation
E-mail: kornat78@mail.ru

Заболеваемость раком орофаренгиальной зоны в мире составляет 1,1%, в РФ — 5,5%. При этом местнораспространенный опухолевый процесс диагностируется у 61,6% больных. 5-летняя выживаемость при III стадии составляет 33–52%, при IV стадии — 5–10% (при комплексном лечении). Одногодичная летальность — 35%, то есть каждый третий пациент с первые установленным диагнозом погибает в течение 1 года. Плоскоклеточный рак дна слизистой полости рта при локальном распространении является показанием к брахитерапии, обеспечивающей высокий уровень локального контроля опухоли, который достигается путем правильного отбора пациентов, тщательной имплантации источника и планирования лечения на основе трехмерных изображений Преимуществами HDR-брахитерапии является ее суперконформность, возможность гипофракционирования, а также ускоренного курса лечения.

Цель. Повышение эффективности химиолучевого лечения больных раком дна слизистой полости рта.

Пациенты и методы. В исследование было включено 14 больных раком слизистой дна полости рта. По стадиям заболевания пациенты распределялись следующим образом: у 4 (28,5%) была установлена I стадия, у 8 (57%) больных была установлена II стадия и у 2 (14,5%) — III стадия заболевания. Всем больным проведено сочетанное химиолучевое лечение. После 1-го этапа химиолучевого лечения, включающего 3 курса внутриартериальной химиотерапии по схеме PF с интервалом 21 день, конформной ДЛТ методом VMAT на область первичной опухоли и пути регионарного метастазирования СОД 50 Гр, в соответствии с международными рекомендациями. В случае регресса первичной опухоли более 50–70% проводился 2-й этап лечения — высокодозная брахитерапия. Во время хирургического вмешательства гибкие аппликаторы размещались в остаточную опухоль слизистой дна полости рта, и при этом расстояние между аппликаторами составляло 1,0–1,2 см, и располагались параллельно и равноудалено. Далее выполнялась компьютерная топометрия с гибкими аппликаторами. Оконтуривание на компьютерных срезах целевого объема, критических органов и тканей. Планирование и расчет дозы основывался на 3D-изображениях. Параметры, используемые для расчета дозы: отношение α/β = 10 Гр для опухоли и 3 Гр для поздних осложнений в окружающих тканях. Предписанной дозой являлась минимальная доза, полученная CTV (D90≥100, V100>90%). Неоднородности доз должны быть минимизированы, следуя общим правилам парижской системы, с дополнительной оптимизацией геометрическим и графическим методами. В результате V150% (объем опухоли, покрытый дозой 150% от предписанной) составлял не более 35%. Разовая доза на целевой очаг составляла РОД 3 Гр/за фракцию, 2 раза в день, с интервалом 6 часов СОД 21 Гр, 7 фракций. От сочетанной лучевой терапии пациенты получали: конформная дистанционная лучевая терапия (VMAT) СОД зоны регионарного метастазирования 60 Гр, СОД слизистую полости рта 50 Гр; от высокодозной брахитерапии СОД 21 Гр, BED 10.0 77 Гр.

Результаты. Медиана наблюдения составила 9–24 мес. Общая выживаемость = 94,5% безрецидивная выживаемость = 87,3%, $p \leq 0,05$. Поздних лучевых осложнений в данной группе больных не зафиксировано.

Заключение. Высокодозная брахитерапия играет успешную роль в мультидисциплинарном органосохраняющем лечении рака слизистой полости рта. Брахитерапия эффективна в качестве «буста» в дополнении к ДЛТ в качестве метода местной эскалации дозы, позволяющая сконцентрировать максимальную дозу именно в остаточной опухоли, избегая переоблучения здоровых тканей.

Клинический случай одномоментного поражения интрамаммарного лимфатического узла и подчелюстного лимфоузла

Ключевые слова:
интрамаммарный лимфоузел, изолированное поражение, казуистический случай

Keywords:
intramammary lymph node, casuistic case

Мягких В.В., Геворкян А.В., Дощанова Р.Х.

Медицинское научно-производственное объединение «Здоровье нации»
344022, Российская Федерация, Ростов-на-Дону, пр. Театральный, д. 81
МБУЗ «Центральная районная больница Егорлыкского района Ростовской области»
Российская Федерация, ст. Егорлыкская, ул. Врачей Черкезовых, д. 32
Медицинский центр «Фабрика здоровья»
344019, Российская Федерация, Ростов-на-Дону, ул. Ченцова, д. 40
E-mail: vitamh@rambler.ru

A clinical case of a one-stage lesion of the intramammary lymph node and submandibular lymph node

Myagkikh V.V., Gevorkyan A.V., Doschanova R.Kh.

Medical Scientific and Practical Association «Nation' s health»
81 Teatralny str., Rostov-on-Don, 344022, Russian Federation
Central Regional Hospital of the Egorlyk district of the Rostov region
32 Cherkezov str., Egorlykskaya, Russian Federation
Medical Center «Health's fabric»
40 Chentsova str., Rostov on-Don, 344019, Russian Federation
E-mail: vitamh@rambler.ru

Цель. Продемонстрировать редкий клинический случай одномоментного поражения интрамаммарного лимфатического узла и подчелюстного лимфоузла.

Пациенты и методы. Проведено полное клиническое обследование (УЗИ, рентгеновская маммография, трепанбиопсия) пациентки 37 лет по поводу образования в молочной железе.

Пациентка обратилась с жалобами на образование в левой молочной железе, которое появилось неделю назад на фоне продромального состояния (субфибрилитет, общая слабость). Наследственность отягощена — у родной сестры рак молочной железы. При рентгеновской маммографии выявлено образование повышенной плотности 1,5 см в Д округлой формы с четкими ровными контурами, инфильтрации кожи и изменений в аксиллярных лимфоузлах не отмечалось. Контрлательная молочная железа без патологии.

При осмотре молочные железы симметричны, кожа не изменена, пальпаторно слева в верхне-наружном квадранте эластической консистенции подвижное образование, не спаянное с кожей, немного болезненное. При проведении УЗИ обнаружено, что оно представляет собой увеличенный лимфоузел с гиперплазией коркового вещества, при ЦДК кровоток центральный в воротах лимфоузла, при выполнении эластографии тип окрашивания по Tsucuba — 2. Размеры 15 × 12 × 13 мм. Региональные лимфоузлы с 2 сторон (под- и надключичные, аксиллярные) — без изменений. При расширенном УЗИ в ткани правой подчелюстной слюнной железы локализовался совершенно идентичный лимфоузел размерами 13 × 13 × 11 мм. Произведена core-биопсия, получен результат — лимфаденит.

Результаты. Выявлен казуистический случай сочетанного поражения интрамаммарного лимфоузла и подчелюстного лимфоузла с контрлатеральной стороны не опухолевого генеза.

Заключение. Таким образом, мы имеем редкий случай инфекционно-паразитарного поражения изолированного интрамаммарного и подчелюстного лимфоузла.

Рецидивный орофарингеальный рак: выбор тактики лечения

Ключевые слова:
рецидивный орофарингеальный рак, лечение

Keywords:
reccurent, oropharyngeal cancer, treatment, surgery

Остриская Т.В., Жуманкулов А.М.

СПб ГБУЗ «Городской клинический онкологический диспансер»
Российская Федерация, г. Санкт-Петербург, пр. Ветеранов, 122-183
E-mail: tatyanaostrinskaya@yandex.ru

Recurrent oropharyngeal cancer: choice of the treatment

Ostrinskaya T.V., Zhumankulov A.M.

Clinical Oncology Centre
122-183 prospect Veteranov, St. Petersburg Russian Federation
E-mail: tatyanaostrinskaya@yandex.ru

При раке ротоглотки хирургический метод резервируется как спасительный при неудачах химиолучевого лечения. По данным Kano S., Zafereo et al., 2009 Homma A et al., 2010 рецидив после консервативного лечения наблюдается в 20–40% случаев. Хирургия рецидивных опухолей орофарингеальной зоны сопровождается значительным риском осложнений, низким локорегионарным контролем, требует тщательного планирования и опыта хирурга.

Цель. Оценка послеоперационных осложнений и выживаемости больных с рецидивным раком ротоглотки, выявление факторов прогноза для определения целесообразности расширенно-комбинированных вмешательств для данной категории пациентов.

В исследование включено 102 пациента с прогрессированием или рецидивом опухолевого процесса после ХЛТ. Локализация опухоли: боковая стенка глотки — 55 (54%), корень языка — 39 (38%), мягкое нёбо — 8 (8%). Пациенты после включения были рестадированы (rTNM). Большинство рецидивных опухолей 64 (65%) классифицированы как rT2–3. На первичном очаге выполнено 72 (71%)вмешательств (из них 87% — расширенно-комбинированные) и 30 (29%) — операции только на шее. 82 (80%) — условно-радикальные оперативные вмешательства, 20 (20%) — нерадикальные. Из 35 человек с N0 после операции у 11 (31%)- pN+. Общие осложнения имелись у 15 (15%). Местные осложнения развились у 39 (38%) пациентов, 18% из них имели сочетанные осложнения. В 21 (21%) случаях выявлены неблагоприятные факторы. Функциональные результаты: среднее время зондового питания — 23 дня, среднее время деканюляции — 21 день, 4% пациентов остались канюленосителями пожизненно,11% пациентов — гастростома пожизненно, 65% — удовлетворительная разборчивость речи, 35% — неудовлетворительная разборчивость/отсутствие речи. Средний период наблюдения — 23 мес. 46 (45%) пациента умерло, из них 37 (80%) — от прогрессирования опухоли, живы с рецидивом — 14 (14%), живы без рецидива — 40 (40%). Трехлетняя выживаемость составила 54%, безрецидивная трехлетняя — 31%. Спасительная хирургия рака ротоглотки сопряжена с низкой общей и безрецидивной выживаемостью, но остается на сегодняшний день единственным методом, позволяющим прогнозировать излечение данной категории пациентов. Успех операций наиболее вероятен при наличии следующих факторов: длительный безрецидивный период между ХЛТ и возникновением рецидива, ограниченный размер рецидивной опухоли, отсутствие регионарного рецидива на шее, молодой возраст пациента. Консервативные методы лечения показали значительно худшие результаты по общей выживаемости, чем хирургический метод.

Применение радиомодификаторов при лучевой терапии рака органов головы и шеи

Ключевые слова:
рак головы и шеи, лучевые реакции, магнитолазер, гипоксия

Пархоменко Л.Б., Крутилина Н.И.

ГУО «Белорусская медицинская академия последипломного образования»
220013, Беларусь, г. Минск, ул. П. Бровки, 3/3
E-mail: vashkevich@tut.by

Keywords:
head and neck cancer, acute toxicity, magneto-laser, hypoxia

The use of radiomodifiers within radiotherapy for head and neck cancer

Parkhomenko L.B., Krutilina N.I.

Belarusian Medical Academy of Postgraduate Education
3/3 P.Brovki str., Minsk 220013, Belarus
E-mail: vashkevich@tut.by

Цель исследования: снижение частоты и степени выраженности ранних лучевых реакций у пациентов со злокачественными новообразованиями органов головы и шеи путем использования медикаментозных средств и физических методов воздействия.

Материал и методы. Изучены данные 98 пациентов в возрасте от 36 до 70 лет, получивших лучевую терапию в 2010–2012 гг. Пациенты рандомизированы на 4 группы. В группу «Контроль» вошли 32 пациента, которым проводилась традиционная медикаментозная терапия для профилактики развития лучевых реакций нормальных тканей с санацией ротовой полости антисептиками, применением противовоспалительных препаратов и поливитаминов. У 20 пациентов группы «Магнитолазер» применялась низкоинтенсивная лазерная терапия с магнитотерапией (частота 1000 Гц при импульсной мощности лазера 8 Вт) в течение 5 минут через 60 мин после сеанса лучевой терапии. Курс лечения 15 процедур через день. Пациентам группы «Гипоксия» за 10 минут до каждого сеанса лучевой терапии применялась гипоксическая терапия в виде орошения сосудосуживающим спреем слизистых оболочек полости рта и глотки, попадающих в объем облучения. В группе «Комплекс» у пациентов использовались два воздействия – гипоксическая терапия до сеанса облучения и магнитолазерная терапия после сеанса лучевой терапии. Ранние лучевые реакции и осложнения кожи и слизистых оболочек были оценены по шкале EORTC/RTOG.

Результаты: Все разработанные методы ранней медицинской реабилитации привели к статистически значимому.

Клинический случай диагностики аденомы околощитовидной железы, находящейся в толще паренхимы щитовидной железы

Ключевые слова:
аденома паращитовидной железы, ультразвуковая диагностика, интратиреоидная паращитовидная железа

Подольская Е.А., Перепелевская Ю.Е., Киселёв И.Л., Перепелевский А.Н.

ОБУЗ «Курский областной клинический онкологический диспансер»
305035, Российская Федерация, г. Курск ул. Пирогова, д. 20
E-mail: eap25@mail.ru

Clinical case of diagnosis of adenoma of the parathyroid gland located in the thyroid parenchyma

Keywords:
parathyroid adenoma, ultrasound diagnostics, intrathyroid parathyroid gland

Podol'skaya E.A., Perepelevskaya J.E., Kiselyov I.L., Perepelevskij A.N.

Kursk Regional Clinical Oncology Center
20 Pirogova str., Kursk 305035, Russian Federation
E-mail: eap25@mail.ru

Паращитовидные (околощитовидные) железы (ПЩЖ) располагаются по задней поверхности щитовидной железы вне ее капсулы около верхнего и нижнего полюсов. Обычно у человека 2 пары ПЩЖ: верхние и нижние. Число и локализация ПЩЖ могут существенно варьировать, доходя иногда до 12 пар. Дополнительные ПЩЖ встречаются в ткани щитовидной и вилочковой желез, в средостении, в перикарде, позади пищевода, в области бифуркации общей сонной артерии. При анализе литературных данных доля интратиреоидного расположения аденомы ПЩЖ составляет 1,3% (при морфологическом исследованиии операционного материала больных, прооперированных по поводу первичного гиперпаратиреоза).

Цель исследования. Анализ клинического случая диагностики аденомы околощитовидной железы, находящейся в толще паренхимы щитовидной железы.

Материал и методы. В исследовании проанализирован клинический случай диагностики и лечения аденомы околощитовидной железы, находящейся в паренхиме правой доли щитовидной железы у пациентки 68 лет, которая проходила обследование и лечение в Курском областном клиническом онкологическом диспансере в 2018 г.

Результаты. Пациентка Н. обратилась в ОБУЗ «Курский областной клинический онкологический диспансер» (ОБУЗ КОКОД) с жалобами общую слабость. Краткий анамнез: в госпитале ветеранов при ультразвуковом исследовании (УЗИ) было выявлено образование в щитовидной железе размерами 23 × 18 мм, с бугристыми краями, кистозной структуры. Пациентка была направлена в ОБУЗ КОКОД, где проведен экспертный пересмотр. При УЗИ щитовидной железы выявлено: в нижнем полюсе в толще паренхимы левой доли — очаговое образование 2,1 × 1,4 см, низкой эхогенности с четкими неровными контурами с анэхогенными участками. ЦДК+ — смешанного типа. Под ультразвуковой навигацией выполнена тонкоигольная аспирационная биопсия образования щитовидной железы. Цитологическое заключение: рак, вероятно фолликулярный. Пациентка госпитализирована для хирургического лечения: выполнена тиреоидэктомия. В протоколе операции описано, что в среднем сегменте левой доли щитовидной железы — плотное образование до 2,5 см. Гистологическое исследование операционного материала: в толще левой доли определяется округлое образование в четкой капсуле диаметром 1,5 см. Заключение: аденома паращитовидной железы из главных светлых клеток.

Заключение. Описанный клинический случай свидетельствует о том, что аденома околощитовидной железы, располагающейся в толще паренхимы щитовидной железы, является редкой патологией и поэтому трудно диагностируемым заболеванием, без специфической ультразвуковой семиотики; установить окончательный диагноз удалось только на основании морфологического материала, полученного в результате хирургического лечения. Избежать гипердиагностики и излишнего хирургического радикализма можно введением в стандарт обследования пациентов со злокачественным заболеванием щитовидной железы анализ крови на паратгормон и тиреосцинтиграфии.

Брахитерапия нейтронными источниками излучения калифорния-252 в комбинированном лечении больных раком слизистой оболочки полости рта

Ключевые слова:
рак слизистой оболочки полости рта, одновременная химиолучевая терапия, калифорний-252, брахитерапия

Полькин В.В., Медведев В.С., Семин Д.Ю., Севрюков Ф.Е., Исаев П.А., Дербугов Д.Н., Васильков С.В.

Медицинский радиологический научный центр им. А.Ф.Цыба – филиал ФГБУ «Национальный медицинский исследовательский центр радиологии» Министерства здравоохранения Российской Федерации
249031, Российская Федерация, Калужская область, Обнинск, ул. Королёва, д. 4
E-mail: polkin83@mail.ru

Keywords:
oral cavity cancers, simultaneous chemoradiotherapy, californium-252, brachytherapy

Neutron brachytherapy sources of californium-252 application in combined treatment of patients with oral cavity cancers

Polkin V.V., Medvedev V.S., Semin D.Y., Sevrukov F.E., Isaev P.A., Derbugov D.N., Vasil'kov S.V.

A. Tsyb Medical Radiological Research Centre – Branch of the National Medical Radiology Research Centre of the Ministry of Health of the Russian Federation
4 Koroleva str., Kaluga Region, Obninsk, 249036, Russian Federation
E-mail: polkin83@mail.ru

Цель. Улучшение результатов и оптимизация схем комплексной терапии больных плоскоклеточным раком слизистой оболочки органов полости рта. Задачи: разработать методику комплексной терапии для лечения больных раком слизистой оболочки полости рта; провести оценку эффективности, безопасности, переносимости и токсичности химиолучевого лечения.

Материалы и методы. Были сформированы две основные группы пациентов: в первой группе 45 больным с первичными и рецидивными опухолями проведен самостоятельный курс внутритканевой нейтронной терапии источниками калифорния-252 в комбинации с одновременной полихимиотерапией; во второй группе 40 больным первичными опухолями нейтронная терапия проведена в сочетании с дистанционной лучевой терапией в режиме ускоренного фракционирования и комбинацией с одновременной полихимиотерапией.

Результаты. В первой группе полной регрессии первичного опухолевого очага удалось достичь у 100% больных. Частичная регрессия метастазов в лимфатические узлы шеи отмечена в шести (85,7%) случаях. Во второй группе у 36 (90%) больных была достигнута полная, у трех (7,5%) — частичная регрессия и у одного (2,5%) — стабилизация первичной опухоли. Общая пятилетняя выживаемость больных первой и второй групп была практически идентичной 86,1 ± 5,9% и 84,1 ± 5,9%. Значения безрецидивной выживаемости также оказались практически идентичны — 79,1 ± 9,1% и 78,5 ± 7,8%. Статистически достоверной корреляции показателей общей выживаемости с локализацией и степенью распространенности первичного очага в группах не получено ($p > 0,05$). Пациенты с поражением дна полости рта, языка и нижней губы в первой группе имели практически идентичные показатели пятилетней общей выживаемости — 80,0 ± 17,9%, 85,3 ± 10,1% и 88,2 ± 7,8%, соответственно. Во второй группе больные раком языка и дна полости рта демонстрировали схожие значения пятилетней выживаемости — 87,8 ± 6,6% и 80,0 ± 12,6%. Пациенты с ограниченными (T1-T2) и рецидивными опухолями в первой группе имели сравнимые показатели выживаемости в течение пяти лет — 74,2 ± 12,2%, 94,7 ± 5,1% и 83,3 ± 15,2%, соответственно. Показатели выживаемости пациентов второй группы с начальными (T2) и местнораспространенными (T4) стадиями были близки — 87,1 ± 6,0% и 75,0 ± 17,7% ($p > 0,05$). Общая выживаемость больных обеих групп зависела от наличия и объема поражения регионарных лимфатических узлов. Лучшие результаты отмечены у больных без метастазов — 89,3 ± 6,0%, хуже у пациентов с наличием регионарных метастазов — 68,6 ± 8,6%.

Место внутриартериальной химиотерапии (ВАХТ) в комплексном лечении местно-распространенного рака языка

Ключевые слова:
местно-распространенный рак языка, комплексное лечение, внутриартериальная химиотерапия

Keywords:
locally advanced cancer of the tongue, complex treatment, intraarterial chemotherapy

Савенок Э.В., Панов Е.Д., Ольшанский М.С., Мельникова Н.А., Минакова Е.С., Подоскин А.А., Карапетян Е.А., Коровин В.В., Мануковская О.В.

БУЗ ВО «Воронежский областной клинический онкологический диспансер»
394036, Российская Федерация, г. Воронеж ул. Вайцеховского д. 4
ГБОУ ВПО «Воронежский государственный медицинский университет им. Н.Н.Бурденко» Министерства здравоохранения Российской Федерации
394036, Российская Федерация, г. Воронеж ул. Студенческая д. 10
E-mail: ryzhix04@yandex.ru

The place of intraarterial chemotherapy in the complex treatment of locally advanced cancer of the tongue

Savenok E.V., Panov E.D., Olshansky M.S., Melnikova N.A., Minakova E.S., Podoskin A.A., Karapetyan E.A., Korovin V.V., Manukovskaya O.V.

Voronezh State Medical University of N.N. Burdenko Ministry of Health of Russia Russian Federation
10 Studencheskaya str., Voronezh 394036, Russian Federation
E-mail: ryzhix04@yandex.ru

В России в 2017 году общий показатель заболеваемости раком языка составил 3332 случая, из них 2377 мужчин и 955 женщин. Средний возраст заболевших раком языка составил 60, 7 лет. В Воронежской области впервые выявленных больных с заболеванием полости рта выявлено 131 пациент, летальность составила 8,4%. Опухоли полости рта доступны осмотру и пальпации, однако в большинстве случаев заболевание диагностируется при III и IV стадиях опухолевого процесса. Наиболее важными факторами прогноза при раке полости рта являются эффективность химиолучевого лечения первичной опухоли и регионарных метастазов, а также степень лечебного патоморфоза в опухолевых узлах, что определяется после операции. При IV степени лечебного патоморфоза выживаемость достигает 100%, при II–II — около 60%.

Цель. Определить место внутриартериальной химиотерапии в комплексном лечении местно-распространенного рака языка.

Материалы и методы. Проанализированы истории болезни пациентов с местно-распространенным раком языка, получающих лечение в БУЗ ВО «ВОКОД» в 2015–1017 гг. В исследование вошли 16 пациентов с местно-распространенным плоскоклеточным ороговевающим раком языка. С III стадией заболевания было 14 больных и двое с IV стадией. Средний возраст пациентов составил 60,3 лет. Первым этапом у больных III ст T3N0M0 проведена дистанционная лучевая терапия (СОД 70 Гр) на первичный очаг и пути лимфооттока, одновременно с 2–4 курсами ВАХТ с применением цисплатина, 5-фторурацила, вторым этапом выполнено оперативное лечение в объеме электрорезекции половины языка. У двух больных с T4 распространением опухолевого процесса после попыток дистанционной лучевой терапии (СОД 10–18 Гр), ВАХТ применяли с паллиативной целью.

Результаты. По результатам исследования из 14 больных с T3 стадией рака языка, после комплексного лечения, рецидив заболевания отмечен у 4 больных (28,6%). По результатам гистологического заключения у одного пациента с III стадией после курса дистанционной лучевой терапии (СОД 70 Гр), 2 курсов ВАХТ, операции отмечен рост опухоли по линии резекции, лечебный патоморфоз 1 степени, после чего больному было выполнено 6 курсов ВАХТ. На контрольном осмотре данных за рецидив нет. Во всех случаях наблюдалось уменьшение размеров опухоли более 70% после первого этапа лечения у больных с T3 распространенностью опухолевого процесса. У больных с T4 раком языка после 2–3 курсов ВАХТ исчезал болевой синдром, тризм, что положительно влияло на качество жизни больных.

Выводы. Таким образом, применение ВАХТ при местно-распространенном раке языка возможно в комплексном лечении при III стадии заболевания, и в качестве паллиативной химиотерапии при раке языка IV стадии.

Уменьшение гнойно-некротических осложнений при операциях с распространенными раковыми образованиями полости рта и ротоглотки

Ключевые слова:
рак полости рта, ротоглотка, мандибулотомия, оростома

Светицкий П.В., Енгибарян М.А., Аединова И.В., Волкова В.Л.

ФГБУ «Ростовский научно-исследовательский онкологический институт» Министерства здравоохранения Российской Федерации
344037, Российская Федерация, г. Ростов-на-Дону, 14-я линия, д. 63
E-mail: svetitskiy.p@gmail.com

Keywords:
oral cancer, oropharynx, mandibulotomy, orostoma

Reduction of purulent-necrotic complications in operations for common cancers of the oral cavity and oropharynx

Svetitsky P.V., Engibaryan M.A., Aedinova I.V., Volkova V.L.

Rostov Research Institute of Oncology (RRIO)
14th line, 63 Rostov-on-Don, 344037, Russian Federation
E-mail: svetitskiy.p@gmail.com

В последние годы наблюдается увеличение заболеваемости раком органов полости рта и ротоглотки (РОПР и РТГ). Особенно сложными являются пациенты с процессом в задних отделах полости рта и в РТГ. После радикальных операций у таких больных нарушается акт глотания, что способствует застою в полости ротовой жидкости. Это приводит к нагноению и некрозу тканей, что особенно нежелательно, из-за возможного развития остеонекроза у оперированных пациентов с мандибулотомией. Данная ситуация требует разработки эффективных методов послеоперационного лечения этой категории пациентов.

Цель исследования. Разработать оперативные подходы к свободному удалению ротовой жидкости из полости рта у проперированных пациентов с распространенным РОПР и РТГ.

Пациенты и методы. Нами прооперировано 14 пациентов (11 мужчин и 3 женщины) в возрасте 40–60 лет. У всех больных был распространенный рак дна полости рта, языка, корня языка и нёбной миндалины с наличием односторонних метастазов (T4N1M0).

Результаты. Пациенты подвергались полному обследованию с использованием СКТ и МРТ, для исключения прорастания опухоли (ОП) во внутреннюю сонную артерию. Операции выполнялись под общим в/трахеальным наркозом через, предварительно наложенную, трахеостому. Первоначально проводили адекватные шейную и подчелюстную лимфадиссекции, лигировали наружную сонную и язычную артерии. Передняя часть нижней челюсти была обнажена, выполнена мандибулотомия. После разведения фрагментов челюсти, были удалены пораженные ОП дно полости рта, языка и РТГ. Пластику дефекта проводили путем мобилизации здоровой слизистой оболочки и мышечных тканей. Для свободного выведения ротовой жидкости из полости рта формировалась оростома по проекции вертикальной линии от угла рта вертикально вниз к подчелюстной области, отступя от внутреннего края нижней челюсти на 2,0–2,5 см. Предварительная подчелюстная лимфодиссекция, истончала диафрагму дна полости рта, что облегчало формирование оростомы с использованием лоскутов кожи. Концы лоскута вводились в проведенный разрез диафрагмы передней части дна полости рта в проекции пересечения подъязычно-подбородочной и подъязычно-челюстной и фиксировались к слизистой оболочке и мышцам дна полости рта. Топографически, данное место соответствует наиболее глубокой передней части дна полости рта, где накапливается ротовая жидкость. Сформированная оростома способствует ее свободному выведению.

Заключение. У всех оперированных пациентов активно функционирующая ордостома позволила в послеоперационном периоде избежать накопления ротовой жидкости в полости рта, что обеспечило ее «сухость» и хороший остеосинтез нижней челюсти. Это ускорило заживление и восстановление функций органов полости рта и РТГ.

Комбинированное лечение нерезектабельного и прогрессирующего медуллярного рака щитовидной железы (МРЩЖ)

Ключевые слова:
дистанционная лучевая терапия, вандетаниб, медуллярный рак щитовидной железы

Keywords:
external beam radiotherapy, vandenanib, medullary thyroid cancer

Севрюков Ф.Е., Пимонова И.С., Исаев П.А., Северская Н.В., Ильин А.А., Полькин В.В., Семин Д.Ю., Васильков С.В., Дербугов Д.Н., Панасейкин Ю.А., Медведев В.С.

Медицинский радиологический научный центр имени А.Ф.Цыба – филиал ФГБУ «Национальный медицинский исследовательский центр радиологии» Министерства здравоохранения Российской Федерации
249031, Российская Федерация, Калужская область, Обнинск, ул. Королёва, д. 4
E-mail: isaev@mrrc.obninsk.ru

External beam radiotherapy and targeted therapy with vandenanib in the treatment of inoperable and progressive medullary thyroid cancer

Sevryukov F.E., Pimonova I.S., Isaev P.A., Severskaya N.V., Il'in A.A., Pol'kin V.V., Semin D.Yu., Vasil'kov S.V., Derbugov D.N., Panaseikin Yu.A., Medvedev V.S.

A. Tsyb Medical Radiological Research Centre – Branch of the National Medical Radiology Research Centre of the Ministry of Health of the Russian Federation,
4 Koroleva str., Kaluga Region, Obninsk, 249036, Russian Federation
E-mail: isaev@mrrc.obninsk.ru

Оценено 78 больных с рецидивирующим местно-распространенным или метастатическим МРЩЖ, не поддающегося локальному радикальному хирургическому лечению с доказанной опухолевой прогрессией сопровождаемая болевым синдромом, сосудистыми расстройствами, нарушениями функции дыхания, глотания, речи и требующая проведения лучевого и лекарственного лечения. ДЛТ в самостоятельном варианте проведена 26 (33,3%) больным (первая группа). ДЛТ с таргетной терапией вандетанибом проведены 16 (20,5%) больным (вторая группа). 36 (46,2%) пациентам проведена таргетная терапия вандетанибом в исходной дозе 300 мг/сутки (третья группа). Статистический анализ полученных результатов проводили с помощью программы SPSS Statistics 17.0. Продолжительность жизни оценивали с первого дня лечения диссеминированного рака почки до последнего дня наблюдения или смерти. Выживаемость оценивали по методу Kaplan–Meier. В первой и второй группах полной клинической регрессии мы не наблюдали. Частичная регрессия первой группе отмечена у 5 (19,2%) пациентов. Общий ответ на лечение составил 19,2%. Во второй группе частичная регрессия отмечена у 7 (43,8%) пациентов. Общий ответ составил 43,8%. В третьей группе полная регрессия отмечена в одном (2,8%) случае, в 14 (38,8%) — наблюдалась частичная регрессия, в 17 (47,2%) — стабилизация, в 4 (11,2%) — прогрессирование заболевания. Общий ответ составил 41,6%. Медиана выживаемости без прогрессии в первой, второй и в третьей группах составила 11, 36 и 28 месяцев соответственно. Медиана продолжительности жизни в первой, второй и в третьей группах составила 14, 48 и 50 месяцев соответственно. Таким образом, общая и безрецидивная выживаемость в группе больных, которым была проведена таргетная терапия была достоверно выше ($p < 0,001$), чем в группе больных, которым было проведено облучение и фактически незначительно ($p = 0,10$) отличалась от общей выживаемости в группе больных в группе больных, получавших ДЛТ и таргетную терапию. Вместе с тем, проведение ДЛТ позволяет в значительно более короткие сроки (медиана 3,8 недель), добиться купирования симптомов обусловленных компрессией органов и структур шеи и средостения, нежели при таргетной терапии (медиана 10,2 недель), ($p < 0,001$).

Применение низкоинтенсивной лазеротерапии для купирования лучевого мукозита во время лучевой терапии при патологии головы и шеи

Ключевые слова:
применение, низкоинтенсивная лазеротерапия, лучевой мукозит, патология головы и шеи

Keywords:
application, low-intensity laser therapy, radial mucositis, head and neck pathology

Синицын А.В., Вязников М.А., Волкова Д.М., Комиссаров А.В.

ГБУЗ «Областной онкологический диспансер №2»
455001, Российская Федерация, г. Магнитогорск, ул. Герцена, д. 4
E-mail: andrey.sinicyn.85@mail.ru

Application of low-intensive laserotherapy for buying the ray mukosit during the radiation therapy for the pathology of head and neck

Sinitsyn A.V., Vyaznikov M.A., Volkova D.M., Komissarov A.V.

Regional Oncology Center No. 2
4 Gertsena str., Magnitogorsk, 455001, Russian Federation
E-mail: andrey.sinicyn.85@mail.ru

Побочные эффекты лучевого и лекарственного лечения нередко нивелируют положительные результаты противоопухолевого воздействия, требуют незапланированных перерывов, что в свою очередь негативно сказывается на эффективности лечения. Развитие лучевых мукозитов сопровождается нарушением питания, что приводит к ухудшению переносимости лечения, повышению риска развития осложнений, психологическому дискомфорту, а как следствие к снижению качества жизни пациентов.

Цель исследования. Изучить эффективность низкоинтенсивной лазеротерапии при появлении лучевого мукозита во время проведения самостоятельной лучевой терапии или лучевой терапии с радиомодификацией химиопрепаратами при патологии головы и шеи. Оценить влияние низкоинтенсивной лазеротерапии на частоту вынужденных перерывов в лечении, обусловленных развитием лучевого мукозита.

Методы исследования. 150 пациентов с патологией головы и шеи, получили лечение в ГБУЗ ООД № 2 г. Магнитогорска за период с 2015 по 2017 гг. Всем пациентам был проведен самостоятельный курс лучевой терапии (химиолучевой терапии) с подведением суммарных очаговых доз от 60 до 70 Грей. Ретроспективно пациенты разделены на 2 группы: 1-я группа состояла из 77 пациентов, которым во время лечения проводилась местная низкоинтенсивная лазеротерапия в связи с выраженными острыми лучевыми повреждениями слизистой (2–3 степени); 2-я группа из 73 пациентов во время лучевой терапии не получала низкоинтенсивную лазеротерапию. Местная низкоинтенсивная лазеротерапия проводилась на лазерном терапевтическом аппарате УзорМед-Б-2 К-Профи. Курс лечения включал 10 сеансов, частота от 1500 Гц до 3000 Гц, время экспозиции 5 минут. Степень выраженности острого лучевого повреждения (лучевой мукозит) оценивалась по классификации Радиотерапевтической онкологической группы совместно с Европейской организацией по исследованию и лечению рака (RTOG/EORG) [3].

Результаты. В 1-й группе у 17 (22,1%) пациентов лучевой мукозит на фоне низкоинтенсивной лазеротерапии купирован, что позволило продолжить лечение без перерыва. У 25 (32,5%) пациентов данной группы перерыв в лечении составил не более 5 дней. В 54,5% случаев удалось провести полный курс лучевой терапии без длительного перерыва, 35 пациентам (45,5%) проведен перерыв в лечение более 5 дней.

Во 2-й группе 12 пациентов (16,4%) завершили лечение без перерыва. Лечение с перерывом до 5 дней закончили 10 пациентов (13,7%). Проведение полного курса лучевой терапии без длительного перерыва составило 30,1%. Перерыв более 5 дней составил у 69,9% пациентов.

Выводы. Низкоинтенсивная лазеротерапия является высокоэффективным методом в борьбе с лучевыми реакциями и способствует сокращению числа вынужденных перерывов, обусловленных лучевыми мукозитами.

Применение 3D КТ моделирование при функционально-реконструктивных хирургических операциях рака гортани

Ключевые слова:
рак гортани, 3D КТ моделирование, функционально-реконструктивные операции

Keywords:
laryngeal cancer, 3D CT modeling, functional reconstructing operation

Трофимов Е.И., Сивкович О.О., Дайхес Н.А.

ФГБУ «Федеральный научно-клинический центр оториноларингологии» ФМБА России
123182, Российская Федерация, г. Москва, Волоколамское шоссе, д. 30, корп. 2
E-mail: trofimov_48@inbox.ru

Application of 3D CT modeling in functional-reconstructive surgery of laryngeal cancer

Trofimov E.I., Sivkovich O.O. Daihes N.A.

Scientific and Clinical Center of Otorhinolaryngology
30 building 2, Volokolamskoye shosse, Moscow 123182, Russian Federation
E-mail: trofimov_48@inbox.ru

Современное понимание реконструктивной хирургии, как компонента комбинированного лечения опухолей ЛОР-органов сформировалось в 60-х годах прошлого века. Необходимость реконструкции задней стенки гортани с воссозданием полноценной разделительной и дыхательной функций гортани побудило к поиску новых решений данной проблемы. Так, для замещения резецированного черпаловидного хряща нами были предложены трансплантаты из сохраненного верхнего рожка щитовидного хряща, а при невозможности — из фрагмента большого рожка подъязычной кости. При этом во время укладки трансплантата в ложе удаленного черпала, отчетливо обозначилась проблема создания конгруэнтности соединяющихся поверхностей. Анатомические и физиологические особенности задней стенки гортани создают значительные трудности для восстановления ее изначальной структуры, что в свою очередь, имеет первостепенное значение для функциональной и эстетической реабилитации пациентов. Появление спиральной компьютерной томографии с возможностью воссоздания объемного трехмерного изображения так же не оказало существенной помощи в реконструкции. Решению этой задачи значительно способствует внедрению в практику лазерных информационных технологий (Абрамов С. С. и соавт., 1998; Деавогн М. У., 1995). Стереолитография, являясь одним из бурно развивающихся направлений оперативного изготовления прототипов, макетов и даже функциональных объектов по их трехмерным компьютерным моделям, реализует принцип прямого формообразования трехмерных объектов путем последовательного, в частности, послойного, наращивания материала. Физической основой стереолитографии является локальное изменение агрегатного состояния однородной среды (перехода жидкости в твердое тело) в результате фотоинициро-ванной в заданном объеме полимеризации. На сегодняшний день эта технология позволяет решать задачи как изготовления пластиковых моделей с габаритным объемом до 1 м^3 с точностью не менее 0,1 мм, так и микрообъектов и микроструктур с разрешеным порядком 0,1 мкм (Evseev A. V. et al., 2004; Arver J. F. et al., 1994). В отделении ЛОР-онкологии ФГБУ НКЦО так же применена технология бесконтактного моделирования задней стенки гортани при реконструктивно-пластических операциях. Использование на этапе предоперационного планирования стереолитографической модели гортани позволило от виртуального моделирования по 3D КТ перейти к моделированию в режиме реального времени, поскольку созданная стереолитографическая модель полностью идентична размерам реальной гортани и имеющемуся дефекту задней стенки гортани. Это позволяет избежать излишней травматизации донорской раны правильно рассчитывать объем возмещаемых тканей и получить удовлетворительный функциональный и эстетический результат. Применение лазерного стереолитографического моделирования позволило успешно завершить реконструктивные операции у всех пациентов. Функционально реабилитировано 60% пациентов. К труду вернулись 30% пациентов допенсионерного возраста. Выполнение спиральной компьютерной томографии, создание трехмерной компьютерной модели является технологически обработанными стандартными действиями, не требующих значительных временных затрат и личного участия хирурга. Таким образом, применение технологии планирования операции с созданием спиральной 3D КТ и использования индивидуальной стереолитографической модели позволяет существенно улучшить результат хирургического лечения за счет повышения качества реконструктивно-пластических операций, а в ряде случаев, выявить продолженный рост опухоли гортани на доклиническом уровне и значительно расширяет возможности функциональной и социальной реабилитации онкологических больных.

Лечение и реабилитация больных опухолями средней зоны лица

Ключевые слова:
фотодинамическая терапия, реконструктивно-восстановительное лечение

Keywords:
photodynamic therapy, reconstructive and restorative treatment

Штин В.И., Новиков В.А., Чойнзонов Е.Ц., Васильев Р.В., Меньшиков К.Ю., Черемисина О.В.

ФГБНУ «НИИ онкологии Томского Научно-исследовательского медицинского центра»
634028, Российская Федерация, г. Томск, пер. Савиных, д. 12/1
E-mail: shtinv@mail.ru

Treatment and rehabilitation of patients with tumors of the middle zone of the face

Shtin V.I., Novikov V.A., Choynsonov E.L., Vasiliev R.V., Menshikov K.Y., Cheremisina O.V.

Tomsk National Research Medical Center of the Russian Academy, Cancer Research Institute
12/1 per. Savinykh, Tomsk, 634028, Russian Federation
E-mail: shtinv@mail.ru

Особое место среди всех онкологических процессов занимают опухоли полости носа и придаточных пазух, которые находятся на 35-м месте в структуре общей онкологической заболеваемости. Разработанные в настоящее время комбинированные подходы к лечению опухолей полости носа и придаточных пазух позволили повысить результаты общей и безрецидивной выживаемости больных. Но, не смотря на все успехи, остается высоким процент рецидивирования опухолей, местные рецидивы в течение первых двух лет наблюдаются в 50–80% случаев.

Цель исследования. Повысить эффективность лечения и реабилитации больных опухолями полости носа и придаточных пазух с использованием фотодинамической терапии.

Материалы и методы. В лечение вошли 36 пациентов с опухолями полости носа и придаточных пазух T2–4N0–3M0, которым проводился предоперационный курс дистанционной гамма-терапии на установке «Рокус-М». Через 3–5 дней выполнялось хирургическое вмешательство в объеме комбинированной электрорезекции верхней челюсти с флуоресцентной диагностикой радикальности операции и фотодинамической терапией. С этой целью использовался фотосенсибилизатор «Фотодитазин». Итраоперационная фотодинамическая терапия выполнялась с применением полупроводникового лазера красного диапазона излучения «АЛОД-01», длина волны излучения — 662 нм, выходная мощность излучения на торце кварцевого моноволокна от 0,1 до 2 Вт. Доза излучения — от 150 до 350 Дж/см^2. Восстановление костных структур средней зоны лица и глазницы проводилось с использованием имплантатов из никелида титана с памятью формы. Основной целью оперативного вмешательства при этом является восстановление целостности полости глазницы, утраченной в результате перенесенной операции, и нормализация функции опорно-мышечных структур.

Результаты. Сроки наблюдения за больными составляют от 5 до 36 мес. Разработанная методика интраоперационной фотодинамической терапии у пациентов с местнораспространенными опухолями полости носа и придаточных пазух позволяет повысить показатели трехлетней безрецидивной выживаемости с 50% в контрольной группе, до 74% (Log rank p = 0,069) в исследуемой группе. Показатели общей выживаемости составили 31% в группе контроля, 70% в исследуемой группе (Log rank p = 0,035). Использование нового подхода к эндопротезированию стенки орбиты позволило сохранить естественное положение и функцию глазного яблока у всех пациентов, а так же способствовало сохранению физиологического положения мягких тканей средней зоны лица. Особенности конструкции имплантата на основе поверхностно-пористой проволоки и ткани из никелида титана позволили сократить время эндопротезирования до 5–10 минут, что привело к уменьшению длительности всего оперативного вмешательства. При наблюдении за течением процессов заживления в области раневой поверхности отмечено сокращение последних до 30–40 суток, что вдвое меньше, чем при использовании известных пористых имплантатов.

Заключение. Таким образом комплексный подход к лечению пациентов с местно распространенными опухолями полости носа и придаточных пазух, с использованием фотодинамической терапии и имплантатов из никелида титана, позволяет повысить непосредственные и отдаленные результаты лечения. А так же добиться удовлетворительных результатов реабилитации, и дает возможность снизить отрицательное влияние на психическое состояние и качество жизни пациентов тяжелого оперативного вмешательства в целом.

Реабилитация онкологических больных после эндопротезирования крупных суставов

Ключевые слова:
реабилитация,
эндопротезирование,
саркома

Keywords:
rehabilitation,
endoprosthetic,
sarcoma

Иванов В.Е., Курильчик А.А., Стародубцев А.Л., Зубарев А.Л., Гуменецкая Ю.В.

Медицинский радиологический научный центр имени А.Ф.Цыба – филиал ФГБУ «Национальный медицинский исследовательский центр радиологии» Министерства здравоохранения Российской Федерации
249031, Российская Федерация, Калужская область, Обнинск, ул. Королёва, д. 4
E-mail: Ivanov2121@rambler.ru

Rehabilitation of bone cancer patients after endoprosthetic replacement of large joints

Ivanov V.E., Kurilchik A.A., Starodubtsev A.L., Zubarev A.L., Gumenetskaya Yu.V.

A. Tsyb Medical Radiological Research Centre – Branch of the National Medical Radiology Research Centre of the Ministry of Health of the Russian Federation,
4 Koroleva str., Kaluga Region, Obninsk, 249036, Russian Federation
E-mail: Ivanov2121@rambler.ru

В настоящее время эндопротезирование является стандартом в крупных отечественных онкологических клиниках. Вопросы медицинской реабилитации данной категории пациентов не решены в полной мере. В МРНЦ им. Цыба проводится комплексное лечение больных саркомами костей, которое включает в себя эндопротезирование суставов и завершается этапом функциональной реабилитации.

Цели и задачи функциональной реабилитации: разработка движений в протезированном суставе, укрепление основных групп мышц оперированной конечности, устранение мышечного дисбаланса, восстановление биомеханики ходьбы.

Материалы и методы. Функциональная реабилитация проводилась по следующей методике: механотерапия — разработка движений на аппаратах пассивного действия «Artromot», блоковая терапия — комплекс занятий с применением системы креплений, корригирующих подвесов, грузов и укладок больного с разгрузкой суставов и применяется для увеличения подвижности в оперированном суставе, дозированного укрепления ослабленных мышечных групп конечности, купирования рефлекторного болевого синдрома. Гидрокинезотерапия — блок гимнастических упражнений, направленных на укрепление мышечного корсета оперированной конечности за счет воздействия гидростатического давления водной среды.

Результаты. С 2009 по 2018 гг. лечение проведено 70 больным. 20 человек (29%) дети в возрасте от 11 до 18 лет, 50 (71%) — взрослые. По морфологическому диагнозу: остеосаркома 23 (33%) больных, злокачественная гигантоклеточная опухоль 18 (26%), хондросаркома 13 (19%), саркома Юинга 7 (10%), злокачественная фиброзная гистиоцитома 3 (4%), параостальная саркома 3 (4%), метастатическое поражение 3 (4%). Функциональные результаты рассчитывались по шкале MSTS. Средние показатели оценки функции конечности после эндопротезирования тазобедренного сустава составили 72%, после эндопротезирования коленного сустава у больных с опухолью дистального отдела бедренной кости — 83%, после замещения проксимального отдела б/б кости — 76%, после тотального эндопротезирования бедренной кости — 67%. Функциональные результаты после протезирования голеностопного сустава составили 83%, а после реконструктивных вмешательств на плечевой кости составляют 80%.

Заключение. Полученные результаты свидетельствуют о необходимости дальнейшего развития методик реабилитации онкоортопедических больных в специализированных отделениях восстановительного лечения.

Результаты «реверсивного» эндопротезирования плечевого сустава при опухолевом поражении плечевой кости

Ключевые слова:
опухолевое поражение костей, эндопротезирование плечевого сустава, «анатомический» эндопротез, «реверсивный» эндопротез

Keywords:
malignant bone tumors, endoprosthesis of the shoulder joint, “anatomical” endoprosthesis, “reverse” endoprosthesis

Карпенко В.Ю., Бухаров А.В., Державин В.А., Ядрина А.В., Илуридзе Г.Д.

Московский научно-исследовательский онкологический институт им. П.А.Герцена – филиал ФГБУ «Национальный медицинский исследовательский радиологический центр» Министерства здравоохранения Российской Федерации
125284, Российская Федерация, г. Москва, 2-й Боткинский проезд, д. 3
E-mail: anna_16.06@mail.ru

Results of “reverse” endoprosthesis of the shoulder joint with the humerus tumor lesion

Karpenko V.Yu., Bukharov A.V., Derzhavin V.A., Yadrina A.V., Iluridze G.D.

P. Hertsen Moscow Oncology Research Institute – Branch of the National Medical Radiology Research Centre of the Ministry of Health of the Russian Federation,
3, 2nd Botkinskiy proezd, Moscow, 125284, Russian Federation
E-mail: anna_16.06@mail.ru

Первичные злокачественные опухоли костей составляют от 1 до 3% от всей опухолевой патологии. Чаще всего они диагностируются у лиц молодого возраста. Эти заболевания характеризуются агрессивностью клинического течения и высокой склонностью к метастазированию.

Метастатическое поражение скелета составляет до 96% всех злокачественных новообразований костей и чаще всего диагностируется при раке молочной железы у 65–73%, раке простаты у 56–68% и раке легкого у 30–36% пациентов. Преимущественно они локализуются в костях нижней конечности, чаще в проксимальном отделе бедренной кости (41%). Среди костей верхней конечности проксимальный отдел плечевой кости поражается чаще других областей (12%).

Цель. Оценить результаты «анатомического» и «обратного» эндопротезирования плечевого сустава при опухолевом поражении проксимального отдела плечевой кости.

Материалы и методы. В исследование включено 70 пациентов с опухолевым поражением проксимального отдела плечевой кости, которым в период с 2006 по 2018 гг. выполнено хирургическое лечение в объеме проксимальной резекции плечевой кости с эндопротезированием плечевого сустава. «Анатомический» эндопротез (АЭ) был установлен 32 пациентам (17 мужчин и 15 женщин), «обратный» эндопротез (ОЭ) — 28 больным (12 мужчин и 16 женщин). Средний возраст пациентов — 40 лет. Первичные опухоли плечевой кости диагностированы у 47 (67%) больных, метастатические у 23 (33%) больных. Первичные злокачественные новообразования костей морфологически подразделялись на хондросаркому у 42% (20 пациентов), остеосаркому у 28% (13 пациентов), другие морфологические формы составили 30% (14 пациентов). Вторичное поражение плечевой кости диагностировано при раке почки у 44% (10 пациентов), раке молочной железы у 30% (7 пациентов), раке легкого у 22% (5 пациентов), меланоме у 4% (1 пациент).

Результаты. В группе больных с «Анатомическим» эндопротезом послеоперационные осложнения диагностированы у 3 пациентов (9%). Из них инфицирование ложа металлоимпланта было у 1 пациента (3%) и вывих головки эндопротеза у 2-х пациентов (6%). Больному с инфицированным ложем эндопротеза металлоимплант был удален, реэндопротезирование не проводилось. Больным с вывихом головки эндопротеза коррегирующее хирургическое лечение так же не выполнялось, ввиду отсутствия значимой отрицательной клинической динамики на фоне вывиха. Осложнения после «Обратного» эндопротезирования наблюдались у 4 больных (9%) в виде вывиха головки эндопротеза. Данным пациентам выполнено открытое вправление вывиха эндопротеза.

Общий период наблюдения составил от 6 до 90 месяцев.

У большинства пациентов, которым проведено ОЭ плечевого сустава, удалось достигнуть отличного (57%) и хорошего (35%) функциональных результатов по шкале MSTS, в то время как у больных после АЭ отличного результата достигнуть не удалось, а показатели хорошего функционального результата были значимо ниже — 13%, удовлетворительного — 26%.

Выводы. Учитывая полученные нами результаты использования методики «обратного» эндопротезирования плечевого сустава можно говорить о перспективности ее развития и дальнейшего внедрения в онкохирургическую практику.

Непосредственные результаты хирургического лечения сарком мягких тканей

Ключевые слова:
саркомы, хирургическое лечение сарком, рецидивы сарком

Keywords:
sarcomas, surgical treatment of sarcomas, recurrences of sarcomas

Куваев С.В., Антонов А.А., Семикопов К.В., Манцырев Е.О., Пашевич С.А., Привалов А.В., Устинов А.Н., Коростелев А.М.

ГБУЗ «Челябинский областной клинический центр онкологии и ядерной медицины» Министерства здравоохранения Челябинской области
454087, Российская Федерация, г. Челябинск, ул. Блюхера, д. 42
E-mail: skuva@mail.ru

Immediate results of the surgical treatment of soft tissue sarcomas

Kuvaev S.V., Antonov A.A., Semikopov K.V., Mantsyrev E.O., Pashevich S.A., Privalov A.V., Ustinov A.N., Korostelev A.M.

Chelyabinsk Regional Clinical Center of Oncology and Nuclear Medicine of Ministry of Healthcare of Chelyabisk Region
42 Bluhera str., Chelyabinsk, 454087, Russian Federation,
E-mail: skuva@mail.ru

Мягкотканные саркомы — редкая группа злокачественных опухолей с заболеваемостью 1,7 на 100 тыс. населения и смертностью 1,5 на 100 тыс. населения. Основной метод лечения — хирургический. Ранняя диагностика затруднена из-за трудности дифференциальной диагностики сарком с гематомами, липомами, другими доброкачественными новообразованиями. Лечение часто начинается у общих хирургов, травматологов, дерматологов, проводится не радикально, с нарушением онкологических принципов. Встречаются случаи, когда при лечении сарком в общей сети применяется физиотерапия. Районные онкологи не всегда обладают достаточными знаниями и навыками для успешного радикального лечения сарком. Хирургическое лечение рецидивных опухолей мягких тканей сложнее, чем первичных (нарушение анатомии зоны операции, наличие послеоперационных рубцов, фиброзных изменений, гематом, гранулем). Все это приводит к возникновению рецидивов и к раннему гематогенному метастазированию.

Мировые данные: 108–171 день — интервал от первичного вмешательства до радикальной резекции, в 23,7% время до вторичного обращения к врачу более 100 дней, «первичное» звено: 55% хирурги, 33% травматологи, 12% дерматологи (M. Hoshi, 2008).

Уровень безметастатической выживаемости ниже в группе пациентов с повторными вмешательствами по сравнению с пациентами, оперированными однократно (J. J. Lewis, 2000).

Уровень местного рецидивирования выше среди пациентов, оперированных вторично (T. Ueda, 1997).

Материалы и методы. В онкоабдоминальном отделении ГБУЗ ЧОКЦОиЯМ за 2014–2015 гг. оперировано 49 больных с саркомами мягких тканей (30 женщин, 19 мужчин). Из них первичных (ранее не оперированных) — 28, ранее оперированных в других местах — 21.

Результаты. Из 28 первичных больных, оперированных в ЧОКЦОиЯМ рецидив произошел у одного. Из 21 ранее оперированных в других клинических учреждениях — все с рецидивами: первичный рецидив у 11 пациентов, вторичный рецидив — у 5, третичный рецидив — у 2, 4-й рецидив — у 3).

Заключение. Хирургическое лечение мягкотканных сарком, выполненное специалистами-онкологами в условиях онкологического отделения позволяет снизить количество рецидивов опухоли и, как следствие, увеличить уровень безметастатической выживаемости.

Ревизионное эндопротезирование у онкологических больных, опыт МРНЦ

Ключевые слова:
онкологические больные, эндопротезирование

Keywords:
oncological patients, endoprosthetics

Курильчик А.А., Стародубцев А.Л., Зубарев А.Л., Иванов В.Е., Гуменецкая Ю.В.

Медицинский радиологический научный центр имени А.Ф.Цыба – филиал ФГБУ «Национальный медицинский исследовательский центр радиологии» Министерства здравоохранения Российской Федерации
249031, Российская Федерация, Калужская область, Обнинск, ул. Королёва, д. 4

Revision endoprosthetics in cancer patients, MRRC experience

Kurilchik A.A., Starodubtsev A.L., Zubarev A.L., Ivanov V.E., Gumenetskay Yu.V.

A. Tsyb Medical Radiological Research Centre – Branch of the National Medical Radiology Research Centre of the Ministry of Health of the Russian Federation,
4 Koroleva str., Kaluga Region, Obninsk, 249036, Russian Federation

В более чем 80% случаев первичных и метастатических опухолях костей, при современном комплексном подходе в лечении, возможно выполнение органосохраняющего вмешательства в объеме резекции кости с эндопротезированием сустава. Однако частота ревизионных вмешательств по поводу различных осложнений по данным разных источников составляет от 5 до 50%.

В МРНЦ им. А. Ф. Цыба филиала НМИЦ Радиологии Минздрава РФ с 2012 г. по июнь 2018 г. выполнено 248 эндопротезирований у онкологических больных по поводу первичных и вторичных поражений опорно-двигательного аппарата. У 42 больных (17%) было выполнено ревизионное эндопротезирование, из них у 23 пациентов процесс локализовался в дистальном сегменте бедренной кости (55% от всех ревизий и 28% от всех замещений дистального отдела бедренной кости); у 11 больных — в проксимальном сегменте большеберцовой кости (26% от всех ревизий и 25,5% от всех замещений проксимальной голени), у 5 — в проксимальном сегменте бедренной кости (12% от всех ревизий и 9% от всех тазобедренных суставов), у 2 — в проксимальном сегменте плечевой кости (5% от всех ревизий и 6% от всех плечевых суставов) и у 1 больного выполнена операция на голеностопном суставе (2% от всех ревизий и 12,5% от всех голеностопных суставах). Большинство ревизий (19 случаев (45,2%)) произведено по поводу асептической нестабильности одной из ножек эндопротеза. Ревизии в случае инфекционных осложнений произведено 10 (23,8%), вследствие поломки элементов эндопротеза — 6 случаев (14,3%). Перипротезные переломы наблюдались в двух случаях (4,8%), замена эндопротеза по поводу рецидива заболевания проводились в 5 случаях (11,9%).

Ревизионное эндопротезирование, не связанное с инфекционными осложнениями, проводилось в один этап, путем замены поврежденных элементов, надстройки или полной замены эндопротеза. Наибольшие трудности при выполнении ревизионного эндопротезирования были при инфекционных осложнениях. Проводились двухэтапные оперативные вмешательства. На первом этапе после проведения посева перипротезного содержимого на флору и определения чувствительности флоры на чувствительность к антибиотикам проводилось 2–3 курса антибактериальной терапии, удаление эндопротеза с установкой цементного спейсера с гентамицином или ванкомицином с применением антибактериальных губок гентокол или колотамп, дебридмент ложа эндопротеза. В послеоперационном периоде проводили 3 курса антибактериальной терапии по чувствительности флоры. На втором этапе после трехкратных отрицательных посевов содержимого из ложа спейсера производили удаление временной конструкции и установку эндопротеза с проведением антибиотикопрофилактики.

С развитием 3D технологий появилась возможность производства 3D цементных спейсеров, повторяющих форму удаляемой конструкции, что способствует сохранению необходимого объема перипротезного ложа для установки полноценной конструкции ревизионного эндопротеза. Так же конструкция 3D спейсера позволяет больному ходить с дозированной нагрузкой на оперированную конечность с сохранением флексии в суставе. Нами произведено 2 хирургических вмешательства с применением 3D спейсеров.

Таким образом, ревизионное эндопротезирование является одной из важнейших проблем онкоортопедии и требует индивидуального подхода и достаточного профессионализма от специалиста. Ревизионное эндопротезирование у онкологических больных должно производится только в специализированных отделениях, обладающих специалистами, имеющими достаточный опыт выполнения ревизионного эндопротезирования и оснащенных специальным оборудованием. Развитие новых технологий позволяет расширить возможности проведения ревизионного эндопротезирования с сохранением дозированной опорной функции конечности.

Эпидемиология рака молочной железы в Актюбинской области

Айтмагамбетова М.А.

Западно-Казахстанский государственный медицинский университет имени Марата Оспанова
030019, Казахстан, г. Актобе, ул. Маресьева, д. 68
E-mail: inzhumarzhan90@mail.ru

Ключевые слова:
рак молочной железы,
эпидемиология,
ретроспективное исследование

Keywords:
breast cancer,
epidemiology,
retrospective study

Epidemiology of breast cancer in aktubinsk region

Aitmagambetova M.A., Bekmukhambetov E.Zh., Tulyaeva A.B., Bakytzhanov G.B.

West Kazakhstan State Medical University named after Marat Ospanov
68 Mares'eva str., Aktobe, 030019, Kazakhstan
E-mail: inzhumarzhan90@mail.ru

Рак молочной железы — самая злокачественная опухоль у женщин в экономически развитых странах и является наиболее часто диагностируемой онкопатологией и ведущей причиной летальности от злокачественных новообразований в мире. По прогнозам ВОЗ заболеваемость и смертность от злокачественных новообразований до 2020 года во всем мире увеличится в 1,5–2 раза. Аналогичная тенденция роста заболеваемости раком характерна и для Республики Казахстан, учитывая рост благосостояния и продолжительности жизни населения, а также увеличение выявляемости злокачественных новообразований с внедрением программ ранней диагностики. Согласно исследованиям ВОЗ, рост онкологической заболеваемости в мире будет происходить в основном за счет рака легкого, рака желудка и колоректального рака у мужчин, а также рака молочной железы и рака шейки матки у женщин. Смертность от онкологических заболеваний в Казахстане занимает второе место в структуре смертности населения. Ежегодно от рака умирает порядка 17000 человек, из которых 42% — лица трудоспособного возраста. [КазНИИОиР, «Программа развития онкологической помощи в Республике Казахстан на 2012–2016 годы»]. В Республике Казахстан в структуре онкопатологии первое место занимает рак молочной железы 25,1%, второе место рак кожи 23,3%, третье место рак желудка 16,5%. [КазНИИОиР, «Показатели онкологической службы Республики Казахстан за 2015 год», 2016.]. В Актюбинской области за 2015 г. в структуре всей онкологической заболеваемости на первом месте стоит рак молочной железы — 19,46% (на 100 000 населения) [Аналитический обзор «О состоянии онкологической службы Актюбинской области за 2015 год», 2016.]. Это проблема особенно интересна с эпидемиологической точки зрения.

Цель исследования. Изучить динамику заболеваемости рака молочной железы в Актюбинской области за последние 10 лет.

Материалы и методы. Проведено ретроспективное исследование за 2008–2017 гг. Материалом послужили данные онкологического учреждения Медицинского центра Западно- Казахстанского государственного медицинского университета имени Марата Оспанова в городе Актобе. Использованы сведения статистического комитета Актюбинской области о численности женского населения репродуктивного возраста. По общепринятым методом медико-биологической статистики вычислены грубый (ГП) показатель заболеваемости рака молочной железы. Динамика показателей заболеваемости рака молочной железы изучена за последние 10 лет (2008–2017 гг.), при этом тренды заболеваемости определены методом наименьших квадрантов. Определены среднегодовые значения (М), 95% доверительный интервал (95% ДИ), среднегодовые темпы прироста (Тпр%).

Результаты. Всего за 10 лет (2008–2017 гг.) в Медицинском Центре ЗКГМУ им. Марата Оспанова в г. Актобе РК было зарегистрировано 9911 больных, из них впервые в жизни установленным диагнозом РМЖ — 1546. Средний возраст заболевших в 2017 г. для Актюбинской области составил 55,7 ± 1 и динамике имел тенденцию к возрастанию с 52,6 лет (2008 г.) до 57,6 в 2017 г. Заболеваемость РМЖ женского населения Актюбинской области при выравнивании имела тенденцию к росту (Тпр = 7,7%) с 199,9 за 2008 г. до 417,6 за 2017 г. Далее была проанализирована динамика заболеваемости РМЖ по возрастным показателям. Максимальная заболеваемость установлена у женщин 50–59 лет, а темп прироста в данной группе составил (Тпр = 8,6%). В общем во всех возрастных группах было увеличение трендов, но самый высокий (Тпр = 12,9%) отмечается у возрастной группы 60–69 лет. Для получения прогноза уровня заболеваемости в динамике до 2020 года был сделан линейный регрессионный анализ, которое имеет следующий вид уравнения: $y=25,475 \cdot x+188,17$. Коэффициент детерминации составил $R2=0,9795$, что указывает на достаточно высокую прогностическую способность вышеописанного уравнения (97,9%). При расчетах по данному уравнению ГП уровня заболеваемости РМЖ среди женского населения Актюбинской области к 2020 году составит 519,3 95% ДИ (483,4; 555,2) на 100 тыс. населения, что на 24,3% выше по отношению с 2017 годом.

Паллиативная лучевая терапия болезненных метастазов рака молочной железы

Ключевые слова:
лучевая терапия, болезненные костные метастазы, рак молочной

Бахмутский Н.Г., Порханов В.А., Бодня В.Н., Василенко И.Н., Ширяев Р.П.

ГБУЗ «НИИ – Краевая клиническая больница №1 им. профессора С.В.Очаповского» Министерства здравоохранения Краснодарского краяРоссийская Федерация, г. Краснодар, ул. 1 Мая, д. 167
E-mail: bachnik@mail.ru

Keywords:
radiation therapy, painful bone metastases, breast cancer

Palliative radiation therapy in painful bone metastases of breast cancer

Bakhmutsky N.G., Porkhanov V.A., Bodnya V.N., Vasilenko I.N., Shiryayev R.P.

Research Institute Regional Clinical Hospital № 1 name of Professor S.V.Ochapovsky of MH of Krasnodar Region
167, May 1 str., Krasnodar, Russian Federation
E-mail: bachnik@mail.ru

Цель. Изучить эффект лучевой терапии при лечении болезненных костных метастазов рака молочной железы.

Пациенты и методы. Для изучения эффекта лучевой терапии в лечении женщин с болезненными костными метастазами рака молочной железы (РМЖ) была сформирована группа из 83 пациенток. Средний возраст больных в группе составил 56,9±6,0 лет (разброс от 52 до 62 лет). Болезненные костные метастазы локализовались в позвонках у 33 больных, в костях тазобедренного сустава — у 18, в костях таза — у 10, в костях крестца — у 6, в плече — у 4, в бедре — у 6, в ребре — у 6. Изучение морфологии первичной опухоли больных выявило, что у 9 больных был диагностирован дольковый РМЖ, у 73 — протоковый и у 1-й — другие формы рака. Использовали одно- или двухпольные варианты фотонной терапии (1,2–6 Мэв). Различные отделы позвоночника чаще облучали с одного прямого заднего поля, любую половину таза — с переднего и заднего противолежащих полей, а крестец, в случае изолированного его поражения, — с двух боковых направлений под углом 45–50º. Учитывая нередко возникающую потребность в последовательном облучении нескольких смежных областей, границы полей располагали во время рентгеновской симуляции в зоне однозначных костных ориентиров. Использовали вариант облучения — 20 Гр за 4-е фракции по 5,0 Гр. Для анализа субъективного эффекта лечения использовали шкалу боли. Общее состояние онкологического больного (Performance status) в работе оценивали по индексу Карновского (активность 0–100 баллов).

Результаты. Боль, как основной показатель субъективного эффекта лечения болезненных костных метастазов, оценивали по ее интенсивности. Вначале субъективный эффект после лечения мы оценивали по двум альтернативным признакам: есть ли обезболивающий эффект или он отсутствует и регистрировали его частотой встречаемости у пациентов. Обезболивающий эффект в целом был достигнут у 74 больных (89,2%). По интенсивности боли в исследовании все пациентки до лечения были разделены на три подгруппы — подгруппу больных со слабой болью, подгруппы с умеренной и с сильной болью в соответствии со шкалой боли. После лечения субъективный эффект расценивали как полный, частичный или его отсутствие. В подгруппах со «слабой болью» ответ на лечение зарегистрирован у всех 12 больных, из них у 10 — полный и у 2 — частичный. У пациенток с «умеренной болью» полный эффект был выявлен в 66,7% (22 женщины»), частичный эффект встречался в 21,2% (7 больных), отсутствие эффекта зарегистрировали в 12,1% (4 пациентки). Полный эффект у пациенток с регистрацией «сильной боли» до лечения выявлен с частотой в 60,5% (23 женщины), частичный эффект встречался в 26,6% (10 больных), отсутствие эффекта регистрировали в 13,2% (5 пациенток). Показатели общего статуса у 12 пациенток со «слабой болью» до лечения изменились у 10 больных, у 2-х остались на том же уровне. У 3 до лечения показатель составлял 80 баллов, у 7–70. Изменилось с 70 баллов общее состояние на 90 у 1 больной, с 70 на 80 у 6, с 80 на 90 — у 3. У пациенток с «умеренной болью» до лечения общий статус, оцениваемый в 60 баллов, был отмечен у 16 больных, в 70 баллов у 17. После лучевой терапии результаты улучшились. В 60 баллов общий статус был оценен только у 1 пациентки, 70 баллов было отмечено у 18, до 80 баллов улучшился общий статус у 14 больных. У больных с «сильной болью» до лечения общий статус в 40 баллов был отмечен у 8 больных, 50 баллов — у 22 больных, 60 баллов у 8. После лучевой терапии индекс в 50 баллов остался только у 3 больных, 60 баллов у 7, до 70 баллов улучшился у 17, до 80 баллов у 11 женщин.

Заключение. Лучевая терапия является эффективным методом лечения болезненных костных метастазов РМЖ. Кроме того, лучевая терапия значительно улучшает общее состояние, качество жизни пациенток за счет хорошего обезболивающего эффекта.

Анализ заболеваемости раком молочной железы у женщин фертильного возраста в Челябинской области в зависимости от административной территории

Ключевые слова:
фертильный возраст, рак молочной железы, ранняя выявляемость, темп роста заболеваемости

Keywords:
fertile age, breast cancer, early detection, incidence rate

Ворошина Н.В., Важенин А.В.

ГБУЗ «Челябинский областной клинический центр онкологии и ядерной медицины»
454087, Российская Федерация, Челябинск, ул. Блюхера, д. 42

Analysis of the incidence of breast cancer in women of fertile age in the Chelyabinsk region, depending on the administrative territory

Voroshina N.V., Vazhenin A.V.

Chelyabinsk Regional Clinical Center of Oncology and Nuclear Medicine»
42 Blucher str., Chelyabinsk 454087, Russian Federation

Среди всех злокачественных новообразований (ЗНО) в России рак молочной железы (РМЖ) занимает III место, среди ЗНО женского населения — I место.

Цель исследования: провести анализ показателей заболеваемости и смертности РМЖ у женщин фертильного возраста проживающих в Челябинской области.

Материалы и методы: изучение заболеваемости и смертности от РМЖ с 2008 по 2017 гг. в Челябинской области.

Результаты. Заболеваемость РМЖ за период наблюдения характеризуется стабильным уровнем от 31,1 до 40,2 случая на 100 тыс. женщин фертильного возраста. Темп снижения показателей с 2008 по 2017 года — 4,3%. Неблагополучная ситуация сложилась в городских округах — заболеваемость выше ($T<T0_5$), чем в областном центре и сельских районах и отличается негативной динамикой: с 37,6 случая на 100 тыс. женщин фертильного возраста в 2008 году до 38,8 случая в 2017 г. Темп роста — 103,2%. В областном центре и сельских муниципальных районах, РМЖ встречается одинаково ($T>T0_5$) и реже чем у жительниц городских округов. У селянок уровень заболеваемости в 2017 году вернулся к значениям 2008-го, у жительниц областного центра отмечается уменьшение показателя заболеваемости на 16,3%. По возрасту заболеваемость РМЖ: отмечается единичный случай заболевания в 14 лет, заболеваемость в возрасте от 14 до 19 лет невысокая — 1,0–1,2 случая на 100 тыс. женщин соответствующего возраста, а в возрасте от 20 до 29 лет — 0,2–0,4. Рост заболеваемости фиксируется у пациенток 30–39 лет — 28,8 ± 1,0 случаев. Пик заболеваемости приходится на 40–49 лет — 95,0 ± 5,5 на 100 тыс. женщин соответствующего возраста. Уровень заболеваемости подвержен таким большим колебаниям из года в год, что установить достоверную тенденцию динамики невозможно ($Z>Z_0$). Установление диагноза на поздних стадиях значительно снижает шанс на эффективное лечение и повышает вероятность смерти пациента. РМЖ на ранних (I–II) стадиях развития болезни выявляется в среднем только в 60,0%. На III стадии за период исследования было обнаружено 34,2% всех случаев РМЖ. Данный показатель отличался негативной динамикой ($Z<Z0_5$): он вырос с 29,0% в 2008 году до 50,5% в 2017-м. На IV стадии диагноз РМЖ установлен в 5,8% случаев. Данный показатель вырос с 4,8% в 2008 году до 8,6% в 2017 г. Смертность до года при РМЖ за период исследования имела тенденцию ($Z<Z0_5$) к сокращению: с 3,1 случая на 100 тыс. женщин фертильного возраста в 2008 году до 0,8 случая в 2017-м. Темп снижения — 74,2%. Средний уровень смертности до года составил 1,9 ± 0,6 случая на 100 тыс. женщин фертильного возраста. Самый низкий уровень смертности до года от РМЖ у жительниц Челябинска: в среднем 1,1 ± 0,2 случая на 100 тыс. женщин фертильного возраста. У селянок смертность до года существенно ($T<T0_5$) выше данных по областному центру: 2,7 ± 0,7 случая на 100 тыс. женщин фертильного возраста. Уровень смертности до года у жительниц городских округов не достиг статистически значимой разницы ($T>T0_5$) со средне — областным, хотя и превзошел его в среднем значении: 2,1+0,2 случая на 100 тыс. женщин фертильного возраста. За время наблюдения показатель составил 9,2+1,0 случай на 100 тыс. женщин фертильного возраста. Показатели 2015–2017 отличает стабильно высокий уровень — обусловлен большими цифрами смертности жительниц городских округов и сельских муниципальных селянок смертность до года существенно ($T<T0_5$) выше и средне -областных показателей, и данных по областному центру: 2,7+0,7 случая на 100 тыс. женщин фертильного возраста. Уровень смертности до года у жительниц городских округов не достиг статистически значимой разницы ($T>T0_5$) со средн-областным, хотя и превзошел его в среднем значении: 2,1 ± 0,2 случая на 100 тыс. женщин фертильного возраста.

Заключение. Высокий темп роста заболеваемости у женщин фертильного возраста РМЖ в городских округах –103,2%, в областном центре и сельских районах ниже и не имеют больших отличий. Пик заболеваемости РЖМ приходится на 35–49 лет. Показатели смертности и одногодичной летальности в областном центре РМЖ ниже чем в городских округах и сельской местности. Уровень позднего выявления РМЖ достигает 40%. Необходим системный анализ причин позднего выявления РМЖ и разработка дополнительных мероприятий по раннему выявлению РМЖ, особенно в городских и сельских территориях.

Рак молочной железы у женщин фертильного возраста

Ключевые слова:
фертильный возраст,
рак молочной железы,
заболеваемость

Ворошина Н.В., Тюков Ю.А.

ГБУЗ «Челябинский областной клинический центр онкологии и ядерной медицины»
454087, Российская Федерация, Челябинск, ул. Блюхера, д. 42

Breast cancer in women of childbearing age

Keywords:
fertile age,
breast cancer,
incidence

Voroshina N.V., Tukov Yu.A.

Chelyabinsk Regional Clinical Center of Oncology and Nuclear Medicine»
42 Blucher str., Chelyabinsk 454087, Russian Federation

Рак молочной железы (РМЖ), как и все злокачественные заболевания относятся к социально значимым заболеваниям. Особое значение в условиях современной демографической ситуации имеет состояние здоровья женского населения. В структуре онкологической заболеваемости у женского населения Российской Федерации РМЖ занимает первое место.

Цель исследования: провести анализ уровня заболеваемости РМЖ, исследовать повозрастную заболеваемость, заболеваемость по стадиям, время от появления первых признаков заболевания до постановки диагноза РМЖ у женщин фертильного возраста за 2017 г.

Материалы и методы: материалом послужило данные амбулаторных карт 255 пациенток ГБУЗ «ЧОКЦО и ЯМ».

Результаты. Из 1707 женщин, заболевших в 2017 г. РМЖ в Челябинской области — 255 (15%) женщины фертильного возраста (от 14 до 49 лет). Из них 87,5% проживают в г. Челябинске и других городах области и только 12,5% жительницы села. Распределение по стадиям: I стадия заболевания — у 67 пациенток (26,2%), II стадия — у 108 (42,3%) пациенток, III — 62 (24,3%), IV стадия у 18 (7,2%) пациенток. IV стадия заболевания у 3 пациенток обусловлена метастазами в кости, у 1 пациентки — поражением легких и плевры, в 2 случаях поражением отдаленных лимфаузлов, у 3 — метастазами в печень а у 9 пациенток выявлены множественные метастазы.

Исследуя, повозрастную заболеваемость мы установили: до 30 лет заболело 4 женщины, с 31 до 40 лет — 17 женщин, а с 41 до 49 лет — 26.

Самостоятельно обнаружили опухоль и обратились к врачу 144 (56,47%) женщин, в смотровых кабинетах 30 (11,76%), на профосмотре РМЖ выявлен у 5 (1,96%) пациенток, при прохождении дополнительной диспансеризации у 6 (2,35%), при проведении профилактической ММГ — у 70 (27,46%).

У 50 (19,6%) женщин диагноза установлен от 1 до 3-х от появления первых признаков заболевания, в течении 14 дней — у 59 (23,1%)женщин, до 30 дней — у 53 (20,8%), до 45 — у 41 (16,1%) женщин, до 60 дней у 17 (6,7%), больше 60 дней — у 35 (13,7%) женщин.

Из 255 женщин радикальное лечение проведено в 77,6% (198) случаях, паллиативное — в 18,8% (48), симптоматическое в 3,6% (9). В течении года умерло 8 пациенток: пациентка Т, 49 лет, IIa, через 2 месяца; С., 48 лет, IIIa, 11 месяцев; Г., 49 лет, IIIc, через 11 месяцев; Б., IV стадия, множественные метастазы, через 3 месяца; И., 42 лет, IVстадия, множественные метастазы, через 3 месяца.

Заключение. Выживаемость при РМЖ напрямую зависит от доступности оказания онкологической помощи. Наиболее высокие показатели темпа роста заболеваемости у женщин фертильного возраста отличается РМЖ в городских округах и областном центре. У 69% женщин диагноз установлен на ранних стадиях. Более половины (56,5%) женщин обнаружили опухоль самостоятельно, 27% при прохождении плановой ММГ. У 29% пациенток от проявления заболевания до установления диагноза прошло не более 14 дней в тоже время у 14% более 3-х месяцев. Для выявления причин позднего обращения и длительного обследования необходимо провести подробный анализ маршрутизации пациентов подозрением на РМЖ.

Рак молочной железы в Казахстане: можно ли отойти от мировых тенденций?

Ключевые слова:
рак молочной железы, эпидемиология, индекс человеческого развития

Keywords:
breast cancer, epidemiology, human development index

Вощенкова Т.А., Шаназаров Н.А., Сейдалин Н.К., Ермаханова Г.А., Ахетов А.А.

Больница медицинского центра управления делами президента Республики Казахстан
Казахстан, г. Астана, Казахстан, район Есиль, ул. Е-495, №2
E-mail: vochshenkova@gmail.com

Breast cancer in Kazakhstan: Is it possible to move away from global trends

Vochshenkova T.A., Shanazarov N.A., Seydalin N.K., Yermakhanova G.A., Akhetov A.A.

Medical Center Hospital of the President's Affairs Administration of the Republic of Kazakhstan
Astana, Kazakhstan, E-495 build, №2.
E-mail: vochshenkova@gmail.com

Рак молочной железы (РМЖ) — наиболее распространенное злокачественное онкологическое заболевание у женщин, как в мире, так и в Казахстане. Появляется все больше публикаций научных исследований, свидетельствующих о росте возможностей управлять его исходом. Экономическая оценка эпидемиологии РМЖ в США, входящей в группу стран с очень высоким индексом человеческого развития (ПРООН, 2016) свидетельствует о существенно большем экономическом эффекте, превышающем в случае предотвращения преждевременной смертности и инвалидности более чем в 5 раз затраты на продолжительное лечение и сопровождение. Изучить особенности эпидемиологии РМЖ в Казахстане, относительно недавно (2000 год) вошедшем в группу стран с высоким индексом человеческого развития и определить ключевые точки эффективности для управления РМЖ — значит, видеть возможности роста эффектности национального здравоохранения. Тем более, что страны с очень высокими показателями заболеваемости и смертности от РМЖ являются источником для передачи накопленного опыта и технологий, способствующих управлению этим заболеванием, в другие страны.

Цель исследования. Изучить тенденции эпидемиологической ситуации по РМЖ у женщин в Казахстане и определить точки роста эффективности управления этим заболеванием, позволяющие отойти от мировых эпидемиологических тенденций.

Материалы и методы. Международные базы данных GLOBALCAN2012, Европейская информационная система по вопросам рака (ECIS), портал информации здравоохранения Европейского бюро ВОЗ, ПРОООН, национальная статистика Казахстана явились в рамках нашего исследования источником информации для изучения закономерностей в заболеваемости, смертности, распространенности РМЖ.

Результаты. Сформированы 4 модели эпидемиологии РМЖ для стран с равным уровнем человеческого развития. Эпидемиология РМЖ в Казахстане оценена в рамках этих моделей, а также особенностей развития РМЖ для стран бывшего Советского Союза. Определены возможные точки эффективности для управления эпидемиологической ситуацией в Казахстане.

Заключение. Наше исследование позволило определить эпидемиологические особенности РМЖ в Казахстане, позволяющие уменьшить влияние мировых тенденций: — существует реальная возможность не достижения Казахстаном по показателю заболеваемости РМЖ уровня стран с очень высоким уровнем человеческого развития в случае сохранения паритетных особенностей и контроля факторов риска на национальном и персонализированном уровнях; — существует реальная возможность дальнейшего снижения Казахстаном показателя смертности от РМЖ при условии предоставления комплексного лечения на уровне самых эффективных технологий лечения.

Таким образом, при реализации в Казахстане специальной программы управления РМЖ может быть обеспечен экономический эффект, соответствующий группе стран с очень высоким уровнем человеческого развития.

Проведение скрининга рака молочной железы в Карагандинской области

Ключевые слова:
скрининг, РМЖ, Караганда

Keywords:
screening, mammary cancer, Karaganda reqion

Дарибаева А.К., Шериева Т.М.

КГКП «Областной онкологический диспансер»
10000, Казахстан, г. Караганда, ул. Кривогуза, 189
E-mail: skrin.ood@mail.ru

Carrying out screening for breast cancer in the Karaganda region

Daribaeva A.K., Sherieva T.M.

Karaganda Regional Oncology Center
189 Krivoguza str., Karaqanda 10000 Kazahstan
E-mail: skrin.ood@mail.ru

Цель. Изучить результаты скрининга рака молочной железы (РМЖ) в Карагандинской области за последние 3 года (2015–2017гг.).

Методы исследования. Скрининг РМЖ входит в программу, проводимую в масштабе РК, которая включает прохождение маммографии всех женщин по целевым группам (50, 52, 54, 56, 58 и 60 лет), при выявлении каких-либо образовании – осмотр специалистами. Далее, в ООД по результатам обследования пациенток делят на 2 группы – в пределах возрастной нормы и патология. Последние проходят углубленное обследование с обязательным включением клинико-лабораторного исследования, консультации маммографических снимков, УЗИ и цитоморфологического исследования материала с МЖ. Это пунктаты с патологических очагов, опухолей, кист, выделения из соска, при метастазах – соскобы с образований кожи, мягких тканей, лимфоузлов.

Результаты. За 3 года (2015–2017 гг.) по консультативно-диагностическому отделению ООД по скринингу РМЖ выполнены 116 156 исследований с детальным анализом результатов маммографии. Из них в дальнейшем, в 333 (0,29%) случаях подтвержден рак. Диагностирование I–II стадии РМЖ за этот период достигло 88,9%. С IV стадией опухолевого процесса зарегистрировано 2,9% случаев. За анализируемый период в результате проводимого профилактического осмотра значительно уменьшились уровни смертности от РМЖ (с 10,2 в 2013 г. до 7,7 на 100 000 населения в 2015г.). В целом, в ООД стали больше диагностироваться I–II стадии РМЖ (с 73,4% до 78,8% с 2013 по 2015 гг.). Процент морфологической верификации диагноза РМЖ за это время – идеальный (100% случаев).

Выводы. Таким образом, совместная работа цитологов и клиницистов по диагностике и лечению патологии МЖ позволяют снизить уровни заболеваемости, инвалидности и смертности от РМЖ.

Результаты маммографического скрининга в выявлении рака молочной железы на Южном Урале

Ключевые слова:
рак молочной железы, скрининг, маммография

Keywords:
breast cancer, screening, mammography

Доможирова А.С., Аксенова И.А., Важенин А.В., Братникова Г.И., Жеребцова Н.В.

ГБУЗ «Челябинский областной клинический центр онкологии и ядерной медицины»
454087, Российская Федерация, Челябинск, ул. Блюхера, д. 42
E-mail: matysik@inbox.ru

Results of mammographic screening in detection of breast cancer in Southern Urals

Domozhirova A.S., Aksenova I.A., Vazhenin A.V., Bratnikova G.I., Zherebcova N.V.

Chelyabinsk Regional Clinical Center of Oncology and Nuclear Medicine»
42 Blucher str., Chelyabinsk 454087, Russian Federation
E-mail: matysik@inbox.ru

Цель. Оценить эффективность маммографического скрининга в диагностике рака молочной железы (РМЖ) в Челябинской области (ЧО) на основании изменения показателей стадийности и снижения смертности от данного заболевания.

Пациенты и методы. Проведена ретроспективная оценка результатов скринингового маммографического обследования за 2015–2017 гг. у женщин ЧО старше 39 лет, что составляет 877 057 человек, в рамках диспансеризации и медицинских осмотров на 70 маммографических аппаратах. Исследования проводили двух молочных желез в двух проекция: прямой и косой (CC и ML).

Результаты. Скрининговое маммографическое обследование на Южном Урале проводится с 2008 г. на основании ежегодных приказов Министерства здравоохранения ЧО об организации маммографического скрининга женского населения. В Челябинской области процент охвата в 2015 г. составил 50,8%, в 2016 г. — 48,4%, в 2017 г. — 55,7%.

Динамика стадийности у женщин с выявленным РМЖ I–II ст. не меняется с 2008 г. и остается в пределах 67%, при этом у женщин охваченных маммографическим скринингом РМЖ I–II ст. составляет 73,7% в 2015 г., 78,7% в 2016 г., 75,6% в 2017 г. Отмечается уменьшение запущенных форм РМЖ — IV ст. в 2015 г. — 8,5%, 2016 г. — 7,2%, в 2017 г. — 4,75%. Смертность от РМЖ в 2015–2017 гг. держится в пределах 30,0 на 100 тыс. населения. После проведенного скрининга при подозрении на РМЖ все пациентки консультируются в регионарном онкоцентре. При наличии показаний им проводится дообследование: ультразвуковая диагностика, магнитно-резонансная, компьютерная томография, позитронно-эмиссионная томография, пункционная/трепанационная биопсия. Четко прослеживается тенденция ежегодного прироста больных данной патологией в Челябинской области от 84 на 100 тыс. населения в 2015 г. до 92 на 100 тыс. населения в 2017 г.

Заключение. В рамках скрининга увеличивается количество выявленного РМЖ на ранних стадиях, эффективность составляет 0,2% с 2015 г.

Формирование единой цифровой радиологической сети, запланированной в ЧО в 2018 г., позволит повысить не только выявляемость РМЖ на ранних стадиях, но и улучшит маршрутизацию и сократит сроки диагностического этапа.

Гландулярные ротационные лоскуты в онкопластической хирургии рака молочной железы

Ключевые слова:
онкопластическая хирургия молочной железы, рак молочной железы, хирургическая реабилитация

Keywords:
oncoplastic surgery, breast cancer, surgical rehabilitation

Зикиряходжаев А.Д.[1,2], Ермощенкова М.В.[1,2], Тукмаков А.Ю.[2]

[1] Московский научно-исследовательский онкологический институт имени П.А.Герцена – филиал ФГБУ «Национальный медицинский исследовательский центр радиологии» Министерства здравоохранения Российской Федерации
125284, Российская Федерация, г. Москва, 2-й Боткинский проезд, д. 3
[2] ФГАОУ ВО «Первый медицинский государственный медицинский университет им. И.М.Сеченова» Министерства здравоохранения Российской Федерации (Сеченовский Университет)
119991, Российская Федерация, г. Москва, ул. Трубецкая, д. 8, стр. 2
E-mail: tukmakov00@gmail.com

Glandular rotary flaps in oncoplastic breast cancer surgery

Zikiryahodzhaev A.D.[1,2], Ermoschenkova M.V.[1,2], Tukmakov A.Yu.[2]

[1] P. Hertsen Moscow Oncology Research Institute – Branch of the National Medical Radiology Research Centre of the Ministry of Health of the Russian Federation
3, 2nd Botkinskiy proezd, Moscow, 125284, Russian Federation
[2] I.M. Sechenov First Moscow State Medical University (Sechenov University)
8/2 Trubetskaya str., Moscow, 119991, Russian Federation
E-mail: tukmakov00@gmail.com

Современная стратегия хирургического лечения рака молочной железы (РМЖ) направлена на решение онкологической задачи — излечения от рака и создание условий для реконструкции молочной железы. В основе новейших подходов к органосохраняющему лечению РМЖ — методики пластической хирургии, используемые при редукционной маммопластики (РМ). Существуют различные варианты РМ при помощи вертикальной резекции кожи (Lassus, 1970, Marchac D., 1982, M. Lejour, 1996, Hammond DC, 1999). В 1999 г. Elizabeth J. Hall-Findlay предложила упрощенный, по сравнению с методиками Lejour и Hammond, метод вертикальной маммопластики. Модификация включала в себя использование медиальной (или латеральной) дермогландулярной ножки. Мы разработали новые методики резекций молочной железы по поводу рака — онкопластические резекции (ОПР) — на основе методов редукционной маммопластики, предложенных E. Hall-Findlay.

Материалы и методы. С 2013 по 2017 гг. в МНИОИ им. П. А. Герцена выполнено 60 ОПР в модификации E.H-Findlay пациенткам средним возрастом 53,6 лет. 0 стадия РМЖ установлена у 1 больной (1,7%), I ст. T1N0M0–32 (53,3%), IIA ст. T1N1M0–4 (6,7%), T2N0M0–14 (23,3%), IIB ст. T2N1M0–4 (6,7%), IIIA ст. T1N2M0–2 (3,3%), IIIC ст. T1N3M0–1 (1,7%), T2N3M0–2 (3,3%). Неоадьювантное лекарственное лечение было проведено 7 больным с частичной регрессией опухоли у 6, полной регрессией — 1. 65% больных находились в состоянии менопаузы. РМЖ справа был выявлен у 58% больных, РМЖ слева — 42%. Опухоль локализовалась в верхне-наружном квадранте у 24 больных, нижне-наружном — 11, нижне-внутреннем — 4, верхне-внутреннем — 7, центральном — 1, границе верхних квадрантов — 7, границе нижних квадрантов — 4, границе наружных квадрантов — 1, границе внутренних квадрантов — 1. С целью маммопластики при резекции молочной железы по поводу рака использовали верхне-медиальную ротированную гландулярную ножку в 25 случаев (41,7%), ротированную верхне-латеральную гландулярную ножку — 5 (8,3%), комбинированный ротированный гландулярный лоскут — 10 (16,7%), комбинированный ротированный кожно-гландулярный лоскут — 11 (18,3%), комбинированный ротированный раздельный гландулярный лоскут — 9 (15%). При гистологическом исследовании инвазивный рак без признаков специфичности был обнаружен в 78,4%, инвазивный дольковый — 13,3%, комбинированная форма — 8,3%. Люминальный тип А встречался у 40% больных, Люминальный тип В, Her2/neu-негативный подтип — 25%, Люминальный тип В, Her2/neu-позитивный подтип — 18,3%, Her2/neu-позитивный тип — 10%, тройной негативный тип — 6,7%. Мультифокальный рост был выявлен в 16,7% случаев. С целью симметризации редукционная маммопластика с контралатеральной стороны была выполнена 65% больным.

Результаты. У всех пациенток при срочном и плановом морфологических исследованиях были получены данные о негативных краях резекции. У 65% больных установлены отличные косметические результаты, 31,7% — хорошие, 3,3% — удовлетворительные. В течение 4 лет наблюдений в данной группе локорегионарные рецидивы отмечены не были.

Выводы. ОПР с использованием ротационных гландулярных лоскутов в модификации E-H. Findlay применимы при всех локализациях опухолей при условии размера молочной железы от 3 и выше по размеру бюстгалтера. Данная методика ОПР сопряжена с абластичностью, удалением не менее 1/3 молочной железы, приводит к отличным и хорошим косметическим результатам при правильном отборе пациенток, приводит к более быстрому психологическому восстановлению больных в связи с сохранением ощущения целостности органа.

Опыт применения синтетических и биологических материалов, аутологичных лоскутов для укрепления нижнего склона реконструируемой молочной железы

Ключевые слова:
рак молочной железы, одномоментная реконструкция молочной железы, ацеллюлярный дермальный матрикс, АДМ, сетчатый имплантат, мастэктомия, лучевая терапия, капсулярная контрактура, полиуретановый имплант

Зикиряходжаев А.Д.[1,2], Харченко Н.В.[2], Широких И.М.[1,2], Аблицова Н.В.[1], Ермощенкова М.В.[1], Хакимова Ш.Г.[1], Тукмаков А.Ю.[1], Запиров Г.М.[2], Кунда М.А.[2]

[1] Московский научно-исследовательский онкологический институт имени П.А.Герцена – филиал ФГБУ «Национальный медицинский исследовательский центр радиологии» Министерства здравоохранения Российской Федерации
125284, Российская Федерация, г. Москва, 2-й Боткинский проезд, д. 3
[2] ФГБОУ ВПО «Российский университет дружбы народов»
117198, Российская Федерация, г. Москва, ул. Миклухо-Маклая, д. 10/2
E-mail: Shirokikh-irina1@yandex.ru

Experience of use synthetic and biological materials, flaps for the breast reconstruction

Keywords:
breast cancer, one-stage breast reconstruction, acellular dermal matrix, ADM, mesh implant, mastectomy, radiation therapy, capsular contracture, polyurethane implant

Zikiryahodzhaev A.D.[1,2], Harchenko N.V.[2], Shirokikh I.M.[1,2], Ablitsova N.V.[1], Ermoschenkova M.V.[1], Hakimova Sh.G.[1], Tukmakov A.Yu.[1], Zapirov G.M.[2], Kunda M.A.[2]

[1] P. Hertsen Moscow Oncology Research Institute – Branch of the National Medical Radiology Research Centre of the Ministry of Health of the Russian Federation
3, 2nd Botkinskiy proezd, Moscow, 125284, Russian Federation
[2] RUDN University
10/2 Miklukho-Maklaya str., Moscow 117198, Russian Federation
E-mail: Shirokikh-irina1@yandex.ru

Реконструктивно-пластические операции занимают главное место в реабилитации больных раком молочной железы. Применение силиконовых эндопротезов не решило проблемы реконструкции молочной железы в плане комбинированного и комплексного лечения в онкологии, остается нерешенным вопрос снижения развития и профилактики инфекционных осложнений, капсулярной контрактуры.

Цель исследования. Изучить возможности одномоментной реконструкции молочной железы с использованием силиконового эндопротеза и аутологичных, биологических, синтетических материалов в плане комбинированного и комплексного лечения больных раком молочной железы.

Материалы и методы. В МНИОИ имени П. А. Герцена в отделении онкологии и реконструктивно-пластической хирургии молочной железы и кожи за период с июня 2013 по ноябрь 2017 года выполнено 132 операции в объеме: подкожная (кожесохранная) мастэктомия с одномоментной реконструкцией. Для укрепления нижнего склона реконструируемой железы дополнительно использовали синтетические (n = 65), биологические материалы (АДМ n = 18) и аутологичные лоскуты (торако-дорзальный лоскут (n = 8), деэпителизированный кожный лоскут (n = 15) и без дополнительного укрытия результат оценен у 26 пациентов. Средний возраст пациентов составил 43,72 ± 8,59 лет. Средний период наблюдения 28,44 ± 14,66 мес (от 6 до 48 мес.).

По стадиям РМЖ пациенты распределились следующим образом: 0 стадии 17 пациентов, I — 54, IIA — 32, IIB — 13, IIIA — 9, IIIC 3, 2 случая саркомы молочной железы.

НАПХТ была выполнена у 25 пациенток. По степени злокачественной дифференцировки опухоли распределились следующим образом: G1–4 G2–76, G3–50. По данным морфологического исследования лимфоваскулярная инвазия была выявлена в 34 случаях, интравенозная в 21.

Использовались импланты различных фирм: 38 Silimed, 49 Polytech, 6 Allergan, 38 Mentor, 1 Eurosilicon. Полиуретановые импланты были применены в 82 случаях (62%). У 21 пациентки была выявлена герминально значимая мутация гена BRCA1, в 1 случае мутация гена BRCA2 и 3 — мутация гена CHEK2. Профилактическая мастэктомия контралатеральной железы была выполнена у 22 пациенток, мастопексия у 8, аугментация у 20.

В качестве адъювантного лечения у 43 пациенток была выполнена химиотерапия, у 64 — гормонотерапия, у 11 — таргетная терапия, у 22 — выключение функции яичников, у 47 — лучевая терапия. Лучевая терапия на реконструированную молочную железу выполнялась СОД 45 Гр. Билатеральная реконструкция выполнялась в 22 случаях и не составляла проблем для планирования выполнения ЛТ.

Проанализированы послеоперационные осложнения и качество жизни пациентов.

Результаты. Самым частым осложнением в послеоперационном периоде явилось развитие капсулярной контрактуры. Средний срок развития капсулярной контрактуры составил 7,6 ± 11,65 мес. Степень капсулярной контрактуры по Baker: не развилась (n = 45), I степень (n = 16), II — (n = 12), III — (n = 18), IV — (n = 1). Так же встречались другие послеоперационные осложнения: серома (n = 20), среднее кол-во дней 27,15; гематома (n = 2), краевой некроз (n = 6), экструзия эндопротеза (n = 6), инфицирование (n = 2).

Проведен многофакторный дисперсионный анализ (с помощью программы Statistica 10). Лучевая терапия достоверно повышала риск развития капсулярной контрактуры. Также выявлено, что частота развития капсулярной контрактуры при использовании полиуретановых

эндопротезов ниже, чем в группе с использованием текстурированных эндопротезов (p = 0,00001). Применение дополнительного укрытия нижнего склона реконструированной молочной железы (АДМ, сетчатый имплантат, деэпителизированный лоскут, ТДЛ-лоскут) в равной степени не оказывают существенного влияния на развитие капсулярной контрактуры.

Дополнительно оценивали качество жизни с помощью международного опросника Breast-Q (модуль реконструкция), по данным которого выявлено, что при применении дополнительного укрытия нижнего склона реконструируемой железы любым из рассматриваемых методов, качество жизни пациентки выше, чем в группе без дополнительно укрытия эндопротеза.

Выводы. Применение аутологичных, сетчатых и биологических материалов при одномоментной реконструкции молочной железы позволяет укрепить нижний склон реконструируемой железы, что значительно снижает риск развития послеоперационных осложнений, улучшает эстетические результаты, в связи с чем значительно повышает качество жизни при комбинированном и комплексном лечении больных раком молочной железы.

Улучшение ранней диагностики рака молочной железы

Ключевые слова:
диагностика, профилактика, рак молочной железы

Keywords:
diagnostics, prevention, breast cancer

Лазарев А.Ф.

ФГБОУ ВО «Алтайский государственный медицинский университет» Минздрава России
656038, Российская Федерация, г. Барнаул, пр-т Ленина, д. 40
E-mail: evp59@bk.ru

Improve early diagnosis of breast cancer

Lazarev A.F.

Altai State Medical University
40 Lenina ave., Barnaul, 656038, Russian Federation
E-mail: evp59@bk.ru

Заболеваемость раком молочной железы (РМЖ) продолжает расти, запущенность не снижается, смертность от РМЖ носит стабильно высокий уровень.

Цель. Разработать метод, создающий реальные условия улучшения ранней диагностики рака молочной железы (патент № 2651131, 04.05.2017 г.).

Пациенты и методы. Авторами разработан метод персонального прогнозирования рака молочной железы, основанный на изучении всех 35 известных факторов онкологического риска у каждого пациента, оценки степени влияния каждого фактора на развитие заболевания, определении уровня онкологического риска у пациента. Опытным путем на 10 000 больных злокачественными новообразованиями из онкологического регистра и 5000 здоровых лиц установлено 6 уровней риска РМЖ. 0 уровень — риск отсутствует (диапазон суммарного влияния факторов — 30% и меньше) — никаких лечебно-профилактических мероприятий в этой группе не требуется проводить. I уровень — риск низкий (диапазон — от –29 до –10%) и II уровень — риск понижен (диапазон — от –9 до –1%) — в этих группах рекомендуется повторное определение онкориска через 3 года. III уровень — риск средне популяционный (диапазон — 0–9%) — повторное определение уровня риска через 2 года. IV уровень — риск повышен (диапазон 10–29%) и V уровень — риск высокий (диапазон 30–44%) — у пациентов проводится повторное определение уровня риска ежегодно, а также углубленный направленный поиск новообразований в молочных железах. VI уровень — риск абсолютен (диапазон суммарного влияния 45% и выше) — проводится углубленное обследование, при отрицательном результате — повторное обследование через 6 месяцев. Начиная с I уровня, у пациентов выявляются управляемые факторы риска, связанные с репродуктивной функцией, образом жизни, питанием, работой, наличием хронических заболеваний, раковых мутаций и др. устранение которых снижает уровень риска у конкретного пациента и переводит его в другую группу. Пациенты с IV–V-VI уровнями риска включаются в группу высокого онкологического риска, вводятся в регистр предрака и у них проводится диспансеризация и направленный поиск опухоли молочных желез.

Результаты. Предложенный метод позволил сформировать в КГБУЗ АКОД регистр предрака высокого риска (10 215 человек) в которых при углубленном обследовании выявлены 191 больных ЗН молочной железы, из них с I–II стадией 100%. Данный подход позволил резко улучшить эффективность профилактических осмотров и раннюю диагностику данного заболевания.

К вопросу о рентгенологической диагностике непальпируемых (малых) раков молочной железы (РМЖ)

Ключевые слова:
маммография,
томосинтез,
непальпируемый рак

Keywords:
mammography,
tomosynthesis, not
palpated cancer

Липакова А.Ю.

ОБУЗ «Курский областной клинический онкологический диспансер» Комитета здравоохранения Курской области
305524, Курская область, Курский район, хутор Кислино, ул. Елисеева, д. 1
E-mail: anna.lipakova@yandex.ru

To a question of radiological diagnostics of not palpated (small) breast cancers (BC)

Lipakova A.Yu.

Kursk Regional Clinical Oncology Center Kursk Regional Health Committee
1 Eliseeva str., Kislino 305524, Kursk Region, Russian Federation
E-mail: anna.lipakova@yandex.ru

Цель исследования. Обобщение опыта рентгенодиагностики непальпируемых РМЖ в условиях ОЛД на базе современного крупного лечебно-диагностического центра (ОБУЗ КОКОД).

Материалы и методы. Распознавание малых РМЖ является прерогативой именно маммографии. Послойное исследование МЖ — томосинтез (ТС), обладая в известной степени достоинствами компьютерной томографии (КТ) в сочетании с простотой выполнения, в значительной мере повышает диагностические возможности даже цифровой МГ. ТС выполняется на аппаратах Selenia Dimensions Hologic, Senographe Essential General Electric, позволяющих осуществлять пошаговый срез, толщиной в 1 мм, а так же осуществлять 3D реконструкцию изображения.

Результаты. Использование ТС, особенно на фоне выраженных проявлений ФКМ дает возможность распознавать небольших размеров узловые образования МЖ, определять их патологическую принадлежность, оценивать степень инвазии и распространенности в окружающие ткани, выявлять наличие микрокальцинатов, плохо различимых при обычной МГ. За период с 2013 г. по 2017 г. было проведено 7644–7844–7695–8789–8478 исследований соответственно. За указанный промежуток времени выявлено 2971 случай РМЖ. Распределение больных РМЖ по стадиям заболевания было следующим: на уровне I стадии 137–165–167–182–212 пациентов; со II стадией 217–286–257–247–225; с III стадией 74–121–94–101–99; на уровне IV стадии заболевания 41–43–54–41–44 пациентов соответственно. Случаев Cr in situ 11–20–8-16–39. Количество активно выявленных больных увеличилось с 197 до 394 пациентов соответственно. Во многом значительное возрастание данного показателя определяется активным внедрением программы скрининга. Так в ходе ретроспективного анализа полученных данных выяснилось, что в 37,2% наблюдений РМЖ был обнаружен при профилактическом маммографическом обследовании. За счет ранней диагностики РМЖ также возросло количество больных с пятилетним сроком выживаемости с 2139 в 2013 г до 3795 человек в 2017 г. В 2014 году было выполнено 1046 ТС, в 2015–1216 ТС, в 2016–1423 ТС, в 2017 г. — 1582 ТС. При этом нами отмечено, что лишь при дополнении рутинной МГ послойным исследованием в 167 случаях удалось распознать наличие непальпируемого РМЖ, размером от 3 мм до 10 мм. В случаях крайне малых объемов патологического образования (размером не более 3–5 мм в диаметре), когда ТС-срез толщиной 1 мм «проскальзывает» через опухолевый узел, в условиях ОЛД на аппарате Selenia Dimensions Hologic выполняется прицельный снимок с 10-кратным увеличением. На основание личного диагностического опыта в обозначенных выше затруднительных случаях, можно с уверенностью утверждать, что данный вид исследования является более информативным, а результат более достоверным. Также данная методика активно применяется нами в случае диагностики микрокальцинатов (МКК) на плотном фоне МЖ.

Заключение. Наличие современной цифровой диагностической аппаратуры в сочетании с ТС и прицельных снимков с увеличением, позволяет с высокой долей вероятности распознавать наличие РМЖ малых размеров; -раннее выявление непальпируемого РМЖ возможно лишь при детальном изучении всей площади изображения МЖ, включая подмышечные области, желательно при коллегиальном обсуждении результатов исследования; -выявленные при ТС ранние признаки РМЖ в сочетании с данными УЗИ и иммуногистохимических методов диагностики являются залогом точной диагностики малых форм РМЖ; -ранняя диагностика РМЖ позволяет минимизировать объем хирургических вмешательств и повышает прогностические возможности комбинированного и комплексного лечения РМЖ.

Внутрипротоковая папиллома

Ключевые слова:
рак молочной железы, рак молочной железы, внутрипротоковая папиллома

Keywords:
breast cancer, breast cancer, intraprostatic papilloma

Литовкин Д.М., Мошуров И.П., Васильев М.В.

БУЗ ВО «Воронежский областной клинический онкологический диспансер»
394036, Российская Федерация, г. Воронеж, ул. Вайцеховского, д. 4
E-mail: Lucich@inbox.ru

Assessment of risk factors regeneration of intra pro-current papillomyv breast cancer

Litovkin D.M., Moshurov I.P., Vasilyev M.B.

Voronezh Regional Clinical Oncology Dispensary
4 Vaytsehovskogostreet, Voronezh, 394036, Russian Federation
E-mail: Lucich@inbox.ru

Цель исследования. Выявление факторов риска перерождения ВПП в рак молочной железы в Воронежской области. Для этого был произведен анализ данных по частоте возникновения РМЖ у больных с ВПП. Доказана рациональность проведения мастэктомии в качестве профилактики развития рака молочной железы у больных с ВПП молочной железы в эксперименте. Разработаны и внедрены в практику методы консервативного ведения ВПП с целью профилактики возникновения РМЖ.

Материалы и методы. Объектом нашего исследования являлись пациентки в возрасте от 30 до 84 лет. Были сформированы группы исследования: 1-я контрольная — 290 пациенток без развития РМЖ и 1-я опытная — 18 с развитием РМЖ в отдаленных результатах. Ретроспективный анализподразумевал временной интервал с 2012 по 2016. Фиксировались данные по формам, способностью к пролиферации, стадиям заболевания, биологическому подтипу опухоли. Статистическая обработка данных производилась с помощью метода вариационной статистики, критериев Стьюдента.

Результаты. Частота возникновения РМЖ у больных с ВПП в Воронежской области составляет 5,8%. Наличие ВПП у больных анамнестически, является одним из факторов риска развития РМЖ; что подтверждено методами вариативной статистики.

Выводы. Основываясь на результатах проведенного исследования можно утверждать, что частота возникновения РМЖ у больных с ВПП в Воронежской области составляет 5,8%; наличие ВПП у больных анамнестически, является одним из факторов риска развития РМЖ; что подтверждено методами вариативной статистики. Доказано, что с целью профилактики развития РМЖ у больных с ВПП молочной железы на ранних этапах необходимо проведения мастэктомии; Опираясь на полученные результаты разработан новый и актуальный алгоритм диагностики и лечения пациентов с ВПП для дальнейшего внедрения в практическое здравоохранение.

Изучение влияния препарата «Полиоксидоний» на течение рака молочной железы у больных с операбельным раком молочной железы

Ключевые слова:
рак молочной железы, иммунология, полиоксидоний

Keywords:
breast cancer, immunology, polyoxidonium

Мошуров И.П., Васильева М.М., Васильев М.Б., Гривцова Л.Ю., Тупицын Н.Н., Козлов Н.А., Шамилов Ф.А., Рябчиков Д.А.

БУЗ ВО «Воронежский областной клинический онкологический диспансер»
394036, Российская Федерация, г. Воронеж, ул. Вайцеховского, д. 4
E-mail: doctorvrachh@gmail.com

Polyoxydonium in preoperative treatment of breast cancer

Moshurov I.P., Vasileyva M.M., Vasilyev M.B., Grivtzova L.U., Tupitsyn N.N., Kozlov N.A., Shamilov F.A., Ryabchikov D.A.

Voronezh Regional Clinical Oncology Dispensary
4 Vaytsehovskogostreet, Voronezh, 394036, Russian Federation
E-mail: doctorvrachh@gmail.com

В структуре онкологических заболеваний женского населения в России, как и в большинстве развитых стран мира, рак молочной железы (РМЖ) занимает первое место, причем отмечается как рост заболеваемости, так и рост смертности. В России в 2007 году его доля составила 20%. 1 млн. новых случаев рака молочной железы ежегодно регистрируется в мире по данным Всемирной организации здравоохранения. Одним из перспективных и разрешенных к клиническому использованию иммуноадьювантов в онкологии является полиоксидоний (азоксимера бромид). Это сополимер N-окси-1,4-этиленпиперазина и (1 М-карбокси)-1,4-этиленпиперазиния бромида. Относится к лекарственным средствам с иммуностимулирующим, иммуноадьювантным и дезинтоксикационным действием. Полиоксидоний обладает выраженной иммуномодулирующей активностью и, прежде всего, действует на систему врожденного иммунитета. При его воздействии регистрируется усиление продукции противовоспалительных цитокинов (ИЛ-1, ИЛ-6, ФНО-а и интерферонов), происходит усиление функциональной активности как клеточного, так и гуморального иммунитета. В конечном итоге под действием полиоксидония активируется вся иммунная система организма.

Цель исследования. Оценка влияния препарата «Полиоксидоний» на развитие лечебного патоморфоза (по Лавниковой) клеток первичной опухоли, а также метастатически измененных лимфатичеких узлов у больных операбельным раком молочной железы.

Материалы и методы. Исследование проведено у 75 больных раком молочной железы, проходивших обследование и лечение в онкологическом отделении № 10 БУЗ ВО «Воронежский областной клинический онкодиспансер»: 50 больных получали лечение препаратом полиоксидоний в неоадъювантном режиме (основная группа) и 25 больных не получали препарат полиоксидоний (контрольная группа). Всем пациенткам была выполнена cor-биопсия опухоли для определения гистологических и иммунногистохимических характеристик опухоли. Полиоксидоний, лиофилизат для приготовления раствора для инъекций и местного применения, в дозе 12 мг вводился внутримышечно 1 раз в сутки 1, 2, 3, 5, 7 дни с последующим оперативным лечением на 8 день. Побочных эффектов при проведении курса не выявлено. Далее выполнялось плановое гистологическое исследование материала с определением степени лечебного патоморфоза.

Результаты. Основная группа (до и после ПО). Патоморфоз той или иной степени установлен у 64% больных: 1 степень — 94%, 2 степень — 6% (именно у пациенток с наиболее агрессивными биологическими подтипами опухоли — triple-negative и Her2 +), в 36% случаях патоморфоз отсутствовал. Патоморфоз метастатической опухоли в ткани лимфатического узла отмечался реже, чем в первичной опухоли — в 22,7% случаев. Степень выраженности патоморфоза метастатических опухолевых клеток в лимфатических узлах также была ниже, чем в первичной опухоли — во всех случаях отмечен патоморфоз 1 степени. Контрольная группа. У 25 пациенток контрольной группы, не принимавших препарат, лечебный патоморфоз не выявлен.

Заключение. Таким образом, в работе подтверждено противоопухолевое действие препарата на основании индукции патоморфоза опухолевой ткани рака молочной железы. Препарат наиболее показан при агрессивных опухолях со степенью злокачественности 2–3 и высоким индексом пролиферации Ki 67. На основании полученных данных можно сделать некоторые предварительные заключения относительно показаний к назначению полиоксидония больным операбельным раком молочной железы в неоадъювантном режиме.

Прогнозирование метастатического поражения регионарных лимфатических узлов у больных раком молочной железы

Ключевые слова:
рак молочной железы, биопсия сигнального лимфатического узла, сигнальный лимфатический узел

Keywords:
breast cancer, sentinel lymph node biopsy, sentinel lymph

Мошуров И.П., Исмагилов А.Х., Михайлов А.А., Васильев М.Б., Аснина Н.Г., Азаров Г.А., Гусев С.С., Овсянников А.А., Мартынов А.К., Васильева М.М.

БУЗ ВО «Воронежский областной клинический онкологический диспансер»
394036, Российская Федерация, г. Воронеж, ул. Вайцеховского, д. 4
ГБОУ ДПО «Казанская государственная медицинская академия» Минздрава Республики Татарстан Россия
420012, Российская Федерация, г. Казань, ул. Бутлерова, д. 36
ФГБОУ ВО «Воронежский государственный университет»
394018, Российская Федерация, г. Воронеж, Университетская площадь, д. 1
E-mail: grigoriy_azarov@mail.ru

Forecasting of metastatic damage of regionarny lymph nodes at patients with cancer of the mammary gland

Moshurov I.P., Ismagilov A.H., Mikhailov A.A., Vasilyev M.B., Asnin N.G., Azarov G.A., Gusev S.S., Ovsyannikov A.A., Martynov A.K., Vasilyeva M.M.

Voronezh Regional Clinical Oncology Dispensary
4 Vaytsehovskogostreet, Voronezh, 394036, Russian Federation
Kazan State Medical Academy – a branch of the Russian Medical Academy of Continuous Professional Education of the Ministry of Healthcare of the Russian Federation
36 Butlerova str., Kazan 420015, Russian Federation
State University Voronezh
1 Universitetskaya Square, Voronezh, 394018, Russian Federation
E-mail: grigoriy_azarov@mail.ru

Проблема рака молочной железы (РМЖ) актуальна для современной онкологии, что связано с выраженным ростом заболеваемости женщин этой патологией и поиском новых путей лечения, в частности, широким внедрением экономных оперативных вмешательств, новых противоопухолевых и гормональных препаратов. Основные осложнения после операций у больных РМЖ (лимфостаз верхней конечности, парестезии, контрактура плечевого сустава) связаны с лимфодиссекцией. При этом у половины пациенток, страдающих РМЖ, удаление регионарных лимфатических узлов выполняется необоснованно, так как после гистологического исследования операционного материала у них не обнаруживаются метастазы. Таким образом, очевидна необходимость поиска статистически значимых факторов метастатического поражения регионарных лимфоузлов среди морфологических и молекулярных характеристик первичной опухоли молочной железы.

Целью данной работы является выявление статистически значимых зависимостей между перечисленными факторами и фактом наличия (отсутствия) метастазов в регионарных лимфоузлах.

Материалы и методы. В работе проведен статистический анализ клинических данных и морфологических факторов, полученных в онкологическом отделении патологии молочной железы Воронежского областного клинического онкологического диспансера в ходе проведения комплексного исследования с участием 223 пациенток с использованием пакета Statistica13. Учитывались только стадии I и IIa (T2N0M0). Клинические данные включают возраст и локализацию опухоли. Морфологические факторы включают размер опухоли, гистологический вариант, степень злокачественности, лимфоваскулярную инвазию, статус регионарных лимфоузлов, а также основанные на иммуногистохимическом определении эстрогеновых (ЭР) и прогестероновых рецепторов (ПР), сверхэкспрессии рецептора HER2 и маркера клеточной пролиферации Ki-67 биологические подтипы опухоли. Представлены клинико-морфологические данные 223 пациенток, разделенных на группы по признаку «отсутствие/наличие метастазов в лимфоузлы».

Результаты. Анализ числовых характеристик (размер опухали и индекс пролиферации Ki-67) показал, что на уровне значимости $p < 0,05$ показатель «размер опухоли» статистически значимо влияет на факт возникновения метастаз, что нельзя утверждать о факторе ki-67.

Анализ влияния биологического подтипа опухоли на наличие метастаз в лимфоузлах показал, что при люминальной А опухоли шанс появления метастаз оценивается лишь в 22,22%, в то время как с люминальной формой В HER+ уже в 26,67%, для люминальной формой В HER- и вовсе в 41%. При этом, если люминальная А устанавливается, например, при гистологическом диагнозе «инвазивная карцинома G2», то шанс появления метастаз оценивается в 20,34%, для люминальной В HER+ в 30,77%, Люминальный В Her — 46,67%.

Выводы. Проведенный статистический анализ данных позволяет утверждать, что прогнозирование метастатического поражения регионарных лимфатических узлов у больных раком молочной железы, основанного на гистологическом и морфологическом исследовании первичной опухоли, является задачей решаемой, так как доказано, что частота появления метастаз в регионарных лимфоузлах значимо зависит от биологического подтипа опухоли в сочетании с гистологическим диагнозом.

Одномоментная реконструкция молочной железы с использованием экспандера-импланта Becker 35, как ранний этап реабилитации больных раком молочной железы, перенесших мастэктомию

Ключевые слова:
рак молочной железы, экспандер-имплант Becker 35, реабилитация, реконструктивная хирургия

Keywords:
breast cancer, expander-implant Becker 35, rehabilitation, reconstructive surgery

Мошуров И.П., Михайлов А.А., Васильев М.Б., Овсянников А.А., Азаров Г.А., Гусев С.С., Мартынов А.К., Васильева М.М., Назлиев Д.К.

БУЗ ВО «Воронежский областной клинический онкологический диспансер»
394036, Российская Федерация, г. Воронеж, ул. Вайцеховского, д. 4
E-mail: alrovsyannikov@yandex.ru

One-time reconstruction of the breast with the use of Becker expander-implant 35, as an early stage of rehabilitation of breast cancer patients who underwent a mastectomy

Moshurov I.P., Mikhailov A.A., Vasilyev M.B., Ovsyannikov A.A., Azarov G.A., Gusev S.S., Martynov A.K., Vasilyeva M.M., Nazliev D.K.

Voronezh Regional Clinical Oncology Dispensary
4 Vaytsehovskogostreet, Voronezh, 394036, Russian Federation
E-mail: alrovsyannikov@yandex.ru

Молочная железа — признак женственности и сексуальности. Ее утрата в процессе лечения приводит к неблагоприятным психологическим изменениям, социальной, эмоциональной дезадаптации, приобретению пагубных привычек, распаду семьи и т. д. Несмотря на то, что главным в медицинской помощи больным раком молочной железы является общая выживаемость и безрецидивный период, немаловажное значение приобретает качество жизни этих пациентов.

Цель исследования. Восстановление молочной железы, после перенесенной мастэктомии является одним из конструктивных механизмов улучшения качества жизни.

Материалы и методы. Чем раньше произведена реконструкция, тем эффективнее устранение всех указанных расстройств. Цель реконструкции молочной железы: адекватное восстановление объема и формы молочной железы, естественность консистенции новой груди, достижение симметрии, реконструкция передней стенки аксилярной впадины, компенсация дефицита ткани в подключичной области. В маммарном отделении Воронежского областного клинического онкологического диспансера реализованы различные методики реконструкции молочной железы при раке. Рассмотрим более подробно одномоментную реконструкцию молочной железы с использованием экспандера-имплантаBecker 35. Необходимым условием выполнения такой операции является достаточный объем мягких тканей в зоне мастэктомии, позволяющий проводить их экстензию с минимальным риском осложнений, сохранение субмаммарной складки. В процессе кожесохранной мастэктомии формируется мышечный карман из большой грудной и передней зубчатой мышц, куда помещается экспандер-эндопротез Becker 35, который заполняется в ближайшем послеоперационном периоде физиологическим раствором через выносной порт, который располагается в дополнительно сформированном кармане по среднеключичной линии и удаляется после полного заполнения импланта необходимым количеством физиологического раствора. По окончании специального лечения выполняется реконструкция сосково-ареолярного комплекса и татуаж ареолы. За период с 2013 г. по май 2018 г. выполнено 200 хирургических вмешательств с использованием экспандера-эндопротеза Becker 35: 170 кожесохранных мастэктомий по Madden с миопластикой и одновременной установкой экспандера-эндопротеза Becker 35, 20 широких секторальных резекций молочных желез с замещением дефекта объема тканей экспандером-эндопротезом Becker 35, и 10 замен экспандеров на экспандер-имплант Bekker-35 (по желанию пациенток). Всем пациентам выполнялась коррекция контрлатеральной молочной железы в виде различных вариантов пексий, редукций или аугментаций. Было 2 осложнения у пациенток после кожесохранной мастэктомии: через 2 месяца после реконструкции сформировался свищ в области послеоперационного рубца, экспандер-имплант был удален.

Результаты. Индивидуализация вмешательства позволила в большинстве случаев сформировать молочную железу схожую по форме и объему со здоровой. Проведено анкетирование пациенток, перенесших хирургическое вмешательство на молочной железе с использованием экспандера-импланта Becker 35, обобщены результаты. 90% опрошенных были удовлетворены эстетическим видом реконструированной молочной железы, не замкнулись в себе, продолжают вести активный образ жизни, открыты для общения с друзьями и коллегами. Таким образом, в маммарном отделении Воронежского областного клинического онкологического диспансера приобретен достаточно большой опыт одномоментных реконструктивно-пластических операций при раке молочной железы с использованием экспандера-имплантаBecker 35, не упущены сроки специального лечения, не нарушена этапность проведения комбинированного и комплексного лечения, обеспечено полноценное качество жизни пациентов.

Заключение. Реконструктивная хирургия на сегодняшний день занимает одно из первых мест в комплексе реабилитационных мероприятий у пациенток с раком молочной железы. Разнообразие модификаций и вариантов реконструктивных вмешательств рождает проблему выбора, которую необходимо решать совместно с пациенткой!

Химиочувствительность первично-множественного синхронного рака молочных желез

Ключевые слова:
рак молочной железы, синхронный рак молочной железы, химиочувствительность, лечебный патоморфоз, таргетная терапия

Keywords:
breast cancer, synchronous breast cancer, chemo-sensitivity, therapeutic pathomorphosis, targeted therapy

Рассказова Е.А., Зикиряходжаев А.Д., Болотина Л.В., Волченко Н.Н., Сарибекян Э.К.

Московский научно-исследовательский онкологический институт имени П.А.Герцена – филиал ФГБУ «Национальный медицинский исследовательский центр радиологии» Министерства здравоохранения Российской Федерации
125284, Российская Федерация, г. Москва, 2-й Боткинский проезд, д. 3
E-mail: rasskaz2@yandex.ru

Chemosensitivity of primary and multiple synchronous breast cancer

Rasskazova E.A., Zikirjahodzhaev A.D., Bolotina L.V., Volchenko N.N., Saribekjan E.K.

P. Hertsen Moscow Oncology Research Institute – Branch of the National Medical Radiology Research Centre of the Ministry of Health of the Russian Federation,
3, 2nd Botkinskiy proezd, Moscow, 125284, Russian Federation
E-mail: rasskaz2@yandex.ru

Цель. Оценить чувствительность первично-множественного синхронного рака молочных желез к неоадъювантной химиотерапии.

Материалы и методы. В исследовании включено 15 пациентов с первично-множественным синхронным раком молочных желез (РМЖ). Возраст пациенток составил от 34 до 67 лет, средний возраст 44,3 ± 13,8 года. Начальные стадии РМЖ (I–IIA) — зарегистрированы в 12 наблюдениях, местно-распространенные (IIБ-IIIC) — в 18 случаях. Гистологическая форма опухолевых узлов у 12 пациентов была одинаковой в обеих молочных железах, у 3 опухолевые узлы в молочных железах отличались. По ИГХ опухоли суммарно разделились следующим образом: тройной негативный тип в 9, люминальный тип А — в 4, люминальный тип В Her2 — негативный — в 9, люминальный тип В Her2-позитивный — в 4, Her2–позитивный — в 2 наблюдениях. Мультицентричность в одной молочной железе выявлена у 6 больных (40%), у остальных пациенток имелась моноцентричная опухоль. Количество курсов НАПХТ от 6 до 8, в 3 случаях химиотерапия была в комбинации с таргетной терапией трастузумабом. У 14 пациентов в НАПХТ были включены таксаны. Объем хирургического лечения был следующим: радикальная мастэктомия выполнена 7 пациентам, радикальная подкожная мастэктомия с одномоментной реконструкцией — 8 пациентам. Результаты Лечебный патоморфоз отсутствовал в 2 случаях, был слабо выражен (I степень) — в 4, II степени — в 9, III степени — в 6, IV степени — в 9 случаях. Необходимо отметить, что из 7 пациенток с отечно-инфильтративной формой РМЖ ни в одном случае не был достигнут ЛП IV степени, несмотря на его различные биологические типы. Наиболее часто полный патоморфологический ответ отмечен при тройной негативном типе — 37,5 ± 9,1%; Анализ зависимости лечебного патоморфоза показал, что ответ на лекарственную терапию отличается, несмотря на идентичность гистологической формы и иммунногистохимических параметров, и только у 3 пациентов ЛП был одинаков.

Заключение. По результатам нашего исследования реакция синхронных опухолей у одной и той же больной на НАПХТ в большинстве случаев не совпадала. Наиболее часто полный патоморфоз отмечен при тройном негативном типе, что соответствует современным представлениям о поведении этого агрессивного биологического типа РМЖ. Мы полагаем, что необходимо дальнейшее изучение особенностей реакции синхронных опухолей на неоадъювантное воздействие, накопление клинического материала для достоверного подтверждения полученных данных, что важно для выработки адекватной тактики лечения и наработки теоретических знаний патогенеза лекарственной чувствительности/резистентности опухолей молочной железы.

Регенеративные подходы у онкологических больных: опасности липофилинга при раке молочной железы

Ключевые слова:
рак молочной железы,
липофилинг,
стволовые клетки
жировой ткани,
канцерогенез

Keywords:
breast cancer,
lipofilling,
stem cells of adipose tissue,
carcinogenesis

Сергеева Н.С.[1,3], Волченко Н.Н.[1], Замулаева И.А.[2], Свиридова И.К.[1], Каралкин П.А.[1], Ахмедова С.А.[1], Селиванова Е.И.[2], Славнова Е.Н.[1], Кирсанова В.А.[1], Шанский Я.Д.[1], Зикиряходжаев А.Д.[1]

[1] Московский научно-исследовательский онкологический институт имени П.А. Герцена – филиал ФГБУ «Национальный медицинский исследовательский центр радиологии» Министерства здравоохранения Российской Федерации
125284, Российская Федерация, г. Москва, 2-й Боткинский проезд, д. 3
[2] ФГБУ «Национальный медицинский исследовательский центр радиологии» Министерства здравоохранения Российской Федерации,
249036, Российская Федерация, Калужская область, Обнинск, ул. Королёва, 4
[3] ФГБОУ ВО «Российский национальный исследовательский медицинский университет им. Н.И.Пирогова Министерства здравоохранения Российской Федерации
117997, Российская Федерация, г. Москва, ул. Островитянова, д. 1
E-mail: prognoz.06@mail.ru

Regenerative approaches in cancer patients: the risks of lipofilling in breast cancer

Sergeeva N.S.[1,3], Volchenko N.N.[1], Zamulaeva I.A.[2], Sviridova I.K.[1], Karalkin P.A.[1], Akhmedova S.A.[1], Selivanova E.I.[2], Slavnova E.N.[1], Kirsanova V.A.[1], Shansky Ya.D.[1], Zikirjahodjaev A.D.[1]

[1] P. Hertsen Moscow Oncology Research Institute – Branch of the National Medical Radiology Research Centre of the Ministry of Health of the Russian Federation
3, 2nd Botkinskiy proezd, Moscow, 125284, Russian Federation
[2] National Medical Radiology Research Centre of the Ministry of Health of the Russian Federation,
4 Koroleva str., Obninsk, Kaluga region, 249036, Russian Federation
[3] Pirogov Russian National Research Medical University (RNRMU)
1 Ostrovitianov str., Moscow, 117997 Russian Federation
E-mail: prognoz.06@mail.ru

Регенеративный потенциал стромальной васкулярной фракции (СВФ) жировой ткани (ЖТ) как источника прогениторных клеток (для адипоцитов, фибробластов, миофибробластов, эндотелиоцитов) сегодня не вызывает сомнений. Бесспорна и высокая синтетическая активность этих клеток, обогащающая микроокружение гормонами, факторами роста, цитокинами и адипокинами. Прямые туморогенные эффекты СВФ не доказаны. В то же время, в экспериментальных исследованиях показано, что клетки СВФ при паратуморальном введении стимулируют пролиферацию соседствующих с ними опухолевых клеток и облегчают их метастазирование, стимулируют неоваскуляризацию, а также, обладая иммуносупрессивными и антиапоптическими свойствами, подавляют противоопухолевый иммунитет. Согласно данным литературы, анализ результатов отсроченной реконструкции молочной железы (после квадрант- или радикальной мастэктомии по поводу РМЖ) с использованием липофилинга, в том числе, ассистированного аутологичной СВФ, продемонстрировал, наряду с косметическим эффектом, весомое увеличение частоты местных рецидивов РМЖ. Эти результаты не исключают стимулирующее влияние жировых графтов на дормантные опухолевые клетки. Накопленный экспериментальный и клинический опыт заставил Американское общество пластических хирургов (ASPS) провести критическую ревизию заключений о биобезопасности липофилинга при РМЖ (ASPS Fat Graft Task Force, 2009), и, с учетом полученных за последнее 10-летие данных, сформулировать проблемы и нерешенные вопросы.

Цель. Исследование мультипотентных мезенхимальных стромальных клеток (ММСК) из СВФ ЖТ больных РМЖ в сравнении с таковой условно здоровых доноров.

Пациенты и методы. В работе использованы образцы ЖТ доноров (липоаспират) и ЖТ больных РМЖ I–II стадий, полученные в процессе оперативного вмешательства из зоны, максимально удаленной от молочной железы (по 5 образцов в группе). Первичные культуры ММСК получали путем ферментативной дезагрегации ЖТ и последующего культивирования СВФ в пассажах. На этапах культивирования (1, 3, 5 пассажи) оценивали морфофенотип ММСК, их пролиферативную активность (маркер Ki-67), экспрессию поверхностных маркеров CD73, CD90, CD105, CD106, CD13, CD166, CD326, CD45, CD34, CD14, CD11b, CD29 и HLA-DR (проточная цитометрия), способность к колониеобразованию и пластичность — способность к индуцированной адипо- и остеодифференцировке. Для ММСК разных пассажей рассчитывали индекс пролиферации (ИП), число и время удвоения (ВУ) популяции и эффективность колониеобразования (ЭКО). Дополнительно на этапах культивирования клеток иммуноцитохимическими методами оценивали экспрессию общего цитокератина (ОЦК), ЦК7, виментина, гладкомышечного актина, CD31, CD34 и CD68.

Результаты. По составу и функциональным свойствам культуры ММСК из ЖТ доноров и больных РМЖ не раз-

личались. Исключение составила одна культура клеток от больной РМЖ, в которой исходные фибробластоподобные CD90+ и CD105+ клетки на 4-м пассаже практически полностью замещались агрессивным клоном кубоидальных клеток с крупным плотным центрально расположенным ядром. Эти клетки имели высокий ИП, эпителиальный фенотип (CD326+, CD73+, ОЦК+, ЦК7+, CD68+) и по цитологическому заключению были расценены как раковые. Эту культуру клеток перевивали самкам иммунодефицитных мышей BALB/c Nude (3 млн. клеток/животное) в серии последовательных генераций, используя для каждой последующей перевивки измельченную опухолевую ткань из новообразований животных. Частота образования опухолей у животных возрастала с номером генерации. Гистологически опухоли, сформировавшиеся у мышей после перевивки ММСК ЖТ, были идентичны РМЖ женщины, у которой был взят образец ЖТ.

Заключение. Среди клеток СВФ ЖТ больных РМЖ, даже начальных стадий, могут быть дормантные туморогенные опухолевые клетки, которые начинают количественно преобладать в первичной культуре ММСК *in vitro*, начиная с 3–4 пассажа.

Опыт применения вакуумно-аспирационной биопсии для диагностики и удаления образований молочных желез

Ключевые слова:
вакуумно-аспирационные резекции,
молочные железы

Keywords:
vacuum-aspiration resections,
mammary glands

Скурихин С.С., Суворова Ю.В., Чагунава О.Л.

ФГБУЗ «Санкт-Петербургская клиническая больница» РАН
Российская Федерация, г. Санкт-Петербург, пр. Тореза, д.72, лит. А

Experience in applying vacuum aspiration biopsy for diagnosis and removal of mammary gland formations

Skurikhin S.S., Suvorova Yu.V., Chagunava O.L.

St. Petersburg Clinical Hospital of the Russian Academy of Sciences
72, lit. A, pr. Toreza, St. Petersburg, Russian Federation

Цель. Оценка диагностической значимости и безопасности проведения вакуумно-аспирационных резекций у пациенток с очаговыми образованиями молочных желез 3 и 4 категории по шкале BIRADS.

Материалы и методы. В период с августа по декабрь 2016 г. в СПб больнице РАН проведено 50 вакуумно-аспирационных резекций у пациенток с очаговыми дисплазиями молочных желез 3 и 4 категорий по шкале BIRADS. По результатам ультразвуковой диагностики и маммографии выявленные образования распределились следующим образом: 38 из 50 (76%) отнесены к категории B3. В категорию B4 а попали 7 случаев (14%), а в категорию B4b-5 (10%). У 21 пациентки (42%) выявленные образования являлись непальпируемыми. Средний возраст женщин составил от 22 до 51 года (35,1 ± 2,6 лет). Все процедуры выполнены в условиях перевязочного кабинета на аппарате BARD Encor Ultra с иглами 7, 10 и 12 G диаметром 4.6, 3.4 и 2.7 мм соответственно. В качестве ультразвуковой навигации использовался аппарат Sonoscape. Перед вмешательством все пациентки подписали добровольное информированное согласие на процедуру. Вмешательство выполнено под местной инфильтрационной анестезией 0,2% раствором наропина в разведении. Кожные покровы обрабатывались спиртовым раствором «софтасепт». Игла вводилась через прокол кожи длинной 2–3 мм. Время затраченное на одно вмешательство варьировалось от 11 до 44 минут (26 ± 2,3 мин). Размер удаленных образований составил от 4 до 30 мм (13,1 мм ± 1,87). Края раны сведены стерильными стрип-полосками с наложением асептической наклейки. После проведения процедуры всем пациенткам выполнялось тугое бинтование с повторным осмотром и УЗ контролем через 30 минут.

Результаты. В ходе проведения процедуры осложнений не зафиксировано. Ни одна из пациенток не отметила развития болевого синдрома как во время вмешательства, так и через 30 минут после его окончания. По данным УЗ контроля через 30 минут в 100% случаев произошло местное развитие гематомы соответствующее объему удаленной ткани, при этом ткань образований удалена полностью. При контрольном осмотре, через 24 часа у 4 пациенток произошло развитие разлитой, ненапряженной гематомы, занимающей до 2/3 поверхности молочной железы. При повторном осмотре с помощью ультразвука, данных за продолжающееся кровотечение не получено. С профилактической целью пациенткам назначены антибиотики широкого спектра и динамический контроль. По результатам гистологических исследований в 94% случаев атипии не выявлено и данная процедура явилась лечебно-диагностической, что позволило пациенткам избежать открытого хирургического вмешательства. В 6% диагностирован рак молочной железы. Все случаи выявлены в 3 категории по шкале BIRADS.

Заключение. Метод вакуумно-аспирационной биопсии обладает высокой диагностической точностью, позволяет удалить образование в полном объеме и не вызывает серьезных осложнений. Учитывая преимущественно доброкачественный характер удаленных дисплазий, аспирационная резекция является перспективной альтернативой секторальным резекциям молочных желез.

Количественный анализ опухолевых стволовых клеток у больных трижды негативным раком молочной железы

Ключевые слова:
опухолевые стволовые клетки, трижды негативный рак молочной железы, химиотерапия

Keywords:
tumor stem cells, triple negative breast cancer, chemoterapy

Смирнова И.А., Орлова Н.В., Смирнова С.Г., Харитонова А.А., Замулаева И.А., Киселева М.В.

Медицинский радиологический научный центр имени А.Ф.Цыба – филиал ФГБУ «Национальный медицинский исследовательский центр радиологии» Министерства здравоохранения Российской Федерации
249031, Российская Федерация, Калужская область, Обнинск, ул. Королёва, д. 4

Qualitative analysis of tumor stem cells in patients with in triple negative breast cancer

Smirnova I.A., Orlova N.V., Smirnova S.G., Kharitonova A.A., Zamulaeva I.A., Kiseleva M.V.

A. Tsyb Medical Radiological Research Centre – Branch of the National Medical Radiology Research Centre of the Ministry of Health of the Russian Federation,
4 Koroleva str., Kaluga Region, Obninsk, 249036, Russian Federation

Цель. Провести оценку доли опухолевых стволовых клеток в биопсийном материале на разных этапах лечения больных трижды негативным раком молочной железы. В последние годы отмечается неуклонное увеличение числа публикаций (в основном, зарубежных) по различным проблемам, связанным с ОСК, включая их молекулярно-клеточные особенности, чувствительность к противоопухолевым воздействиям, механизмы радио- и химиорезистенности, прогностическое значение, методы направленной элиминации этих клеток. Обычно ОСК составляют менее 1–5% от всех опухолевых клеток. У больных РМЖ выявлена корреляционная связь между высоким содержанием в первичной опухоли CD44+CD24-/low клеток и наличием отдаленных метастазов. При этом в отсутствие метастазов высокая доля ОСК отмечалась значительно реже: примерно у 60% больных трижды негативным РМЖ и у 25–40% больных остальными молекулярными подтипами РМЖ. Количество ОСК можно рассматривать не только как показатель прогноза течения заболевания, но и учитывать при выборе тактики лечения больных РМЖ.

Пациенты и методы. В исследование были включены 55 пациентов ТН РМЖ 1–3 ст. Средний возраст 41 год. Всем больным проведено молекулярно-генетическое исследование для выявления мутации BRCA1,2, CHEK. У 10 больных выявлена мутация гена BRCA1 (18%). ПХТ неоадъювантная/индукционная включала 12 еженедельных введений паклитаксела 80 мг/м^2 + карбоплатин AUC6 1 р в 3 недели + А С (1–4 курса) Долю ОСК определяли в биопсийном материале больных до лечения, после лечения в операционном материале. ОСК выявляли с помощью проточной цитометрии. ОСК идентифицировали по иммунофенотипу CD44+CD24-/low, который, по данным литературы, чаще всего используется для этой цели. Оценивали количество клеток с фенотипом ОСК среди всех ядросодержащих клеток опухолевого очага.

Результаты. В среднем, доля ОСК у больных ТН РМЖ в опухоли составила 22,4%, в лимфоузлах, вовлеченных в опухолевый процесс, — 23,3%, что существенно выше, чем при других молекулярных типах РМЖ, если сравнивать наши результаты с данными литературы. После ПХТ доля ОСК уменьшается примерно в 3 раза (в среднем по группе). Однако на индивидуальном уровне мы наблюдаем значительный разброс данных.

Заключение. В последние годы отмечается неуклонное увеличение числа публикаций (в основном, зарубежных) по различным проблемам, связанным с ОСК, включая их молекулярно-клеточные особенности, чувствительность к противоопухолевым воздействиям, механизмы радио- и химиорезистенности, прогностическое значение, методы направленной элиминации этих клеток. Обычно ОСК составляют менее 1–5% от всех опухолевых клеток. У больных РМЖ выявлена корреляционная связь между высоким содержанием в первичной опухоли CD44+CD24-/low клеток и наличием отдаленных метастазов. При этом в отсутствие метастазов высокая доля ОСК отмечалась значительно реже: примерно у 60% больных трижды негативным РМЖ и у 25–40% больных остальными молекулярными подтипами РМЖ. Количество ОСК можно рассматривать не только как показатель прогноза течения заболевания, но и учитывать при выборе тактики лечения больных РМЖ.

Отдаленные результаты лечения пациенток с гистологически подтвержденными метастазами рака молочной железы в парастернальные лимфатические узлы

Ключевые слова:
рак молочной железы, парастернальная видеоторакоскопическая лимфаденэктомия, прогрессирование при метастазах в парастернальные лимфоузлы

Keywords:
breast cancer, parasternal videothoracoscopic lymphadenectomy, progression in metastases to parasternal lymph nodes

Терешин О.С., Кулаев К.И., Важенина И.И.

ГБУЗ «Челябинский областной клинический центр онкологии и ядерной медицины»
454087, Российская Федерация, Челябинск, ул. Блюхера, д. 42
E-mail: olegter@mail.ru

Long-term results of treatment of patients with histologically confirmed metastases of breast cancer in the parasternal lymph nodes

Tereshin O.S., Kulaev K.I., Vazhenina I.I.

Chelyabinsk Regional Clinical Center of Oncology and Nuclear Medicine»
42 Blucher str., Chelyabinsk 454087, Russian Federation
E-mail: olegter@mail.ru

Оценка возможного метастатического поражения парастернальных лимфатических узлов при раке молочной железы (РМЖ) важна и влияет на выбор предоперационного и адъювантного лечения. Достоверную информацию можно получить с помощью видеоторакоскопической парастернальной лимфаденэктомии (ПЛАЭ). Кому показана ПЛАЭ? Рекомендации NCCN касаются только показаний к лучевой терапии на парастернальный коллектор в зависимости от стадии заболевания. Также вопрос не затронут рекомендациями RUSSCO, POOM. Взгляды отдельных специалистов на показания к ПЛАЭ находятся в диапазоне от «никогда» до выполнения всем пациенткам с расположением опухоли в медиальных квадрантах молочной железы, что делает актуальным анализ собственного опыта.

Цель исследования. Частоту поражения парастернального лимфатического коллектора при РМЖ, оценить отдаленные у пациенток с гистологическим подтверждением поражения по результатам ПЛАЭ.

Материалы и методы. Оценены все пациентки с первичным РМЖ I–III (до T3N1M0) стадии, направленные в ГБУЗ ЧОКОД на оперативное лечение с 2007 по 2010 год включительно. Всем пациенткам выполнялось УЗИ регионарных лимфоузлов, включая парастернальные. Показанием к ПЛАЭ была констатация метастатического поражения по данным УЗИ.

Результаты. Пролечено 1708 первичных пациенток. Признаки метастатического поражения парастернальных лимфоузлов по данным УЗИ были выявлены у 22 пациенток (1,3% первичных больных). Средний возраст пациенток — 48 лет. По молекулярно-биологическому типу опухоли преобладал люминальный тип В Her2-негативный — 8 случаев (36,4%) и люминальный тип А — 7 (31,8%); тройной негативный тип — у 3 (13,6%), нелюминальный тип, Her2-позитивный — 1 (4,5%), у 3 пациенток (13,6%) по разным причинам нет данных ИГХ-исследования. В 6 случаях метастатическое поражение было дополнительно подтверждено КТ грудной клетки и ТАБ (с ультразвуковой навигацией) с цитологическим исследованием, их лечение начато с антрациклинсодержащей НАПХТ. Всем 22 пациенткам исследуемой группы была выполнена мастэктомия с видеоассистированной ПЛАЭ. Значимое осложнение одно — внутриплевральное кровотечение, потребовавшее торакотомии. Результат — выздоровление. Гистологическая верификация метастатического поражения парастернальных лимфоузлов была получена у 9 пациенток (41%) из 22. Удалось отследить судьбу 7 пациенток из 9 с гистологически верифицированным поражением парастернального лимфоколлектора. Медиана времени наблюдения составила 10 лет. У 2 пациенток зарегистрирована смерть от генерализации заболевания. У обеих до начала лечения была выставлена IIIC стадия заболевания. Молекулярно-биологический подтип опухоли в обоих случаях был тройной негативный. Первым этапом была проведена НАПХТ по схеме FAC 6 циклов. Одной из них выполнена мастэктомия по Холстеду с видеоторакоскопической ПЛАЭ, от проведения химиотерапии паклитакселом и ДГТ она отказалась и погибла через 16 месяцев после оперативного лечения зарегистрирована смерть от генерализации заболевания. Второй пациентке после НАПХТ была произведена мастэктомия по Пейти с ПЛАЭ и проведен курс послеоперационной ДГТ. Через 6 месяцев у нее был выявлен метахронный рак контралатеральной молочной железы и метастатическое поражение печени. После 4 циклов химиотерапии паклитакселом зарегистрировано прогрессирование заболевания, была назначена антрациклинсодержащая схема химиотерапии, после 3 цикла пациентка на лечение не явилась. Через 11 месяцев зарегистрирована смерть от генерализации заболевания. У 5 регулярно наблюдавшихся в послеоперационном периоде пациенток с гистологически верифицированным метастатическим поражением парастернальных лимфоузлов люминального А типа РМЖ признаков рецидива и метастазов не выявлено.

Заключение. Частота клинических (УЗИ, КТ) признаков метастатического поражения парастернальных лимофоузлов составила 1,3% от общего числа первичных пациенток, частота гистологически подтвержденного поражения — около 0,5%. Из 7 прослеженных пациенток с гистологически подтвержденным поражением парастернальных лимофузлов 2 погибли в срок 11 и 16 мес. после операции (обе с тройным негативным типом опухоли), в то время как 5 пациенток с люминальным А раком живы при медиане наблюдения 10 лет.

Необходимость выполнения профилактической мастэктомии у больных с генетически обусловленным раком молочной железы

Ключевые слова:
рак молочной железы, генетически-ассоциированный рак молочной железы, мутации в генах BRCA 1, BRCA 2

Keywords:
breast cancer, BRCA associated breast cancer, BRCA 1 and BRCA 2 mutations

Трегубова А.В., Сухотько А.С., Масри А.А.

Московский научно-исследовательский онкологический институт имени П.А. Герцена – филиал ФГБУ «Национальный медицинский исследовательский центр радиологии» Министерства здравоохранения Российской Федерации
125284, Российская Федерация, Москва, 2-й Боткинский проезд, д. 3
E-mail: tregannavik@gmail.com

Necessity of prophylactic mastectomy in patients with genetic-associated breast cancer

Tregubova A.V., Sukhotko A.S., Masri A.A.

P. Hertsen Moscow Oncology Research Institute – Branch of the National Medical Radiology Research Centre of the Ministry of Health of the Russian Federation,
3, 2nd Botkinskiy proezd, Moscow, 125284, Russian Federation
E-mail: tregannavik@gmail.com

При возникновении мутации в генах BRCA1 и BRCA2 более чем в 5 раз увеличивается риск развития рака молочной железы (РМЖ). По данным Karoline B. Kuchenbaecker, к 80 годам кумулятивный риск развития РМЖ у женщин с наличием мутации в гене BRCA1–72%, при этом риск рака контрлатеральной молочной железы — 40%. При обнаружении мутации в гене BRCA2 риск развития РМЖ к 80 годам составляет — 69%, для контрлатеральной молочной железы — 26%. Профилактическая мастэктомия (ПМЭ) контрлатеральной молочной железы с одномоментной реконструктивной операцией является наиболее эффективным методом снижения риска развития РМЖ, так как уменьшает его развития до 96%. А одномоментное выполнение реконструктивной операции положительно сказывается на психоэмоциональном состоянии женщин. Первые работы, в которых проводилась оценка эффективности выполнения профилактических операций по предотвращению РМЖ начались в клинике Мэйо (США, Рочестер) с 1960 г., несмотря на это, на данный момент четкие показания для выполнения ПМЭ не определены, как в нашей стране, так и по данным Европейских и Американских сообществ.

Цель исследования: определить показания для выполнения ПМЭ у пациенток с генетически-обусловленным раком молочной железы.

Материалы и методы. За период с января 2014 г. по май 2018 г. в отделении онкологии и реконструктивно-пластической хирургии молочной железы и кожи на базе «МНИОИ им. П. А. Герцена — филиал ФГБУ «НМИЦ Радиологии» Минздрава России проведено генетическое исследование 1878 здоровых и больных женщин, получающих лечение в клинике. В отделении пролечено 104 пациентки с наличием мутации в генах BRCA1, BRCA2 и CHEK2, 79 из которых выполнена ПМЭ.

Результаты. В ходе исследования выявлено, что мутация в гене BRCA1 присутствует у 75 больных РМЖ, в гене BRCA2 у — 12 пациенток, в гене CHEK2–14, сочетание наличия мутации в генах BRCA1 и CHEK 2 у — 2, BRCA2 и CHEK2 у — 1 пациентки. Установлено, что в группе носительниц мутации в гене BRCA 1 у 57 (76,0%) женщин выявлена мутация 5382insC, мутация 2080delA — у 5 (6,7%), мутация 300T/G — у 4 (5,4%), мутация 3819delGTAAA — у 1 (1,3%), мутация 3875del4 — у 3 (4,0%), мутация 185delAG — у 3 (4,0%), мутация 4153delA — у 1 (1,3%), мутация 5266dupC– у 1 (1,3%); в группе мутаций гена BRCA 2: мутация 617delLT — у 7 (58,3%), Asn372His — у 5 (41,7%). В группе мутаций гена CHEK 2: мутация 470T>C — у 11 (78,6%), мутация IVS2+1G>A — у 3 (21,4%). Средний возраст пациенток составил 44 года. У 3,7% пациенток диагностирован РМЖ 0 ст, у 26,8% — I ст, у 24,4% — IIA ст, у 8,5% — IIB ст, у 9,8% — IIIA ст, у 1,2% — IIIB ст., у 2,4% — IIIC ст. У 23,2% женщин диагностирован первично-множественный метахронный рак (ПММР). У 17,1% пациенток диагностирован ПММР молочной железы в комбинации со злокачественными заболеваниями следующих локализаций: у 2,4% — рак щитовидной железы, у 1,2% — рак анального канала, у 1,2% — рак тела матки, у 1,2% пациентки — рак сигмовидной кишки. У 83% пациенток диагностирован инвазивный протоковый рак, тройной негативный рак — 54,9%. В 1 (1,2%) случае в профилактически удаленной молочной железе был найден очаг инвазивного рака молочной железы, и у 1 (1,2%) пациентки очаги рака in situ. ПМЭ контрлатеральной молочной железы в объеме мастэктомии по Маддену выполнена у 12 (15,2%) больных, подкожная мастэктомия с одномоментной реконструкцией эндопротезом и сетчатым имплантатом/АДМ/деэпителизированным кожным лоскутом — у 45 (57,0%), в объеме двухэтапной кожесохранной мастэктомии с установкой тканевого экспандера и последующей его заменой на эндопротез — у 20 (25,3%), расщепленный TRAM-лоскут — у 2 (2,5%), профилактическая аднексэктомия выполнена — у 30 (37,9%).

Выводы. Учитывая результаты проведенного исследования, определены показания к выполнению контрлатеральной ПМЭ. Также определено, что риск возникновения рака контрлатеральной молочной железы повышается у пациенток с наличием мутации в генах BRCA1, BRCA2, CHEK2, женщин молодого возраста, а также с онкологически отягощенным семейным анамнезом, что составило в нашем исследовании 11%.

Результаты химиотерапии больных трижды негативным раком молочной железы

Ключевые слова:
рак молочной железы, трижды негативный рак молочной железы, химиотерапия

Keywords:
breast cancer, triple negative breast cancer, chemotherapy

Харитонова А.А., Киселева М.В., Федина А.О.

Медицинский радиологический научный центр имени А.Ф.Цыба – филиал ФГБУ «Национальный медицинский исследовательский центр радиологии» Министерства здравоохранения Российской Федерации
249031, Российская Федерация, Калужская область, Обнинск, ул. Королёва, д. 4
E-mail: a.kharitonova17@yandex.ru

Results of chemotherapy of patients triple negative breast cancer

Kharitonova A.A., Kiselyova M.V., Fedina A.O.

A. Tsyb Medical Radiological Research Centre – Branch of the National Medical Radiology Research Centre of the Ministry of Health of the Russian Federation,
4 Koroleva str., Kaluga Region, Obninsk, 249036, Russian Federation
E-mail: a.kharitonova17@yandex.ru

Цель. Провести анализ результатов неоадъювантной полихимиотерапии (НПХТ) ТНРМЖ в зависимости от распространенности опухолевого процесса и биологических характеристик опухоли (пролиферативной активности, наличия мутации BRCA1,2, CHEK).

Пациенты и методы. Проведен проспективный анализ результатов обследования, лечения и динамического наблюдения за 78 больными ТНРМЖ I–III ст. Больные были распределены по стадии заболевания, объему хирургического лечения, степени лечебного патоморфоза после проведенного неоадъювантного лечения. Основная группа пациентов получала ПХТ по схеме Паклитаксел 80 мг/м^2 в еженедельном режиме 12 курсов, в комбинации с Карбоплатином AUC 5 каждые 3 недели, 4 курса, далее больным проводилась 2 линия ПХТ по схеме АС 4 курса. В контрольную группу включались пациенты, пролеченные по другим схемам. В основную группу были включены пациенты I стадии — 4 (8,5%), IIA, IIB стадии — 8 (17%) и 6 (12,8%) соответственно, IIIB стадии — 12 (21,2%), IIIC стадии — 9 (23,4%). В контрольной группе распределение по стадиям составило: I стадия — 3 (9,7%), IIA стадия — 2 (6,5%), IIB стадия — 5 (16,1%), IIIA стадия — 5 (16,1%), IIIB стадия — 8 (25,8%), IIIC стадия — 8 (25,8%) (p 0,942). У 31 (66,0%) пациента в основной группе было проведено радикальное хирургическое лечение, 16 (34,0%) пациентам из основной группы проведена радикальная резекция. В контрольной группе больных органсохраняющее лечение было проведено 3 (9,7%) пациентам, радикальная мастэктомия 28 (90,3%) (p 0,015). По распределению степени патоморфоза в основной группе пациентов — I степень была выявлена у 5 (10,6%), II — 7 (14,9%), III — 15 (32,0%), IV — 20 (42,5). В контрольной группе распределение по степени патоморфоза составило — 29,0% (9 больных) I и II степени, III степени 10 (32,2%), IV степени 36 (9,8%) (p 0,007) При сравнении групп больных, достоверных различий по стадиям заболевания не наблюдалось. Преобладали больные с распространенными формами ТН РМЖ III A, III B, III C. Стоит отметить, что у 50% больных в обеих группах индекс пролиферативной активности ki67 был высоким и составлял 50–100%. Мутации BRCA1,2, CHEK были выявлены в основной группе у 5 пациентов, что составило 11%, при этом мутация BRCA1,2 у 4 пациентов (9%), мутация CHEK у 1 пациента (2%). У больных контрольной группы мутации не выявлены.

Результаты. В основной группе частота проведенных радикальных мастэктомий (РМЭ) составляет 31 (66,0%), радикальных резекций — 16 (34,0%). В контрольной группе частота проведенных РМЭ составляет 28 (90,3%), радикальных резекций — 3 (9,7%). Степень лечебного патоморфоза определяли по Лавниковой Г. А. В основной группе преобладал лечебный патоморфоз III степени (32%) и IV степени (42,5%); патоморфоз III–IV степени составил 74,5%. В контрольной группе лечебный патоморфоз III–IV степени составил 42,0% (при этом патоморфоз III степени — 32,2%, патоморфоз IV степени — 9,8% В основной группе живы без рецидивов — 43 пациента, что составляет 91,5%.

Рентгенэндоваскулярные методы остановки кровотечения при опухолях мочевого пузыря и постлучевых циститах, собственный опыт

Ключевые слова:
эмболизация,
постлучевой цистит,
кровотечение

Keywords:
embolization,
post-radial cystitis,
bleeding

Гнатюк Я.А., Карнаух П.А., Сощенко Д.Г., Братникова Г.И., Воронин М.И., Печерица Е.Д., Гопп Г.В.

ГБУЗ «Челябинский областной клинический центр онкологии и ядерной медицины»
454087, Российская Федерация, г. Челябинск, ул. Блюхера, д. 42
E-mail: dr.gnatyk@mail.ru

X-ray endovascular methods of stopping bleeding in tumors of the bladder and post-radial cystitis, own experience

Gnatyuk Y.A., Karnaukh P.A., Soschenko D.G., Bratnikova G.I., Voronin M.I., Pecheritsa E.D., Gopp G.V.

Chelyabinsk Regional Clinical Centre of Oncology and Nuclear Medicine
42 Blyukhera str., Chelyabinsk, 454087, Russian Federation
E-mail: dr.gnatyk@mail.ru

Рак мочевого пузыря (РМП) занимает 9-е место среди всех злокачественных новообразований в мире. В Российской Федерации этот показатель составляет 9,71 на 100 тыс. населения (данные за 2015 г.). В 70% случаях впервые выявленный РМП является неинвазивным раком, в 30% — инвазивным. Мужчины болеют в 2,5–6 раз чаще женщин. Среди мужчин заболеваемость регистрируется на уровне 11,3 на 100 тыс., среди женщин — 1,6 на 100 тыс. населения. Средний возраст больных составляет 68 лет. Уровень заболеваемости раком мочевого пузыря в Челябинской области (грубый показатель на 100 000 населения — 11,92.

Очень часто постлучевые циститы сопровождающиеся гематурией, купировать консервативно не представляется возможным, выполнение цистэктомии является прямой угрозой для жизни пациента. Массивные и потенциально угрожающие жизни кровотечения средней и тяжелой степени тяжести при опухолях мочевого пузыря, радиационного цистита могут представлять серьезную клиническую проблему, особенно у тяжелых больных с распространенными формами рака мочевого пузыря.

Цель. Определить место эмболизации артерий мочевого пузыря при местно-распространенном раке мочевого пузыря в сочетании с постлучевыми циститами.

Материалы и методы. В настоящее исследование включено 28 пациентов с инвазивным раком мочевого пузыря, проходившие лечение в ГБУЗ Челябинском областном клиническом центре онкологии и ядерной медицины с 2014 по 2017 гг. Всего 21 мужчина и 7 женщин. В возрасте от 48 лет до 79 лет. У всех больных верифицирован переходноклеточный рак мочевого пузыря разной степени дифференцировки. Стадии опухолевого процесса T1–4Nx-1M0. Из них 6 пациентов наблюдались с постлучевыми циститами сопровождающиеся гематурией,

Результаты. В раннем послеоперационном периоде стойкий гемостаз достигнут у 25 пациентов (85,7%). Рецидив кровотечения в течении 3–4 месяцев не отмечено у 22 пациентов (78%). В период до 4 недель рецидивы макрогематурии отмечены у 3 больных (12%). У 3 больных (10,7%) гемостаз достигнут не был, для его достижения потребовались дополнительные хирургическое и эндоскопические вмешательства. Постлучевые циститы, сопровождающие гематурией (всего 6 больных), эмболизация мочепузырных артерий была эффективна у 5 больных (83,3%), неэффективным у 1 пациента (16,3%).

Выводы. Эмболизация артерий мочевого пузыря является малоинвазивной методикой, не требует общей анестезии. Позволяет купировать синдром гематурии пациентам, которым противопоказаны открытые хирургические вмешательства. Показана при геморрагических циститах после лучевой терапии, не купирующихся консервативными методами.

Зависимость радиорезистентности плоскоклеточного РШМ от уровня экспрессии белка иммунной контрольной точки PD-L1 в ткани опухоли

Ключевые слова:
радиорезистентность плоскоклеточного РШМ, лечение

Keywords:
radioresistance of squamous cell cervix, treatment

Коротких Н.В., Мошуров И.П., Климович А.А., Атякшин Д.А., Куликова И.Н., Каменев Д.Ю., Мещерякова Л.С.

БУЗ ВО «Воронежский областной клинический онкологический диспансер»
394036, Российская Федерация, г. Воронеж ул. Вайцеховского д. 4
ГБОУ ВПО «Воронежский государственный медицинский университет им. Н.Н.Бурденко» Министерства здравоохранения Российской Федерации
394036, Российская Федерация, г. Воронеж ул. Студенческая д. 10

Dependence of radioresistance of squamous cervical cervix on the level of expression of the protein of the immune control point PD-L1 in tumor tissue

Korotkikh N.V., Moshurov I.P., Klimovich A.A., Atyakshin D.A., Kulikova I.N., Kamenev D.Yu., Meshcheryakova L.S.

Voronezh Regional Clinical Oncological Hospital
4 Vaitsekhovskogo, Voronezh, 394036, Russian Federation
Voronezh State Medical University of N.N. Burdenko Ministry of Health of Russia Russian Federation
10 Studencheskaya str., Voronezh 394036, Russian Federation

Лучевая терапия вызывает гибель опухолевых клеток и стимуляцию противоопухолевого иммунитета, который усиливает контроль над ростом опухоли. Блокада лиганда к рецептору запрограммированной клеточной смерти Т-лимфоцитов (PD-L1), может повысить эффекторную функцию Т-клеток. Синтез PD-L1 усиливается в микроокружении опухоли после ЛТ. Блокада PD-L1 моноклональными антителами повышает эффективность ЛТ за счет снижения апоптоза цитотоксических Т-лимфоцитов. В ряде исследований было показано, что лучевая терапия в сочетании с агонистом TLR 9 способна снижать радиорезистентность опухоли. При этом увеличивалось количество клеток в наиболее чувствительной фазе клеточного цикла G2\M, и подавлялась экспрессия лиганда к рецептору клеточной смерти PD-L1 путем ингибирования его синтеза через сигнальный путь NF-кB. В частности в исследовании Li Yan и др. на клетках *in vitro* радиорезистентного немелкоклеточного рака легкого, было продемонстрировано, что под влиянием агонистов TLR9 на фоне облучения дозой в 10 Гр происходит блокада клеточного цикла. При этом количество клеток в фазе G2\M увеличивается, по сравнению с контрольной группой, в 2 раза через 24 часа, и в 1,7 раза через 48 часов. Мы предположили, что стимуляция агонистом Толл-подобного рецептора 9 (TLR9) клеток врожденного иммунного ответа, улучшит противоопухолевую эффективность ЛТ, активируя клетки врожденного иммунного ответа и мобилизацию опухолеспецифических Т-лимфоцитов в микроокружение опухоли.

Цель. Изучить иммунные механизмы развития радиорезистентности плоскоклеточного РШМ при проведении радикального курса химиолучевого лечения. Изучить влияние агониста TLR9 (на модели препарата Деринат), на радиорезистентность опухоли. Мы предположили, что агонист TLR9 в сочетании с ЛТ может обладать лучшей противоопухолевой активностью и модулировать экспрессию PD-L1 клетками опухоли.

Методы исследования. В исследование включено 35 больных плоскоклеточным раком РШМ IIB –IVB. Всем больным проведено сочетанное химиолучевое лечение: дистанционная лучевая терапия на опухоль шейки матки и область регионарного метастазирования, с последующей брахитерапией (на остаточную опухоль шейки матки). СОД pn (PTV1) зоны регионарного метастазирования 45 Гр, на опухоль шейки СОД pn (PTV2) 85 Гр на фоне еженедельного введение цисплатина в дозе 40 мг/м². На протяжении всего курса лучевой терапии больные получали агонист Толл-подобного рецептора 9 — препарат Деринат 15 мг/мл — 5,0 внутримышечно № 10 + № 10 с интервалом в 10 дней. В перерыве между в/м введением Деринат 15 мг/мл, во влагалище к шейки матки перед сеансом брахитерапии ставился тампон с раствором Деринат 0,25% для местного и наружного применения № 10.

У пациенток производилась биопсия опухоли до начала лечения и перед началом внутриполостной лучевой терапии и после всего курса лечения.

Проведены иммуногистохимические исследования биопсийного материала для определения экспрессии TLR9 в тканях опухоли под влиянием агониста Толл-подобного рецептора 9 (Деринат 15 мг/мл раствор для внутримышечного введения) и уровня синтеза тканями опухоли лиганда PDL-1 к рецептору клеточной смерти Т-лимфоцитов PD-1.

Результаты. Агонист Толл-подобного рецептора 9 (TLR9) (Деринат) снижает резистентность опухоли к лучевой терапии путем уменьшения экспрессии ею PD-L1. Наши результаты показали, что сочетанное применение лучевой терапии и агониста TLR 9 (Деринат) приводит к снижению экспрессии PD-L1 в клетках РШМ, по сравнению с исходным ее уровнем в группе монотерапии ионизирующим излучением. Этот клинический и иммуногистохимический феномен может зависеть от ингибирования внутриклеточного каскадного пути TLR9 — MyD88 — NF-kB с помощью сигнального белка p65. Было получено, что лучевая терапия и антитела к PD-L1 синергически уменьшают местное накопление инфильтрирующих опухоль миелоидных супрессорных клеток, которые подавляют Т-лимфоциты и изменяют иммунное микроокружение опухоли.

Выводы. Это исследование дало предварительные данные об одном из иммунных путей в механизме снижения радиорезистентности опухоли, при ЛТ в сочетании с агонистом TLR9, связанном с подавлением экспрессии PD-L1. Дальнейшие исследования в этом направлении должны уточнить роль иммунотерапии в лечении РШМ.

Метод минимально инвазивной морфологической верификации опухолей средостения

Ключевые слова:
опухоль средостения, биопсия, гистологическое исследование

Keywords:
mediastinal tumor, biopsy, histological examination

Александров О.А., Степанов С.О., Волченко Н.Н., Пикин О.В., Колбанов К.И.

Московский научно-исследовательский онкологический институт имени П.А. Герцена – филиал ФГБУ «Национальный медицинский исследовательский центр радиологии» Министерства здравоохранения Российской Федерации
125284, Российская Федерация, г. Москва, 2-й Боткинский проезд, д. 3
E-mail: pikin_ov@mail.ru

Method of minimally invasive biopsy of mediastinal neoplasms

Alexandrov O.A., Stepanov S.O., Volchenko N.N., Pikin O.V., Kolbanov K.I.

P. Hertsen Moscow Oncology Research Institute – Branch of the National Medical Radiology Research Centre of the Ministry of Health of the Russian Federation,
3, 2nd Botkinskiy proezd, Moscow, 125284, Russian Federation
E-mail: pikin_ov@mail.ru

Опухоли средостения представлены широким спектром различных нозологических единиц, встречающихся в любом возрасте. Различают врожденные и приобретенные новообразования, которые могут исходить как из тканей средостения, так и вовлекать их при патологических процессах в легком или отдаленных метастазах при злокачественных новообразованиях различных локализаций. Наиболее щадящим, минимально инвазивным методом является трансторакальная толстоигольная биопсия под контролем ультразвуковой навигации, однако, диагностическая ценность метода, чувствительность и специфичность варьируют в широком диапазоне при различных формах опухолей средостения и в зависимости от опыта учреждения. В случае неудачи метода возможно применение хирургических методов диагностики, таких как диагностическая торакоскопия, парастернальная медиастинотомия, медиастиноскопия, либо выполнение открытой биопсии.

Материалы и методы. В МНИОИ им. П.А. Герцена в период с 2007 по 2017 гг. выполнено 89 трансторакальных толстоигольных биопсий 80 больным (47 женщин, 33 мужчины) с первично опухолевым и метастатическим поражением средостения. Средний возраст составил 46 лет (от 16 до 78 лет). Выполнено 47 стандартных, 43 мультифокальных биопсии– 33 из двух точек, 10 из трех.

Результаты. Окончательный гистологический диагноз путем трансторакальной биопсии средостения под контролем УЗИ установлен у 67 больных, что составило 82,7% от общего числа пациентов. У 57 (85%) больных диагностирована злокачественная опухоль, в 10 (15%) случаях процесс носил доброкачественный характер. У 19 больных в 21 (23,6%) биоптате представленный материал оказался неинформативным. Среди них в подавляющем большинстве дифференциальный диагноз проводился между тимомой и лимфомой (17 биоптатов). В 16 случаях материала не хватило для полноценного иммунофенотипирования опухоли исследования. Повторные биопсии выполнены 7 больным, что позволило установить окончательный диагноз в 6 случаях — у 3 больных лимфомой, у 1 больного нейрофибромой средостения, 1 больного с метастатическим поражением лимфоузлов средостения, 1 больного тимомой. 13 пациентам в связи с неэффективностьютрансторакальной биопсии выполнена диагностическая парастернальная медиастинотомия, открытая биопсия опухоли.

Заключение. Трансторакальная толстоигольная биопсия опухоли средостения под ультразвуковой навигацией — безопасный и надежный метод морфологической верификации, характеризующийся высокой диагностической точностью. Общая эффективность методики составляет 82,7%. При наличии зоны некроза опухоли применение мультифокальной биопсии повышает информативность биопсийного материала. В группе пациентов с подозрением на лимфопролиеративное заболевание, осложненным течением опухолевого процесса, в случае неинформативности первой попытки трансторакальной биопсии показано выполнение открытой биопсии опухоли. Для окончательной морфологической верификации диагноза крайне важно не только получить адекватное количество биопсийного материала, но и провести адекватное гистологическое исследование с использованием всех методик.

Трехмерная компьютерная реконструкция сосудов и бронхов в предоперационном планировании сегментэктомий при новообразованиях легких

Ключевые слова:
сегментэктомия, трехмерная реконструкция, опухоли легкого

Амиралиев А.М., Пикин О.В., Багров В.А., Бармин В.В.

ФГБУ «Национальный медицинский исследовательский центр радиологии» Министерства здравоохранения Российской Федерации
125284, Российская Федерация, г. Москва, 2-й Боткинский проезд, д. 3
E-mail: pikin_ov@mail.ru

Keywords:
segmenectomy, 3D reconsruction, pulmonary neoplasms

3D CT reconstruction in preoperative planning of segmentectomy in patients with pulmonary neoplasms

Amiraliev A.M., Pikin O.V., Bagrov V.A., Barmin V.V.

P. Hertsen Moscow Oncology Research Institute – Branch of the National Medical Radiology Research Centre of the Ministry of Health of the Russian Federation,
3, 2nd Botkinskiy proezd, Moscow, 125284, Russian Federation
E-mail: pikin_ov@mail.ru

Благодаря прогрессу диагностических методов растет доля больных с впервые установленной ранней стадией рака легкого, первично-множественными синхронными и метахронными опухолевыми заболеваниями, резектабельными метастазами в легких. Это обусловливает целесообразность применения функционально щадящих и органосохраняющих методик хирургического лечения в торакальной онкологии.

Цель. Изучить непосредственные и отдаленные результаты сублобарных анатомических резекций при новообразованиях легких, оценить роль трехмерной компьютерной реконструкции сосудов и бронхов в предоперационном планировании.

Материалы и методы. В торакальном отделении МНИОИ им. П. А. Герцена за период с 2000 по 2017 гг. выполнено 126 сублобарных анатомических резекций легких у 108 больных. При планировании операций у 52 больных использовали 3D-КТ реконструкцию с сепарацией бронхиальных и сосудистых структур сегментов легкого. По поводу немелкоклеточного рака и карциноида легкого cT1a-bN0M0, IA стадии оперированы 52 (48%) больных с низкими функциональными резервами или тяжелым коморбидным фоном. 43 (40%) больным сегментэктомия выполнена по поводу метастазов опухолей различных первичных локализаций. 13 (12%) больным — по поводу доброкачественного новообразования (туберкулома, очаговый пневмофиброз). Показанием к сегментэктомии по поводу метастазов являлась топика очага, не позволявшая выполнить атипичную резекцию. 14 больных с метастазами перенесли 2 и более сегментэктомии, 5 из них — билатеральные. Виды сегментэктомии делили на типичные и сложные в зависимости от количества подлежащих разделению межсегментарных границ: 1–2 или 3 и более, соответственно.

Результаты. Летальных исходов не было. Осложнения не превышали уровня 3 а по системе TMM и зарегистрированы у 8 (7,4%) больных. Основное осложнение — негерметичность легочной ткани (>7 дней) — у 3 больных. Длительность пребывания в стационаре после операции составила в среднем 8 суток (от 5 до 14). Видеоассистированная сегментэктомия выполнена 36 (33%) больным. Применение методики трехмерного моделирования с сепарацией бронхососудистых структур позволило повысить долю выполняемых сложных анатомических сублобарных резекций и торакоскопических оперативных вмешательств (с 13,5% до 31,3%; $p>0,05$ и с 11,5% до 50,0%; $p < 0,05$, соответственно). Пятилетняя выживаемость больных, оперированных по поводу периферического рака и метастазов составила 86% и 21%, соответственно.

Выводы. Сегментэктомия — органосохраняющий метод лечения больных ранними формами рака и метастатическим поражением легкого. Методика 3D реконструкции сосудистой и бронхиальной архитектоники сегментов легкого обеспечивает оптимальное индивидуальное планирование сублобарных резекций.

Первичная саркома перикарда, осложненная тампонадой сердца

Ключевые слова:
саркома перикарда, хирургия, тампонада сердца

Keywords:
pericardial sarcoma, surgery, cardiac tamponade

Бармин В.В., Пикин О.В., Глушко В.А.

ФГБУ «Национальный медицинский исследовательский центр радиологии» Министерства здравоохранения Российской Федерации
125284, Российская Федерация, г. Москва, 2-й Боткинский проезд, д. 3
E-mail: pikin_ov@mail.ru

Primary pericardial sarcoma complicated by cardiac tamponade

Barmin V.V., Pikin O.V., Glushko V.A.

P. Hertsen Moscow Oncology Research Institute – Branch of the National Medical Radiology Research Centre of the Ministry of Health of the Russian Federation,
3, 2nd Botkinskiy proezd, Moscow, 125284, Russian Federation
E-mail: pikin_ov@mail.ru

Первичная синовиальная саркома перикарда — крайне редкое заболевание с плохим прогнозом, основными симптомами которого по данным эхокардиографии являются массивный выпот с наличием «плюс ткани» в полости перикарда, а также признаки тампонады сердца. В некоторых случаях могут присутствовать только лихорадка, кашель, ночная потливость, без наличия каких-либо изменений в полости перикарда, что значительно затрудняет постановку диагноза.

Материал и методы. Больной 44 лет экстренно госпитализирован в связи с синкопальным состоянием. На обзорной рентгенографии органов грудной полости отмечено значительное расширение тени сердца. По данным Эхо-КГ в полости перикарда описано значительное количество жидкости. При перикардиоцентезе эвакуировано 1000 мл серозно-геморрагической жидкости. При цитологическом исследовании определены клетки мезотелия, опухолевых элементов нет. На МСКТ описано объемное мягкотканное образование в передних отделах перикарда справа, размерами 7,92 × 4,16 × 8,86 см.

Результаты. Выполнена полная продольная стернотомия, удаление опухоли переднего средостения с резекцией перикарда. Послеоперационный период протекал без осложнений. По данным планового гистологического исследования диагностирована синовиальная саркома. Диагноз подтвердился при постановке FISH-реакции: обнаружена перестройка гена SS18 (18q11.2), что однозначно свидетельствует о синовиальной саркоме. Больному проведена полихимиотерапия с включением препаратов доксорубицин, ифосфамид, уромитексан. Несмотря на проводимое лечение, отмечено прогрессирование заболевания в виде местного рецидива с последующим летальным исходом, который зафиксирован через 10 месяцев после хирургического лечения.

Выводы. Первичная синовиальная саркома перикарда — крайне редкое заболевание и составляет около 13% от всех первичных сарком сердца. Для морфологической верификации показано выполнение биопсии новообразования перикарда. Для подтверждения диагноза проведение FISH-реакции является обязательным. В случае подозрения на идиопатический перикардит как причину рецидивирующего негеморрагического перикардиального выпота с быстрыми темпами накопления, описанная редчайшая злокачественная патология перикарда должна быть включена как часть дифференциальной диагностики в обязательном порядке.

Оценка токсичности комплексной терапии нерезектабельного немелкоклеточного рака легкого

Ключевые слова:
немелкоклеточный рак легкого, лучевая терапия, химиотерапия, магнитотерапия, токсичность

Keywords:
non-small cell lung cancer, radiation therapy, chemotherapy, magnetotherapy, toxicity

Бахмутский Н.Г., Порханов В.А., Бодня В.Н., Василенко И.Н., Ширяев Р.П.

ФГБОУ ВО «Кубанский государственный медицинский университет» Министерства здравоохранения Российской Федерации
350063, Российская Федерация, г. Краснодар, ул. Седина, д. 4
ГБУЗ «Научно-исследовательский институт – Краевая клиническая больница №1 им. профессора С.В.Очаповского Министерства здравоохранения Краснодарского края
Российская Федерация, г. Краснодар, ул. 1 Мая, д. 167
ГБУЗ «Краснодарский онкологический диспансер №1» Министерства здравоохранения
Российская Федерация, г. Краснодар, ул. Димитрова, д. 146
E-mail: bachnik@mail.ru

Estimation of toxicity of complex therapy of unresectable non-cellular cancer of lung

Bakhmutsky N.G., Porkhanov V.A., Bodnya V.N., Vasilenko I.N., Shiryayev R.P.

Kuban State Medical University
4 Sedin str., Krasnodar, 350063, Russian Federation
Research Institute Regional Clinical Hospital №1 name of Professor SV Ochapovsky
167, May 1 str., Krasnodar, Russian Federation
Krasnodar Oncological Dispensary № 1
146 Dimitrova str., Krasnodar, Russian Federation
E-mail: bachnik@mail.ru

Цель. Оценить преимущества комплексной терапии немелкоклеточного рака легкого (НМРЛ) с использованием магнитотерапии в снижении токсических проявлений у пациентов.

Пациенты и методы. Пациенты с НМРЛ (n = 102) были разделены на 2 группы: А — контрольная (n = 52) и В — основная (n = 50). Больные были представлены мужчинами со средним возрастом 63 (разброс от 37 до 71) года. По распространенности болезни группы были равноценны, у пациентов регистрировали нерезектабельные опухоли в III стадии болезни, так в группе А с III "А" стадией было 25 пациентов, с III "В" — 25, а в группе В с III "А" стадией было 24, с III "В" — 28. Пациентов с N3 включали в исследование, если масса опухоли могла быть полностью охвачена полем при лучевой терапии. Больные с надключичными, скаленными или контрлатеральными воротными метастатическими лимфоузлами, прямой инвазией опухоли в тела позвонков или с плевральным выпотом были исключены. Другими дополнительными критериями исследования были: функциональный статус больных от 0 до 1, с объемом форсированного выдоха за 1 секунду более 800 мл. Все пациенты имели гистологическое или цитологическое подтверждение НМРЛ (плоскоклеточный вариант). В группе А пациенты получали стандартную химиолучевую терапию (паклитаксел с карбоплатиной и лучевой терапией — 66 Гр). В группе В параллельно схеме химиорадиотерапии, описанной выше, проводили системную магнитотерапию, по методике, разработанной в КубГМУ. Магнитотерапию начинали за неделю до начала проведения химиолучевой терапии, затем проводили ее параллельно весь период химиолучевой терапии и далее еще в течение недели после ее окончания. Облучение грудной клетки начинали сразу же в группе А, а в группе В после недельной магнитотерапии. При количестве тромбоцитов от 50 000 до 74 999/μL или гранулоцитов от 1000 до 1499/μL в день планового лечения вводили 50% дозу карбоплатина и паклитаксела, при количестве тромбоцитов менее 50000/μL и гранулоцитов менее, чем 1000/μL химиотерапию не проводили. При явлениях нейротоксичности химиотерапию проводили при легкой ее степени и снижая дозу на 25%. При токсичностях 3 степени для алопеции, тошноты, рвоты, усталости и потери аппетита дозу карбоплатины и паклитаксела снижали на 25%. При эзофагите, мукозите, стоматите и дерматите 3 степени, вызванных лучевой терапией, химиотерапию проводили в обычных дозировках. Для пациентов со снижением функционального статуса до 3 или более лучевая терапия завершалась без дальнейшей химиотерапии.

Результаты. В основной группе В, в которой в комплекс лечения входила магнитотерапия показатели по токсичности терапии были намного лучше. Все осложнения были 3-й степени, за исключением только лимфопении и анорексии. В этой группе не было пациентов с развившейся фебрильной нейтропенией. Нейтропения отмечалась только у 3 больных, по сравнению с группой А, где она была выявлена у 15 больных. Больных с лейкопенией в группе В отмечено в два раза меньше. Пациентов с лимфопенией в группе В было 24, в группе А — 43 ($p < 0,05$). В группе В слабость отмечалась у 8 больных (в группе А — 20, $p < 0,05$), анорексия у 7 (в группе А — 20, $p < 0,05$), дисфагия, эзофагит у 14 (в группе А — 32, $p < 0,05$), одышка у 7 (в группе А — 14, $p < 0,05$), пневмонит у 2 (в группе А — 4, $p < 0,05$), тошнота, рвота у 15 (в группе А — 24, $p < 0,05$). Основной токсичностью при проведении лечения в группе А была лейкопения и лимфопения, в группе В наиболее часто встречались эти же осложнения, но здесь продолжительность лейкопении и лимфопении была короткой и легко управляемой. Частое осложнение — эзофагит в группе В протекал также намного мягче и тяжёлая степень его не наблюдалась.

Заключение. Введение в комплекс химиолучевого лечения НМРЛ общесистемной магнитотерапии достоверно снижает токсичность.

Анализ пункционного пневмоторакса при имплантации инфузионных венозных порт систем, собственный опыт

Ключевые слова:
венозные порт системы, пневмоторакс, рентгеноскопический контроль

Keywords:
venous port of the system, pneumothorax, fluoroscopic control

Гнатюк Я.А., Братникова Г.И., Сощенко Д.Г., Воронин М.И., Печерица Е.Д.

ГБУЗ «Челябинский клинический центр онкологии и ядерной медицины»
454087, Российская Федерация, г. Челябинск, ул. Блюхера, д. 42
E-mail: dr.gnatyk@mail.ru

Analysis of puncture pneumothorax during implantation of infusion venous port systems, own experience

Gnatyuk Ya.A., Bratnikova G.I., Soschenko D.G., Voronin M.I., Pecheritsa E.D.

Chelyabinsk Clinical Center of Oncology and Nuclear Medicine
42 Blyukhera str., Chelyabinsk, 454087, Russian Federation
E-mail: dr.gnatyk@mail.ru

За последнее десятилетие противоопухолевая лекарственная терапия заняла ведущее место в лечении больных со злокачественными новообразованиями. Современные противоопухолевые препараты значительно расширили возможности лечения в онкологической клинике, увеличив продолжительность жизни пациентов. Сохранение высокого качества жизни онкологических больных играет все большую роль в клинической практике. Инфузионные порт системы устраняют необходимость осуществлять повторные, зачастую трудно осуществимые, катетеризации и венепункции. Дают возможность проводить более сложную, комплексную и потенциально более эффективную лекарственную терапию.

Цель работы. Провести анализ пункционного пневмоторакса при имплантации инфузионных венозных порт систем.

Материалы и методы. С 2009 по 2016 гг. выполнена установка 270 порт систем фирмы (B/Braun) 264 пациентам, 6 порт систем установлены повторно. Мужчин было 124 (46%), женщин 146 (54%). Возраст больных от 18 до 76 лет. Средний возраст составил 46 лет. Большей части пациентов выставлен диагноз колоректального метастатического рака и составила 60%, лимфопролиферативного заболевания 22%, раком желудка 10%, другие онкологические заболевания 8%. Все порт системы были однокамерными. Катетеризацию верхней полой вены, предпочтительно, проводили через подключичную вену в 257 случаях, при технических трудностях катетеризации — в 8 случаях произведена катетеризация яремным доступом, в 5 случаях надключичным доступом. Во всех случаях катетеризация вен по Сильденгеру «слепым методом». Установка производилась во всех случаях под рентгенологической визуализацией.

Результаты. Пункционный пневмоторакс в течение всего времени наблюдения зафиксирован в 9 случаях (3,3%) и потребовал дренирование плевральной полости с активной вакуум аспирацией, разрешение пневмоторакса происходило в течение суток.

Выводы. Имплантация инфузионной венозной порт системы под рентгенологическим контролем является безопасной и надежной методикой, как для пациента, так и персонала.

Пункцию центральных вен необходимо проводить под УЗ-контролем. Необходим индивидуальный подход к каждому пациенту с учетом анатомических особенностей.

Поддерживающая терапия периоперационного периода в абдоминальной онкологии

Ключевые слова:
поддерживающая терапия, периоперационный период, ремаксол

Keywords:
therapy, perioperative period, remaxol

Дрогомирецкая Е.И., Топузов Э.Э., Балашов В.К., Ерохина Е.А., Круглов А.Н., Бобраков М.А., Терентьева О.Н., Свиридов И.Е., Сухарева Ю.В., Зайцева А.М., Джанбулатов С.Н., Панасенко Е.В.

ФГБОУ ВО «Северо-Западный государственный медицинский университет им. И.И.Мечникова» Министерства здравоохранения Российской Федерации
191015, Российская Федерация, г. Санкт-Петербург, ул. Кирочная, д. 41
E-mail: drogomir@yandex.ru

Supportive therapy of the perioperative period in abdominal oncology

Drogomiretskaya E.I., Topuzov E.E., Balashov V.K., Erokhina E.A., Kruglov A.N., Bobrakov M.A., Terentyeva O.N., Sviridov I.E., Suhareva Yu.V., Zaitseva A.M., Dzhanbulatov S.N.,Panasenko E.V.

North-Western State Medical University named after I.I.Mechnikov
41 Kirochnaya str., St. Petersburg, 191015, Russian Federation
E-mail: drogomir@yandex.ru

Цель. В докладе Минздрава РФ за 2017 год «О состоянии здоровья населения РФ…» показана 6-летняя тенденция ежегодного увеличения числа впервые выявленных пациентов со ЗНО, снижение одногодичной летальности и увеличение удельного веса пациентов, состоящих на учете 5 лет и более. Поддерживающая терапия в этих условиях становится важной частью комплексного лечения онкологических заболеваний, и включает в себя профилактику и лечение нежелательных явлений, возникающих вследствие как собственно злокачественного процесса, так и проводимого противоопухолевого лечения.

Пациенты и методы. Проанализированы результаты лечения 225 онкологических пациентов, оперированных в клинике и получавших поддерживающую терапию периоперационного периода.

Результаты. Поддерживающая терапия периоперационного периода решала следующие «стандартные» задачи, модифицированные с учетом особенностей операции и характера хирургических осложнений: коррекция анемии, как хронической, так и острой, связанной с кровопотерей; профилактика и лечение тошноты и рвоты в зависимости от этиологии (химиопрепараты, парез кишечника, в том числе после обширных лимфодиссекций, перитонита, канцероматоза); коррекция синдрома анорексии, кахексии и слабости с учетом Fast Track хирургии и агрессивной нутритивной поддержки; соблюдение баланса между профилактикой и лечением тромбоэмболических осложнений и послеоперационных кровотечений; лечение острого болевого послеоперационного синдрома на фоне хронического; профилактика и лечение инфекционных осложнений (тщательное планирование дооперационного периода, адекватное оперативное вмешательство, ранняя активизация пациента, интраоперационная антибиотикопрофилактика, антибактериальная послеоперационная терапия в соответствии с современными представлениями), коррекция сердечно-сосудистых осложнений (последствий кардиоваскулярной токсичности, осложнений атеросклероза — имеется влияние кардиологических и неврологических протоколов, по нашим данным частота послеоперационных ОИМ и ОНМК у онкологических пациентов за период 2000–2017 снизилась практически на 40%). Специфические задачи, связанные с проведением оперативного вмешательства на органах брюшной полости: особенности предоперационной подготовки ЖКТ — отказ от предоперационного голодания, механической очистки кишечника и иные аспекты; выбор качественного и количественного состава инфузионной терапии в соответствии с современными практическими рекомендациями (в том числе «British Consensus Guidelines on Intravenous Fluid Therapy for Adult Surgical Patients» от 2011 г. и «Intravascular volume therapy in adults» от 2016 г.), с учетом фазы периоперационного периода, характера операции и потребностей пациента — т. н. рестриктивная тактика ИТ в сравнении с либеральной (например, необходимо учитывать, что положительный баланс жидкости выше 1100 мл/24 ч независимо связан со смертностью у больных раком), ежечасный мониторинг потребности в инфузии, отказ от крахмалов и изотонического раствора NaCl с целью восполнения объема; коррекция (ремаксол) последствий поражения печени вследствие истинной гепатотоксичности применяемых в терапевтических дозах лекарственных препаратов, билиарной гипертензии, воздействия прямых механических и физических факторов (резекция, РЧА, криодеструкция, 2/3 эмболизация) и замещения паренхимы печени опухолевой тканью. К видам лекарственного поражения печени относятся острые транзиторные нарушения, острое поражение печени (гепатит, стеатоз, стеатогепатит), синдром синусоидальной обструкции, тромбоз портальной вены (вено- окклюзионная болезнь), и хронизация процесса (жировая дистрофия; дегенеративно-воспалительные явления — гепатиты; некротические изменения с исходом в фиброз и цирроз). Необходимо учитывать дополнительные факторы, влияющие на характер терапии: технические особенности операции («ятрогении», синдром приводящей петли и др.); необходимость катетеризации центральной вены из-за тромбофлебитов; риски патологических переломов; нефротоксичность предыдущего противоопухолевого лечения и другое.

Заключение. Терапия периоперационного периода является важной и неотъемлемой частью сопровождающей терапии онкологического пациента и имеет принципиальные особенности, от которых зависит дальнейшая тактика противоопухолевого лечения.

Применение метода эндосонографии в диагностике метастатического поражения легких

Ключевые слова:
ультразвуковая бронхоскопия, метастатическое поражение легкого, определение распространенности опухолевого процесса

Keywords:
ultrasonic bronchoscopy, metastatic lung injury, determination of the prevalence of the tumor process

Зуйков К.С., Важенин А.В., Кулаев К.И., Юсупов И.М.

ГБУЗ «Челябинский клинический центр онкологии и ядерной медицины»
454087, Российская Федерация, г. Челябинск, ул. Блюхера, д. 42
E-mail: antrax81@rambler.ru

Application of the method of endosonography in diagnostics of metastatic lesion damage

Zuikov K.S., Vazhenin A.V., Kulaev K.I., Yusupov I.M.

Chelyabinsk Clinical Center of Oncology and Nuclear Medicine
42 Blyukhera str., Chelyabinsk, 454087, Russian Federation
E-mail: antrax81@rambler.ru

Использование ультразвуковых минизондов, проводимых через рабочий канал бронхоскопа, расширяет возможности метода исследования периферических поражений легких расположенных за пределами видимых при бронхоскопии стенок дыхательных путей и просвета сегментов бронхов. Гистологическая верификация метастаза без выявленного первичного очага позволяет выстроить четко направленную последовательность его диагностического поиска. При наличии уже выставленного диагноза метод помогает определить окончательную распространенность опухолевого процесса с последующей выработкой лечебной тактики.

Цель работы. Оценить эффективность метода ультразвуковой бронхоскопии в диагностике метастатического поражения легких.

Материалы и методы. На базе эндоскопического отделения ГБУЗ «ЧОКЦОиЯМ» в период с 2009 по 2017 гг. методом ультразвуковой бронхоскопии с применением ультразвукового минизонда (частота сканирования 20 МГц) были осмотрены 148 пациентов с подозрением на метастатическое поражение легкого. В группу исследования включены 82 пациента у которых была получена верификация диагноза. Исследование проводилось в 94% случаев (77 человек) на амбулаторном этапе обследования в кабинете бронхоскопии под местной анестезией. Время проведения исследования в среднем составила 20 минут. Группа отобранных пациентов состояла из 45 женщин и 37 мужчин в возрасте от 33 до 85 лет, средний возраст составил 66,5 ± 5 лет.

Результаты. В 69,5% случаев (57 человек) при проведении ультразвуковой бронхоскопии получена гистологическая верификация опухолевого процесса в легком. У 6 пациентов после получения гистологического заключения было выполнено хирургическое удаление патологического очага легкого. При этом в 100% случаев произошло совпадение гистологических заключений. Оставшимся 25 (30,5%) пациентам в отобранной группе, ввиду отсутствия верификации после проведения им ультразвуковой бронхоскопии, выполнены инвазивные методы исследования — диагностическая торакотомия с атипичной резекцией легкого, видеоторакоскопия или трансторакальная пункция. Из 11 пациентов направленных на исследование с подозрением на метастатическое поражение легкого без выявленного первичного очага ультразвуковая бронхоскопия с биопсией в 7 случаях позволила определить орган-мишень. Время проведения исследования и вероятность верификации зависели от размера патологического очага в легком, его локализации (доля, сегмент, удаленность опухоли от корня легкого), положения ультразвукового минизонда в опухоли (в центре или на периферии опухоли), объема предварительных обследований и применения вспомогательных методик, таких как использование тубуса-проводника, поведения пациента и опыта врача-эндоскописта. Осложнения в виде кровотечения из просвета пораженного сегмента развились в данной группе у 5 пациентов и были купированы в ходе проведения исследования. В период после проведения исследования кровотечений, как и других возможных осложнений, не наблюдалось.

Выводы. 1) Метод ультразвуковой бронхоскопии в 69,5% случаев позволил получить гистологическую верификацию из патологического очага в легком у пациентов с подозрением на метастатическое поражение. При этом в случае метастатического поражения легкого без выявленного первичного очага в 63,6% случаев был определен орган-мишень.

2) Имея небольшое количество осложнений, аналогично с диагностической бронхоскопией, при относительно небольшом увеличении времени проведения исследования ультразвуковая бронхоскопия является достаточно простой и, со временем, рутинной методикой исследования заменяющей более инвазивные и травматичные диагностические методики. Последнее стоит особо подчеркнуть при невозможности выполнить пациенту хирургические виды вмешательств ввиду выраженной сопутствующей патологии, возраста или проведенных ранее операций на органах грудной клетки.

3) В случае выявления патологического очага и возможности взятия биопсии ультразвуковая бронхоскопия дает возможность выставить окончательный диагноз при метастатическом поражении легкого с определением дальнейшей диагностической и/или лечебной тактики еще на амбулаторном этапе обследования пациента, что дополнительно имеет большое экономическое и социальное значение для клиники и пациента.

Применение эндоскопических резекций как радикального метода лечения раннего рака желудка

Ключевые слова:
ранний рак желудка, мукозальная резекция слизистой и субмукозальная эндодиссекция

Зуйков К.С., Важенин А.В., Кулаев К.И., Юсупов И.М.

ГБУЗ «Челябинский областной клинический центр онкологии и ядерной медицины»
454087, Российская Федерация, г. Челябинск, ул. Блюхера, д. 42
E-mail:antrax81@rambler.ru

The use of endoscopic resections as a radical treatment for early gastric cancer

Keywords:
early gastric cancer, mucosal resection of the mucosa and submucosal endodysection

Zuikov K.S., Vazhenin A.V., Kulaev K.I., Yusupov I.M.

Chelyabinsk Regional Clinical Center of Oncology and Nuclear Medicine»
42 Blucher str., Chelyabinsk 454087, Russian Federation
E-mail:antrax81@rambler.ru

Так как пятилетняя выживаемость больных с ранним раком желудка после хирургических резекций достигла 93–98% в последнее время возникает все больший интерес в деле сохранения желудка и его функции с поддержанием высокого качества жизни пациентов путем внедрения малоинвазивных методов лечения. Ранние формы рака желудка, ограниченные пределами слизистого или подслизистого слоев стенки органа, имеющие небольшой размер с высокой степенью дифференцировки имеют минимальный риск развития метастазов и открывают широкие возможности для применения малоинвазивных процедур, таких как мукозальная резекция слизистой (EMR) и субмукозальная эндодиссекция (ESD), как радикальных методов их лечения.

Цель работы. Показать эффективность метода эндоскопических резекций как радикального метода лечения раннего рака желудка

Материалы и методы. На базе эндоскопического отделения ГБУЗ «Челябинский областной клинический центр онкологии и ядерной медицины» в период с 2009 по 2017 гг. проведено 208 эндоскопических вмешательств при ранних формах рака органов желудочно-кишечного тракта, из них 101 эндоскопическая резекция выполнена по поводу ранних форм рака желудка у 60 женщин и 41 мужчины в возрасте от 29 до 78 лет, средний возраст составил 56 ± 5 лет, в объеме 43 EMR (включая резекции подслизистых новообразований) и 58 ESD. Для определения глубины инвазии опухоли в стенку органа всем пациентам на амбулаторном этапе дообследования производилось эндосонография стенки желудка. Операции проводились в условиях операционной под общей анестезией. Время проведения операций зависело от ее вида, количества, размера и локализации новообразований составляя в среднем при EMR 30 ± 15 минут и при ESD 90 ± 30 минут.

Результаты. По данным гистологического исследования макропрепаратов эндоскопические резекции проведены в 37 случаях при нейроэндокринной неоплазии слизистой желудка, в 36 случаях при высоко- (32) или умеренно- (4) дифференцированной аденокарциноме, 13 случаев тубулярных аденом с тяжелой степенью дисплазии (на амбулаторном этапе обследования гистологически верифицировано злокачественное новообразование), 9 случаев GIST — опухоли, в 3 случаях выявлена эктопия поджелудочной железы, в 2 случаях липома и в 1 случае периневрома. При гистологическом описании макропрепаратов при EMR резекция новообразования проведена единым блоком в 92% случаев и в 100% случаев с соблюдением всех критериев радикальности операции. При ESD резекция проведена единым блоком в 100% случаев и в 94% случаев с соблюдением всех критериев радикальности операции. Осложнения возникли в 9 (8,9%) случаях: в 3 (25%) случаях развилось интраоперационное кровотечение, купированное либо путем наложения эндоклипс или методом воздействия аргоноплазменной или диатермокоагуляции. В шести случаях (75%) произошли перфорации стенки желудка, все при выполнении ESD, из них в трех случаях (50%) зона перфорации закрыта методом эндоклипирования, без развития осложнений в послеоперационном периоде, в оставшихся 3 случаях (50%), в связи с безуспешностью попыток эндоскопического закрытия дефектов стенки желудка, выполнены следующие операции — лапароскопия с аппапартным ушиванием зоны дефекта стенки, лапаротомия с клиновидной резекцией желудка и минилапаротомия с ушиванием стенки желудка. В послеоперационном периоде осложнений не наблюдалось.

Выводы. 1. Эндоскопические резекции являются эффективной лечебной методикой, обеспечивающей радикальное удаление опухолевого очага. В 94,2% случаев они стали окончательным методом лечения ранней формы рака желудка, что сопоставимо с хирургическими, составляющие, в среднем, 95%. Это дает право рассматривать эндоскопические резекции альтернативой хирургических операций на ранних стадиях развития опухолевого процесса в желудке.

2. Субмукозальная эндодиссекция может рассматриваться как радикальное лечение рецидивов новообразований желудка после других способов эндоскопического или иного малоинвазивного способа лечения, а так же проводить удаление полиморфных (относящихся к предраковым) изменений слизистой (аденома/дисплазия) любого размера как в качествен лечебной, так и в качестве диагностической процедуры, как метод расширенной биопсии.

Опыт внедрения торакоскопических лобэктомий при раке легкого

Ключевые слова:
торакоскопическая, лобэктомия, рак легкого, малоинвазивный доступ, VATS

Keywords:
thoracoscopic, lobectomy, minimally invasive access, lung cancer, VATS

Коротин Д.П., Федунь А.М., Дюкова О.В., Марусов П.А., Богуш-Вишневская Е.Н.

ГБУЗ НО «Нижегородский областной клинический онкологический диспансер»
603081, Российская Федерация, г. Нижний Новгород, Анкудиновское шоссе, д. 1
E-mail: korotin2003@list.ru

Experience in the introduction of thoracoscopic lobectomy for lung cancer

Korotin D.P., Fedun A.M., Dukova O.V., Marusov P.A., Bogush-Vishnevskaya E.N.

Nizhny Novgorod Regional Clinical Oncology Center
1 Ankudinovskoe shosse, Nizhnii Novgorod, 603081, Russian Federation
E-mail: korotin2003@list.ru

Цель. Оценить эффективность и безопасность выполнения торакоскопических лобэктомий при раке легкого, как нового для учреждения метода и сравнить его результаты с результатами открытых лобэктомий.

Пациенты и методы. За период 2016–2017 гг. в отделении торакальной хирургии НОКОД выполнено 40 операций в объеме VATS-лобэктомии. Средний возраст больных составил 60,5 ± 8,6 лет. Мужчин и женщин было равное количество (n = 20). Отбор пациентов происходил по клиническому диагнозу рака легкого, и их оказалось большинство — 95% (n = 38). В двух случаях — 5% (n = 2) при гистологическом исследовании препарата выявлен очаговый туберкулез, несмотря на то, что пациенты перед госпитализацией были обследованы у фтизиатра. В своей работе за основу мы взяли стандартизированный 3-х портовый передний доступ предложенный Hansen H. J. в 2011 году. Выбор метода был обусловлен анализом литературных данных и техническим оснащением операционной. Расположение хирурга и ассистента со стороны живота пациента позволило достаточно удобно как работать на элементах корня легкого, так и выполнять расширенную лимфодиссекцию средостения. В большинстве случаев расширение одного из портов длинной до 4 см выполнялось в начале операции, реберный ретрактор не использовался. Для защиты раневой поверхности в ряде случаем мы использовали пластиковый ретрактор для защиты мягких тканей. Все операции выполнялись у пациентов с клиническим диагнозом рака легкого, с опухолью до 5 см и отсутствием рентгенологических признаков метастазирования в лимфатические узлы. Дренирование плевральной полости после нижней и средней лобэктомии осуществлялось одним дренажем. Дренаж устанавливался через отверстие торакопорта вдоль боковой и задней поверхностей ребер. После верхней лобэктомии мы устанавливали 2 дренажа, первый дренаж устанавливался идентично нижней лобэктомии. Второй дренаж устанавливался в направлении «сзади на перед», укладывался перед легким в переднее средостение до купола плевры. Сам дренаж в заводском исполнении имеет изогнутую структуру, подходящую для этой анатомической зоны.

Результаты. Спектр выполненных операций: верхняя лобэктомия справа (n = 13), средняя лобэктомия справа (n = 2), нижняя лобэктомия справа (n = 14), верхняя лобэктомия слева (n = 2), нижняя лобэктомия слева (n = 9). Во всех случаях рака легкого он был периферическим. Расширенная лимфодиссекция включала в себя справа лимфоузлы групп: 4R, 10R, 7, 8, 9; слева — 4L, 10R, 5, 6, 7, 8, 9. По результатам планового гистологического исследования выявлено следующее распределение по стадиям заболевания: Ia стадия — 21 пациент (T1aN0 — n = 6, T1bN0 — n=15), Ib стадия — 11 пациентов (T2aN0 — n = 11), IIa стадия — 1 пациент (T2bN0 — n = 1). Всего пациентов без диссеминации — 84% (n = 32). У n = 3 больных выявлено метастатическое поражение лимфатических узлов корня удаленной доли — IIb стадия — 7,9%. У одной пациентки после нижней лобэктомии с лимфодиссекцией выявлено опухолевое поражение лимфоузлов 4R, без рентгенологических и макроскопических признаков увеличения лимфатических узлов. Одной пациентке выставлена IV стадия рака легкого с единичным метастазом в контралатеральное легкое (n = 1, 2,5%). Средняя продолжительность операции составила в 2016 году — 170 (135–195) минут, в 2017 г. — 131 (90–178) минут. Средняя кровопотеря 250 мл. Дренажи из плевральной полости удалялись на 2–10 сутки после операции, и этот срок принципиально не отличался от открытых лобэктомий. Конверсия произведена в n = 6 случаях, все они закончились открытой расширенной лобэктомией. Причины конверсии — 2 случая неконтролируемого кровотечения, 2 случая неадекватной легочной вентиляции, 1 случай кальцинированных лимфатических узлов, срощенных с легочной артерией. В одном случае мы были вынуждены провести конверсию в связи с отсутствием прогресса операции в течении часа. Осложнения случились в n = 3 (7,5%) случаев: длительный сброс воздуха по дренажу (10 суток), гематома в области раны грудной клетки, эпизод ОНМК в послеоперационном периоде. Летальность в первые 30 суток — 0%.

Заключение. Наш опыт выполнения видеоторакоскопических лобэктомий позволяет нам рекомендовать этот доступ пациентам с раком легкого без признаков диссеминации как безопасный метод выбора с хорошим косметическим результатом. Оптимизация хирургического доступа с сохранением онкологической адекватности операции должны являться приоритетом для любой онкологической клиники. Внедрение этой методики в клинике требует не только полноценного оснащения операционной, но и регулярного обучения в передовых лечебных учреждениях, специализирующихся на VATS — лобэктомиях с разбором ошибок и осложнений.

Многолетний опыт применение эндоскопического ультразвука периферических новообразований легких (EBUS)

Ключевые слова:
эндоскопический ультразвук, EBUS, периферические новообразования

Keywords:
endoscopic ultrasound, EBUS, peripheral neoplasms

Кулаев К.И., Важенин А.В., Зуйков К.С., Юсупов И.М., Попова И.А., Пушкарёв Е.А.

ГБУЗ «Челябинский областной клинический центр онкологии и ядерной медицины»
454087, Российская Федерация, г. Челябинск ул. Блюхера, д. 42
E-mail: Konstant01_chel@mail.ru

Long-term experience in the use of endoscopic ultrasound of peripheral neoplasms of the lung (EBUS)

Kulayev K.I., Vazhenin A.V., Zuikov K.S., Yusupov I.M., Popova I.A., Pushkarev E.A.

Chelyabinsk Regional Center of Oncology and Nuclear Medicine
42 Blucher str., Chelyabinsk 454087, Russian Federation
E-mail: Konstant01_chel@mail.ru

В последние годы в прогрессе диагностики периферических новообразований легкого, на амбулаторном этапе, сыграло появление технологии эндоскопического ультразвукового исследования бронхиального дерева.

Цель работы. Оценить эффективность метода ультразвуковой бронхоскопии в диагностике периферических новообразований легкого.

Материалы и методы. С 2009 по 2017 гг. в Челябинском областном онкологическом центре в практической работе активно используется радиальные ультразвуковые 20 мГц зонды. Данное исследование включает в себя анализ материалов 2195 пациентов с новообразованиями легких. Среди них мужчин было 1539 (71,2%) и 656 (29,8%) женщин, средний возраст пациентов составил 66 лет ± 10,4 года.

Результаты. Ультразвуковое исследование легких проводилось как дополнение диагностической бронхоскопии. Из 2195 обследованных больных ультразвуковая визуализация новообразований достигнута у 1271 пациентов (57,9%). У 924 пациентов (42,1%) новообразование не было обнаружено при ультразвуковом сканировании легкого. Из 1271 пациентов с выявленными опухолями биопсия выполнена у 1224 (94,5%) пациентов. У 71 (5,5%) пациентов биопсия технически была не выполнима, из-за парабронхиального расположения опухоли, либо из-за инвазии новообразования в стенку сосуда. Злокачественный процесс был верифицирован у 759 пациентов или в 59,7% наблюдений. Подозрение на злокачественное новообразование было у 73 пациентов (5,7%). У 46 больных (0,8%) был верифицирован доброкачественный процесс. Характер опухолевого процесса не был установлен у 346 пациентов (27,2%), данным пациентам в последующем были выполнены более инвазивные процедуры.

Самой частой гистологической формой опухоли была плоскоклеточная карцинома, диагностированная у 278 больных или в 36,6% наблюдений. Второй по частоте была аденокарцинома легкого, которая выявлена у 191 больных или в 25,1% случаев. У 152 пациентов был диагностирован мелкоклеточный рак, что составило 20% от общего числа наблюдений. Нейроэндокринный рак диагностирован у 77 пациентов или в 10,1% наблюдений. Другие формы злокачественных новообразований легкого были верифицированы у 61 пациента, что составило 8% от всех форм карцином.

Проведен также анализ эффективности применяемого нами комплекса методов обследования больных в зависимости от размеров новообразования. Самый низкий процент успешной верификации новообразований зарегистрирован при опухолевых узлах до 1,0 см в диаметре, диагноз установлен у 7, что составило 0,9%. В группе больных с размерами новообразований от 1,1 до 2,0 см в диаметре злокачественное новообразование было верифицировано у 37 пациентов, что составляет 4,8% от всех диагностированных новообразований. От 2,1 до 3,0 диагноз верифицирован у 121 пациентов, что составляет 15,9%. От 3,1 до 4,0 у 201 пациентов или в 26,4% случаев. Самой многочисленной группой были пациенты с размером новообразования более 4,1 см в диаметре, опухолевый процесс был установлен у 367 пациентов или в 48,3% случаев. С ателектазом доли диагноз злокачественного новообразования был верифицирован у 25 пациентов, что составляет 3,4%.

Осложнения возникли у 187 пациентов из 1271. У трех пациентов был диагностирован пневмоторакс, что составило 0,2% от всех биопсий легкого, данным пациентам потребовалось дренирование грудной полости, разрешилось консервативно. У 184 (14,4%) пациентов после биопсии опухоли возникло капиллярное кровотечение, которое у всех успешно ликвидировано эндоскопическим гемостазом. Летальных исходов не было.

Выводы. Перед бронхоскопией всем пациентом необходимо выполнять рентгенологическое исследование и компьютерную томографию легких.

Дополнение бронхоскопии ультразвуковым обследованием легких с помощью ультразвуковых зондов считаем целесообразным, когда размеры новообразования в легком более 2,0 см в диаметре.

Применение ультразвуковых зондов с целью забора материала для гистологического исследования является высокоинформативным методом и в 60% проценте случаев позволяет верифицировать процесс на амбулаторном этапе.

При бронхоскопии с использованием ультразвуковых зондов тяжелые осложнения были зарегистрированы у 3 пациентов или в 0,2% случаев.

Применение совмещенного ПЭТ КТ и эндоскопического ультразвукового исследования в диагностике опухолевого процесса органов грудной клетки

Ключевые слова:
ПЭТ КТ, эндосонография, рак пищевода, рак легкого

Keywords:
PET CT, endosonography, esophageal cancer, lungs cancer

Лукин А.А., Тимофеев С.Н., Афанасьева Н.Г., Кулаев К.И.

ГБУЗ «Челябинский областной клинический центр онкологии и ядерной медицины»
454087, Российская Федерация, г. Челябинск ул. Блюхера, д. 42
E-mail: timofeevsn74@gmail.com

Application of PET CT and endoscopic ultrasound research in diagnosis tumor process of organs of the thorax

Lukin A.A., Timofeev S.N., Afanasyeva N.G., Kulaev K.I.

Chelyabinsk Regional Center of Oncology and Nuclear Medicine
42 Blucher str., Chelyabinsk 454087, Russian Federation
E-mail: timofeevsn74@gmail.com

Злокачественные новообразования легкого, трахеи и бронхов в структуре онкозаболеваемости в Российской Федерации занимают третье место (10,2% — оба пола), злокачественные новообразования пищевода — 15-е место (2,4%). Смертность от рака легкого, трахеи и бронхов в структуре злокачественных новообразований в Российской Федерации занимает 1-е место (17,4%), летальность от рака пищевода в 2016 г. составила 30,4%. При этом, впервые выявлено за данный период 7023 случая. Как правило, в диагностике злокачественных новообразований применяют рутинные методы обследования: фибробронхоскопия, фиброгастроскопия со взятием биопсии; рентгенография легких, органов средостения, рентгеноскопия пищевода, ультразвуковое исследование органов брюшной полости, компьютерная томография органов грудной клетки и другие методы. Данные методы зачастую не позволяют четко определить стадию TNM, оценить резектабельность процесса, выбрать адекватную тактику лечения.

Цель работы. Оценить эффективность последовательного проведения совмещенного ПЭТ КТ и эндоскопического ультразвокового исследования применительно к диагностике опухолей легкого и опухолей внутри грудного отдела пищевода.

Пациенты и методы. За период с 2013 по 2016 гг. был выполнен ретроспективный анализ случаев совместного использования эндоскопических ультразвуковых методик: фибробронхоскопия с эндоскопическим ультразвуковым исследованием (ФБС с эндоУЗИ) и фиброгастроскопия с эндоскопическим ультразвуковым исследованием (ФГС с эндо УЗИ) с позитронно-эмиссионной томографией. Число пациентов, которым было выполнено ПЭТ КТ и ФБС с эндоУЗИ составило 79 человек (n = 79). Данные пациенты с учетом клинических показаний были разделены на две группы: первая группа (n = 31) — пациенты, которым выполнялось данное исследование с целью исключения инвазии опухоли в соседние анатомические структуры с признаками нерезектабельности, подтвержденной при ПЭТ КТ; вторая группа (n = 48) — пациенты, которым при ПЭТ КТ был выставлено подозрение на наличие злокачественного новообразования легкого. Число пациентов, которым было выполнено ПЭТ КТ и ФГС с эндоУЗИ составило 34 человек (n = 34). Данные пациенты с учетом клинических показаний были также разделены на две группы: первая группа (n = 22) — пациенты, которым при ПЭТ КТ была выявлена инвазия в соседние анатомические структуры с признаками нерезектабельности, вторая группа (n = 12) — пациенты, которым при ПЭТ КТ было выявлено подозрение на наличие злокачественного новообразования пищевода.

Результаты. ФБС с эндоУЗИ после ранее выполненного ПЭТ КТ повышает диагностическую ценность исследования у пациентов с подозрением на злокачественные новообразования легких в среднем на 15,5%. ФГС с эндоУЗИ после ранее выполненного ПЭТ КТ повышает диагностическую ценность исследования у пациентов с подозрением на злокачественные новообразования пищевода — на 16,6%. ФБС с эндоУЗИ у пациентов с признаками нерезектабельности при злокачественных новообразования легкого, выявленными при ранее проведенном ПЭТ КТ повышает диагностическую ценность на 37,5%. ФГС с эндоУЗИ у пациентов с признаками нерезектабельности при злокачественных новообразованиях пищевода, выявленными при ранее проведенном ПЭТ КТ повышает диагностическую ценность на 36,6%.

Заключение. Чувствительность, специфичность, положительная прогностическая ценность, отрицательная прогностическая ценность, точность при проведении ФБС с эндоУЗИ после ранее выполненного ПЭТ КТ составили 90%, 100%, 100%, 96,7%; 97,4% соответственно. Чувствительность, специфичность, положительная прогностическая ценность, отрицательная прогностическая ценность, точность при проведении ФГС с эндоУЗИ после ранее выполненного ПЭТ КТ составили 87%, 93%, 97%, 95%; 94,3% соответственно. С учетом результатов исследования совместное применение ПЭТ КТ совместно с эндоУЗИ является надежным методом, позволяющим четко установить стадию по TNM, провести дифференциальный диагноз и оценить резектабельность процесса.

Комбинированное лечение рака желудка с канцероматозом брюшины

Маркович В.А., Тузиков С.А.

ФГБНУ «Томский национальный исследовательский медицинский центр Российской академии наук»
634009, Российская Федерация, г. Томск, пер. Кооперативный, д. 5

Ключевые слова:
рак желудка, диссеминированный рак желудка, рак желудка с канцероматозом брюшины, перитонеальный канцероматоз

Keywords:
stomach cancer, disseminated gastric cancer, gastric cancer with peritoneal carcinomatosis

Combined treatment of metastatic gastric cancer

Markovich V.A., Tuzikov S.A.

Cancer Research Institute of Tomsk National Research Medical Center of the Russian Academy of Sciences
5 Kooperativnyi str., Tomsk, 634009, Russian Federation

Рак желудка с канцероматозом брюшины, остается неприступной крепостью для современной лекарственной терапии. Несмотря на применение самых лучших комбинаций в первой линии химиотерапии, большинство больных умирает в течение первого года после постановки диагноза [1]. За последнее десятилетие в Российской Федерации, отмечают снижение заболеваемости раком желудка. В общей структуре онкологической заболеваемости, рак желудка занимает шестое место (6,2%), и второе место (10,0%) в структуре смертности [2]. При этом в большинстве случаев рак желудка диагностируется на поздних стадиях, когда опухоль является нерезектабельной [3, 4].

Данные литературы, а также результаты исследований указывают на тот факт, что канцероматоз брюшины, является ключевым фактором, определяющим прогноз заболевания, качество жизни пациента и эффективность проводимой терапии. Изучение анатомических особенностей строения брюшины, функции серозно-лимфатического люка, и особенностей развития канцероматоза брюшины, представляется актуальным. Перитонеальный канцероматоз представляет собой имплантационное метастазирование злокачественных опухолей из желудочно-кишечного, овариального или мезенхимального источников. Это вторичный процесс и объективно проявляется канцероматозными узлами различного диаметра на поверхности брюшины. Данный патологический процесс рассматривается как локальный, лечение которого в своем большинстве проводится на основе прямого воздействия на брюшинные патологические очаги (перитонэктомия, внутрибрюшинная гипертермическая химиоперфузия) [5, 6].

Материалы и методы. Проводится морфологическое исследование операционного материала от 27 пациентов больных раком желудка с канцероматозом брюшины и асцитом Gr IV, T3–4N0–3M1. На данный момент проводится набор группы пациентов и материала для исследования. Обработка полученных данных выполнялась с использованием пакета программ «Statistica 10.0».

Результаты. Исследование гистотипа опухоли показало, что в большинстве случаев среди больных раком желудка с канцероматозом брюшины и асцитом встречается низкодифференцированная аденокарцинома (44,4%; p = 0,02), перстневидноклеточный рак (37,03%; p = 0,005). На момент обращения за помощью у 70% пациентов опухоль тотально поражает желудок и выходит на абдоминальный отдел пищевода. Остальные 30% имеют субтотальное поражение. Преимущественно опухоль поражает проксимальные отделы желудка (80%). В связи с этим у пациентов развивается дисфагия, различной степени тяжести, нутритивная недостаточность, часто кахексия. На момент обращения ECOG-статус у большинства пациентов 1–3, что несколько затрудняет проведение какого-либо специализированного лечения (химиотерапия, паллиативное оперативное). Индекс канцероматоза у большинства пациентов варьирует от 15–19 до 39 (максимальное значение данного показателя). Не все пациенты могут получать химиотерапию в необходимом объеме. Все вышеперечисленное свидетельствует о том, что данная категория пациентов является прогностически неблагоприятной, и требует особого внимания и подхода в лечении.

Выводы. Результаты исследования вновь показывают, что рак желудка с канцероматозом брюшины является серьезной проблемой для онкологов. Несмотря на тенденцию, за последние десятилетия, к снижению заболеваемости, рак желудка остается одной из ведущих причин смертности населения от онкологических заболеваний. Отсутствие успехов в терапии диссеминированного рака желудка, обусловлена преобладанием низкодифференцированной аденокарциномы и перстневидноклеточного рака, которые плохо поддаются химиотерапии и являются прогностически неблагоприятными факторами.

Список литературы

1. Тюляндин С. А. «Новая старая» комбинация для проведения первой линии химиотерапии больным метастатическим раком желудка. Российское общество клинической онкологии (RUSSCO). Доступно по: https://rosoncoweb.ru/.
2. Злокачественные новообразования в России в 2016 году (заболеваемость и смертность). Под ред. А. Д. Каприна, В. В. Старинского, Г. В. Петровой. М.: МНИОИ им. П. А. Герцена — филиал ФГБУ «НМИЦ радиологии» Минздрава России, 2018, 250 с.
3. Гарин А. М., Базин И. С., Нариманов М. Н. Обзор возможностей химиотерапии рака желудка. РМЖ. 2001;9 (22):989–991.
4. 4. Давыдов М. И., Аксель Е. М. Статистика злокачественных новообразований в России и странах СНГ в 2006 г. Вестник Российского онкологического научного центра имени Н. Н. Блохина РАМН. 2008;19 (2).
5. Ганцев Ш. Х. Перитонеальный канцероматоз — новый взгляд на проблему [Электронный ресурс]. Креативная онкология и хирургия. 2013; № 1 (10.03.2013). Доступно по: http://eoncosurg. com/prezentatsiiperiton
6. Ганцев Ш. Х. Презентации: Перитонеальный канцероматоз — новый взгляд на проблему [Электронный ресурс]//Креативная онкология и хирургия. — 2013. — № 1 (26.11.2013). — http://eoncosurg. com/prezentatsiiperiton

Тромбоцитозы как реальный фактор неблагоприятного прогноза у больных раком желудка

Ключевые слова:
онкология, рак желудка, лабораторная диагностика, тромбоциты, тромбоцитозы, осложнения, комбинированное лечение

Keywords:
oncology, gastric cancer, laboratory diagnostics, platelets, thrombocytosis, complications, combined treatment

Полуэктова М.В.[1], Скоропад В.Ю.[1], Глебова С.Е.[1], Трандина Д.А.[1], Быкова Е.А.[2]

[1] Медицинский радиологический научный центр имени А.Ф.Цыба – филиал ФГБУ «Национальный медицинский исследовательский центр радиологии» Министерства здравоохранения Российской Федерации
249031, Российская Федерация, Калужская область, Обнинск, ул. Королёва, д. 4
[2] Институт атомной энергетики – филиал ФГАОУ ВПО «Национальный исследовательский ядерный университет «МИФИ»
249040, Российская Федерация, Калужская область, Обнинск, Студгородок, д. 1
E-mail: poluaktova@mrrc.obninsk.ru

Thrombocytosis as a real factor of unfavorable prognosis in gastric cancer patients

Poluektova M.V.[1], Skoropad V.Y.[1], Glebova S.E.[1], Trandina D.A.[1], Bykova E.A.[2]

[1] A. Tsyb Medical Radiological Research Centre – Branch of the National Medical Radiology Research Centre of the Ministry of Health of the Russian Federation
4 Koroleva str., Kaluga Region, Obninsk, 249036, Russian Federation
[2] Institute of Atomic Energy – Branch of National Nuclear Research University «MEPhI»
Studgorodok 1, Kaluga Region, Obninsk, 249040, Russian Federation
E-mail: poluaktova@mrrc.obninsk.ru

Внедрение в практику противоопухолевой терапии новых высокотехнологичных программ лечения, в том числе расширенных оперативных вмешательств, требует особого внимания к изучению диагностических и прогностических возможностей лабораторных показателей, которые могут выступить в роли предикторов. В первую очередь это касается исследований опухоль-индуцированных тромбоцитозов у больных тяжелыми формами рака различной локализации. Согласно современным данным зарубежных исследователей тромбоциты у больных злокачественными новообразованиями принимают участие не только в обеспечении гемостаза, но имеют еще целый ряд уникальных функций, присущих только онкологии. Благодаря сложному многогранному взаимовлиянию опухоли и тромбоцитов, происходит стимуляция тромбоцитогенеза в костном мозге, формируется паранеопластический синдром с тромбоцитозом. В том числе и нами было показано, что тромбоцитозы, сопровождающие рак, отличаются повышенной адгезивной активностью тромбоцитов. При этом опухоль приобретает потенциальную способность к метастазированию, местному распространению, рецидивированию, что было ранее рассмотрено и представлено на примере больных колоректальным и гинекологическим раком. Рак желудка, занимающий в структуре распространенности онкологических заболеваний одно из ведущих мест, также заслуживает особого внимания в этом аспекте.

Цель. Оценка диагностической и прогностической значимости тромбоцитозов у больных раком желудка на этапах комбинированного лечения.

Материалы и методы. Ретроспективно проанализированы гематологические и гемостазиологические лабораторные показатели 70 больных раком желудка (РЖ), прошедших комбинированное лечение в 2015–2018 гг. М/Ж 27/43. Медиана возраста 60 лет (19–79). Распределение пациентов по клинической стадии: T1-T2–21, T3-T4–49, по гистологической форме — аденокарцинома (АК) G1–13, АКG2–19, АКG3–29, перстневидно-клеточный рак (ПКР) — 9. Больные разделены на три группы риска: низкий (n = 20), умеренный (n = 20), высокий (n = 30). Риски сводились к оценке прогрессирования основного заболевания. Определяющим в принадлежности к группе был уровень тромбоцитов (ТЦ), который в группе высокого риска превышал 400*109/л. Использован современный гематологический анализатор марки BECKMAN COULTER Unicel DxH 80 (США). Статистический анализ проводился в программе SPSS, Statistics 17.0, с использованием непараметрических и параметрич6 ских критериев.

Результаты. Анализ полученных результатов показал статистически значимые различия в уровне медиан ТЦ по группам риска — 274*109/л (157,357), 336*109/л (180,396), 520*109/л (411, 755) соответственно (p = 0,001). Распределение больных по клинической стадии и группам риска T1-T2–55%, 25%, 17%, T3-T4–45%, 75%, 83% соответственно свидетельствует о преобладании T3-T4 — в группе высокого риска. Распределение пациентов по гистологическим формам РЖ и группам риска АКG1–25%, 20%, 10%, АКG2–25%,30%, 26%, АКG3–35%, 40%, 44% соответственно. Перстневидно-клеточный рак наблюдался в группе низкого и умеренного риска — в 10% случаев, высокого — в 20%. Отсюда следует, что пациенты с низкодифференцированной аденокарциномой и перстневидно-клеточным раком, как наиболее агрессивными гистологическими формами РЖ, в большем числе представлены в группе высокого риска. Анализ прогрессирования основного заболевания показал, что метастазы в лимфатические узлы в группе низкого и умеренного риска не превышали 18%, а в группе высокого риска составили 34%. Частота встречаемости удаленных метастазов (печень, легкие, яичник) составила 4%, 3%, 26% соответственно по группам риска. Канцероматоз брюшины наблюдался только в группе высокого риска — 13% слу-

чаев. Отсюда следует, что прогрессирование основного заболевания наблюдалось у больных с тромбоцитозами (группа высокого риска) в 73% случаев. Важно отметить, что у 43% больных РЖ от общего числа обследованных, наблюдалась анемия (гемоглобин ниже 120 г/л). Значения гемоглобина соответственно по группам составили 110 г/л, 97 г/л, 93 г/л. Различия между группами статистически значимы (p = 0,006). Снижение уровня гемоглобина связанно в первую очередь с наличием язвенного процесса в желудке. 57% больных с анемией вошли в группу высокого риска, в то время, как в первую группу — 20%, во вторую группу — 23%. Следовательно, анемия до лечения у больных в 3-й группе почти в три раза встречается чаще, чем в первой и во второй.

Заключение. Таким образом, наличие тромбоцитоза у больных раком желудка может служить объективным критерием риска осложненного течения опухолевого процесса и должно быть принято во внимание при выборе новых программ лечения и профилактике осложнений, обусловленных паранеопластическим тромбоцитозом.

Опыт применения интраабдоминальной интраоперационной перитонеальной химиоперфузии в лечении злокачественных новообраований абдоминальной локализации

Ключевые слова:
интраабдоминальная интраоперационноя перитонеальная химиоперфузия

Привалов А.В., Важенин А.В., Куваев С.В., Антонов А.А., Семикопов К.В., Пашевич С.А., Устинов А.Н., Коростелев А.М.

ГБУЗ «Челябинский клинический центр онкологии и ядерной медицины»
454087, Российская Федерация, г. Челябинск, ул. Блюхера, д. 42
E-mail: 3dfx_sergey@mail.ru

Keywords:
hypertermic intraperitoneal chemotherapy

Use of HIPEC in treatment of abdominal cancers

Privalov A.V., Vazhenin A.V., Kuvaev S.V., Antonov A.A., Semikopov K.V., Pashevich S.A., Ustinov A.N., Korostelev A.M.

Chelyabinsk Clinical Center of Oncology and Nuclear Medicine
42 Blyukhera str., Chelyabinsk, 454087, Russian Federation
E-mail: 3dfx_sergey@mail.ru

Цель исследования. Увеличение продолжительности жизни при применения гипертермической интраоперационной интраперитонеальной химиоперфузии в лечении злокачественных новообразований абдоминальной локализации.

Материалы и методы. С 2013 года в нашем учреждении пролечено 20 пациента со злокачественными образованиями абдоминальной локализацией, которым проведена операция с максимальной циторедукцией в сочетании с интраоперационной интраперитонеальной химиоперфузией. Для перфузии использовался аппарат PerformerHT, 7000 мл изотонического (0,9%) раствора хлорида натрия с цитостатиком Цисплатином (100 мг/м^2). Температура раствора для перфузии составили 42,6 ± 0,5 °С, продолжительностью 60–90 мин. Всего с 2013 по 2017 гг. проведено 21 сеанса HIPEC 20 пациентам со злокачественными образованиями абдоминальной локализации (1 пациент пролечен дважды с интервалом 2 года). Женщин 11, мужчин 9. Распределение по виду опухоли: мезотелиома брюшины — 3 сеанса HIPEC, рак желудка — 5 (1 с локальным канцероматозом, 1 с метастазами в яичники), рак ободочной кишки — 6, рак сигмовидной, ректосигмоидного отдела, прямой кишки — 5, рак аппендикса, псевдомиксома брюшины — 2. В раннем послеоперационном периоде смертность составила 0%. Частота послеоперационных осложнений составила 10% (острая спаечная кишечная непроходимость; расхождение краев лапаротомной раны; острая плевропневмония нижней доли слева, гидроторакс слева; послеоперационный панкреонекроз; острая почечная недостаточность).

Результаты. Анализ отдаленных результатов 16 больных колоректальным раком, осложненных канцероматозом брюшины после ГИИХ показал, что в течение 6 мес. умерло 3 пациента, от прогрессирования заболевания; в течении 12 мес. — 3 пациента; в течение 24 мес. — 2 пациента. В настоящее время живы 11 пациентов — 2 пациента повторно прооперированы по поводу прогрессирования заболевания, 7 пациентов находятся в процессе системной ПХТ, 1 пациенту отказано в проведении дальнейшей х/т в следствии прогрессирования заболевания (проведено 32 цикла системной ПХТ). 3 пациента находятся в процессе динамического наблюдения после завершения лечения без признаков прогрессирования заболевания. При локализованном раке желудка, которым была проведена профилактическая интраоперационная-химиоперфузия, 2 пациентов живут без прогрессирования на 14 и 23 месяца соответственно. У одного пациента развился локальный рецидив, никакой другой прогрессии не было обнаружено и была выполнена экстирпация анастомоза. У пациентов с метастазами в яичники и местным канцероматозом, которым была проведена операция с полной циторедукцией (CC-0), зафиксироана прогрессирование заболевания через 6 месяцев.

Выводы. Непосредственные результаты выполнения циторедуктивных операций свидетельствуют о том, что не возрастает количество послеоперационных осложнений и смертей, позволяет увеличить продолжительность жизни больных. Следует отметить что в послеоперационном периоде отмечаются специфические осложнения, связанные с проведением внутрибрюшной химиоперфузии. В случае уже существующего генерализованного рака желудка эффективность HIPEC сомнительна и требует дальнейшего изучения.

Иммуноцитохимическое исследование материала, полученного при ультразвуковом исследовании легкого с применением тонкоигольной аспирационной биопсии (EBUS-FNA)

Ключевые слова:
ультразвуковые эндоскопические исследования, тонкоигольная аспирационная биопсия

Keywords:
ultrasound endoscopy, fine needle aspiration biopsy

Пушкарев Е.А., Важенин А.В., Кулаев К.И., Зуйков К.С., Юсупов И.М., Попова И.А.

ГБУЗ «Челябинский клинический центр онкологии и ядерной медицины»
454087, Российская Федерация, г. Челябинск, ул. Блюхера, д. 42
E-mail: eugenepushkarev@yahoo.com

Immunocytochemical study of the material obtained by ultrasound examination of the lung using fine needle aspiration biopsy (EBUS-FNA)

Pushkarev E.A., Vazhenin A.V., Kulayev K.I., Zuikov K.S., Yusupov I.M., Popova I.A.

Chelyabinsk Clinical Center of Oncology and Nuclear Medicine
42 Blyukhera str., Chelyabinsk, 454087, Russian Federation
E-mail: eugenepushkarev@yahoo.com

Морфологическое подтверждение клинического диагноза заболеваний трахеи, бронхов и легких в 2016 году составило 72,6% (Каприн А. Д. 2018 год). Применение ультразвуковых эндоскопических аппаратов с возможностью прицельной трансбронхиальной аспирационной биопсии опухоли позволяет, наряду с рутинными морфологическими методами исследования, применить и современные иммуноморфологические методы, значительно расширяющие возможности диагностики процесса.

Материалы и методы. С 2013 г по 2017 гг. в условиях эндоскопического отделения ЧОКОД (с июня 2017 г. — ЧОКЦОиЯМ) у пациентов с подозрением на злокачественное новообразование легких или средостения было проведено 49 ультразвуковых эндоскопических исследований с прицельной тонкоигольной аспирационной биопсией новообразования (EBUS-FNA) и иммуноцитохимическим исследованием материала с применением жидкостного иммуноцитохимического метода. Были проанализированы результаты морфологической верификации новообразований.

Результаты. У 28 (57,1%) из 49 пациентов был диагностирован злокачественный процесс. Наиболее частым вариантом злокачественного новообразования, определяемым при иммунноцитохимическом исследовании полученного материала, было вторичное метастатическое поражение лимфоузлов средостения опухолями различных локализаций — верифицировано у 9 пациентов из 28 (32,1%). Немелкоклеточная карцинома верифицирована у 6 пациентов из 28 (21,4%), также у 6 пациентов выявлена плоскоклеточная карцинома (21,4%); у 3 пациентов из 28 (10,7%) — мелкоклеточная карцинома; у 3 (10,7%) пациентов — аденокарцинома легкого. Вторичное поражение средостения (метастаз умереннодифференцированной аденокарциномы в средостение) было верифицировано у 1 пациента (3,6% исследований). У 21 (42,9%) пациентов после проведения трансбронхиальной тонкоигольной аспирационной биопсии под ультразвуковым контролем верификация злокачественного новообразования не была получена, этим пациентам потребовались более инвазивные методы диагностики: диагностическая торакотомия (минироракотомия) с атипичной резекцией легкого, видеоторакоскопия или трансторакальная пункция.

Время проведения исследования колебалось от 20 до 40 минут, в среднем составляя 30 минут. Время проведения исследования и вероятность верификации зависели от размера патологического очага в легком, его локализации, плотности и консистенции, удаленности от стенки бронха, объема предварительных обследований, поведения пациента и опыта врача-эндоскописта.

Состояние пациентов во время проведения трансбронхиальной тонкоигольной аспирационной биопсии контролировалось и оставалось удовлетворительным. После выполнения исследования не было выявлено осложнений, вызванных вмешательством.

Заключение. Бронхоскопия с трансбронхиальной тонкоигольной аспирационной биопсией под ультразвуковым контролем является высокоинформативным и малотравматичным вмешательством. Применение иммуноцитохимического исследования при трансбронхиальной тонкоигольной аспирационной биопсии обладает высокой информативностью. Верификация злокачественного процесса при комбинации данных методов диагностики достигает 57,1%. Таким образом, бронхоскопия с трансбронхиальной тонкоигольной аспирационной биопсией под ультразвуковым контролем при достаточном уровне квалификации врача-эндоскописта и достаточной оснащенности медицинских учреждений, является простой и рутинной методикой исследования, заменяющей более инвазивные и травматичные диагностические методики, что является особенно актуальным при невозможности выполнить пациенту хирургические виды вмешательств вследствие сопутствующей патологии, возраста или проведенных ранее операций на органах грудной клетки.

Отдаленные результаты комбинированного лечения местнораспространенного немелкоклеточного рака легкого с персонализированной химиотерапией

Ключевые слова:
немелкоклеточный рак легкого, гены монорезистентности, химиорезистентность, персонализированная химиотерапия

Keywords:
non-small cell lung cancer, monoresistance genes, chemoresistance, personalized chemotherapy

Родионов Е.О.[1,2], **Миллер С.В.**[1], **Ефтеев Л.А.**[1], **Тузиков С.А.**[1,2], **Цыганов М.М.**[1,3], **Дерюшева И.В.**[1], **Литвяков Н.В.**[1,3]

[1] ФГБНУ «Томский национальный исследовательский медицинский центр Российской академии наук», Научно-исследовательский институт онкологии
634009, Российская Федерация, г. Томск, пер. Кооперативный, д. 5
[2] ФГБОУ ВО «Сибирский государственный медицинский университет» Министерства здравоохранения Российской Федерации
634050, Российская Федерация, г. Томск, Московский тракт, д. 2
[3] ФГАОУ ВО «Национальный исследовательский Томский государственный университет»
634050, Российская Федерация, г. Томск, пр. Ленина, д. 36
E-mail: rodionov_eo@oncology.tomsk.ru

Long-term results of combined treatment of locally advanced non-small cell lung cancer with personalized chemotherapy

Rodionov E.O.[1,2], **Miller S.V.**[1], **Efteev L.A.**[1], **Tuzikov S.A.**[1,2], **Tsyganov M.M.**[1,3], **Deryusheva I.V.**[1], **Litvyakov N.V.**[1,3]

[1] Tomsk National Research Medical Center, Russian Academy of Sciences, Cancer Research Institute
5 Kooperativny str., Tomsk, 634009, Russian Federation
[2] Siberian State Medical University
2 Moskovskiy Tract, Tomsk, 634050, Russian Federation
[3] National Research Tomsk State University
36 Lenin ave., Tomsk, 634050, Russian Federation
E-mail: rodionov_eo@oncology.tomsk.ru

Условная радикальность хирургического вмешательства при местнораспространенном НМРЛ обусловлена высокой вероятностью наличия субклинических метастазов, поэтому в лечении данной категории больных требуется использование системной химиотерапии. Индивидуальная химиотерапия, основанная на определении молекулярных биомаркеров химиочувствительности, представляет собой новый путь для лечения больных НМРЛ. Перспективными маркерами в отношении химиочувствительности являются гены монорезистентности, такие как *BRCA1, RRM1, ERCC1, TOP1, TOP2α, TUBB3, TYMS и ABCC5*.

Пациенты и методы. В работе проанализированы результаты лечения 62 больных немелкоклеточным раком легкого IIIA стадии за период с 2010 по 2016 годы, находившихся на лечении в торакоабдоминальном отделении онкологической клиники Томского НИМЦ.

Всем больным на первом этапе комбинированного лечения проводилось 2 курса неоадъювантной химиотерапии по схеме винорелбин/карбоплатин и хирургическое лечение. Далее больные были распределены на две группы. Основную группу составил 31 пациент, которым после операции проведено 3 курса персонализированной адъювантной химиотерапии, назначенной на основании уровней экспрессии генов *ABCC5, RRM1, ERCC1, BRCA1, TOP1, TOP2α, TUBB3* и *TYMS* в виде карбоплатин-содержащих дублетов со следующими химиопрепаратами: винорелбин, гемцитабин, доксорубицин, паклитаксел. Контрольную группу составил 31 пациент, которым послеоперационная химиотерапия проводилась по схеме винорелбин/карбоплатин.

Средний возраст больных составил 58,1 лет (95% ДИ 56,6–59,5 лет). У больных преобладали центральные клинико-анатомические формы роста рака легкого. Несколько чаще отмечено поражение правого легкого в сравнении с левым (58,1% и 41,9% соответственно). Более чем у половины пациентов опухоль поражала верхнюю долю (58,1%). Наиболее распространенной морфологической формой рака легких был плоскоклеточный рак (71,0%), другие формы НМРЛ встречались реже.

Пневмонэктомии выполнены 20 (32,3%) больным, а резекции легких в объеме лобэктомий — 36 (58,1%) больным, билобэктомий — 6 (9,7%) пациентам.

Отличия больных по клинико-морфологическим параметрам и объему операции оказались статистически не значимыми ($p > 0,05$).

Уровень экспрессии генов монорезистентности в операционном материале оценивался при помощи количественной ПЦР в режиме реального времени (qPCR) по технологии TaqMan на амплификаторе RotorGene 6000, Corbett Research Australia.

Для анализа выживаемости использовались кривые, построенные по методу Каплана–Майера. Сравнение достоверности различий между группами производилось с помощью Log-Rank test.

Результаты. В основной группе прогрессирование заболевания наблюдалось у 6 (19,4%) больных, в контрольной группе — у 15 больных (48,4%).

Трехлетняя безрецидивная выживаемость в основной группе составила 80,7% (медиана не достигнута), в группе контроля — 51,6%, медиана составила 34 месяца (ОР 2,562; 95% ДИ 1,089–6,027); различия статистически значимы: Log-Rank test $\chi2 = 4,196$, $p = 0,041$. Общая выживаемость в основной группе составила 87,1%, а в группе контроля — 67,7% (ОР = 2,266; 95% ДИ 0,794–6,4681; Logrank test $\chi^2 = 2,081$, $p = 0,149$).

Заключение. Разработанный способ персонализированной схемы послеоперационной химиотерапии, основанный на определении экспрессии генов монорезистентности, позволяет статистически значимо увеличить трехлетнюю безрецидивную выживаемость больных на 29,1%.

Результаты лечения конвенциональной и конформной лучевой терапии немелкоклеточного рака легких

Ключевые слова:
немелкоклеточный рак легких, конвенциональная лучевая терапия, конформная лучевая терапия

Keywords:
non-small cell lung cancer, conventional radiation therapy, conformal radiation therapy

Рябошлык Н.В., Мошуров И.П., Знаткова Н.А., Старостина Т.Ю., Цурикова А.В.

БУЗ ВО «Воронежский областной клинический онкологический диспансер»
394036, Российская Федерация, г. Воронеж ул. Вайцеховского д. 4
E-mail: rnv.natali@gmail.com

Results of treatment of conventional and conformal radiation therapy of non-small cell lung cancer

Ryaboshlyk N.V., Moshurov I.P., Znatkova N.A., Starostina T.Ju., Curikova A.V.

Voronezh Regional Clinical Oncological Hospital
4 Vaitsekhovskogo, Voronezh, 394036, Russian Federation
E-mail: rnv.natali@gmail.com

Цель. Оценить эффективность и переносимость конвенциональной и конформной лучевой терапии немелкоклеточного рака легких.

Пациенты и методы. В исследование вошли 61 пациент, получившие лечение в БУЗ ВО «ВОКОД» в 2013–2014 гг. с морфологически верифицированным центральным немелкоклеточным раком легкого 3 А стадии, 59 мужчин и 2 женщины в возрасте от 43 до 72 лет. В 38 случаях гистологическая картина соответствовала плоскоклеточному раку легкого, в 23 аденокарциноме. Пациенты в зависимости от метода лечения были разделены на 2 группы, идентичные по стадии и морфологической верификации. Всем пациентам проводилось радикальное хирургическое лечение с последующей химиолучевой терапией с применением препаратов платины. Пациенты первой группы (n = 29) получили конформную лучевую терапию на линейном ускорителе Elekta Synergy с применением индивидуальных термопластических масок методикой 3D конформной лучевой терапии, IMRT, VIMAT. Расчет плана лечения проводился в программе XIO, Monaco. Объемная визуализация мишени проводилась в системе XVI. Пациентам второй группы (n = 32) лучевая терапия проводилась на гамма-терапевтическом аппарате Тератрон. Лечение в обеих группах осуществлялось традиционным фракционированием РОД 2,0 Гр, пять раз в неделю до СОД 50 Гр. Проведен анализ дозового распределения при конвенциональной и конформной лучевой терапии на мишень и органы риска (пищевод, легкие, сердце и спинной мозг). Проведена оценка лучевых реакций и лучевых повреждений (EORTC/RTOG и LENT/SOMA).

Результаты. Оценка результатов лечения проведена у 61 пациента (29 пациентов, получивших конформную лучевую терапию и 32 пациента в группе конвенциональной лучевой терапии). Средняя доза на мишень в группах конформной и конвенциональной лучевой терапии составила 50,1 Гр и 50,4 Гр соответственно. Средняя доза на критические органы в группе конвенциональной лучевой терапии: пищевод 26,4 Гр, легкие 16,6 Гр, сердце 26,1 Гр, спинной мозг 21,1 Гр; в группе конформной лучевой терапии: пищевод 20,6 Гр, легкие 13 Гр, сердце 14,6 Гр, спинной мозг 14,3 Гр. Лучевые реакции в виде острого пульмонита 3-й степени отмечены у 3 (9,3%) пациентов, острого эзофагита 3-й степени у 1 (3,1%) пациента при проведении конвенциональной лучевой терапии. При проведении конформной лучевой терапии наблюдались только лучевые реакции в виде эзофагита и пульмонита 1–2 степени, купировавшиеся проведением симптоматического лечения. Средний срок наблюдения составил 3,5 года. Общая 3-летняя выживаемость составила в группе конвенциональной лучевой терапии 54,7%, конформной 59,8%.

Заключение. Применение конформной лучевой терапии в лечении немелкоклеточного рака легких позволяет подвести необходимую дозу обучения к мишени минимизируя нагрузку на критические органы, тем самым улучшая переносимость и эффективность лечения.

Маркеры опухолевых стволовых клеток при не метастатическом раке желудка

Ключевые слова:
опухолевые стволовые клетки, рак желудка, не метастатический рак

Keywords:
tumor stem cells, stomach cancer, not metastatic cancer

Сагакянц А.Б., Франциянц Е.М., Геворкян Ю.А., Солдаткина Н.В., Бондаренко Е.С., Самойленко Н.С., Златник Е.Ю., Ульянова Е.П., Шульгина О.Г.

ФГБУ «Ростовский научно-исследовательский онкологический институт» Министерства здравоохранения Российской Федерации
344037, Российская Федерация, г. Ростов-на-Дону, ул. 14-я линия, д. 63

Markers of tumor stem cells with not metastatic gastric cancer

Sagakyants A.B., Franciyants E.M., Gevokyan Yu.A., Soldatkina N.V., Bondarenko E.S., Samoilenko N.S., Zlatnik E.Yu., Uljanova E.P., Shulgina O.G.

Rostov Research Institute of Oncology
63 14 line, Rostov-on-Don, 344037, Russian Federation

Несмотря на то, что заболеваемость раком желудка в России не находится на высоком уровне, в структуре смертности от злокачественных новообразований он занимает 2-е место. Это свидетельствует о поздней диагностике рака желудка и агрессивном течении заболевания. Процессы прогрессирования заболевания, вероятность метастазирования и развитие устойчивости к применяемой терапии во многом определяются наличием в опухоли особой субпопуляции клеток — опухолевыми стволовыми клетками (ОСК). Несмотря на то, что данные клетки достаточно трудно идентифицировать, число работ, посвященных изучению биологических и клинических особенностей ОСК при различных формах онкологических заболеваний, неуклонно растет. Для идентификации ОСК при раке желудка могут быть использованы такие фенотипические маркеры как CD44+ и CD133+, наличие которых с высокой вероятностью может указывать на данный тип клеток.

Цель. Исследование CD44+ — ОСК в различных тканях при не метастатической форме рака желудка с использованием метода проточной цитофлюориметрии.

Пациенты и методы. В исследование включено 17 больных раком желудка, в возрасте от 30 до 80 лет, средний возраст 61,7 ± 8,9. По степени дифференцировки опухоли пациенты распределялись следующим образом — G2, 11 человек, средний возраст 58,9 ± 9,7; G3, 6 человек, средний возраст 66,1 ± 5,4; Материалом для исследования являлись образцы опухоли (ОП), перифокальной зоны (ПЗ), сальника (СА), брюшины (БР), забор которых осуществлялся во время оперативного вмешательства. Ткани ex temporae подвергались дезинтеграции с использованием BD Medimachine (США), клеточную взвесь фильтровали, центрифугировали (Eppendorf 5702 R). Осажденные клетки ресуспендировали раствором CellWash. Фенотипирование клеток осуществляли на проточном цитометре FACSCantoII (BD, USA), после их обработки панелью антител (CD45, CD44). Аналитические процедуры осуществляли в соответствии с указаниями фирмы производителя наборов. Результаты определения клеток, имеющих маркеры ОСК (CD44+), выражали в процентах от общего количества лимфоцитов CD45+-клеток, либо от общего числа CD45— клеток.

Результаты. В группе обследованных, при степени дифференцировки опухоли G2 количество клеток с фенотипом CD45+CD44+ в ткани ОП и БР статистически не отличались и составили 3,4 ± 1,4 и 3,8 ± 1,6, соответственно. Отмечено увеличение этих клеток в СА — 8,4 ± 4,5, что больше количества этих клеток в ткани ОП на 147% (в 2,4 раза). В случае ПЗ зоны не удалось определить клетки с данным фенотипом. При снижении степени дифференцировки опухоли до G3 Наибольшее число клеток с фенотипом CD45+CD44+ выявлено в БР — 44,3 ± 12,1, в то время как в ОП — 3,7 ± 1,2, а в СА — 8,7 ± 2,1. Таким образом, прослеживается сохранение на определенном стабильном уровне данных клеток в ОП, СА при их увеличении в БР и ПЗ при снижении степени дифференцировки опухоли. При G3 количество данных клеток в БР превышало данный показатель при G2 в 11,6 раза (44,3 ± 12,1 против 3,8 ± 1,6), в ПЗ — от отсутствия данные клеток в G2 до 1 ± 0,4 в G3 стадии. Определение клеток с фенотипом CD45-CD44+ позволило выявить следующие закономерности. Наибольшее количество клеток данного фенотипа выявлено в ткани БР — 1,1 ± 0,5, что выше значений данного показателя в ОП (0,65 ± 0,3) и СА (0,3 ± 0,1) на 69% (в 1,7 раза) и 267% (3,7 раза), соответственно. При G3 выявление клеток с фенотипом CD45-CD44+ отличалось от аналогичных значений при G2. В ПЗ, СА и БР клетки с данным фенотипом не обнаруживались, в то время как в ОП количество этих клеток составило 1,2 ± 0,3, что превышает значения у пациентов с G2 на 84% (в 1,8 раза).

Заключение. Проведенное исследование позволило выявить некоторые особенности распределения клеток, имеющих маркеры ОСК в различных тканях, что может в дальнейшем быть использовано при оценке особенностей развития и прогрессирования заболевания, эффективности проводимой терапии.

Дифференциальная диагностика лимфомы и воспалительной псевдоопухоли сердца

Ключевые слова:
лимфома сердца,
воспалительная
псевдоопухоль,
иммуногистохимия

Смоленский А.З., Анискевич О.Р., Юдина О.А.

Комитет по здравоохранению Минского городского исполнительного комитета, Учреждение здравоохранения «Городское клиническое патологоанатомическое бюро»
220045, Беларусь, г. Минск, ул. Семашко, д. 8, корп. 8
E-mail: aniskevich@gmail.com

Keywords:
cardiac lymphoma,
inflammatory pseudotumor,
immunohistochemistry

Differential diagnosis of cardiac lymphoma and inflammatory pseudotumor

Smolenskij A.Z., Aniskevich O.R., Judina O.A.

Health Committee of Minsk City Executive Committee, Health care facility “Municipal Clinical Pathologoanatomic Bureau
8, building 8 Semashko str., Minsk, 220045 Belarus
E-mail: aniskevich@gmail.com

Свойство редких заболеваний — необыкновенная трудность их точной своевременной диагностики. Такие нозологии легко ускользают из поля диагностического поиска. Под маской банальных состояний могут скрываться и злокачественные новообразования с крайне агрессивным течением и заведомо плохим прогнозом. В полной мере это применимо к опухолевым поражениям сердца.

Дифференциальная диагностика опухолей сердца крайне важна: заключение во многом определяет судьбу пациента. В то же время, диагностический процесс бывает весьма затруднен, в т. ч. из-за ограниченной возможности получения материала для исследования. Так, если при изучении оперативно удаленной ткани вопрос о диффдиагностике лимфопролиферативного заболевания (ЛПЗ) и воспалительной миофибробластической опухоли (ВМФО) зачастую не возникает в связи с их достаточно надежными морфологическими различиями, то в ограниченном материале кардиальных биопсий такой вопрос вполне актуален.

Материалы и методы. Архив данных УЗ «ГКПБ» за 2005–2017 гг., гистологические препараты, окрашенные гематоксилином и эозином и иммуногистохимическими методами.

Результаты. За 2005–2017 г. исследовано 109 опухолей сердца (ОС). Это составило 2% в структуре материала кардиохирургических стационаров г. Минска. Злокачественные формы представлены 6 случаями (5,5%). Лимфома диагностирована в 2 случаях (1,8% в структуре ОС). В обоих случаях это была диффузная В-крупноклеточная форма у мужчин 67 и 46 лет.

Описанный ниже случай лимфомы был диагностирован в эксплантированном сердце мужчины 67 лет. Клинический диагноз — «саркома сердца?» Макроскопически — крупная многодольчатая диффузно-инфильтративная опухоль, поражающая стенку предсердий, ПЖ и МЖП, в виде большого узла выступающая в полость ПЖ. Гистологически — диффузная пролиферация средних и крупных лимфоцитоподобных клеток с гиперхромными, умеренно полиморфными ядрами с грубым зернистым хроматином, узким ободком базофильной цитоплазмы, множеством митозов, в т. ч. атипичных, распространенными коагуляционными некрозами.

Иммуногистохимический профиль: CK-, Vim-, CD45+++, S100-, CD20+++, CD79α+, CD3-, CD5-, Ki-67–60%. Заключение — диффузная В-крупноклеточная лимфома.

Диагноз ВМФО сердца за анализируемый период был установлен только единожды. Клинически у мужчины 65 лет предполагалась саркома МПП с вовлечением МК и ТК. Удаленная опухоль имела вид дольчатого, резинистой консистенции, серо-белого узла, 4 см в наибольшем измерении, с четким гладким контуром, прикрепленного короткой ножкой к стенке МПП, визуально без инфильтративного роста в миокарде. Гистологически опухоль состояла преимущественно из цитологически непримечательных веретеновидных и звездчатых фибробластоподобных клеток с удлиненными ядрами, рыхло расположенных в миксогиалиновой строме с неравномерной густой круглоклеточной инфильтрацией. Количество митозов небольшое, без атипичных. Выраженная воспалительная инфильтрация во многих полях зрения скрывала фибробластоподобные клетки. В условиях ограниченного объема материала, с учетом редкости предполагаемой нозологии данной локализации, несмотря отсутствие признаков атипии в клетках инфильтрата, требовалось исключение ЛПЗ.

При ИГХИ: в инфильтрате — неоднородное мозаичное распределение клеток, позитивных к Vim (++), CD138 (++), Plasm (++); отрицательная реакция на CD23 и Alk; κ/λ = 2/1, Ki-67 — не более 10%. Des и CD34 — позитивное окрашивание в сосудах. Заключение — воспалительная миофибробластическая опухоль; данных за ЛПЗ нет.

Заключение. Верный и своевременный диагноз, особенно в случае таких редких заболеваний, как опухоли сердца, определяет тактику ведения пациента, возможность и подход к выполнению тех или иных лечебных мероприятий, позволяет оценить прогноз. ВМФО считается опухолью пограничной злокачественности из-за склонности местно рецидивировать и редко — метастазировать; описана практически во всех локализациях. В нашем случае диффдиагностика была основана на выявлении достоверных ИГХ-критериев (полиморфность клеточного состава инфильтрата, исключение признаков незрелости, нормальное соотношение κ/λ (2/1), низкий пролиферативный индекс), позволивших исключить ЛПЗ.

Органощадящие оперативные вмешательства при бронхолегочном раке

Ключевые слова:
пульмонэктомия, бронхолегочной рак, резекция, лобэктомия

Ступаченко О.Н., Гринцов А.Г., Ступаченко Д.О., Шестопалова А.Д.

ГОО ВПО «Донецкий национальный медицинский университет имени М.Горького»
ДНР Донецк, пр. Ильича, д. 16
Донецкое клиническое территориальное медицинское объединение
ДНР (Украина), Донецк, пр. Ильича, д. 14
E-mail: ntiy_work@mail.ru

Keywords:
pulmonectomy, bronchopulmonary cancer, resection, lobectomy

Organ-preserving surgical interventions for bronchopulmonary cancer

Stupachenko O.N., Grintsov A.G., Stupachenko D.O., Shestopalova A.D.

Donetsk Clinical Territorial Medical Association
14 Ilicha str., Donetsk, DNR (Ukraine)
E-mail: ntiy_work@mail.ru

Пульмонэктомия не всегда безопасна для больного, в связи с сопутствующими соматическими заболеваниями, преклонным возрастом или высокой вероятностью развития дыхательных и сердечно-сосудистых нарушений в послеоперационном периоде. Выполнение при этом экономных, хотя и технически не всегда простых, резекций легкого способствует улучшению эффективности лечения и длительному сроку выживаемости больных, чем после пульмонэктомии.

Цель. Оценить эффективность органощадящих оперативных вмешательств при бронхолегочном раке и сроки выживаемости у пациентов.

Пациенты и методы. Данное исследование основано на изучении клинических случаев 184 пациентов, которым с 1996 по 2018 гг. выполнены органосохраняющие резекции при бронхолегочном раке. Среди них было 131 мужчина и 53 женщины. Решающим в предоперационной диагностике и принятии решения о планируемой пластической операции были данные компьютерной томографии, а также результаты эндоскопического исследования с биопсией и морфологической верификации. Однако, окончательное решение об объеме вмешательства принималось только после оценки операционной ситуации.

Результаты. Комбинированные резекции легких выполнены 53 больным, пластические резекции бронхов и трахеи с наложением межбронхиального анастомоза сделаны 68 пациентам, классические сегметэктомии — 28, атипичные резекции легких — 35. Классические сегментэктомии и атипичные резекции выполнялись при периферических формах рака легкого с узлами до 1–1,5 см в диаметре, которые не выходили за пределы сегмента. Обязательным в этих случаях было эндоскопически свободное от опухоли устье соответствующего сегментарного бронха и отсутствие поражения лимфоузлов корня легкого и средостения (T1N0M0). Сегментарная резекция выполнена у 5% больных, бисегментарная резекция в различных сочетаниях — у 10%. В сомнительных случаях производилась срочная цитоморфологическая диагностика ткани новообразования или бронхов, легкого с места среза. При бронхолегочном раке у больных с локализацией опухоли вблизи устья долевых бронхов альтернативой пульмонэктомии были следующие операции: верхняя лобэктомия с циркулярной резекцией главного бронха, выполненная справа у 20 пациентов и слева у 12, верхняя билобэктомия справа с циркулярной резекцией главного и нижнедолевого бронхов (n = 7), резекция средней доли с циркулярной резекцией промежуточного и нижнедолевого бронхов (n = 4) и нижняя лобэктомия слева с циркулярной резекцией главного и верхнедолевого бронхов (n = 5). В одном случае удалена верхняя часть с главным бронхом с последующим анастамозом промежуточного бронха и трахеи конец в бок. Комбинированные резекции производились при прорастании опухоли одной из долей в ближайший сегмент соседней доли легкого. В раннем послеоперационном периоде умерло 6 больных (3,5%). В 2 случаях причиной смерти оказались тяжелые сердечно-сосудистые нарушения, а в 4 — гнойно-септические осложнения. Мелкоклеточный рак гистоморфологически обнаружен у 32 пациентов, аденокарценома у 51, плоскоклеточный рак у 86 и карциноид с признаками малигнизации у 15 больных. Отдаленные результаты изучены у 96 пациентов. Пятилетняя выживаемость у пациентов после пластической лобэктомии составило 35%: комбинированной резекции легкого 24%; сегментэктомия и атипичной резекции 41%.

Заключение. Результаты наблюдений свидетельствуют, что сроки послеоперационного выживания пациентов в результате экономных резекций не уступают таковым после расширенных операций, в ходе которых выполняется удаление всего легкого с целью абластики.

Комплексное лечение местнораспространенного немелкоклеточного рака легкого с применением методов эндоскопической реканализации. Клинический случай

Ключевые слова:
эндоскопическая реканализация, комплексное лечение, онкология

Keywords:
endoscopic recanalization, complex treatment, oncology

Юсупов И.М., Важенин А.В., Кулаев К.И., Зуйков К.С., Пушкарев Е.А., Попова И.А.

ГБУЗ «Челябинский клинический центр онкологии и ядерной медицины»
454087, Российская Федерация, г. Челябинск, ул. Блюхера, д. 42
E-mail: Credo88@yandex.ru

Comprehensive treatment of locally spreaded non-cell lung cancer with effects of endoscopic reconnaissation. Clinical case

Yusupov I.M., Vazhenin A.V., Kulayev K.I., Zuikov K.S., Pushkarev E.A., Popova I.A.

Chelyabinsk Clinical Center of Oncology and Nuclear Medicine
42 Blyukhera str., Chelyabinsk, 454087, Russian Federation
E-mail: Credo88@yandex.ru

Эндоскопическая реканализация у пациентов онкологического профиля позволяет провести химиолучевое лечение, которое раннее не было проведено по жизненным показанием.

Цель работы. Оценка эффективности эндоскопической реканализации в сочетании с комплексным лечением.

Материалы и методы. На базе Челябинского областного центра онкологии и ядерной медицины проходила лечение пациентка К. 1982 г. р. Из анамнеза летом 2016 г. появился кашель со светлой мокротой, одышка при физической нагрузке, лечилась по поводу обострения ХОБЛ (курила 20 лет по 1 пачке в день). На рентгенограммах органов грудной клетки от августа 2016 г. — картина образования средостения справа. Ранее проходила комплексное лечение по поводу рака (аденокарцинома) яичников T3N0M0 III ст в 2006 г в г. Уфа (ампутация матки с придатками, 4 курса химиотерапии). Обследована в ЧОКЦО и ЯМ: По данным компьютерная томография органов грудной клетки от 18.10.16: Объемное образование центрального средостения с прорастанием в трахею и правый главный бронх с субтотальным сужением (конгломерат увеличенных узлов?). ФБС от 02.11.16. Опухоль средостения с прорастанием в трахею. Гистологическое заключение: плоскоклеточный рак. Выставлен диагноз: ПММР: 1) рак яичников T3N0M0 III ст. После комплексного лечения в 2006 г. 2) центральный немелкоклеточный рак правого главного бронха с переходом на трахею T4N2M0 IIIB ст. В ноябре 2016 общее состояние прогрессивно ухудшалось за счет нарастания дыхательной недостаточности 3 ст, ЧДД до 30 в мин в покое. Госпитализирована 15.11.16 в онкологическое отделение торакальное ЧОКЦО и ЯМ для эндоскопической реканализации и химиотерапии.

Результаты. 18.11.16. ФДТ: признаки злокачественного новообразования нижней трети трахеи. Сеанс фотодинамической терапии. 23.11.16.ФБС: Произведена эндоскопическая реканализация с помощью стента. С 12.12.16. по 04.03.17 проведено 4 цикла химиотерапии GP (1000 мг/м^2 гемзар, цисплатин 70 мг/м^2). 08.02.2017 г. На контрольной ФБС, миграция стента, удаления стента. 27.03.2017 ФБС Эндоскопическая реканализация 2-й этап. ФБС от 21.04.17: положительная динамика. Сеанс ФДТ и АПК. Биопсия. Гистологическое заключение: морфологическая картина и иммунофенотип опухоли соответствуют плоскоклеточной карциноме в состоянии умеренного (2 степени) терапевтического патоморфоза. ПЭТ — КТ от 04.05.17: метаболически активное обызвествленное образование правой стенки трахеи с распространением на правый главный бронх (26 × 14 мм), паратрахеального л/у (22 × 16 мм). Метаболически активное образование переднего средостения, больше данных за персистирующую вилочковую железу. Метаболически неактивные увеличенные л/у в средостении и правом легочном корне. С 11.05.17 г. по 01.06.17 г. проведен 1 этап СПЛИТ курса ДЛТ на опухоль правого главного бронха +1,5 см, паратрахеальные лимфоузлы справа, бифуркационные, бронхопульмональные на стороне поражения в традиционном режиме фракционирования до СОД = 34 Гр. С 20.06.17 по 10.07.17 проведен 2 этап СПЛИТ-курса лучевой терапии на опухоль правого главного бронха +1,5 см, паратрахеальные лимфоузлы справа, бифуркационные, бронхопульмональные на стороне поражения в традиционном режиме фракционирования до СОД = 40 Гр, далее локально на опухоль правого главного бронха +1,5 см до СОД = 60 изоГр. 24.08.17 ФБС: сеанс ФДТ и АПК. Биопсия. Гистологическое заключение: плоскоклеточная метаплазия слизистой оболочки бронха. Отложение кальцинатов в бронхиальных железах слизистой оболочки правого главного бронха.

Заключение. Методы эндоскопической реканализации позволяют восстановить просвет суженного или обтурированного бронха при центральном и раке легкого.

Фотодинамическая терапия как возможный метод лечения у пожилых пациентов с раком желудка и прямой кишки

Ключевые слова:
фотодинамическая терапия, ФДТ опухолей желудка, ФДТ опухолей прямой кишки, лечение

Гюлов Х.Я., Султанбутова С.А., Манцырев Е.О., Антонов А.А., Устинов А.Н., Коростелев А.М.

ГБУЗ «Челябинский областной клинический центр онкологии и ядерной медицины»
454087, Российская Федерация, г. Челябинск, ул. Блюхера, д. 42
E-mail: ystinov_90@mail.ru

Keywords:
photodynamic therapy, PDT of tumors of the stomach, PDT of tumors of the rectum, treatment

Photodynamic therapy as a possible method of treatment in elderly patients with cancer of the stomach and rectum

Gyulov H.Ya., Sultanbutova S.A., Mantsyrev E.O., Antonov A.A., Ustinov A.N., Korostelev A.M.

Chelyabinsk Regional Clinical Center of Oncology and Nuclear Medicine»
42 Blucher str., Chelyabinsk 454087, Russian Federation
E-mail: ystinov_90@mail.ru

Традиционные специальные методы лечения не всегда возможны у пациентов со злокачественными новообразованиями желудка и прямой кишки с силу коморбидного статуса пациента, распространенности опухолевого процесса.

Новейшие технологии конца XX века изменили все сферы человеческой деятельности и частности медицину, для которой актуальны внедрение мировых достижений в области высоких технологий. Фотодинамическая терапия — одна из наиболее ярких примеров использования высоких технологий в медицинской практике.

Метод ФДТ выгодно отличается от традиционных методов лечения злокачественных новообразований (хирургической операции, лучевой терапии и химиотерапии) в виду высокой избирательностью воздействия на опухолевую ткань, отсутствием рисков осложнений, связанных с хирургическим вмешательством, тяжелых местных и системных осложнений лучевой и химиотерапии, возможностью многократного повторения лечебных сеансов фотодинамической терапии, возможностью сочетания в одной процедуре флюоресцентной диагностики и лечебного воздействия лазерного излучения.

Цель исследования. Определить эффективность и место фотодинамической терапии в лечении больных со злокачественными новообразованиями желудка и прямой кишки, когда специальные методы лечения исчерпаны или из-за коморбидного статуса, распространенности опухолевого процесса невозможны специальные методы лечения (хирургического лечение, лучевая терапия, химиотерапия).

Материалы и методы. С декабря 2003 года в Центре Фотодинамической терапии Челябинского областного клинического центра онкологии и ядерной медицины ежегодно проводятся около 1000 сеансов ФДТ. За последние три года (с 2014 по 2017 гг.) проведено 192 сеанса ФДТ больным раком желудка и 53 сеанса ФТД пациентам с раком прямой кишки, котором ФТД является единственным возможным методом лечения. Распределение пациентов по возрасту: от 41 до 83 лет.

В Центре ФТД ЧОКЦОиЯМ используются фотосенсибилизаторы 2-го поколения Радахлорин и Фотолон, производства РУП «БЕЛМЕДПРЕПАРАТЫ».

В качестве источника лазерного излучения использовался аппарат «Милон-Лахта» (Группа компаний МИЛОН, Россия) и «Аткус» (ЗАО «Полупроводниковые приборы», Россия) с длиной волны 662 нм и выходной мощностью до 3.0 Вт. Доза лазерного облучения за один сеанс составляла 50–100 Дж/см^2, при плотности мощности 100–300 Вт/см^2. Для проведения внутрипросветной ФДТ у представленной группы пациентов использовалась видеоэндокопическая аппаратура для подведения световода к заитересованной области.

Результаты. Оценка эффективности проводимого лечения осуществлялась непосредственно после окончания каждого сеанса ФДТ и через 1–1,5 мес.

Во всех случаях диагноз злокачественного новообразования был морфологически верифицирован. Планирование лечения проводилось на догоспитальном этапе в ходе консилиума в составе онколога, химиотерапевта, радиолога с привлечением специалиста Центра ФДТ.

При наблюдении пациентов, подвергшихся ФДТ злокачественных новообразований желудка и прямой кишки, осложнений не было. Нежелательных побочных, в том числе аллергических, реакции на введение используемых фотосенсибилизаторов не было. Наблюдения за пациентами велось на протяжении от 1 месяца до 2,5 лет. У пациентов клинически установлены положительные эффекты ФДТ: отсутствие распада опухоли и связанного с этим явлением кровотечения из опухоли, частичная реканализация просвета пораженного полого органа. Достижение подобных лечебных эффектов позволило в том числе избежать экстренных хирургических вмешательств у представленной группы пациентов.

Выводы. Таким образом, ФДТ как единственно возможны метод лечения у пациентов со злокачественными новообразованиями желудка и прямой кишки, которым в силу коморбидного статуса и распространенности опухолевого процесса проведение хирургического лечения, лучевой терапии и химиотерапии невозможно, имеет большие перспективы, позволяет добиться клинического улучшения, избежать тяжелых локальных осложнений опухолевого процесса, и в совокупности с адекватной симптоматической терапией улучшает качество жизни пациентов.

Флуоресцентная диагностика и фотодинамическая терапия злокачественной меланомы кожи

Ключевые слова:
меланома,
флуоресценция,
фотодинамическая терапия

Keywords:
melanoma,
fluorescencion, PDT

Козлов С.В., Морятов А.А., Каганов О.И., Орлов А.Е., Кассиров Д.А.

ФГБОУ ВО «Самарский государственный медицинский университета»
443099, Российская Федерация, г. Самара, ул. Чапаевская, д. 89
E-mail: MoriatovAA@samaraonko.ru

Fluorescent diagnostics and photodynamic therapy of malignant skin melanoma

Kozlov S.V., Moryatov A.A., Kaganov O.I., Orlov A.E., Kassirov D.A.

Samara State Medical University
89 Chapayevskaya str., Samara, 443099, Russian Federation
E-mail: MoriatovAA@samaraonko.ru

Меланома кожи является одной из наиболее агрессивных опухолей при этом в большинстве стран мира и в России отмечается устойчивый рост заболеваемости ежегодно на 4–7%. Ранняя диагностика меланомы в горизонтальной фазе роста, увеличивает показатели 5-летней выживаемости до 95–98%. Учитывая ограниченные возможности инвазивной верификации меланомы кожи, существует вероятность гипо- или гипердиагностики новообразования с последующим выбором неадекватного объема хирургического лечения. Кроме того, отсутствие альтернативных видов локального паллиативного лечения существенно ухудшает прогноз и качество жизни больных местно-распространенной злокачественной меланомой.

Цель. Изучить возможности методов флуоресцентной диагностики (ФД) и паллиативной фотодинамической терапии (ФДТ) злокачественной меланомы кожи.

Материал и методы. Для дифференциальной диагностики пигментных новообразований кожи использовали методики флуоресцентной дерматоскопии и локальной спектрометрии. Применялись современные отечественные фотосенсибилизаторы (ФС), ФД и локальная спектрометрия выполнены у 32 больных с диагнозом «меланома кожи» и у 16 пациентов с меланоцитарными невусами. Индекс накопления ФС окружающей коже составил 0,6 ± 0,07 ОЕ, а при меланоцитарных невусах — 0,8 ± 0,06, в опухоли индекс накопления составил 2,4 ± 0,10 относительных единиц, что достоверно выше ($p < 0,05$). Показатель чувствительности составил 96,88%, точность исследования — 97,83%. Дополнительную характеристику новообразования кожи можно получить при визуальном анализе флуоресцентной картины, что позволяет уточнить местное распространение меланомы, определить истинные границы опухоли. Высокий уровень накопления ФС в опухоли может служить основанием для проведения ФДТ. Критериями отбора были: невозможность выполнения радикального хирургического лечения, размер очагов — не более 3 см., пролечено 7 пациентов. У всех больных получен локальный ответ в виде стабилизации роста новообразования, частичного или полного лизиса очагов злокачественной меланомы. Максимальное время наблюдения составляет более 24 месяцев, у 3 больных наблюдали раннюю системную прогрессию процесса.

Выводы. Проводимое исследование определяет значимость и необходимость применения новых уточняющих методов диагностики. Полученные результаты демонстрируют высокую специфичность, точность и эффективность флуоресцентной диагностики и фотодинамической терапии.

Отдаленные результаты неоадъювантной фотодинамической терапии и хирургического лечения больных меланомой кожи

Ключевые слова:
фотодинамическая терапия, меланома кожи, иммуномодуляция

Keywords:
photodynamic therapy, skin melanoma, immunomodulation

Мяснянкин М.Ю.[1], **Гельфонд М.Л.**[2], **Балдуева И.А.**[2], **Анисимов В.В.**[2], **Иванцов А.О.**[2]

[1] НИЦ «Эко-безопасность», Санкт-Петербург, Российская Федерация
[2] ФГБУ «Национальный медицинский исследовательский центр онкологии им. Н.Н.Петрова» Министерства здравоохранения Российской Федерации
197758, Российская Федерация, г. Санкт-Петербург, п. Песочный, ул. Ленинградская, д. 68
E-mail: oncologmisha@gmail.com

Long-term results of neoadjuvant photodynamic therapy and surgical treatment of patients with skin melanoma

Mjasnjankin M.Yu.[1], **Gel'fond M.L.**[2], **Baldueva I.A.**[2], **Anisimov V.V.**[2], **Ivancov A.O.**[2]

[1] Research Center «Ecosafety»
[2] N.N.Petrov National Medical Research Center of Oncology
68 Leningradskaya str., Pesochnyi, St. Petersburg, 197758, Russian Federation
E-mail: oncologmisha@gmail.com

Цель. Оценка лечебного патоморфоза и клинической эффективности комбинированной с хирургическим лечением неоадъювантной фотодинамической терапии (неоФДТ) у больных меланомой кожи

Пациенты и методы. Проанализированы данные о 460 больных меланомой кожи (пациенты I–III стадии). В основную группу включено 55 пациентов, у которых до хирургического лечения проведена неоФДТ (лазер «Латус» с длиной волны 662 нм, мощность на выходе 1,25 Вт, плотность мощности излучения на поверхности опухоли 0,15 Вт/см^2, доза фотосенсибилизатора («радахлорин») 50,0 мг, общая поглощенная световая доза 300 Дж/см^2); в контрольную — 405 больных, которым выполнено только оперативное лечение. Достоверных различий между группами по полу, возрасту, клинико-морфологическим характеристикам, стадии заболевания не было. Оценка иммунокомпетентных клеток в крови проводилась до лечения, через 7 дней после операции на проточном цитофлуориметре BD FACSCalibur (tm) (BD Biosciense). Проведено ИГХ исследование с SOX10, маркеров локального Т-клеточного иммунного звена (Т-хелперов CD4, Т-киллеров CD8), апоптотической гибели (bcl2, p53), деструкции сосудов (CD31). Отдаленные результаты лечения были изучены с помощью метода множительных оценок Kaplan-Meier.

Результаты. Показатели 3-х и 5-летней общей выживаемости у пациентов основной группы составили 96% и 76%, тогда как у контрольной группы пациентов — 72% и 62%, соответственно, (p = 0,02). При анализе иммунного статуса в 1-й, в отличие от группы сравнения, выявлено статистически значимое повышение содержания иммунокомпетентных клеток: $CD3^+CD19^-$ (p = 0,019), $CD3^+CD8^+$ (p = 0,026), $CD3^+CD4^+HLADR^+$ (p = 0,05), $CD3^-CD16^+$ $CD56^+$ (p = 0,002), $CD19^+CD3^-$ (p=0,021). На срезах, иммуноокрашенных на CD31, отчетливо определялась выраженная неоднородность распределения в перитуморальной области кровеносных сосудов. Положительный результат окрашивания p53 выявлен в 23%, bcl2–75% случаях. Среднее содержание в перитуморальной области опухоль-инфильтрирующих лимфоцитов (TILs) CD4+и CD8+, 357 и 423.

Заключение. Фотодинамическое действие обусловлено разрушением сосудистого русла, быстрым ингибированием пролиферативной активности и девитализацией опухолевых клеток путем апоптоза и некроза, локальной иммуномодуляцией, способствует активации Т- и В-клеточного звена иммунной системы. Применение неоФДТ с последующим хирургическим лечением у больных меланомой кожи улучшает 5-летний прогноз заболевания.

Метод фотодинамической терапии в лечении немышечно-инвазивного рака мочевого пузыря

Ключевые слова:
немышечно-инвазивный рак мочевого пузыря, фотодинамическая терапия, результаты лечения

Keywords:
non-muscle-invasive bladder cancer, photodynamic therapy, treatment outcomes

Перетрухин А.А., Карнаух П.А., Гюлов Х.Я., Важенин А.В., Яйцев С.В.

ГБУЗ «Челябинский областной клинический центр онкологии и ядерной медицины»
454087, Российская Федерация, г. Челябинск, ул. Блюхера, д. 42
E-mail: e584bc@gmail.com

Photodynamic therapy in combined treatment for non-muscle-invasive bladder cancer

Peretrukhin A.A., Karnaukh P.A., Gulov H.Y., Vazhenin A.V., Yaizev S.V.

Chelyabinsk Regional Clinical Center of Oncology and Nuclear Medicine»
42 Blucher str., Chelyabinsk 454087, Russian Federation
E-mail: e584bc@gmail.com

Цель. Оценить эффективность лечения больных немышечно-инвазивным раком мочевого пузыря (НМИ-РМП), получивших лечение комбинированным методом трансуретральной резекции и фотодинамической терапии (ТУР и ФДТ).

Материалы и методы. В онкологическом отделении урологическом ГБУЗ «ЧОКЦОиЯМ» с 2012 г. по настоящее время используется комбинация ТУР-мочевого пузыря и ФДТ в лечении больных с НМИ-РМП. Данным методом пролечено 406 пациентов. Проведен анализ историй болезни 273 пациентов. Среди них 90,8% (248) — мужчины, 9,2% (25) — женщины. Средний возраст — 60 (± 7) лет. Распределение больных на прогностические группы: низкий риск 3% (n = 7), средний риск 92% (n = 252), высокий риск 5% (n = 14). Диагноз у всех пациентов верифицирован морфологически — в 100% НМИ переходно-клеточный рак. Критерии включения в лечение: НМИ-РМП (Та, T1N0M0) — первичные больные (после ТУР и однократного введения митомицина); больные с рецидивами, перенесшие разные виды внутрипузырной терапии и хирургического лечения (ТУР и митомицин, БЦЖ-терапия).

Критерии исключения: мышечно-инвазивный РМП (Т2 а-в, T3NxMx); больные, имеющие отягощенный соматический статус; тяжелые аллергические реакции; иммунодефицитные состояния, кахексия, метастазирование опухоли.

Результаты. Оценка результатов лечения производится по общепринятым стандартам через 3, 6, 12, 18, 24 месяцев. Онкоспецифическая выживаемость. Медианы нет, т. к. выживаемость выше 50%

на 1 год 95,8 ± 1,2%, на 3 года 80,4 ± 2,6%, на 5 лет 75,9 ± 3,0. Безрецидивная выживаемость. Медиана 39 месяцев На 1 год 93,5 ± 1,5%, на 3 года 54,8 ± 3,6%, на 5 лет 43,5 ± 3,9.

Заключение. В большинстве исследований ФДТ относится ко второй линии лечения НМИ-РМП, при отсутствии эффекта от внутрипузырной иммуно-химиотерапии. Мы используем как самостоятельный метод адъювантной терапии и получаем удовлетворительные онкологические результаты (высокие значения 1-годичной безрецидивной и онкоспецифической выживаемости). Имея такие результаты можно предположить и разработать схемы поддерживающей ФДТ- 1 раз в 6 месяцев, или 12 месяцев.

Фотодинамическая терапия как метод локального контроля у больных саркомой Капоши

Ключевые слова:
фотодинамическая терапия, саркома Капоши, локальный контроль

Keywords:
photodynamic therapy, Kaposi's sarcoma, local control

Шаназаров Н.А.[1,2], **Ахетов А.А.**[1], **Сейдалин Н.К.**[1], **Ташпулатов Т.Б.**[2]

[1] РГП «Больница Медицинского центра Управления делами Президента Республики Казахстан», г. Астана, Казахстан
[2] Медицинский Университет «Астана», г. Астана, Казахстан
E-mail: nasrulla@inbox.ru

Photodynamic therapy as a method of local control in patients with Kaposi's sarcoma

Shanazarov N.A.[1,2], **Ahetov A.A.**[1], **Seidalin N.K.**[1], **Tashpulatov T.B.** [2]

[1] Hospital of the Medical Center of the Administration of Affairs of the President of the Republic of Kazakhstan", Astana, Kazakhstan
[2] Medical University "Astana", Astana, Kazakhstan
E-mail: nasrulla@inbox.ru

Саркома Капоши (ангиосаркома Капоши, множественная идиопатическая геморрагическая саркома) – системное опухолевое многоочаговое заболевание сосудистого генеза с преимущественным поражением кожи, лимфатических узлов и внутренних органов. Саркома Капоши (СК) является новообразованием эндотелиальной природы.

У лиц без иммунодефицита, заболеваемость саркомой Капоши, у мужчин превышает заболеваемость среди женщин в 3–4 раза. Мужчины заболевают чаще в возрасте 35–39 лет, женщины в 25–39 лет. Наиболее часто, саркома Капоши поражает кожные покровы. Очаги поражения представляют собой пятна, узелки или опухолеподобные элементы: инфильтративные бляшки различных размеров и форм, с папилломатозными разрастаниями. Появление очагов сопровождается болью, жжением в узлах, инфильтратах. При изъязвлении очагов, болевой синдром усиливается. Боль носит пароксизмальный или постоянный характер, усиливающийся в ночное время. Возможно, нарушение функции подлежащих суставов связанное с отеком и инфильтрацией периартикулярных тканей. Поражения кожи или слизистых оболочек может встречаться в любой анатомической зоне. Чаще поражаются нижние конечности, очаги поражения носят множественный, симметричный характер. Опухолевые элементы, от красновато-синюшного до темного-бурого цвета, имеют шаровидную форму от 0,5 до 2 см в диаметре и возвышаются над окружающей кожей, с четкими границами, обычно безболезненные при пальпации. Основной целью лечения больных саркомой Капоши, является уменьшение симптомов и предотвращение прогрессирования заболевания. При положительном ответе на лечения, возможен перевод острой или подострой формы заболевания в хроническую с достижением длительной ремиссии и повышением качества жизни больного.

Цель исследования. Изучить эффективность фотодинамической терапии в качестве метода локального контроля саркомы Капоши.

Материалы и методы. За период 22 месяца, в центре фотодинамической терапии Боольницы медицинского центра управления делами Президента РК г. Астана, проведено местное лечение 4 пациентов с саркомой Капоши. Все пациенты мужчины. Средний возраст пациентов на момент обращения составил 49 лет. Очаги поражения локализовались на верхних и нижних конечностях, промежности, половом члене. Общее количество пораженных участков составило 190, их них: левая верхняя конечность – 21, правая верхняя конечность – 7, туловище – 34, левая нижняя конечность – 48, правая нижняя конечность – 65, кожа мошонки – 8, половой член – 7.

Фотодинамическая терапия (ФДТ), проводилась по следующей методике: за 3 часа до проведения сеанса ФДТ, внутривенно вводился раствор «Фотолон» из расчета 2,5–3,0 мг/кг. массы тела. Через 2 часа после инфузии, проводилась внутривенная лазерная фотомодификация крови. Затем, в пораженные участки, проводилось инъекционное введение 1 мл. раствора «Фотолон» с раствором Лидокаина 2 % – 1,0 мл. Образования кожи, обрабатывались лазерным излучением интерстициально и дистанционно.

Результаты. После проведения 1 курса лечения у 4 (100%) пациентов достигнута полная ремиссия без локальных рецидивов (контроль через 1, 3, 6 мес.). У всех пациентов, при контрольном осмотре через 3 месяца, отмечен продолженный рост очагов, не подвергавшихся локальному воздействию фотодинамической терапии. Всем пациентам проведены повторные курсы ФДТ на очаги с продолженным ростом. При проведении ФДТ, сразу после облучения, отмечалась постепенно нарастающая реакция экссудации серозной жидкости с поверхности опухоли и изменение ее окраски на синеваточерную, а также отек и гиперемия окружающих тканей. Через 2–3 дня, на месте фотодеструкции начиналось формирование корочек, которые самостоятельно отторгалась на 14–21е сутки. Через 2 месяца на месте опухоли отмечалась здоровая кожа. Ни у одного пациента не отмечены системные осложнения и побочные явления.

Выводы. Фотодинамическая терапия является эффективным методом локального контроля проявлений саркомы Капоши, без системных осложнений и побочных эффектов, с возможностью проведения неограниченного числа курсов.

Опыт паллиативной фотодинамической терапии при раннем раке желудка

Ключевые слова:
рак желудка,
паллиативная терапия

Keywords:
gastric cancer, palliative therapy

Юсупов И.М., Важенин А.В., Кулаев К.И., Зуйков К.С., Пушкарев Е.А., Попова И.А.

ГБУЗ «Челябинский областной клинический центр онкологии и ядерной медицины»
454087, Российская Федерация, Челябинск, ул. Блюхера, д. 42
E-mail: Credo88@yandex.ru

Experience of palliative photodynamic therapy in early gastric cancer

Yusupov I.M., Vazhenin A.V., Kulayev K.I., Zuikov K.S., Pushkarev E.A., Popova I.A.

Chelyabinsk Regional Clinical Center of Oncology and Nuclear Medicine»
42 Blucher str., Chelyabinsk 454087, Russian Federation
E-mail: Credo88@yandex.ru

В структуре заболеваемости злокачественными новообразованиями населения России рак желудка занимает 4 место у мужчин (7,9%) и 5 место у женщин (5,2%). Хотелось бы обратить внимание, на выявляемость заболевания на 1 стадии это всего лишь 9,9%. Преимущественно преобладают пациенты с 3–4 стадией и выраженной сопутствующей патологией. Возможности современной онкологии в лечении этой группы больных значительно расширились с появлением фотодинамической терапии (ФДТ)

Цель исследования. Оценить клинические результаты лечения больных ранним раком желудка методом фотодинамической терапии в Челябинском областном клиническим онкологическим диспансере.

Материалы и методы. Всего в период с 2014 по 2017 гг. 4 пациента были признаны неоперабельными в связи с тяжелой сопутствующей патологией и преклонным возрастом. Всем им была проведена ФДТ. Сеансы проводились в условиях эндоскопического отделения. Пациенты выписывались из стационара с рекомендациями о ФГС контроле через 1 мес.

Результаты. Всего пролечено 2 мужчин и 2 женщин. Возраст на момент лечения от 74 до 91 года. Средний возраст 80 лет. Причиной отказа от хирургического лечения у всех больных была выраженная сопутствующая патология. Во всех случаях опухоль располагалась в теле желудка в разных его отделах. Размеры опухоли по данным ФГС составляли от 0,5 до 2,5 см. По гистологической характеристики во всех случаях была верифицирована аденокарцинома. Во время проведения всех сеансов ФДТ не было отмечено клинически значимых осложнений. У пациентов нам удалось достичь полной резорбции опухоли. Безрецидивный период течение опухолевого процесса составил 14 ±1,4 мес.

Выводы. ФДТ является эффективным методом лечения больных ранним раком желудка, в случаях невозможности проведения радикального хирургического лечения у пациентов с выраженной сопутствующей патологией. ФДТ безопасный метод лечения, имеющий небольшой процент осложнений, имеет возможность проводить повторные сеансы в случае рецидива заболевания.

Системы доставки генетического материала в клетки

Ключевые слова:
генная терапия,
вирусный вектор,
невирусный вектор

Keywords:
gene therapy,
viral vector,
non-viral vector

Безбородова О.А.[1], Немцова Е.Р.[1], Якубовская Р.И.[1], Панкратов А.А.[1], Алексеенко И.В.[2,3], Монастырская Г.С.[3], Шмаров М.М.[4], Тутыхина И.Л.[4], Народицкий Б.С.[4], Розенкранц А.А.[5], Соболев А.С.[5], Свердлов Е.Д.[2,3], Каприн А.А.[1]

[1] ФГБУ «Национальный медицинский исследовательский центр радиологии» Министерства здравоохранения Российской Федерации,
249036, Российская Федерация, Калужская область, Обнинск, ул. Королёва, д. 4
[2] ФГБУН «Институт биоорганической химии им. академиков М.М.Шемякина и Ю.А.Овчинникова» РАН
117997, Российская Федерация, г. Москва, ГСП-7, ул. Миклухо-Маклая, д. 16/10
[3] ФГБУН «Институт молекулярной генетики» РАН
123182, Российская Федерация, г. Москва, площадь академика И.В.Курчатова, д. 2
[4] Национальный исследовательский центр эпидемиологии и микробиологии им. почетного академика Н.Ф.Гамалеи
123098, Российская Федерация, г. Москва, ул. Гамалеи, д. 18
[5] ФГБУН «Институт биологии гена» РАН
119334, Российская Федерация, г. Москва, ул. Вавилова, д. 34/5
E-mail: olgabezborodova@yandex.ru

Delivery systems for transfer of genetic material to cells

Bezborodova O.A.[1], Nemtsova E.R.[1], Yakubovskaya R.I.[1], Pankratov A.A., Alekseenko I.V.[2,3], Monastyrskaya G.S.[2], Tutykhina I.L.[4], Shmarov M.M.[4], Naroditskiy B.S.[4], Rozenkrants A.A.[5], Sobolev A.S.[5], Sverdlov E.D.[2,3], Kaprin A.D.[1]

[1] National Medical Radiology Research Centre of the Ministry of Health of the Russian Federation,
4, ul. Koroleva, Obninsk, Kaluga region, 249036, Russian Federation
[2] Shemyakin and Ovchinnikov Institute of Bioorganic Chemistry, Russian Academy of Sciences
16/10, Miklukho-Maklaya str., GSP-7, Moscow, 117997, Russian Federation
[3] Institute of Molecular Genetics, Russian Academy of Sciences
2 Kurchatov Sq., Moscow, 123182, Russian Federation
[4] N.F.Gamaleya National Research Center for Epidemiology and Microbiology
18 Gamaleya str., Moscow 123098, Russian Federation
[5] Institute of Gene Biology, Russian Academy of Sciences
34/5, Vavilova str., Moscow, 119334, Russian Federation
E-mail: olgabezborodova@yandex.ru

Генная терапия — метод лечения, основанный на переносе генетической информации в клетку с помощью систем доставки — векторов на основе вирусов или невирусных конструкций, с целью включения или удаления генетической последовательности, а также регулирования экспрессии генов или их редактирования. В работе проведен сравнительный анализ методов доставки генетического материала в клетки-мишени на примерах генно-терапевтических средств, исследованных в МНИОИ им. П. А. Герцена. В настоящее время предложен целый ряд векторов на основе различных классов вирусов для эффективного переноса генетического материала. Вирусные векторы получают биоинженерным способом с образованием структуры, в состав которой входят белки вируса, формирующие оболочку частицы, способной к интернализации в цитоплазму, а также трансген-экспрессирующая кассета, осуществляющая экспрессию гена после ее доставки в клетку. Вирусоподобная частица имитирует в организме поведение вируса, но не вызывает инфекционный процесс за счет замены собственных генов вируса, ответственных за репликацию, на кассету со встроенным терапевтическим геном. Повышение специфичности вирусных векторов или изменение их природного тропизма достигается путем модификации белков оболочки вектора. Эффективность транскрипции трансгена в клетке-мишени обеспечивается введением в трансген-экспрессирующую кассету специфичных для данных тканей промоторных последовательностей. Альтернативой вирусным векторам являются невирусные системы доставки генетического материала. Невирусная векторная конструкция состоит из плазмидной ДНК с клонированным терапевтическим геном, регуляторными и сигнальными последовательностями, которая инкапсулирована в наноконтейнер, представляющий собой комплекс низко- или высокомолекулярного соединения с различными лигандами и адресными молекулами. Такой тип конструирования систем обеспечивает защиту плазмидной ДНК от деградации нуклеазами сыворотки крови, распознавания клетками иммунной системы и неспецифических взаимодействий и обеспечивает направленную доставку в клетки-мишени. Результаты доклинических исследований отечественных генно-терапевтических лекарственных средств — препарата АнтионкоРАН-М с невирусной системой доставки — блок-сополимером полиэтиленимин-полиэтиленгликоль-ТАТ-пептид и препарата АдеЛакт на основе рекомбинантного аденовирусного вектора выявили различия в эффективности переноса терапевтических генов, фармакокинетики и безопасности. В отличие от вирусного вектора, обеспечивающего эффективную трансдукцию клеток и длительную экспрессию терапевтического гена (30 дней), невирусная система — плазмидная ДНК в составе блок-сополимера характеризовалась низкой эффективностью переноса генов и коротким периодом их экспрессии (10 дней). Однако этот недостаток компенсировался возможностью доставлять большее количество ДНК для обеспечения сопоставимого эффекта ввиду отсутствия иммунного ответа на носитель, а также низкой токсичностью.

Рецепторы смерти как потенциальные мишени для терапии опухолевых заболеваний

Ключевые слова:
рецепторы смерти DR4 и DR5, противоопухолевый цитокин TRAIL, рецептор-селективный вариант TRAIL DR5-B, таргетная терапия

Keywords:
DR4 and DR5 death receptors, antitumor cytokine TRAIL, receptor-selective variant TRAIL DR5-B, targeted therapy

Гаспарян М.Э., Артыков А.А., Яголович А.В., Долгих Д.А.

ФГБУН «Институт биоорганической химии им. Академиков М.М.Шемякина и Ю.А.Овчинникова РАН
117997, Российская Федерация, г. Москва, ул. Миклухо-Маклая, д. 16/10
E-mail: marine_gasparian@yahoo.com

Death receptors as potential targets for therapy of neoplastic diseases

Gasparian M.E., Artykov A.A., Yagolovich A.V., Dolgikh D.A.

Shemyakin-Ovchinnikov Institute of Bioorganic Chemistry of the Russian Academy of Sciences
16/10 Miklukho-Maklaya str., Moscow, 117997, Russian Federation
E-mail: marine_gasparian@yahoo.com

Открытие того факта, что природный цитокин TRAIL (TNF-related apoptosis-inducing ligand, TNFSF10) может индуцировать апоптоз в опухолевых клетках, не вызывая токсичности у мышей, привело к углубленному изучению передачи проапоптотических сигналов его рецепторов (TRAIL-R) и разработке биотерапевтических кандидатов на лекарственные средства, которые активируют рецепторы смерти TRAIL DR4 и DR5. Однако результаты клинических испытаний с этими агонистами TRAIL-R до сих пор были разочаровывающими. Недавние данные свидетельствуют о том, что многие виды рака, помимо устойчивости к TRAIL, используют эндогенную систему TRAIL-TRAIL-R в своих интересах. Тем не менее, новое понимание на двух фронтах — о том, как можно преодолеть резистентность раковых клеток к проапоптотической терапии на основе TRAIL, и о том, как можно противодействовать проканцерогенным эффектам эндогенного TRAIL — дает разумную надежду на то, что система TRAIL может быть использована для лечения рака.

Одной из основных причин резистентности опухолевых клеток является сложное взаимодействие TRAIL с пятью рецепторами, два из которых (рецепторы смерти DR4 и DR5) проводят апоптотический сигнал, а три других (рецепторы-ловушки DcR1, DcR2 и OPG) не только не передают сигнал апоптоза, но и ингибируют активацию рецепторов смерти.

Для преодоления рецептор-зависимой резистентности клеток в лаборатории инженерии белка ИБХ РАН был получен уникальный DR5-селективный мутантный вариант TRAIL DR5-B, связывающийся с рецептором DR5 так же эффективно, как и дикий тип, но лишенный сродства к другим рецепторам цитокина. Было показано, что цитотоксическая активность препарата DR5-B на линиях опухолевых клеток различного происхождения в 2–5 раз превышает активность TRAIL дикого типа. Была исследована кинетика интернализации рецепторов смерти DR4 и DR5 под воздействием препаратов TRAIL и его мутантного варианта DR5-B как в чувствительных линиях клеток Jurkat и HCT116, так и в резистентных линиях HT29 и A549. Препарат TRAIL вызывал быструю (5–30 мин) интернализацию обоих рецепторов смерти, тогда как под воздействием DR5-B наблюдалась только интернализация рецептора DR5. Это указывает на то, что два рецептора смерти проводят сигнал апоптоза независимо. Уровень интернализации рецепторов смерти зависел от количества лиганда и достигал максимальных значений (75–85%) при концентрации 1 мкг/мл. После интернализации возврат рецепторов смерти на поверхность клеток после 24 часовой инкубации с препаратами TRAIL или DR5-B не наблюдался. Восстановление количества рецепторов на поверхности клеток после лиганд-зависимой интернализации наблюдалось только при отмывании лиганда из среды культивации. После отмывки лиганда уровень рецепторов на поверхности клеток увеличивался уже через один час и достигал исходного значения после 12–16 часов. Ингибиторы эндоцитоза, такие как динасор и метил-бета-циклодекстран, на 20% ингибировали TRAIL-опосредованную интернализацию рецепторов смерти и практически не влияли на цитотоксичную активность лиганда. Таким образом, можно полагать, что интернализация рецепторов смерти не является обязательной для TRAIL-опосредованной активации сигнальных путей апоптоза.

Химиопрепараты, такие как противоопухолевый антибиотик доксорубицин, протеасомный ингибитор бортезомиб и ингибитор деацетилаз классов I и II панобиностат сильно (на 20–50%) увеличивали экспрессию рецепторов смерти и, в частности, рецептора DR5, что, однако, не влияло на кинетику и уровень интернализации рецепторов смерти под воздействием лигандов TRAIL или DR5-B. После преинкубации клеток с этими веществами значительно усилилась апоптотическая активность TRAIL, что более наглядно проявилось с лигандом DR5-B. Например, жизнеспособность резистентных клеток карциномы прямой кишки HT29 и карциномы легких A549, при комбинированном воздействии указанных химиопрепаратов с TRAIL составила 70%, а с препаратом DR5-B — 85%. При этом эффективные дозы DR5-B были на порядок ниже по сравнению с TRAIL дикого типа. Таким образом, комбинированное воздействие химиопрепаратов доксорубицина, бортезомиба и панобиостата с рецептор-селективным вариантом противоопухолевого цитокина TRAIL — препаратом DR5-B можно рассматривать как перспективную стратегию для терапии опухолевых заболеваний различного происхождения.

Генерация синглетного кислорода в растворе Радахлорина при разных режимах облучения

Ключевые слова:
синглетный кислород,
спектр люминесценции,
Радахлорин

Keywords:
singlet oxygen,
luminescence spectrum,
Radachlorin

Жихорева А.А.[1], **Аббасов В.Р.**[1], **Белик В.П.**[1], **Семенова И.В.**[1], **Гельфонд М.Л.**[2], **Васютинский О.С.**[1]

[1] ФГБУН «Физико-технический институт им. А.Ф.Иоффе» РАН
194021, Российская Федерация, г. Санкт-Петербург, ул. Политехническая, д. 26
[2] ФГБУ «Национальный медицинский исследовательский центр онкологии им. Н.Н.Петрова» Министерства здравоохранения Российской Федерации
197758, Российская Федерация, г. Санкт-Петербург, п. Песочный, ул. Ленинградская, д. 68
E-mail: anna_zhikhoreva@mail.ru

Singlet oxygen generation in Radachlorin solution at different irradiation modes

Zhikhoreva A.A.[1], **Abbasov V.R.**[1], **Belik V.P.**[1], **Semenova I.V.**[1], **Gelfond M.L.**[2], **Vasyutinskii O.S.**[1]

[1] Ioffe Institute
26 Polytekhnicheskaya str., St. Petersburg, 194021, Russian Federation
[2] N.N.Petrov National Medical Research Center of Oncology
68 Leningradskaya str., Pesochnyi, St. Petersburg, 197758, Russian Federation
E-mail: anna_zhikhoreva@mail.ru

Цель исследования. Имеющиеся к настоящему времени результаты исследования эффективности фотодинамической терапии показывают, что существенную роль может играть режим облучения опухоли. В частности, предполагается, что импульсный режим облучения с частотой порядка нескольких десятков или сотен Герц приводит к более эффективной гибели клеток опухоли, чем непрерывный режим. В настоящей работе было проведено сравнительное исследование эффективности генерации синглетного кислорода в растворе фотосенсибилизатора Радахлорин при непрерывном и импульсном режимах облучения в двух основных полосах поглощения фотосенсибилизатора.

Методика исследования. Исследования проводились в растворе фотосенсибилизатора Радахлорин в физиологическом растворе. Облучение производилось непрерывными полупроводниковыми лазерами, излучающими на длинах волн 405 и 660 нм. Для создания импульсного режима использовался вращающийся обтюратор, обеспечивающий модуляцию непрерывного излучения меандром с частотой повторения от 75 Гц до 2,5 кГц. Мощность излучения контролировалась измерителем мощности и поддерживалась постоянной в каждой серии измерений. Спектральное разделение сигнала люминесценции осуществлялось с помощью монохроматора. Все измерения проводились в одинаковой геометрии и при неизменной ширине входной и выходной щелей монохроматора. Оценка эффективности генерации синглетного кислорода производилась по изучению вклада сигнала его фосфоресценции в общий сигнал люминесценции раствора фотосенсибилизатора в спектральной полосе 1250–1310 нм. Обработка результатов измерений производилась с помощью программного пакета Labview.

Результаты. Было показано, что для каждой из длин волн возбуждения выход излучения фосфоресценции синглетного кислорода одинаков в пределах ошибки измерений для всех использованных режимов модуляции излучения и совпадает с выходом фосфоресценции синглетного кислорода при облучении непрерывным лазером с такой же мощностью излучения. Также было показано, что эффективность генерации синглетного кислорода на длине волны лазерного излучения 405 нм примерно в 3 раза больше, чем на длине волны 660 нм при одинаковых мощностях возбуждения, что связано с более интенсивной полосой поглощения фотосенсибилизатора на 405 нм.

Выводы. Таким образом, в работе показано, что использование импульсного возбуждающего излучения с низкой частотой модуляции (вплоть до 2,5 кГц) не приводит к увеличению эффективности генерации синглетного кислорода в растворе по сравнению с непрерывным излучением. Мы предполагаем, что для увеличения эффективности импульсного возбуждения необходимо использовать более высокочастотные режимы с периодом модуляции, близким к времени жизни возбужденного триплетного состояния фотосенсибилизатора (для Радахлорина это время жизни составляет около 2 мкс).

Гетерогенность опухолевых клеток по чувствительности к радиационному воздействию с позиции концепции опухолевых стволовых клеток

Ключевые слова:
опухолевые стволовые клетки, ионизирующее излучение, радиорезистентность

Keywords:
cancer stem cells, ionizing radiation, radioresistance

Замулаева И.А., Матчук О.Н., Селиванова Е.И., Чурюкина К.А., Макаренко С.А., Ульяненко С.Е., Крикунова Л.И., Андреев В.Г.

Медицинский радиологический научный центр имени А.Ф.Цыба – филиал ФГБУ «Национальный медицинский исследовательский центр радиологии» Министерства здравоохранения Российской Федерации
249031, Российская Федерация, Калужская область, Обнинск, ул. Королёва, д. 4
E-mail: zamulaeva@mail.ru

Heterogeneity of cancer cells on sensitivity to radiation exposure from the viewpoint of cancer stem cell concept

Zamulaeva I.A., Matchuk O.N., Selivanova E.I., Churyukina K.A., Makarenko S.A., Ulyanenko S.E., Krikunova L.I., Andreev V.G.

A. Tsyb Medical Radiological Research Centre – Branch of the National Medical Radiology Research Centre of the Ministry of Health of the Russian Federation,
4 Koroleva str., Kaluga Region, Obninsk, 249036, Russian Federation
E-mail: zamulaeva@mail.ru

Гетерогенность опухолевых клеток по морфологическим и функциональным признакам (в том числе по чувствительности к радиационным и химическим воздействиям) является фундаментальным свойством злокачественных опухолей. Поскольку такая гетерогенность во многом определяет эффективность лечения онкологических больных, выяснение разнообразных механизмов ее формирования не теряет своей актуальности уже многие годы. В последние годы в качестве важной причины гетерогенности рассматривается существование опухолевых стволовых клеток (ОСК). Как свидетельствуют многочисленные данные литературы, ОСК, обнаруженные в стабильных культурах опухолевых клеток *in vitro* и злокачественных новообразованиях различной локализации *in vivo*, обладают более высокой резистентностью к редкоионизирующему излучению и многим противоопухолевым препаратам по сравнению с остальной массой клеток. Поэтому предполагают, что именно ОСК определяют неблагоприятные отдаленные результаты радио-, химиотерапии или их комбинации. В связи с этим значительный интерес представляет исследование эффектов радиационного воздействия на ОСК для дальнейшего совершенствования радиотерапии онкологических больных.

Целью работы является выяснение закономерностей и механизмов радиорезистентности ОСК в экспериментальных и клинических условиях как основы для разработки средств/способов элиминации этих клеток и повышения их чувствительности к традиционным противоопухолевым воздействиям.

Материалы и методы. Материалом для исследования служили стабильные культуры опухолевых клеток различных линий *in vitro* и *in vivo*, а также биоптаты 144 онкологических больных до лечения и после облучения в суммарной очаговой дозе 10 Гр. Использованы два основных метода идентификации ОСК, известные в литературе: иммунофенотипирование по поверхностным маркерам и оценка эффективности исключения из клеток флуоресцентного красителя Хёхст 33342. ОСК (в отличие от остальных клеток) обладают способностью исключать указанный краситель, благодаря чему могут быть выявлены с помощью проточной цитометрии.

Результаты. Результаты, полученные нами при исследовании ОСК в клеточных культурах *in vitro* и опухолях экспериментальных животных *in vivo*, подтверждают данные литературы об относительно высокой резистентности ОСК к действию γ- и рентгеновского излучений. Выяснен ряд механизмов этого феномена: низкая пролиферативная активность ОСК, низкое количество радиационно-индуцированных двунитевых повреждений ДНК, высокий уровень радиационно-индуцированной экспрессии белков теплового шока (БТШ27 и БТШ70) в этих клетках. ОСК, выявленные в биопсийном материале большинства больных раком головы-шеи, также характеризовались более высокой резистентностью к действию редкоионизирующего излучения по сравнению с остальными опухолевыми клетками. Важно, что динамика изменения относительного количества ОСК в ходе радиотерапии коррелировала с эффективностью лечения больных. В модельных системах *in vitro* нами установлено, что при использовании нейтронного излучения радиочувствительность ОСК значительно повышается и достигает уровня радиочувствительности остальных клеток. Кроме того, оказалось, что фотодинамическое воздействие также оказывает одинаковое влияние на жизнеспособность ОСК и остальных клеток в условиях *in vitro*. По нашим данным, резистентность ОСК к редкоионизирующему излучению уменьшается при использовании ряда химических соединений, модифицирующих структуру хроматина, ингибирующих ферменты репарации ДНК и БТШ70.

Заключение. Полученные результаты обосновывают перспективность использования плотноионизирующих излучений и фотодинамического воздействия с точки зрения элиминации ОСК, а также указывают на необходимость учета радиобиологических свойств ОСК при разработке новых противоопухолевых средств и развитии методов персонализированной медицины.

Тераностики на основе бактериохлорина и нафталимида: фотофизические и биологические свойства

Ключевые слова:
нафталимид, бактериохлорин, фотодинамическая терапия

Keywords:
1,8-naphthalimide, bacteriochlorin, photodynamic therapy

Захарко М.А.[1], **Панченко П.А.**[1], **Федорова О.А.**[1], **Притьмов Д.А.**[2], **Грин М.А.**[2], **Миронов А.Ф.**[2], **Морозова Н.Б.**[3], **Якубовская Р.И.**[3]

[1] ФГБУН «Институт элементоорганических соединений им. А.Н.Несмеянова» РАН
119334, Российская Федерация, г. Москва, ул. Вавилова, д. 28
[2] ФГБОУ ВО «МИРЭА – Российский технологический университет», Институт тонких химических технологий им. М.В.Ломоносова
119571, Российская Федерация, г. Москва, Пр-т Вернадского, 86, стр. 3
[3] Московский научно-исследовательский онкологический институт имени П.А. Герцена – филиал ФГБУ «Национальный медицинский исследовательский центр радиологии» Министерства здравоохранения Российской Федерации,
125284, Российская Федерация, Москва, 2-й Боткинский проезд, 3
E-mail: Marina_Zr@mail.ru

Theranostics based on bacteriochlorin and naphthalimide: photophysical and biological properties

Zakharko M.A.[1], **Panchenko P.A.**[1], **Fedorova O.A.**[1], **Pritmov D.A.**[2], **Grin M.A.**[2], **Mironov A.F.**[2], **Morozova T.B.**[3], **Yakubovskaya R.I.**[3]

[1] A.N.Nesmeyanov Institute of Organoelement Compounds of Russian Academy of Sciences
28 Vavilova str., Moscow, 119334, Russian Federation
[2] MIREA – Russian Technological University, MITHT
86/3 Vernadskogo ave., Moscow, 119571, Russian Federation
[3] P. Hertsen Moscow Oncology Research Institute – Branch of the National Medical Radiology Research Centre of the Ministry of Health of the Russian Federation,
3, 2nd Botkinskiy proezd, Moscow, 125284, Russian Federation

Одним из современных направлений развития фотодинамической терапии (ФДТ), позволяющих повысить ее эффективность на практике, является создание бифункциональных систем — тераностиков, совмещающих в себе свойства терапевтического и диагностического агентов.

Целью данного исследования является разработка тераностики на основе фотосенсибилизатора второго поколения бактериохлорина и флуоресцентных красителей на основе производных нафталимида, обладающих интенсивной флуоресценцией в видимой области и большими значениями стоксова сдвига, обеспечивающими высокую контрастность изображения при диагностике.

Совместно с сотрудниками кафедры ХТБАСМиОХ им Н. В. Преображенского ИТХТ была синтезирована серия конъюгатов 1 а-в. Исследование спектрально-люминесцентных свойств полученных соединений показало, что в системах реализуется процесс переноса энергии с нафталимидного флуорофора на бактериохлорин. Для минимизации переноса энергии нами был синтезирован конъюгат, аналогичный по фотоактивным компонентам соединению 1 в, но содержащий полигликолевый спейсер, обеспечивающий разделение двух хромофоров в пространстве.

Изучение эффективности генерации синглетного кислорода, а также биологические испытания, проведенные *in vitro* и *in vivo* сотрудниками МНИОИ им. П. А. Герцена, показали, что полученные конъюгаты на основе бактериохлорина и нафталимида являются перспективными тераностиками для ФДТ, так как демонстрируют высокие квантовые выходы синглетного кислорода, а также обладают высокой фотоиндуцированной активностью относительно опухолевых клеток саркомы мягких тканей S37 (ИК50 = 64 ± 6 нМ). У мышей с саркомой S37 торможение роста опухоли на 20 сутки после ФДТ с тераностиками достигает 80%, полная регрессия опухолевого узла составляет 67% через 90 суток наблюдения.

Работа выполнена при финансовой поддержке гранта РНФ 16-13-10226.

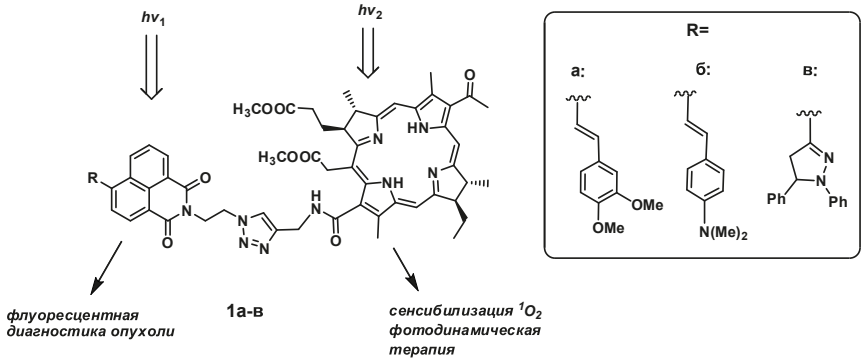

Новый радиофармпрепарат на основе комплекса азакраун-соединения с ^{213}Bi

Ключевые слова:
радиофармпрепарат, комплекс, хелатор, азакраун-соединение, висмут

Keywords:
radiopharmaceutical, complex, chelator, azacrown compound, bismuth

Зубенко А.Д.[1], **Егорова Б.В.**[2], **Федорова О.А.**[1-2], **Калмыков С.Н.**[2]

[1] ФГБУН «Институт элементоорганических соединений им. А.Н.Несмеянова» РАН
119334, Российская Федерация, г. Москва, ул. Вавилова, д. 28
[2] ФГБОУ ВО «Московский государственный университет им. М.В.Ломоносова»
119991, Российская Федерация, г. Москва, ул. Ленинские горы, 1-12
E-mail: nastya.mutasova@yandex.ru

New radiopharmaceutical based on the complex of azacrown compound with ^{213}Bi

Zubenko A.D.[1], **Egorova B.V.**[2], **Fedorova O.A.**[1-2], **Kalmykov S.N.**[2]

[1] A.N.Nesmeyanov Institute of Organoelement Compounds of Russian Academy of Sciences
28 Vavilova str., Moscow, 119334, Russian Federation
[2] M.V. Lomonosov Moscow State University, Moscow, Russia, 1-12 Leninskiye Gory St.
GSP-1, Leninskie Gory, Moscow, 119991, Russian Federation
E-mail: nastya.mutasova@yandex.ru

Современные радиофармпрепараты (РФП) представляют собой сложную систему, состоящую из трех компонентов: радионуклид, связывающий его комплексон и биологический вектор. Комплексоны, применяемые в настоящее время, такие как ДОТА (1,4,7,10-тетраазациклододекан-1,4,7,10-тетрауксусная кислота) и ДТПА (диэтилентриаминпентауксусная кислота) имеют ряд существенных недостатков. Макроциклический лиганд ДОТА имеет медленную кинетику комплексообразования, и поэтому для связывания радионуклида требуется длительное время и повышенные температуры. ДТПА способен быстро образовывать комплексы, однако они оказываются неустойчивыми в биологических средах и быстро разрушаются. Поэтому поиск новых комплексонов, прочно связывающих катионы металлов в водных растворах и *in vivo*, является крайне актуальной задачей.

Целью нашей работы является создание комплексонов, демонстрирующих высокую селективность комплексообразования, быстрый процесс связывания катиона металла, мягкие условия получения комплексов, высокие константы устойчивости, кинетическую инертность комплексов в биологической среде. Нами была разработана серия пиридинсодержащих азакраун-соединений с различным размером макроцикла, количеством и природой дополнительных хелатирующих групп. Комплексообразование полученных соединений с катионами тяжелых и редкоземельных металлов было исследовано методами потенциометрического титрования и конкурирующих реакций осаждения, сорбции и экстракции. Установлено, что наиболее прочные комплексы образует макроцикл L, содержащий три карбоксильные группы, с катионами Cu^{2+} (lgK = 16) и Bi^{3+} (lgK = 21), при этом катион полностью связывается за 1 минуту при комнатной температуре. При изучении радиационной устойчивости лиганда установлено, что доза до 330 Гр не оказывает влияние на комплексообразование. Цитотоксичность краун-соединения минимальна, поскольку его полулетальные концентрации на 6–7 порядков выше, чем достигается при синтезе РФП. Изучение комплекса с BiL *in vitro* показало отсутствие диссоциации комплекса в изотоническом растворе, по крайней мере, в течение 3 суток, перехелатирование сывороточными белками также выявлено не было. Исследование распределения комплекса BiL *in vivo* на нормальных лабораторных мышах показало, что аккумуляции радионуклида в критических органах не происходит, ввиду его эффективного выведения (через 6 ч) и отсутствия диссоциации комплекса. Важно отметить, что на основе L разработаны его бифункциональные производные, подходящие для получения коньюгатов с транспортными биомолекулами, что в дальнейшем позволит создать высокоэффективный РФП с ^{213}Bi.

Усиление радиосенсибилизирующих эффектов гипертермии с помощью блокирования теплового стресс-ответа в опухолевых клетках-мишенях

Ключевые слова:
радиорезистентность опухолей, белки теплового шока, клеточный стресс-ответ

Keywords:
tumor radioresistance, heat shock proteins, cellular stress response

Кабаков А.Е., Хохлова А.В., Мосина В.А., Якимова А.О.

Медицинский радиологический научный центр имени А.Ф.Цыба – филиал ФГБУ «Национальный медицинский исследовательский центр радиологии» Министерства здравоохранения Российской Федерации,
249031, Российская Федерация, Калужская область, Обнинск, ул. Королёва, д. 4
E-mail: kabakov_alex@mail.ru

Enhancement of radiosensitizing effects of hyperthermia by means of blocking the heat stress response in target tumor cells

Kabakov A.E., Khokhlova A.V., Mosina V.A., Yakimova A.O.

A. Tsyb Medical Radiological Research Centre – Branch of the National Medical Radiology Research Centre of the Ministry of Health of the Russian Federation,
4 Koroleva str., Kaluga Region, Obninsk, 249036, Russian Federation
E-mail: kabakov_alex@mail.ru

Радиорезистентность злокачественных новообразований может снижать эффективность лучевой терапии, поэтому важной задачей является разработка клинически применимых способов радиосенсибилизации опухолей пациентов. Гипертермия иногда используется для этой цели, поскольку термическое воздействие на опухоль-мишень способствует усилению ее радиационного ответа и обеспечивает более эффективную элиминацию облученных злокачественных клеток. С другой стороны, в злокачественной клетке, пережившей гипертермию, могут включаться специальные адаптивные механизмы (например, HSF1-опосредованный транскрипционный стресс- ответ), которые сделают ее более резистентной к повторному цитотоксическому воздействию, включая гипертермию или облучение. В этой связи представляется актуальным и важным научиться модулировать реакции опухолевых клеток на тепловой стресс с целью усиления его повреждающего или радиосенсибилизирующего действия и блокирования защитно-адаптивных клеточных механизмов, ведущих к термо- и радиорезистентности опухоли.

Целью данного исследования была проверка (и демонстрация) возможности усиления радиосенсибилизирующих эффектов гипертермии с помощью низкомолекулярных агентов, проникающих в клетку и подавляющих HSF1-зависимую экспрессию индуцибельных белков теплового шока (БТШ).

Материалы и методы. Объектами нашего исследования были линейные клеточные культуры, происходящих из охарактеризованных карциномных опухолей человека (HeLa, MCF-7, KTC-1). Распластанные клетки подвергали гипертермии (42–44 °C, 30–60 мин) и последующему облучению гамма-фотонами (2–6 Гр) в *in vitro* моделях, имитирующих терапевтические процедуры. Для блокирования HSF1-зависимой индукции БТШ в прогретых клетках применялись известные низкомолекулярные ингибиторы: кверцетин, KNK437, NZ28 и триптолид. Стандартные методы биохимического, иммунохимического и цитологического анализа (электрофорез и иммуноблоттинг, иммунофлуоресцентное окрашивание, конфокальная микроскопия и проточная цитометрия, МТТ-тест и выращивание колоний) применялись для оценки выживания и гибели облученных клеток, степени радиационного повреждения и уровней экспрессии БТШ в исследуемых образцах.

Результаты. Исследовались эффекты ингибиторов индукции БТШ и гипертермии на радиочувствительность культивируемых опухолевых клеток. По сравнению с эффектами гипертермической предобработки сочетанное воздействие (ингибитор индукции БТШ + прогрев) значительно усиливало радиосенсибилизацию раковых клеток, что проявлялось в замедлении репарации двойных разрывов ядерной ДНК, 2–3-кратной интенсификации пост-радиационного (каспаза-зависимого) апоптоза и достоверном подавлении роста клеточных колоний. Обработки опухолевых клеток кверцетином (20–50 мкМ), KNK437 (10–200 мкМ), NZ28 (5–20 мкМ) или триптолидом (3–10 нМ) перед прогревом и облучением ингибировали в них индукцию БТШ и повышали их радиочувствительность, увеличивая факторы изменения дозы (ФИД) в 1,5–2 раза. Такое существенное усиление радиосенсибилизации обработанных клеток четко коррелировало со степенью подавления в них экспрессии индуцибельных БТШ. Использование более низких концентраций ингибиторов, не влияющих на экспрессию БТШ в прогретых опухолевых клетках, не приводило к усилению радиосенсибилизирующего действия гипертермии.

Заключение. Из полученных результатов следует, что спровоцированная гипертермией индукция БТШ в опухолевых клетках перед облучением может нежелательно повышать их радиорезистентность. Соответственно, внутриклеточный адаптивный механизм HSF1-зависимого теплового стресс-ответа представляется перспективной молекулярной мишенью для сенсибилизации злокачественных опухолей к гипертермии и лучевой терапии.

Разработка композиционных остеозамещающих функционализированных материалов для персонализированной терапии заболеваний костной ткани у онкологических больных

Ключевые слова:
трехмерная печать, фосфаты кальция, антибиотики, противоопухолевые препараты

Keywords:
3D printing, calcium phosphates, antibiotics, anticancer drugs

Каралкин П.А., Свиридова И.К., Комлев В.С., Кирсанова В.А., Ахмедова С.А., Сергеева Н.С.

Московский научно-исследовательский онкологический институт им. П.А.Герцена – филиал ФГБУ «Национальный медицинский исследовательский центр радиологии» Министерства здравоохранения Российской Федерации,
125284, Российская Федерация, г. Москва, 2-й Боткинский проезд, д. 3
Институт металлургии и материаловедения им. А.А.Байкова РАН
119334, Российская Федерация, г. Москва, Ленинский пр- т., д. 49
E-mail: prognoz.06@mail.ru

Development of composite osteoconductive functionalized materials for personalized therapy of bone tissue diseases in cancer patients

Karalkin P.A., Sviridova I.K., Komlev V.S., Kirsanova V.A., Akhmedova S.A., Sergeeva N.S.

P. Hertsen Moscow Oncology Research Institute – Branch of the National Medical Radiology Research Centre of the Ministry of Health of the Russian Federation,
3, 2nd Botkinskiy proezd, Moscow, 125284, Russian Federation
A.A.Baikov Institute of Metallurgy and Materials Science, Russian Academy of Sciences
49 Leninskiy prospect, Moscow 119991, Russian Federation
E-mail: prognoz.06@mail.ru

Восстановление объемных дефектов костной ткани у онкологических больных, возникающих вследствие первичных опухолевых процессов или метастатических поражений, является актуальной и во многом нерешенной медицинской проблемой. При этом для реконструкции дефектов сложной формы часто необходимы персонализированные имплантаты с заданной геометрией, структурой и пористостью. Одним из перспективных вариантов решения данной задачи является метод 3D печати костных имплантатов биосовместимыми композиционными материалами, позволяющих проводить их функционализацию с целью адресной доставки и локального высвобождения лекарственных препаратов в области дефекта.

Целью данной работы являлась разработка экспериментального подхода к созданию трехмерных конструктов с антибактериальной или противоопухолевой активностью в целях лечения костных патологий, осложненных инфекционными или опухолевыми процессами.

Методы. Прототипирование трехмерных конструктов осуществляли методом экструзионной 3D печати гидрогелем на основе альгината натрия, желатина и гранул октакальциевого фосфата. Различные концентрации антибиотика ванкомицина или противоопухолевого препарата доксорубицина вносили в качестве дополнительного компонента на этапе приготовления гидрогелей для печати. Физические испытания конструктов включали оценку их микроструктуры и пористости посредством электронной микроскопии, ИК-спектроскопию, а также исследование механической прочности на сжатие и растяжение.

Результаты. Изучение кинетики выхода в модельных жидкостях организма показало интенсивное высвобождение препаратов из функционализированных конструктов в течение первых часов с последующим замедлением и выходом на плато к концу 3-х суток. В экспериментах *in vitro* посредством диско-диффузионного метода было установлено, что конструкты с ванкомицином проявляли выраженную антибактериальную активность в отношении патогенного штамма *Staphylococcus aureus*. В экспериментах *in vivo* на модели инфицированной *S. aureus* кожной раны крыс было продемонстрировано бактерицидное действие конструктов с ванкомицином, выражавшееся в снижении интенсивности воспалительных процессов в послеоперационном периоде, а также в ускорении сроков заживления ран по сравнению с контрольной группой. В экспериментах *in vitro* были показаны выраженные цитостатические эффекты конструктов с доксорубицином в отношении клеточных линий рака молочной железы MCF-7 и Ca-755. При оценке специфической противоопухолевой активности *in vivo* установлено, что прививка мышам C57BL6 клеток Ca-755, предварительно обработанных доксорубицином из конструктов, приводила к низкому выходу и выраженному торможению роста опухолей. Средняя продолжительность жизни животных- опухоленосителей составляла 30 сут. в контроле и значительно превышала 3 мес. в экспериментальных группах. Изучение биосовместимости в подкожных тестах на мышах BDF1 и остеопластических свойств в модельных дефектах большеберцовой кости крыс Wistar показало отсутствие негативных эффектов со стороны ванкомицина в составе напечатанных конструктов и развитие умеренных признаков асептического воспаления в случае низких концентраций доксорубицина.

Выводы. В результате исследований был разработан способ получения и проведена доклиническая оценка персонализированных имплантатов, обладающих остеокондуктивными свойствами, а также антибактериальной или противоопухолевой активностью.

Патогенетическое значение генетической и приобретенной тромбофилии в развитии тромботических осложнений у онкологических пациентов

Ключевые слова:
тромбофилия, онкологические заболевания, тромботические осложнения, антифосфолипидные антитела

Макацария А.Д., Воробьев А.В., Бицадзе В.О.

ФГАОУ ВО «Первый Московский государственный медицинский университет им. И.М.Сеченова» Министерства здравоохранения Российской Федерации (Сеченовский Университет)
119991, Российская Федерация, г. Москва, ул. Трубецкая, д. 8, стр. 2
E-mail: alvorobev@gmail.com

Pathogenetic significance of genetic and acquired thrombophilia in thrombotic complications in cancer patients

Keywords:
thrombophilia, cancer, thrombotic complications, antiphospholipid antibodies

Makatsaria A.D., Vorobev A.V., Bitsadze V.O.

I.M. Sechenov First Moscow State Medical University (Sechenov University)
8/2 Trubetskaya str., Moscow, 119991, Russian Federation
E-mail: alvorobev@gmail.com

Цель. Выявить частоту и спектр врожденных и приобретенных форм тромбофилии у онкологических пациентов с тромботическими осложнениями в анамнезе.

Материалы и методы. Обследовано 546 с новообразованиями женских половых органов, проходивших оперативное лечение. В I группу вошли 155 пациенток с раком женских половых органов, имевших тромботические эпизоды в анамнезе. Во II группу вошли 391 пациентка с раком женских половых органов без тромботических осложнений в анамнезе. В III группу сравнения были включены 137 пациенток с доброкачественными опухолями женских половых органов.

Результаты. У пациенток I группы циркуляция АФА обнаружена в 55,5%: АТ к B2Gp1a в 55,5%; АТ к Аннексину V в 11,6%, АТ к протромбину в 39,4%. Мутация фактора FV Leiden обнаружена в 20,6%; гомозиготная форма мутации гена MTHFR в 41,3%; гетерозиготная в 51,6%; мутация протромбина в 16,8%; полиморфизм гена PAI-1 в 28,4%; полиморфизм тромбоцитарных гликопротеинов в 44,5%. Во II группе циркуляция АФА обнаружена в 23,5%: АТ к B2Gp1a в 13,3%; АТ к Аннексину V в 2,6%, АТ к протромбину в 7,7%. Мутация фактора FV Leiden обнаружена в 9,7%; гомозиготная форма мутации гена MTHFR в 6,1%; гетерозиготная в 16,6%; мутация протромбина в 6,9%; полиморфизм гена PAI-1 в 10,2%; полиморфизм тромбоцитарных гликопротеинов в 10,7%. В группе сравнения циркуляция АФА обнаружена в 5,1%: АТ к B2Gp1a в 2,9%; АТ к Аннексину V в 2,2%, АТ к протромбину не обнаружены. Мутация фактора FV Leiden обнаружена в 10,2%; гомозиготная форма мутации гена MTHFR в 7,3%; гетерозиготная в 15,3%; мутация протромбина в 5,8%, полиморфизм гена PAI-1 в 10,9%; полиморфизм тромбоцитарных гликопротеинов в 8,8%.

Заключение. Высокая частота циркуляции АФА у онкологических пациентов с тромботическими эпизодами в анамнезе, подтверждает их роль в патогенезе тромбофилии. Определение спектра АФА и назначение антикоагулянтной терапии является важной мерой профилактики тромботических осложнений. Наличие мультигенных форм тромбофилии в значительной степени увеличивает риск тромботических осложнений у онкологических пациентов. Наличие тромбофилии является показанием для назначения интенсивной перманентной профилактики с использованием НМГ.

Частота и варианты мутаций генов BRCA 1-2, CHEK2 у женщин Челябинской области

Ключевые слова:
рак молочной железы, мутации BRCA, CHEK 2, клинико-морфологические характеристики опухолей

Мигранова Н.В., Терёшин О.С., Семёнова А.Б., Кочеткова С.А., Зверев Я.О.

ГБУЗ «Челябинский областной клинический центр онкологии и ядерной медицины» Министерства здравоохранения Челябинской области
454087, Российская Федерация, г. Челябинск, ул. Блюхера, д. 42
E-mail: nellimigranova87@yandex.ru

Keywords:
breast cancer, mutations BRCA 1/ 2, CHEK 2, tumor characteristics

Frequency and variants of BRCA 1-2, CHEK2 gene mutations in women of Chelyabinsk region

Migranova N.V., Tereshin O.S., Semenova A.B., Kochetkova S.A., Zverev Y.O.

Chelyabinsk Regional Clinical Center of Oncology and Nuclear Medicine
42 Blyukhera str., Chelyabinsk, 454087, Russian Federation
E-mail: nellimigranova87@yandex.ru

Риск развития рака молочной железы (РМЖ) у женщин, имеющих мутацию в генах BRCA 1 и BRCA 2 составляют от 67% до 87%. Внедрение знаний о молекулярно-генетических особенностях опухоли в практическую деятельность позволит выявить группы повышенного риска и персонализировать лечение больных РМЖ.

Цель. Анализ встречаемости мутаций в генах BRCA 1 (185delAG, T300G, 5382 insC), BRCA2 (6174delT), CHEK2 (1100delC) у женщин, проходящих обследование и лечение в ГБУЗ «Челябинский областной клинический центр онкологии и ядерной медицины».

Материалы и методы. Молекулярно-генетическое исследование образцов буккального эпителия проведено 210 пациенткам, проходившим обследование или лечение в ГБУЗ «ЧОКЦО и ЯМ» с октября 2015 года по май 2018 г. Критерии включения: возраст больных РМЖ до 50 лет, либо отягощенный семейный анамнез по РМЖ или раку яичников (I и II линии родства). Возраст больных составил от 21 до 75 лет (медиана возраста 43 года). Анализ мутаций выполнялся с помощью метода аллель-специфичной ПЦР в режиме реального времени.

Результаты. Совокупная частота мутаций в генах BRCA 1, BRCA2, CHEK2 составила 7,2% (15 случаев из 210). В подавляющем числе наблюдений это была мутация 5382 insC BRCA1 (73,3% из 15 случаев). Мутация 1100delC гена CHEK2 выявлена у 3 пациенток (20%) и только у 1 пациентки мутация гена T300G BRCA1. Не выявлено ни одного случая мутаций генов BRCA 1 (185delAG) и BRCA2 (6174delT). Из 15 пациенток только одна женщина не имела диагноза РМЖ, но имела отягощенный семейный анамнез по РМЖ. Из 14 больных РМЖ 64,3% имели трижды негативный подтип, люминальный подтип опухоли имели 14,3% больных, и нелюминальный Her 2+ имели 21,4% пациентов. В исследуемой группе среднее значение экспрессии Ki67–52% (диапазон от 5% до 75%). Преобладала II–III степень злокачественности (50% и 35% соответственно) случаев. Четыре пациентки получили неоадъювантную химиотерапию (одна — 4 цикла АС+ 4 цикла Карбоплатин+ Паклитаксел; трое — 4 цикла АС). После НАПХТ выявлен патоморфоз опухоли 4 степени у 3 больных, которые имели мутацию 5382 insC BRCA1, патоморфоз I степени у больной, имеющей мутацию 1100delC CHEK2. Отягощенный семейный анамнез по РМЖ и РЯ имели 50% больных.

Заключение. Мутация 5382 insC BRCA1 является наиболее частой среди обследованных пациентов ГБУЗ «ЧОКЦО и ЯМ». У больных РМЖ с мутацией генов выявлено преобладание высокой степени злокачественности и отсутствие гормональной чувствительности опухоли. Преобладал выраженный патоморфоз BRCA-ассоциированной опухоли после НАПХТ.

Как лекарственная форма меняет эффективность, фармакокинетику и безопасность фотосенсибилизаторов?

Ключевые слова:
лекарственная форма,
фотосенсибилизатор

Keywords:
dosage form,
photosensitizer

Морозова Н.Б.[1], Якубовская Р.И.[1], Плотникова Е.А.[1], Панкратов А.А.[1], Островерхов П.В.[2], Суворов Н.В.[2], Грин М.А.[2], Миронов А.Ф.[2], Каприн А.Д.[1]

[1] ФГБУ «Национальный медицинский исследовательский центр радиологии» Министерства здравоохранения Российской Федерации
249036, Российская Федерация, Калужская область, Обнинск, ул. Королёва, 4
[2] ФГБОУ ВО «Московский технологический университет»
119454, Российская Федерация, г. Москва, Проспект Вернадского, д. 78

How does the dosage form change the effectiveness, pharmacokinetics and safety of photosensitizers?

Morozova N.B.[1], Yakubovskaya R.I.[1], Plotnikova E.A.[1], Pankratov A.A.[1], Ostroverkhov P.V.[2], Suvorov N.V.[2], Grin M.A.[2], Mironov A.F.[2], Kaprin A.D.[1]

[1] National Medical Radiology Research Centre of the Ministry of Health of the Russian Federation,
4 Koroleva str., Obninsk, Kaluga region, 249036, Russian Federation
[2] MIREA – Russian Technological University
78 Prospekt Vernadskogo, Moscow, 119454, Russian Federation

Обладая высокой противоопухолевой эффективностью, бактериохлорины являются наиболее перспективными фотосенсибилизаторами (ФС) ИК-диапазона. Однако они проявляют выраженные гидрофобные свойства. Поэтому актуальным является создание оптимальной лекарственной формы (ЛФ), которая обеспечит их эффективное и безопасное внутривенное применение.

Цель исследования. Оценка влияния лекарственных форм ФС-метилового эфира О-пропилоксим-N-пропоксибактериопурпуринимида (БПИ) на его специфическую активность, фармакокинетику и безопасность.

Материалы и методы. Исследовали две ЛФ БПИ: эмульсию на основе Kolliphor® ELP (1) и коньюгат с плюроником F127 (2), разработанные в МИТХТ им. М. В. Ломоносова с использованием стандартной субстанции БПИ, поглощающего при λ = 800 ± 2 нм. Специфическую активность различных ЛФ БПИ оценивали в системе *in vivo* на мышах с саркомой мягких тканей S37. ФДТ проводили, варьируя дозу ФС от 0,5 до 7,5 мг/кг, временной интервал между введением БПИ и облучением — от 5 мин до 24 час, дозу света — от 60 до 270 Дж/см^2, используя светодиодный источник с λ = 810 ± 21 нм. Фармакокинетику оценивали у интактных мышей в интервале от 5 сек до 6 сут методом локальной флуоресцентной спектроскопии на спектральном анализаторе «ЛЭСА-06» (ТОО «БиоСпек», Россия). «Острую» токсичность оценивали у мышей при внутривенном введении ЛФ БПИ в концентрации 0,5–1 мг/мл (по активному веществу).

Результаты. Показано, что обе ЛФ быстро поступают в опухолевую и окружающие ткани мышей, однако коньюгат БПИ (2) задерживается в опухолевой ткани значительно дольше (до 4 час) в отличие от эмульсии БПИ (1), которая начинает элиминироваться уже через 15 мин. Определены оптимальные условия проведения ФДТ: доза БПИ 5,0 мг/кг, временной интервал 15 мин, доза света 150 Дж/см^2 (1); доза БПИ 5,0–7,5 мг/кг, временной интервал 15 мин — 2 час, доза света 150 Дж/см^2 (2). Использование этих условий позволило добиться полной регрессии первичного опухолевого узла у 100% мышей с саркомой S37 и отсутствия рецидива в течение всего срока наблюдения (90 сут).

Фармакокинетические исследования показали, что БПИ в составе ЛФ (1) и (2) после внутривенного введения в терапевтической дозе (ТД) 5,0 мг/кг в течение 3 сут элиминируется из кровотока мыши, быстро поступает во внутренние органы и ткани и выводится из организма животного в течение 6 сут. В коже ЛФ (1), регистрируется в течение 6 час после введения, а ЛФ (2) не регистрируется при всех сроках наблюдения.

При оценке «острой» токсичности показано, что внутривенное введение обеих ЛФ животные переносили удовлетворительно. Определены максимально переносимые дозы (МПД) для мышей, которые составили: для ЛФ (1) — 25 мг/кг (5 ТД); для ЛФ (2) — более 50 мг/кг (10 ТД).

Выводы. ЛФ БПИ (2) обладает преимуществами по сравнению с ЛФ БПИ (1): более длительно удерживается в опухолевой ткани, что позволяет варьировать интервал между введением ФС и облучением; имеет более широкий интервал ТД; не проявляет кожной токсичности (косвенное доказательство — отсутствие регистрации в коже); более безопасна — МПД для мыши превышает ЭТД для человека более чем в 50 раз.

Наноструктурные формы фотосенсибилизаторов

Ключевые слова:
наночастицы,
фталоцианины,
фотодинамическая
терапия

Keywords:
nanoparticles,
phthalocyanines,
photodynamic therapy

Панкратов А.А.[1], **Якубовская Р.И.**[1], **Лукьянец Е.А.**[2], **Коган Б.Я.**[2], **Бутенин А.В.**[2], **Каприн А.Д.**[1]

[1] Московский научно-исследовательский онкологический институт им. П.А.Герцена – филиал ФГБУ «Национальный медицинский исследовательский центр радиологии» Министерства здравоохранения Российской Федерации
125284, Российская Федерация, г. Москва, 2-й Боткинский проезд, д. 3
[2] ФГУП «Государственный научный центр «Научно-исследовательский институт органических полупродуктов и красителей»
127473, Российская Федерация, г. Москва, ул. Большая Садовая, д. 1, к. 4
E-mail: andreimnioi@yandex.ru

Nanostructural forms of photosensitizers

Pankratov A.A.[1], **Yakubovskaya R.I.**[1], **Luk'yanets E.A.**[2], **Kogan B.Ya.**[2], **Butenin A.V.**[2], **Kaprin A.D.**[1]

[1] P. Hertsen Moscow Oncology Research Institute – Branch of the National Medical Radiology Research Centre of the Ministry of Health of the Russian Federation,
3, 2nd Botkinskiy proezd, Moscow, 125284, Russian Federation
[2] "State Scientific Center" Scientific Research Institute of Organic Intermediates and Dyes"
¼ Bol'shaya Sadovaya str., Moscow, 127473, Russian Federation
E-mail: andreimnioi@yandex.ru

В настоящее время в клинической практике для фотодинамической терапии (ФДТ) используются препараты для системного применения в виде истинных водных растворов, в которых фотосенсибилизатор (Фс) находится в фотоактивной форме. Однако наряду с высокой терапевтической эффективностью эти лекарственные средства обладают кожной фототоксичностью, требующей от пациента соблюдения строгого светового режима. Этот недостаток наиболее выражен у Фс фталоцианинового ряда в виду их длительной аккумуляции в коже. Данного осложнения можно избежать, если вводить в организм животного или человека так называемое «пролекарство», не обладающее фотоактивными свойствами, и затем активировать его только в области патологического очага.

Цель исследования. Изучение фотофизических (флуоресценция) и биологических (фотоиндуцированная противоопухолевая эффективность *in vivo*) свойств наноструктур на основе производных фталоцианина в качестве «профотосенсибилизаторов» (про-Фс) для ФДТ злокачественных новообразований.

Материалы и методы. В качестве «про-ФС» были исследованы фотоинертные наночастицы (Нч) фталоцианинов, имеющие кристаллическую структуру: фталоцианины алюминия (AlPc), цинка (ZnPc) и безметальный фталоцианин (H2Pc). Перевод наноструктур AlPc, ZnPc и H2Pc в фотоактивное (молекулярное) состояние проводили посредством их облучения мощными лазерными импульсами с длиной волны генерации в области поглощения наночастиц.

Исследования проводили на мышах с саркомой S-37 (S-37). Нч AlPc, ZnPc и H2Pc вводили однократно внутривенно. В экспериментах варьировали дозу Нч и параметры импульсного и непрерывного лазерного облучения. Опухолевый узел облучали последовательно: сначала импульсным излучением (через 2–3 мин после введения Нч), затем — непрерывным излучением (через 2–3 мин после импульсного облучения).

Эффективность лечения оценивали по торможению роста опухоли (ТРО,%), увеличению средней продолжительности жизни животных (УПЖ,%) и количеству животных, у которых отмечена полная излеченность от опухоли (%).

Результаты. После внутривенного введения Нч на основе AlPc, ZnPc и H2Pc с последующим облучением опухоли высокоэнергетическими лазерными импульсами только в зоне воздействия наблюдали специфическую флуоресценцию, характерную для молекулярной (фотоактивной) формы соединения. Это дало нам возможность эффективно провести ФДТ при минимальном повреждении здоровых тканей.

Индивидуально, как импульсное, так и непрерывное облучение опухоли у мышей с S-37 после предварительного введения Нч не приводило к ингибированию ее роста: величина ТРО не превысила 33%. В то время как последовательное облучение опухоли импульсным и непрерывным лазерным излучением оказывало выраженное лечебное действие, приводя к длительному ингибированию роста опухоли и излеченности животных. Установлено, что эффективность метода зависела от вида Нч, повышалась при увеличении их дозы (с 0,5 до 15 мг/кг) и суммарной плотности энергии импульсного излучения (с 0,6 до 6 Дж/см^2), а также уменьшении плотности мощности непрерывного излучения (со 100 до 10 мВт/см^2). Наилучшие результаты лечения были получены при использовании Нч на основе ZnPc. Так, при оптимальных режимах лечения у мышей с S-37 наблюдали ТРО на уровне 100% — 93% и полную излеченность животных в 10% — 40% случаев.

На основе Нч ZnPc разработан лекарственный препарат для внутривенного применения «Наносенс, 2%». Проведен полный цикл доклинических исследований по оценке его терапевтической эффективности, биораспределения и безопасности.

Заключение. Наноструктуры на основе AlPc, ZnPc и H2Pc, могут быть использованы в качестве «про-Фс» в методе ФДТ. Локальный перевод фотонегативного «про-Фс» в фотоактивный Фс возможен путем облучения зоны интереса высокоэнергетическими лазерными импульсами с длиной волны излучения в области поглощения наноструктур.

Радиоизотопный комплекс РИЦ-80. Разработка новых методов получения радионуклидов для медицины

Ключевые слова:
радионуклиды для медицины, радиоизотопы высокой чистоты, радиоизотопный комплекс, масс-сепаратор

Keywords:
medical radionuclides, radioisotopes of a high purity, radioisotope complex, mass-separator

Пантелеев В.Н., Барзах А.Е., Волков Ю.М., Иванов В.С., Кротов С.А., Молканов П.Л., Орлов С.Ю., Селиверстов М.Д., Федоров Д.В.

ФГБУ «Петербургский институт ядерной физики им. Б.П.Константинова» Национального исследовательского центра «Курчатовский институт»
188300, Ленинградская обл., г. Гатчина, мкр. Орлова роща, д. 1,
НИЦ «Курчатовский Институт» - ПИЯФ
E-mail: panteleev_vn@pnpi.nrcki.ru

Radioisotope complex RIC-80. New method development for medical radionuclide production

Panteleev V.N., Barzakh A.E., Volkov Y.M., Ivanov V.S., Krotov S.A., Molkanov P.L., Orlov S.Yu., Seliverstov M.D., Fedorov D.V.

Petersburg Nuclear Physics Institute named by B.P.Konstantinov of NRC «Kurchatov Institute»
1, mkr. Orlova roshcha, Gatchina, St.Petersburg, 188300, Russian Federation
E-mail: panteleev_vn@pnpi.nrcki.ru

В НИЦ «Курчатовский институт» — ПИЯФ произведен запуск циклотрона Ц-80, рассчитанного на получение протонов с энергией 40–80 МэВ и интенсивностью пучка 100 мкА. Одной из основных задач Ц-80 является получение широкого спектра медицинских радионуклидов для диагностики и терапии. Для этой цели разработан проект комплекса РИЦ-80 (Радиоактивные Изотопы на циклотроне Ц-80), который будет функционировать на пучке Ц-80. Радиоизотопный комплекс РИЦ-80 обеспечит возможность производства практически всего набора циклотронных радионуклидов, используемых в радиоизотопной медицине. В предлагаемом докладе проводится обсуждение проекта комплекса РИЦ-80, а также представлены результаты разработки новых методов получения генераторного радиоизотопа Sr-82, радиоизотопа Cu-67, радиоизотопов, распадающихся альфа распадом — Ra-223, Ra-224, Ac-225, и других медицинских радионуклидов.

Также обсуждается главная особенность проекта — использование в данном комплексе масс-сепаратора в режиме “в линию” для получения ионных пучков радионуклидов высокой чистоты, что особенно важно для использования в радиоизотопной медицине.

Прогностическое значение индивидуальной реакции стволовых клеток рака верхних дыхательных путей на γ-облучение в дозе 10 гр на фоне химиотерапии

Ключевые слова:
опухолевые стволовые клетки, рак верхних дыхательных путей, радиотерапия

Keywords:
cancer stem cells, upper respiratory tract cancer, radiotherapy

Селиванова Е.И., Андреев В.Г., Замулаева И.А.

Медицинский радиологический научный центр имени А.Ф. Цыба – филиал ФГБУ «Национальный медицинский исследовательский центр радиологии» Министерства здравоохранения Российской Федерации,
249031, Российская Федерация, Калужская область, Обнинск, ул. Королёва, д. 4
E-mail: selivanova_l@mail.ru

Prognostic significance of the individual response of upper respiratory tract cancer stem cells to γ-irradiation at dose of 10 gy on the background of chemotherapy

Selivanova E.I., Andreev V.G., Zamulaeva I.A.

A. Tsyb Medical Radiological Research Centre – Branch of the National Medical Radiology Research Centre of the Ministry of Health of the Russian Federation
4 Koroleva str., Kaluga Region, Obninsk, 249036, Russian Federation
E-mail: selivanova_l@mail.ru

Результаты многочисленных исследований свидетельствуют о высокой радио- и химиорезистентности опухолевых стволовых клеток (ОСК), поэтому в последние годы высказывается предположение, что именно эта фракция клеток может определять неблагоприятные результаты лучевого и комбинированного лечения онкологических больных, включая возникновение рецидивов заболевания и метастазирование. В настоящее время это предположение, основанное на обширном экспериментальном материале, подвергается исследованию в клинических условиях.

Целью данной работы является выяснение количественных изменений фракции ОСК в ходе химиолучевой терапии больных раком верхних дыхательных путей (ВДП) и оценка возможности использования этих количественных изменений для прогнозирования ближайших и отдаленных результатов лечения.

Материалы и методы. В работе использован один из распространенных методов идентификации ОСК — иммунофенотипирование по поверхностным маркерам. Группу исследования составили 53 больных раком ВДП, которым проводилась лучевая терапия по расщепленному курсу с 2-х недельным перерывом после облучения в суммарной очаговой дозе (СОД) 40 Гр на фоне химиотерапии. Долю ОСК определяли в биопсийном материале больных до лечения и через 24 ч после γ-облучения в СОД 10 Гр в режиме стандартного фракционирования дозы (по 2 Гр в сутки, 5 раз в неделю). ОСК идентифицировали с помощью четырехцветной проточной цитофлуориметрии, используя ДНК-связывающий краситель Хёхст 33342 и меченные флуорохромами антитела к CD44, CD24, CD45.

Результаты. Установлена высокая индивидуальная вариабельность доли CD44+CD24-/lowCD45-ОСК в биопсийном материале больных до и после γ-облучения в СОД 10 Гр на фоне химиотерапии. У большинства (38/53) больных отмечено увеличение доли ОСК после указанного воздействия по сравнению с исходным уровнем. Характер изменений этого показателя после облучения в СОД 10 Гр различался в группах больных с радиочувствительными и радиорезистентными опухолями, продемонстрировавшими, соответственно, высокую (>50%) или низкую (<50%) степень регрессии после первого этапа лечения. Так, в первой группе средняя доля ОСК не изменялась после облучения, а во второй группе статистически значимо увеличивалась с (4,2 ± 1,5)% до лечения до (9,5 ± 3,1)% после облучения ($p = 0,02$). С точки зрения практического применения важно было оценить чувствительность и специфичность такого подхода к прогнозированию ближайших результатов лечения (т. е. степени регрессии опухоли). Для этого был выполнен ROC-анализ, который продемонстрировал относительно невысокую эффективность прогнозирования радиорезистентности опухолей по данному маркеру (увеличению фракции ОСК после облучения в СОД 10 Гр). Так, специфичность этого метода составляла 38% при чувствительности 91%. Величина AUC (area under curve) равна 0,65.

Долговременные результаты лечения (отсутствие или наличие рецидивов и метастазов) были известны для 38 больных. Средний период наблюдения составил 24 месяца. Выявлены выраженные различия долговременных результатов лечения в зависимости от динамики изменения ОСК на начальном этапе лечения. Так, при существенном повышении доли ОСК рецидивы/метастазы отмечались у 50% больных, а при уменьшении или незначительном изменении доли ОСК — только у 17% ($p = 0,05$). По данным ROC-анализа чувствительность этого метода прогнозирования отдаленных результатов лечения составляет 67%, специфичность 71%, величина AUC равна 0,69.

Заключение. Полученные данные указывают на наличие взаимосвязи индивидуального ответа ОСК после первых сеансов облучения (на фоне химиотерапии) с ближайшими и отдаленными результатами лечения больных. Увеличение доли ОСК является неблагоприятным прогностическим маркером по всем использованным критериям. При этом величина AUC характеризует использованный маркер как средний по мощности классификатор и не позволяет рекомендовать его для практического применения без учета других прогностических показателей.

Модульные нанотранспортеры эмиттеров электронов Оже для терапевтических целей

Ключевые слова:
модульные нанотранспортеры, эмиттеры электронов Оже, индий-111, клеточное ядро, направленная доставка лекарств

Keywords:
modular nanotransporters, Auger electron emitters, 111-indium, cell nucleus, targeted drug delivery

Соболев А.С.[1,2], Розенкранц А.А.[1,2], Сластникова Т.А.[1], Кармакова Т.А.[3], Воронцова М.С.[3], Морозова Н.Б.[3], Петриев В.М.[4], Лупанова Т.Н.[1], Храмцов Ю.В.[1], Уласов А.В.[1], Якубовская Р.И.[3]

[1] Институт биологии гена РАН
119334, Российская Федерация, г. Москва, ул. Вавилова, д. 34/5
[2] ФГБОУ ВО «Московский государственный университет им. М.В.Ломоносова»
119991, Российская Федерация, г. Москва, ул. Ленинские горы, 1-12
[3] Московский научно-исследовательский онкологический институт им. П.А.Герцена – филиал ФГБУ «Национальный медицинский исследовательский центр радиологии» Министерства здравоохранения Российской Федерации
125284, Российская Федерация, г. Москва, 2-й Боткинский проезд, д. 3
[4] Медицинский радиологический научный центр им. А.Ф.Цыба – филиал ФГБУ «Национальный медицинский исследовательский центр радиологии» Министерства здравоохранения Российской Федерации
249031, Российская Федерация, Калужская область, Обнинск, ул. Королёва, д. 4
E-mail: alsobolev@yandex.ru

Modular nanotransporters of Auger electron emitters for therapeutic purposes

Sobolev A.S.[1,2], Rosenkranz A.A.[1,2], Slastnikova T.A.[1], Karmakova T.A.[3], Vorontsova M.S.[3], Morozova N.B.[3], Petriev V.M.[4], Lupanova T.N.[1], Khramtsov Y.V.[1], Ulasov A.V.[1], Yakubovskaya R.I.[3]

[1] Institute of Gene Biology, Russian Academy of Sciences
34/5 Vavilov str., Moscow, 119334, Russian Federation
[2] M.V. Lomonosov Moscow State University, Moscow, Russia, 1-12 Leninskiye Gory St. GSP-1, Leninskie Gory, Moscow, 119991, Russian Federation
[3] P. Hertsen Moscow Oncology Research Institute – Branch of the National Medical Radiology Research Centre of the Ministry of Health of the Russian Federation,
3, 2nd Botkinskiy proezd, Moscow, 125284, Russian Federation
[4] A. Tsyb Medical Radiological Research Centre – Branch of the National Medical Radiology Research Centre of the Ministry of Health of the Russian Federation,
4 Koroleva str., Kaluga Region, Obninsk, 249036, Russian Federation
E-mail: alsobolev@yandex.ru

Созданы модульные нанотранспортёры (МНТ), представляющие собой искусственные полипептиды, способные проникать в нужную клетку-мишень, а затем — в клеточное ядро, используя транспортные системы клетки-мишени. Разработанная технология позволяет модифицировать МНТ в зависимости от задачи, например для смены типа клеток-мишеней, смены целевого внутриклеточного компартмента и т. д. На клетках *in vitro* и на животных моделях *in vivo* показано, что доставляемые с помощью МНТ радионуклиды — эмиттеры электронов Оже, благодаря специфической доставке в клетки-мишени, а в них — в ядро как наиболее чувствительную к действию электронов Оже часть клетки, приобретают намного большую эффективность и клеточную специфичность. Проведены доклинические испытания МНТ, нацеленных на раковые клетки со сверхэкспрессией рецептора эпидермального фактора роста (глиобластома, рак мочевого пузыря, головы и шеи, шейки матки). Испытания убедительно подтвердили высокую противоопухолевую эффективность и безопасность данного подхода при внутриопухолевом пути введения МНТ, несущих индий-111 (радионуклид, испускающий электроны Оже).

Разработаны «гибридные» МНТ, полученные путем ковалентного присоединения лиганда фолатных рецепторов (производного фолиевой кислоты) к безлигандному МНТ. Специфическая особенность фолатных рецепторов состоит в том, что при ряде злокачественных перерождений (например, при раке шейки матки, раке яичников) они становятся доступными для молекул, находящихся в крови (в отличие от нормальных тканей), кроме того отмечена их сверхэкспрессия. Полученные «гибридные» фолат-МНТ специфически эндоцитировались клетками-мишенями (клетки рака шейки матки, рака яичников, характеризующиеся сверхэкспрессией и экспозицией фолатных рецепторов), проникали в их ядра и, доставляя в них индий-111, эффективно поражали их. Фолат-МНТ-индий-111 продемонстрировал выраженную противоопухолевую активность на животных моделях.

Мы полагаем, что использование МНТ для доставки эмиттеров электронов Оже даст возможность расширить круг терапевтических изотопов за счет использования в новом качестве хорошо известных и широко применяемых для диагностических целей изотопов, таких как ^{111}In, ^{67}Ga, ^{125}I и др.

Взаимосвязь эффективной цитостатической терапии с состоянием иммунной системы у больных злокачественными новообразованиями

Ключевые слова:
злокачественные новообразования, иммунная система, цитостатическая терапия

Keywords:
cancer, immune system, cytostatic therapy

Стахеева М.Н.[1,2], **Чердынцева Н.В.**[1,2]

[1] Научно-исследовательский институт онкологии, Томский национальный исследовательский медицинский центр РАН
634009, Российская Федерация, г. Томск, пер. Кооперативный, д. 5а
[2] Национальный исследовательский Томский государственный университет
634050, Российская Федерация, г. Томск, проспект Ленина, д. 36
E-mail: StakheyevaM@oncology.tomsk.ru

Relationship of the effective cytostatic therapy with the immune system state in cancer patients

Stakheyeva M.N.[1,2], **Cherdyntseva N.V.**[1,2]

[1] Tomsk National Research Medical Center the Russian Academy of Sciences
5 Kooperativny Street, Tomsk, 634050, Russian Federation
[2] Tomsk State University
36 Lenin Ave., Tomsk, 634050, Russian Federation
E-mail: StakheyevaM@oncology.tomsk.ru

В последнее десятилетие была выявлена возможность синергизма цитостатической терапии и иммунной системы, приводящего к увеличению противоопухолевого терапевтического эффекта. Однако для реализации данного синергизма необходимо наличие определенного потенциала у эффекторов иммунной системы. Эти особенности функционирования иммунной системы могут быть исходными базовыми свойствами индивида, а могут быть индуцированы или восстановлены в результате иммуномодулирующего влияния цитостатических агентов.

Цель работы заключалась в выявлении характерных особенностей иммунной системы у больных ЗНО, связанных с эффективной терапией.

Пациенты и методы. В исследование были включены наблюдения за 65 больными с впервые диагностированными злокачественными новообразованиями I–III стадии: 25 больных раком гортани (РГ), 30 — раком молочной железы (НРМЖ), 10 больных раком желудка (РЖ), проходивших курс противоопухолевого лечения в НИИ онкологии Томского НИМЦ РАН. У всех пациентов, включенных в исследование, обязательным этапом лечения было проведение неоадъювантной цитостатической терапии (химиотерапия, химиолучевая терапия). Критерием эффективности цитостатической терапии служил ответ первичной опухоли на курс неоадъювантного лечения, оцениваемого с помощью шкалы RECIST. При этом терапию считали эффективной при достижении полной или частичной регрессии первичного узла, неэффективной — при стабилизации и прогрессировании опухоли на фоне проводимого неоадъювантного лечения. Состояние иммунной системы изучали до и после завершения неоадъювантного лечения во взаимосвязи с эффективностью цитостатической терапии.

Результаты. Показано, что эффективная цитостатическая терапия связана с особенностями исходного состояния иммунной системы. Так, у больных РГ полная и частичная регрессия опухоли на фоне химиолучевого лечения была ассоциирована с более высокими показателями цитотоксических механизмов — количества $CD56^+$клеток (NK-клетки) и уровня иммуноглобулина М в периферической крови до начала лечения по сравнению с соответствующими параметрами при стабилизации и прогрессировании ($p < 0,05$). В отличие от эффективной терапии отсутствие объективного ответа на цитостатические воздействия у больных РМЖ связано с исходным высоким уровнем циркулирующих CD124+моноцитов, экспрессирующих рецептор к ИЛ-4 и потенциально способных к М2-поляризации, ассоциированной с лекарственной резистентностью.

Известно, что цитостатические агенты обладают иммуномодулирующим действием и способствуют восстановлению цитотоксической функции эффекторов иммунной системы, которая в большинстве случаев угнетена в результате развития злокачественного новообразования. Нами показано, что проведение химиотерапии в неоадъювантном режиме у больных РМЖ и РЖ приводило к появлению перфорин-продуцирующей популяции NK-клеток, отсутствовавшей до начала цитостатического лечения.

Вероятно, индукция иммунного ответа на опухоль на фоне цитостатических воздействий лежит в основе эффективного противоопухолевого лечения: после завершения химиолучевого лечения у пациентов с РГ, ответивших на терапию полной или частичной регрессией новообразования, отмечено увеличение количества CD8+ и CD4+ Т-лимфоцитов, а также NK-клеток, в то время, как у больных с неэффективным лечением наблюдалась противоположная динамика данных показателей. Неэффективная цитостатическая терапия сопровождалась определенными признаками развития системного воспаления: отмечено увеличение экспрессии гена ИЛ-6 в моноцитах ПК у больных РМЖ на фоне лечения.

Заключение. Эффективность цитостатической терапии у больных злокачественными новообразованиями связана как с исходной полноценностью цитотоксических механизмов иммунной системы, так и возможностью индуцировать иммунный ответ при проведении лечения. Неэффективная цитостатическая терапия ассоциирована с циркуляцией воспалительных и предрасположенных к М2-поляризации моноцитов.

Работа выполнена при поддержке гранта РФФИ № 17-29-06037.

Исследование биораспределения метионина, лейцина и аргинина, меченных галлием-68, в организме крыс с экспериментальной холангиомой РС-1

Ключевые слова:
галлий-68, аминокислоты, позитронная эмиссионная томография, визуализация опухоли

Keywords:
gallium-68, amino acids, positron emission tomography, tumor imaging

Тищенко В.К.[1], **Петриев В.М.**[1,2], **Михайловская А.А.**[1], **Степченкова Е.Д.**[1], **Сморызанова О.А.**[1]

[1] Медицинский радиологический научный центр им. А.Ф.Цыба – филиал ФГБУ «Национальный медицинский исследовательский центр радиологии» Министерства здравоохранения Российской Федерации
249031, Российская Федерация, Калужская область, Обнинск, ул. Королёва, д. 4
[2] Национальный исследовательский ядерный университет «Московский инженерно-физический институт»
115409, Российская Федерация г. Москва, Каширское шоссе, д. 31.
E-mail: petriev@mrrc.obninsk.ru

Study of biodistribution of methionine, leucine and arginine labeled with gallium-68 in rats with experimental cholangioma RS-1

Tishchenko V.K.[1], **Petriev V.M.**[1,2], **Mikhailovskaya A.A.**[1], **Stepchenkova E.D.**[1], **Smoryzanova O.A.**[1]

[1] A. Tsyb Medical Radiological Research Centre – Branch of the National Medical Radiology Research Centre of the Ministry of Health of the Russian Federation,
4 Koroleva str., Kaluga Region, Obninsk, 249036, Russian Federation
[2] National Research Nuclear University MEPhI (Moscow Engineering Physics Institute)
31 Kashirskoe shosse, Moscow, 115409, Russian Federation
E-mail: petriev@mrrc.obninsk.ru

На сегодняшний день ограниченные возможности ранней диагностики онкологических заболеваний остаются серьезной проблемой. Ее решение связывается с развитием такого метода ядерной медицины как позитронная эмиссионная томография (ПЭТ). Важную роль в широком распространении метода ПЭТ играет создание новых высокоспецифичных туморотропных радиофармпрепаратов (РФП).

Аминокислоты — перспективные носители радиоактивной метки. Возможность их применения в качестве радиотрейсеров обусловлена метаболическими различиями между нормальными и опухолевыми клетками, поскольку при опухолевой трансформации клетки увеличивается потребление и усиливается метаболизм аминокислот за счет резкого возрастания экспрессии на их мембранах специфических белков-транспортеров аминокислот.

Галлий-68 (^{68}Ga), предлагаемый в качестве радиоактивной метки, обладает оптимальными ядерно-физическими свойствами ($T_{1/2}$ = 68 мин, β^+ = 89%, $E+_{\beta max}$ = 1,9 МэВ) для создания диагностических РФП. Более того, ^{68}Ga можно получать в ионной форме из коммерчески доступного генератора ^{68}Ge/^{68}Ga непосредственно в медицинском учреждении в течение 6–8 месяцев.

Целью данной работы явилась оценка биораспределения аминокислот метинонина, лейцина и аргинина, меченных 68Ga, в организме крыс с перевитой подкожно холангиомой РС-1.

Изучение биораспределения ^{68}Ga-метионина, ^{68}Ga-лейцина и ^{68}Ga-аргинина проводили на крысах Wistar (n = 64), распределенных в 4 равные группы, с перевитой подкожно холангиомой РС-1. Первой группе животных внутривенно вводили ^{68}Ga-метионин, второй группе — ^{68}Ga-лейцин, третьей — ^{68}Ga-аргинин, а четвертой — ^{68}GaCl3 (контроль). Вводимая активность составляла 0,37 МБк в объеме 0,1 мл. Через определенные интервалы времени (5 минут, 1, 3 и 5 часов) по 4 животных в каждый срок подвергали эвтаназии путем декапитации, выделяли пробы органов и тканей, взвешивали их и проводили радиометрию. По ее данным рассчитывали активность ^{68}Ga в 1 г органа или ткани. Результаты радиометрии обрабатывали методом оценки с вычислением средней величины и квадратичной ошибки средней величины (M ± m).

Проведенные исследования показали, что накопление активности в опухолевой ткани холангиомы РС-1 после введения ^{68}Ga-метионина, ^{68}Ga-лейцина и ^{68}Ga-аргинина выше, чем $^{68}GaCl_3$ ($p < 0,05$). При введении ^{68}Ga-метионина содержание радиоактивности в опухоли постепенно возрастает с 0,28%/г через 5 мин до 0,37%/г, 0,77%/г и 0,85%/г через 1, 3 и 5 ч соответственно. Активность ^{68}Ga-лейцина, напротив, снижается с 0,79%/г через 5 мин до 0,29%/г через 5 ч. Наиболее высоким в опухолевой ткани было содержание ^{68}Ga-аргинина, составляя 0,71%/г, 0,98%/г, 1,12%/г и 1,44%/г через 5 мин, 1, 3 и 5 ч соответственно.

Повышенное накопление активности в почках (до 1,76%/г, 4,60%/г и 2,98%/г при инъекции ^{68}Ga-метионина, ^{68}Ga-лейцина и ^{68}Ga-аргинина соответственно) связано, вероятно, с выведением меченых аминокислот через мочевыделительную систему. Относительно высокие концентрации активности отмечены также в крови, печени и кости бедра.

Таким образом, содержание ^{68}Ga-метионина, ^{68}Ga-лейцина и ^{68}Ga-аргинина в опухолевой ткани существенно выше, чем несвязанного ^{68}Ga. Выведение препаратов осуществляется через мочевыделительную систему. Уровни накопления во внутренних органах и тканях относительно невелики. Все это позволяет рассматривать ^{68}Ga-метионин, ^{68}Ga-лейцин и ^{68}Ga-аргинин в качестве потенциальных радиотрейсеров для визуализации опухолей методом ПЭТ.

Исследования проведены при финансовой поддержке Российского фонда фундаментальных исследований и Правительства Калужской области (проект № 17–16–40007-ОГН).

Разработка инновационных радиофармпрепаратов для диагностики и лечения злокачественных новообразований: опыт Томского национального исследовательского медицинского центра

Ключевые слова:
злокачественные новообразования, радиофармпрепараты, сторожевые лимфатические узлы, тераностика

Чернов В.И., Синилкин И.Г., Зельчан Р.В., Медведева А.А., Брагина О.Д., Дудникова Е.А., Чойнзонов Е.Л., Скуридин В.С.

ФГБНУ «Томский национальный исследовательский медицинский центр» РАН
634009, Российская Федерация, г. Томск, пер. Кооперативный, д. 5а
Федеральное государственное автономное образовательное учреждение высшего образования ФГАОУ ВО «Национальный исследовательский Томский политехнический университет»
634034, Российская Федерация, г. Томск, проспект Ленина, д. 30

Keywords:
cancer, radiopharmaceuticals, sentinel lymph nodes, theranostics

Development of innovative radiopharmaceuticals for cancer diagnosis and treatment: the experience of the Tomsk National Research Medical Center

Chernov V.I., Sinilkin I.G., Zelchan R.V., Medvedeva A.A., Bragina O.D., Dudnikova E.A., Choynzonov E.L., Skuridin V.S.

Tomsk National Research Medical Center the Russian Academy of Sciences
5 Kooperativny str., Tomsk, 634050, Russian Federation
Tomsk Polytechnic University
30 Lenina ave., Tomsk, 634034, Russian Federation

Преимущества, а в ряде случаев и незаменимость методов ядерной медицины в диагностике и лечении злокачественных новообразований обусловили ее устойчивое развитие и превращение в неотъемлемую часть клинической онкологии в развитых странах. Широкому внедрению методов ядерной медицины в практику отечественного здравоохранения препятствует недостаточный объем и скудная номенклатура диагностических и особенно терапевтических радиофармпрепаратов (РФП), выпускаемых в России. Во многом это связано с тем, что создание РФП требует комплексного подхода — коллаборации с участием нескольких научных и производственных организаций, имеющих оборудование, кадровый состав и опыт работы в области ядерной физики, радиохимии, органической химии, биотехнологии, токсикологии, фармации, экспериментальной и клинической ядерной медицины. НИИ онкологии Томского НИМЦ и Томский политехнический университетом является примером такого успешного взаимодействия, благодаря которому сложилась стройная цепочка, позволяющая проходить стадии от идеи до организации производства и клинического применения РФП. За это время было организовано безотходное производство ряда РФП на циклотроне Р-7 М ТПУ. В том числе разработан уникальный для мировой ядерной медицины препарат на основе таллия-199. Указанный РФП выгодно отличается от широко используемого за рубежом аналога — таллия-201 с более коротким периодом полураспада (7,4 и 72 часа, соответственно), а, следовательно, более низкой экспозиционной дозой на обследуемого. В последние годы доказана высокая эффективность его применения для диагностики рака молочной железы и злокачественных новообразований гортани и гортаноглотки. Большое практическое значение для ядерной медицины имеет организация производства сорбционных и экстракционных генераторов технеция-99m на исследовательском ядерном реакторе ИРТ-Т. Безотходное производство указанных генераторов приобрело особенную актуальность в настоящее время, когда мировая ядерная медицина стала испытывать дефицит в препаратах 99mTc. Это обусловлено изношенностью реакторной базы, производящей материнский 99Mo по урановой технологии, где образуется огромное количество радиоактивных отходов. Одним из вариантов выхода из молибденового кризиса является создание полностью автоматизированного модуля 99mTc, работающего по безотходной технологии. Модули 99mTc предназначены для эксплуатации в условиях медицинских лабораторий, не требуют дополнительной биологической защиты, количество примесей снижается в 10 раз по сравнению с сорбционными генераторами, а, следовательно, повышается качество радиоактивной метки. Кроме того, расчетная себестоимость изотопа, полученного из автоматизированного модуля, будет в 2–3 раза ниже по сравнению с генераторным нуклидом. В современной онкологической практике все больший интерес вызывает выявление сторожевых лимфатических узлов (СЛУ) — первых узлов, стоящих на пути метастазирования злокачественных новообразований. Поэтому в настоящее время идет непрерывный поиск специфичных РФП для молекулярной визуализации СЛУ. В нашем учреждении для этих целей был разработан оригинальный РФП на основе гамма оксида алюминия «99mTc- Алотех». В настоящее время начаты исследования по его использованию в клинической практике. Учитывая широкую доступность сцинтиграфического оборудования в нашей стране (более 200 радиодиагностических подразделений, оснащенных гамма-камерами), весьма перспективной для практической онкологии является разработка туморотропных РФП на основе 99mTc. Одним из таких РФП является «99mTc-1-тио-D-глюкоза» для радионуклидной диагностики онкологических заболеваний, разработка которого сегодня проводится в Томском НИИ онкологии совместно с Томским политехническом университетом. Современные тенденции развития ядерной медицины

тесно связаны с тераностикой (терапия + диагностика) — с использованием РФП, полученных на основе того или иного целевого соединения, меченного разными изотопами, предназначенными для диагностики или терапии. В ядерной медицине такие тандемы используются для индивидуализации и планирования радионуклидной терапии с помощью радиодиагностических исследований. Перспективным направлением развития научных исследований является создание меченных радионуклидами антител к опухоль-ассоциированным антигенам. Их клиническое применение может повысить эффективность диагностики и лечения распространенных злокачественных новообразований. В настоящее время в НИИ онкологии Томского НИМЦ ведутся доклинические исследования РФП «99mTc-DPAH-DARPin9_29» обладающего высокой аффинностью к рецептору Her-2/neu. Таким образом, научные коллективы НИИ онкологии Томского НИМЦ и Томского политехнического университета накапливают и успешно используют опыт разработки инновационных РФП, которые востребованы в онкологической практике и отвечают современным условиям рынка.

Поиск молекулярно-генетических маркеров радиочувствительности, позволяющих прогнозировать лучевые повреждения у онкологических пациентов на лучевую терапию

Ключевые слова:
радиочувствительность, лучевая терапия, индивидуальная радиочувствительность, радиогеномика, генетические маркеры радиочувствительности

Keywords:
radiotherapy, radiogenomics, genetic predictors of radiosensitivity, individual radiosensitivity

Шевченко Т.А.

ФГБУ «Российский научный центр рентгенорадиологии» Министерства здравоохранения Российской Федерации
117997, Российская Федерация, г. Москва, ул. Профсоюзная, д. 86, стр. 1
E-mail: tati3408@gmail.ru

The search of genetic markers of radiosensitivity, which predict radiation toxicity for cancer patients receiving radiotherapy

Shevchenko T.A.

Russian Research Center of Roentgenology and Radiology
86 Profsoyuznaya str., GSP-7, Moscow, 117997, Russian Federation
E-mail: tati3408@gmail.ru

Удельный вес лучевой терапии как самостоятельного метода радикального лечения продолжает расти и в 2016 г. составил 9,8%. В группе пациентов, получающих идентичный курс лучевой терапии (объем и суммарная очаговая доза) согласно стандартным протоколам наблюдаются заметные различия в характере и степени выраженности лучевых реакций. Очевидные различия радиочувствительности пациентов стали причиной возникновения исследований, направленных на определение индивидуальной радиочувствительности для прогнозирования риска развития токсичности у онкологических больных, получающих лучевое лечение. В связи с этим, актуальными являются исследования, направленные на выявление новых генетических маркеров, которые помогут предсказывать возникновение тяжелых лучевых повреждений.

Цель. Изучить клиническую значимость молекулярно-генетических маркеров, определяющих индивидуальную радиочувствительность у онкологических пациентов, получающих лучевую терапию. Получить возможность эскалации или редукции дозы с учетом прогнозирования возникновения лучевых повреждений на основании генетического анализа, с целью оптимизации лучевого лечения.

Материалы и методы. В нескольких крупных клинических исследованиях показано, что различия между индивидуальной радиочувствительностью пациентов (при надлежащем контроле других факторов) в 80% случаев обусловлены генетическим компонентом. Современное понимание заключается в том, что радиочувствительность является наследуемым полигенным признаком, зависящим от взаимодействия многих генов/генных продуктов, участвующих в клеточных процессах. На основании успешных исследований всего генома определены кандидатные гены, с наибольшей вероятностью влияющие на чувствительность тканей к облучению (Barnett GC, Elliott RM, Alsner J, et al. 2012). В центре внимания исследований генов-кандидатов находятся гены, участвующие в распознавании повреждений ДНК и репарации, например, ATM, BRCA1, BRCA2 и TP53 (Alsner J, Andreassen CN Semin Radiat Oncol 2008; Popanda O, Marquardt JU, 2009). Talbot C. J. et al. установили связь между полиморфизмом гена TNFα и высоким риском развития постлучевой индурации молочной железы, телеангиоэктазии. На основании литературных данных нами отобраны гены- кандидаты, ассоциированные с индивидуальной радиочувствительностью. Данное исследование проводится нами с 2017 г. в РНЦРР. На 1-м этапе выполняется клиническое обследование больных, получающих лучевое лечение по поводу рака молочной железы, предстательной железы, опухолей головы и шеи и последующая оценка степени радиационных повреждений по шкале RTOG. В первую группу отбираются пациенты с лучевыми повреждениями 2 ст. по RTOG, возникшими на раннем этапе лечения (14–16 Гр) и пациенты с лучевыми повреждениями 3 ст. по RTOG. Вторая группа — контрольная, в нее входят оставшаяся часть пациентов, получающих лучевое лечение, у которых степень и выраженность лучевых повреждений соответствуют подведенной дозе. У пациентов первой и второй группы проводится забор периферической венозной крови. Далее выполняется высокопроизводительное полноэкзомное исследование образцов крови пациентов 1-й группы и полногеномный поиск ассоциаций, анализ ассоциаций исследуемых генетических маркеров с развитием лучевых повреждений в исследуемой группе. Образцы крови пациентов 2 группы отправляются в банк крови с целью возможного последующего исследования при наличии поздних лучевых повреждений.

Результаты. На данный момент нами отобрано более 200 пациентов, исследованы образцы крови 60 пациентов, проводится анализ генов-кандидатов и анализ ассоциаций генетических маркеров с развитием лучевых повреждений.

Заключение. Выявление риска развития радиационных повреждений предоставит возможность персонифицировать терапевтическую программу лучевой терапии, сделать выбор между проведением или отказом в радиомодификации, назначить превентивную терапию с целью купирования возможных лучевых осложнений. Оптимизация планов лучевой терапии с учетом данных об индивидуальной радиочувствительности позволит обеспечить адекватное лучевое лечение и уменьшить частоту и выраженность радиационных эффектов в облучаемых тканях, улучшив качество жизни онкологических пациентов.

Рентгеноэндоваскулярные вмешательства в лечении злокачественных новообразований: опыт Нижегородского онкодиспансера

Ключевые слова:
рентгеноэндоваскулярные вмешательства, злокачественные новообразования

Keywords:
X-ray endovascular interventions, malignant neoplasms

Дерябин Р.А.

ГБУЗ НО «Нижегородский областной клинический онкологический диспансер»
603163, Российская Федерация, г. Нижний Новгород, ул. Деловая, д. 11, корп. 1

Endovascular interventions in the treatment of malignant neoplasms: the experience of the Nizhny Novgorod Oncology Center

Deryabin R.A.

Nizhny Novgorod Regional Clinical Oncological Dispensary
11/1 Delovaja str., Nizhny Novgorod, 603163, Russian Federation

В последнее десятилетие отмечается динамичное развитие относительно нового направления интервенционной радиологии — интервенционной онкологии. До недавнего времени в Нижегородской области рентгеноэндоваскулярыне вмешательства при онкопатологии выполнялись только в одном медицинском учреждении — ФБУЗ «ПОМЦ» ФМБА России. В январе 2016 г. был организован кабинет, а в апреле 2017 г. состоялось открытие отделения рентгенохирургических методов диагностики и лечения в Нижегородском областном клиническом онкологическом диспансере.

Цель. Оценить ближайшие результаты рентгеноэндоваскулярных вмешательств при лечении злокачественных новообразованиях.

Материал и методы. С января 2017 по январь 2018 г. в отделении рентгенохирургических методов лечения ГБУЗ НО «НОКОД» выполнено 260 операций 195 больным. Из них 39 имплантаций венозных порт-систем и 221 эндоваскулярных операций. Все операции выполнялись на С-дуге «GE OEC Fluorostar».

Среди эндоваскулярных операций: по поводу рака шейки/тела матки III–IV ст., осложненного кровотечением, выполнено 134 эмболизации артерий опухоли (122 пациента); рак вульвы IV ст., язва — 3 химиоэмболизации; опухоли головы и шеи, кровотечение — 28 эмболизаций (27 пациентов); саркома мягких тканей — 22 химиоэмболизации (20 пациентов); рак молочной железы IV ст, язва — 6 (3); метастазы колоректального рака в печень — 17 (10); рак мочевого пузыря и простаты III–IV ст., кровотечение — 7 эмболизаций; рак прямой кишки, кровотечение — 2; рак легких, кровотечение — 2 (1).

Результаты. Среди оперированных по поводу рака шейки/тела матки, рака мочевого пузыря/простаты, прямой кишки, легких, осложненного кровотечением, адекватного гемостаза удалось достичь у всех больных, что позволило продолжить химиотерапию. Среди пациентов с опухолями головы и шеи — у 1 больного на 2 сутки после эмболизации развился рецидив профузного кровотечения с летальным исходом. В 1 случае у больной раком вульвы достигнут полный регресс опухоли. У 1 больной раком молочной железы — заживление язвенно-некротического дефекта. Среди 12 пациентов с саркомой мягких тканей, которым после химиоэмболизации выполнено радикальное удаление опухоли, отмечено снижение интраоперационной кровопотери; у остальных 8 — стабилизация процесса со снижением болевого синдрома.

Выводы. Рентгеноэндоваскулярные методы в лечении злокачественных новообразований, осложненных кровотечением, позволяют достичь эффективного гемостаза; продолжить и улучшить результаты противоопухолевого лечения; снизить кровопотерю во время радикальных резекций.

Перспективы использования эндоваскулярной хирургии в лечении опухолей органов головы и шеи

Ключевые слова:
опухоли головы и шеи, эндоваскулярная хирургия, суперселективная химиоэмболизация

Keywords:
head and neck tumors, endovascular surgery, super selective chemoembolization

Енгибарян М.А., Гварамия А.К.

ФГБУ «Ростовский научно-исследовательский онкологический институт» Министерства здравоохранения Российской Федерации
344037, Российская Федерация, Ростовская область, г. Ростов-на-Дону, 14-я линия, д. 63
E-mail: asta98@inbox.ru

Prospects of using endovascular surgery in the treatment of tumors of the head and neck

Engibariyan M.A., Gvaramiya A.K.

Rostov Research Institute of Oncology (RRIO)
14th line, 63 Rostov-on-Don, 344037, Russian Federation
E-mail: asta98@inbox.ru

На современном этапе развития онкологии лечение местно-распространенных злокачественных опухолей головы и шеи, заключающееся в использовании хирургического, лучевого методов, химиотерапии и их комбинаций, представляет собой чрезвычайно сложную и ответственную задачу. Основным этапом в комбинированном и комплексном лечении рака органов головы и шеи является хирургический. Однако исключительно хирургический метод сам по себе недостаточно эффективен. В настоящее время рентгеноэндоваскулярная хирургия представляет собой один из наиболее перспективных и динамически развивающихся разделов современной медицины, в основе которой лежат различные способы механического или фармацевтического воздействия на сосуды, участвующие в кровоснабжении пораженных органов организма человека, чем и обеспечивается необходимый лечебный эффект.

Цель. Изучение возможностей использования суперселективной химиоэмболизации сосудов опухоли в лечении органов рака головы и шеи.

Материалы и методы. Исследование проводилось у 14 больных. У 2 больных с диагнозом: саркома мягких тканей шеи, у 4 больных рак верхней челюсти, у 8 больных рак языка. Среди них 3 женщин, 11 мужчин. Выполнялся стандартный пункционный бедренный доступ, селективная катетеризация наружной сонной артерии с последующей ангиографией. После оценки кровоснабжения пораженной зоны производилась суперселективная катетеризация «целевых артерий» микрокатетером с последующей инфузией противоопухолевых препаратов в стандартных дозах в масляном контрастном препарате — липиодоле (3–5 мл). Кровопотеря определялась с помощью взвешивания использованных салфеток + объем крови в электроотсосе.

Результаты. У всех пролеченных данным способом лечения больных было отмечено: появление выраженной демаркационная линия, уменьшение объема опухоли; уменьшение болевого синдрома, улучшение внятности речи, уменьшение ихорозного запаха изо рта; во время проведения оперативного вмешательства отмечалось уменьшение кровоточивости из тканей в зоне операции, что позволило работать на «сухом» операционном поле, под хорошим визуальным контролем границ опухоли. Объем кровопотери составлял 50 +- 5 мл.

Выводы. Применение суперселективной химиоэмболизации в качестве подготовительного этапа хирургического лечения больных с местно-распространенными формами рака органов головы и шеи является целесообразным и требует дальнейшего изучения.

Селективная внутриартериальная химиоинфузия в химиолучевом лечении местнораспространенного орофарингеального рака

Ключевые слова:
внутриартериальная химиоинфузия, орофарингеальный рак, химиолучевая терапия

Keywords:
intraarterial chemoinfusion, oropharyngeal cancer, chemoradiotherapy

Ольшанский М.С., Мошуров И.П., Знаткова Н.А., Стикина С.А., Цурикова А.В.

БУЗ ВО «Воронежский областной клинический онкологический диспансер»
394036, Российская Федерация, г. Воронеж ул. Вайцеховского д. 4
ГБОУ ВПО «Воронежский государственный медицинский университет им. Н.Н.Бурденко»
Министерства здравоохранения Российской Федерации
394036, Российская Федерация, г. Воронеж ул. Студенческая д. 10
E-mail: msolshansky2010@yandex.ru

Selective intra-arterial chemoinfusion in chemoradiation treatment of locally advanced oropharyngeal cancer

Olshansky M.S., Moshurov I.P., Znatkova N.A., Stikina S.A., TsurikovaA.V.

Voronezh Regional Clinical Oncological Hospital
4 Vaitsekhovskogo, Voronezh, 394036, Russian Federation
Voronezh State Medical University of N.N. Burdenko Ministry of Health of Russia Russian Federation
10 Studencheskaya str., Voronezh 394036, Russian Federation
E-mail: msolshansky2010@yandex.ru

Цель. Провести сравнительный анализ результатов лечения больных с неоперабельным местно- распространенным раком ротоглотки с использованием новой индивидуализированной методики локорегионарной химиотерапиии обычной химиотерапиис внутривенным путем введения в комплексном химиолучевом лечении.

Пациенты и методы. В исследование включено 75 пациентов с местно-распространенным раком ротоглотки без отдаленных метастазов. В I группу вошли 35 пациентов: с III стадией 18 (51,4%) пациентов, с IVa 17 (48,6%) пациентов. Схема лечения включала 3–4 курса селективной внутриартериальной химиоинфузиии (CBAX) цисплатина 90 мг/м^2 в доминантную артерию, кровоснабжающую опухоль. У каждого пациента определяли индивидуальную скорость кровотока в целевом сосуде и химиоинфузию проводили с данной скоростью в течение 35–50 минут. Далее внутриартериально вводили 5-фторурацил 750 мг/м^2 в течение 45–60 минут. В завершение процедуры в опухолевые сосуды вводился концентрат цисплатина 10 мг. Параллельно с курсами CBAX проводили 3-D конформную лучевую терапию фракциями 2 Гр, 5 дней в неделю до СОД 68–70 Гр. Во II группу (контрольную) вошли 40 пациентов: с III стадией 22 (55%) пациентов, с IVa18 (45%) пациентов. Для адекватности сравнения результатов между группами во II группе использовали схемухимиотерапии PF: цисплатин 100 мг/м^2 внутривенно в 1 день и 5-фторурацил по 1000 мг/м^2 каждый 1, 2, 3, 4-й день. Лучевая терапия проводилась в режиме аналогичном I группе, указанном выше.

Результаты. Всего пациентам I группы проведено 122 эндоваскулярных вмешательства. Технический успех составил 100%. Никаких осложнений при использовании нашей методики не было отмечено. Медиана наблюдения составила 25 ± 2,3 месяцев. Частота общих ответов составила 100% у всех 35 пациентов I группы, и 70% (28 пациентов) во II группе.

Анализ применения маслянной химиоэмболизации печеночных артерий в лечении метастатического рака печени, собственный опыт

Ключевые слова:
рентгенэндоваскулярные вмешательства, маслянная химиоэмболизация, метастатический рак печени

Keywords:
X-ray endovascular intervention, oily chemoembolization, metastatic liver cancer

Печерица Е.Д., Гнатюк Я.А., Братникова Г.И., Сощенко Д.Г., Воронин М.И.

ГБУЗ «Челябинский областной клинический центр онкологии и ядерной медицины»
454087, Российская Федерация, г. Челябинск ул. Блюхера, д. 42
E-mail: Egorpecheritsa@mail.ru

Analysis of the use of oily chemoembolization of the hepatic arteries in the treatment of metastatic liver cancer, own experience

Pecheritsa E.D., Gnatyuk Y.A., Bratnikova G.I., Soschenko D.G., Voronin M.I.

Chelyabinsk Regional Center of Oncology and Nuclear Medicine
42 Blucher str., Chelyabinsk 454087, Russian Federation
E-mail: Egorpecheritsa@mail.ru

Единственным радикальным способом лечения злокачественных заболеваний печени является резекция, однако во время диагностирования опухолевого поражения хирургическое лечение возможно только в 15% случаев. Паллиативное лечение приходится на 85% пациентов.

Цель. Оценить влияние рентгенэндоваскулярных методов лечения на качество и продолжительность жизни у пациентов с метастатическим поражением печени.

Материалы и методы. За период 2011–2014 гг. рентгенэндоваскулярные вмешательства выполнены у 11 пациентов: 6 мужчин и 5 женщин с метастатическим поражением печени, в возрасте от 45 до 70 лет, находящихся на стационарном лечении в ГБУЗ «ЧОКЦОиЯМ». Преобладали пациенты с первичной опухолью сигмовидной кишки (7 человек), два пациента с периферическим раком легкого и раком желчного пузыря, с раком молочной железы 2 пациентки. Все пациенты на момент исследования получали химиотерапевтическое лечение. Критерии выбора пациентов: морфологическая верификация метастазов печени (пункционная биопсия), наличие множественных нерезектабельных метастазов (не менее 4) в обеих долях, отсутствие противопоказаний к рентгенэндоваскулярным вмешательствам в виде внепеченого распространения опухоли, объема поражения более 50% печени, тромбоза воротной вены. Маслянная химиоэмболизация печеночной артерии (МХЭПА) выполнена 11 пациентам. МХЭПА выполняли следующим образом. Выбирали дозу доксорубцицина от 30 до 50 мг в зависимости от объема поражения и степени нарушения функции печени, добавляли 10 мл маслянного контрастного препарата (липиодол) и под контролем рентгеноскопии вводили в печеночную артерию. Осложнений, связанных с техническим выполнением процедур, а также выраженных проявлений системной токсичности не было. Первичный эффект оценивали по субъективным (уменьшение или исчезновение клинических проявлений заболевания) и объективным критериям (показатели клинических и биохимических показателей крови, результаты компьютерной томографии).

Результаты. Полных ответов на лечение не наблюдалось. У всех пациентов нормализовалась показатели биохимического анализа крови, улучшилось общее самочувствие за счет уменьшения болевого синдрома. Прогрессирование метастазов в печени наблюдалось у всех пациентов. Период прогрессии составил от 3 до 6 месяцев. Все пациенты умерли от печеночной недостаточности и метастазов в другие органы. Продолжительность жизни 11 умерших больных составила от 6 до 17 месяцев. Медиана выживаемости составила 13 месяцев.

Выводы. Рентгенэндоваскулярные методы лечения метастатического поражения печени по нашим данным повысили качество жизни пациентов: уменьшились болевые ощущения, нормализовались показатели крови. Показатели выживаемости в большей степени зависят от объема метастатического поражения, раннее прогрессирование связано с «пограничным» состоянием пациента. Целесообразно применять повторные рентгеэндоваскулярные вмешательства и мультимодальный подход с целью улучшения выживаемости.

Для заметок

РЕЦЕНЗИРУЕМЫЙ НАУЧНО-ПРАКТИЧЕСКИЙ ЖУРНАЛ

ИССЛЕДОВАНИЯ И ПРАКТИКА В МЕДИЦИНЕ

RESEARCH' n PRACTICAL MEDICINE JOURNAL

www.rpmj.ru